This is a digital copy of a book that was preserved for generations on library shelves before it was carefully scanned by Google as part of a project to make the world's books discoverable online.

It has survived long enough for the copyright to expire and the book to enter the public domain. A public domain book is one that was never subject to copyright or whose legal copyright term has expired. Whether a book is in the public domain may vary country to country. Public domain books are our gateways to the past, representing a wealth of history, culture and knowledge that's often difficult to discover.

Marks, notations and other marginalia present in the original volume will appear in this file - a reminder of this book's long journey from the publisher to a library and finally to you.

Usage guidelines

Google is proud to partner with libraries to digitize public domain materials and make them widely accessible. Public domain books belong to the public and we are merely their custodians. Nevertheless, this work is expensive, so in order to keep providing this resource, we have taken steps to prevent abuse by commercial parties, including placing technical restrictions on automated querying.

We also ask that you:

+ *Make non-commercial use of the files* We designed Google Book Search for use by individuals, and we request that you use these files for personal, non-commercial purposes.
+ *Refrain from automated querying* Do not send automated queries of any sort to Google's system: If you are conducting research on machine translation, optical character recognition or other areas where access to a large amount of text is helpful, please contact us. We encourage the use of public domain materials for these purposes and may be able to help.
+ *Maintain attribution* The Google "watermark" you see on each file is essential for informing people about this project and helping them find additional materials through Google Book Search. Please do not remove it.
+ *Keep it legal* Whatever your use, remember that you are responsible for ensuring that what you are doing is legal. Do not assume that just because we believe a book is in the public domain for users in the United States, that the work is also in the public domain for users in other countries. Whether a book is still in copyright varies from country to country, and we can't offer guidance on whether any specific use of any specific book is allowed. Please do not assume that a book's appearance in Google Book Search means it can be used in any manner anywhere in the world. Copyright infringement liability can be quite severe.

About Google Book Search

Google's mission is to organize the world's information and to make it universally accessible and useful. Google Book Search helps readers discover the world's books while helping authors and publishers reach new audiences. You can search through the full text of this book on the web at `http://books.google.com/`

A propos de ce livre

Ceci est une copie numérique d'un ouvrage conservé depuis des générations dans les rayonnages d'une bibliothèque avant d'être numérisé avec précaution par Google dans le cadre d'un projet visant à permettre aux internautes de découvrir l'ensemble du patrimoine littéraire mondial en ligne.

Ce livre étant relativement ancien, il n'est plus protégé par la loi sur les droits d'auteur et appartient à présent au domaine public. L'expression "appartenir au domaine public" signifie que le livre en question n'a jamais été soumis aux droits d'auteur ou que ses droits légaux sont arrivés à expiration. Les conditions requises pour qu'un livre tombe dans le domaine public peuvent varier d'un pays à l'autre. Les livres libres de droit sont autant de liens avec le passé. Ils sont les témoins de la richesse de notre histoire, de notre patrimoine culturel et de la connaissance humaine et sont trop souvent difficilement accessibles au public.

Les notes de bas de page et autres annotations en marge du texte présentes dans le volume original sont reprises dans ce fichier, comme un souvenir du long chemin parcouru par l'ouvrage depuis la maison d'édition en passant par la bibliothèque pour finalement se retrouver entre vos mains.

Consignes d'utilisation

Google est fier de travailler en partenariat avec des bibliothèques à la numérisation des ouvrages appartenant au domaine public et de les rendre ainsi accessibles à tous. Ces livres sont en effet la propriété de tous et de toutes et nous sommes tout simplement les gardiens de ce patrimoine. Il s'agit toutefois d'un projet coûteux. Par conséquent et en vue de poursuivre la diffusion de ces ressources inépuisables, nous avons pris les dispositions nécessaires afin de prévenir les éventuels abus auxquels pourraient se livrer des sites marchands tiers, notamment en instaurant des contraintes techniques relatives aux requêtes automatisées.

Nous vous demandons également de:

+ *Ne pas utiliser les fichiers à des fins commerciales* Nous avons conçu le programme Google Recherche de Livres à l'usage des particuliers. Nous vous demandons donc d'utiliser uniquement ces fichiers à des fins personnelles. Ils ne sauraient en effet être employés dans un quelconque but commercial.

+ *Ne pas procéder à des requêtes automatisées* N'envoyez aucune requête automatisée quelle qu'elle soit au système Google. Si vous effectuez des recherches concernant les logiciels de traduction, la reconnaissance optique de caractères ou tout autre domaine nécessitant de disposer d'importantes quantités de texte, n'hésitez pas à nous contacter. Nous encourageons pour la réalisation de ce type de travaux l'utilisation des ouvrages et documents appartenant au domaine public et serions heureux de vous être utile.

+ *Ne pas supprimer l'attribution* Le filigrane Google contenu dans chaque fichier est indispensable pour informer les internautes de notre projet et leur permettre d'accéder à davantage de documents par l'intermédiaire du Programme Google Recherche de Livres. Ne le supprimez en aucun cas.

+ *Rester dans la légalité* Quelle que soit l'utilisation que vous comptez faire des fichiers, n'oubliez pas qu'il est de votre responsabilité de veiller à respecter la loi. Si un ouvrage appartient au domaine public américain, n'en déduisez pas pour autant qu'il en va de même dans les autres pays. La durée légale des droits d'auteur d'un livre varie d'un pays à l'autre. Nous ne sommes donc pas en mesure de répertorier les ouvrages dont l'utilisation est autorisée et ceux dont elle ne l'est pas. Ne croyez pas que le simple fait d'afficher un livre sur Google Recherche de Livres signifie que celui-ci peut être utilisé de quelque façon que ce soit dans le monde entier. La condamnation à laquelle vous vous exposeriez en cas de violation des droits d'auteur peut être sévère.

À propos du service Google Recherche de Livres

En favorisant la recherche et l'accès à un nombre croissant de livres disponibles dans de nombreuses langues, dont le français, Google souhaite contribuer à promouvoir la diversité culturelle grâce à Google Recherche de Livres. En effet, le Programme Google Recherche de Livres permet aux internautes de découvrir le patrimoine littéraire mondial, tout en aidant les auteurs et les éditeurs à élargir leur public. Vous pouvez effectuer des recherches en ligne dans le texte intégral de cet ouvrage à l'adresse `http://books.google.com`

LANE MEDICAL LIBRARY STANFORD
2 45 0173 0328

26 ee

LANE

MEDICAL LIBRARY

LEVI COOPER LANE FUND

TRAITÉ

DES RÉSECTIONS

DU MÊME AUTEUR

Traité expérimental et clinique de la Régénération des os et de la production artificielle du tissu osseux. Ouvrage qui a obtenu le grand prix de chirurgie décerné en 1867 par l'Institut.

2 vol. in-8° avec figures dans le texte et planches en taille-douce. 30 fr.

Le **Traité des Résections** est publié en trois volumes :

Tome I. — Introduction. — Résections en général, in-8° de 664 pages avec 167 figures dans le texte.. . . . . 16 fr.

Tome II. — Résections en particulier. — Membre supérieur. Avec 156 figures dans le texte. . . . . 16 fr.

Le Tome III et dernier, comprenant le Membre inférieur, la Tête et le Tronc, paraîtra au commencement de 1889.

Tous droits réservés

TRAITÉ
DES RÉSECTIONS

ET DES OPÉRATIONS CONSERVATRICES

QU'ON PEUT PRATIQUER

SUR LE SYSTÈME OSSEUX

PAR

L. OLLIER

Professeur de clinique chirurgicale à la Faculté de médecine de Lyon
Correspondant de l'Institut de France, Membre associé de l'Académie de médecine

---

TOME DEUXIÈME

RÉSECTION EN PARTICULIER. — MEMBRE SUPÉRIEUR

AVEC 136 FIGURES DANS LE TEXTE (DE 128 A 283)

LANE MEDICAL LIBRARY
15407
SAN FRANCISCO

THE PROPERTY OF THE NEW YORK HOSPITAL

PARIS

G. MASSON, ÉDITEUR

LIBRAIRE DE L'ACADÉMIE DE MÉDECINE

120, BOULEVARD SAINT-GERMAIN

1889

Ka

26 e

LANE

MEDICAL LIBRARY

LEVI COOPER LANE FUND

WO
051
t. 2
1889

TRAITÉ

DES RÉSECTIONS

ET DES OPÉRATIONS CONSERVATRICES

QU'ON PEUT PRATIQUER SUR LE SYSTÈME OSSEUX

DEUXIÈME PARTIE

RÉSECTIONS EN PARTICULIER

RÉSECTIONS ET AUTRES OPÉRATIONS CONSERVATRICES APPLIQUÉES AUX DIVERSES RÉGIONS.

En commençant cette seconde partie consacrée aux résections des os et des articulations en particulier, nous devons, pour éviter de répéter ce que nous avons déjà dit, renvoyer le lecteur à notre exposé des règles opératoires générales; il y verra comment nous avons envisagé les questions de méthodes et de procédés.

Suivant l'esprit qu'on y apporte, ces questions se simplifient ou bien se compliquent de détails inutiles. Nous ne voulons pas certainement diminuer la valeur du procédé; rien n'est indifférent en chirurgie, et un petit détail peut avoir dans la pratique les plus sérieuses conséquences ; mais il faut voir avant tout l'idée directrice qui met le chirurgien à même de choisir le meilleur procédé et d'en inventer au besoin.

Il y a tant de variétés dans les cas cliniques, tant de différences dans les indications spéciales qu'ils peuvent présenter, que le nombre des procédés applicables aux diverses résections serait incalculable si l'on

voulait tenir compte des modifications d'incision que des auteurs, trop amoureux de leur œuvre, présentent solennellement comme des procédés nouveaux.

Les différences des procédés n'ont guère porté, d'ailleurs, jusqu'ici que sur l'incision extérieure; or, comme nous l'avons dit (p. 192), l'incision de la peau n'est que la première partie de l'opération et est loin d'en être, en général, la partie la plus importante.

Une ligne d'incision a souvent trop peu d'importance pour mériter le nom de procédé et, à plus forte raison, ne pourra-t-elle jamais constituer une méthode opératoire.

Plusieurs des incisions que nous adopterons pour certaines régions seront celles qu'avaient déjà décrites les chirurgiens qui nous ont précédé, mais la ressemblance entre leurs procédés et les nôtres ne va pas au delà. Nous entrons par la même porte, et nous nous comportons ensuite tout autrement.

Enlever les os et les articulations en conservant tous leurs éléments de reconstitution, et en faisant le moins de désordres possible dans les parties molles, doit être la pensée constante d'un opérateur lorsqu'il exécute une résection.

La méthode sous-périostée telle que nous l'avons déduite de nos expériences, permet seule d'arriver à ce double résultat. Elle consiste essentiellement dans la conservation de la gaîne périostéo-capsulaire qui, quoique incisée longitudinalement dès le début de l'opération pour déterminer l'étendue des lésions osseuses, continue à unir les os les uns aux autres après l'éloignement des parties réséquées. Cette méthode doit toujours être appliquée non pas nominalement, mais effectivement d'après les règles opératoires que nous avons établies sur la considération des propriétés physiologiques des tissus intéressés. Les lésions néoplasiques seules exigent la résection parostale ou une large ablation des tissus périphériques (méthode extra-périostée irrégulière).

Dans l'application des résections aux lésions variées que peuvent présenter les os et les articulations, on sera parfois obligé de s'écarter des règles générales que nous avons formulées. Nous nous sommes déjà expliqué sur ce point (p. 220 et suiv.), et la description des résections en particulier nous fournira l'occasion de nous expliquer plus complètement encore.

Le développement que nous avons donné, dans notre première partie,

1. Dans son *Précis du manuel opératoire des résections* (Paris, 1885), M. Farabeuf désigne notre méthode opératoire sous le nom de ***Méthode de la rugine***.

TRAITÉ

DES RÉSECTIONS

l'esquillotomie de la tête humérale à la suite de plaies par armes à feu. Larrey [1] eut recours plusieurs fois à cette opération, que pratiquèrent encore d'autres chirurgiens militaires du premier Empire.

A cette époque, ce n'était guère qu'en France qu'on pratiquait des résections ; Parck gémissait, en 1805, sur l'indifférence des chirurgiens anglais. Il disait que, malgré la fréquence des guerres maritimes et continentales auxquelles l'Angleterre avait pris part, pas une tentative n'avait été faite, à sa connaissance du moins, pour conserver les membres par la résection. William Morel (1815) nous paraît être le premier qui ait pratiqué la résection de l'épaule, mais il faut arriver à Syme pour trouver une impulsion comparable à celle que Moreau avait donnée trente ans auparavant à la chirurgie française [2].

La guerre des États-Unis avec l'Angleterre (1812-1814) fournit aux chirurgiens américains l'occasion d'enlever cinq fois la tête humérale fracturée, à la suite des plaies par armes à feu [3].

En Allemagne [4], la résection de l'épaule eut pour principaux initiateurs Textor et Jäger. Textor la pratiqua six fois, de 1821 à 1842.

La période de paix qu'a traversée l'Europe, de 1815 à 1848, présenta peu d'occasions de pratiquer la résection traumatique des articulations. C'est à cette époque cependant que Baudens commença (1833), dans les guerres d'Afrique, cette belle série de résections de l'épaule qui lui valut les plus brillants succès. La première guerre de Schleswig-Holstein fut pour les chirurgiens allemands l'occasion de pratiquer et de vulgariser cette opération (Langenbeck, Esmarch). Langenbeck la pratiqua cinq fois.

compter. M. le baron Larrey raconte en avoir obtenu une semblable en Egypte (en 1800). Il n'y a pas longtemps que M. le chirurgien-major Bottin a fait la même cure à Barcelone, et MM. les chirurgiens-majors Poret et Lafaye viennent de réussir, dans un cas extrêmement compliqué, à sauver par cette méthode le bras à un jeune soldat à l'hôpital de Saint-Sébastien. »

1. En 1812, Larrey avait déjà pratiqué dix fois des opérations analogues, soit qu'il se fût borné à extraire la tête humérale déjà séparée de son col, soit qu'il eût enlevé des esquilles mobiles (*Mémoires et campagnes*, t. II, p. 174. Paris, 1812). Mais ces opérations, dont la première remonte au siège de Spire en 1792, ne sont pas des résections typiques ; ce sont, pour la plupart, de simples esquillotomies. Larrey dit en effet (page 172) : « Mais je n'ai point à m'occuper de la résection de la tête de l'humérus que je n'ai pas eu occasion de pratiquer ; il me suffira d'avoir fait sentir la différence entre cette opération et l'extraction de la tête de l'humérus, séparée par une fracture de son col ou réduite en fragments. » Il y aurait à discuter longtemps pour classer les différentes opérations pratiquées à cette époque par Larrey, Percy et leurs contemporains. Nous devons cependant accepter comme résections celles dans lesquelles on avait extrait la tête humérale en totalité, séparée de son corps ou brisée en plusieurs fragments, par des incisions méthodiquement tracées en dehors de la plaie produite par le projectile. On coupait alors pour dégager la tête humérale, comme dans la résection typique de Moreau, la capsule et les muscles qui s'insèrent sur elle.

2. En 1831 (*Treatise of the excisio of diseased joints*, Edinburgh, MDCCCXXXI), Syme avait déjà pratiqué deux résections de l'épaule et quatorze résections du coude.

3. Hodges (*Excision of joints*) et Culbertson, *loc. cit.*

4. Lentin avait déjà, en 1771, enlevé plus de la moitié supérieure de la diaphyse et la tête de l'humérus, à la suite d'une ostéo-myélite (t. I, p. 26)

Lors des guerres de Crimée[1] et d'Italie[2], on fit un certain nombre de ces résections; mais ce fut surtout dans la guerre d'Amérique (1861-1865) et dans la guerre franco-allemande de 1870-1871 que cette opération entra dans la pratique courante des chirurgiens militaires et fut pratiquée par centaines : plus de mille fois par les Américains[3], 431 fois par les Allemands.

Dans cet aperçu historique, nous n'avons eu en vue que les résections proprement dites, c'est-à-dire le retranchement, par des incisions méthodiquement combinées, de la tête humérale encore en rapport avec la cavité glénoïde et recouverte de ses parties molles. C'est pour cela que nous n'avons pas attribué l'invention de la résection de l'épaule à Thomas, de Pézenas, qui enleva, en 1740, la tête humérale nécrosée, ni à Boucher, ni à Schmucker, qui, au lieu d'amputer le bras dans l'article après des fractures en éclat de la tête humérale produites par des projectiles, se contentèrent d'enlever les esquilles mobiles ou détachées consécutivement par la suppuration. Le premier ne pratiqua qu'une extraction de séquestre; les autres ne firent que des esquillotomies qui avaient été plus ou moins pratiquées de tout temps. L'opération faite, en 1726, par un chirurgien de Dornburg sur la Saale, est intéressante par sa date; mais il est difficile de savoir au juste de quelle opération il s'agit. Elle ne put, du reste, avoir aucune influence sur les progrès de la chirurgie, car elle n'a été découverte par les bibliophiles que dans ces derniers temps. Il est probable que l'opération ne fut pas autre chose que l'ablation de la tête humérale nécrosée et retenue par des ossifications périphériques.

Un point de l'histoire de cette résection plus intéressant que le nombre des opérations pratiquées, c'est l'étude des résultats obtenus aux diverses époques. Les documents précis font malheureusement défaut, et il est difficile de dire exactement quel était l'état des premiers opérés. A cette époque, le chirurgien était satisfait d'avoir sauvé la vie de son malade et de lui avoir conservé un membre qui, par ses segments inférieurs, pouvait encore lui rendre quelques services. Il ressort cependant de l'appréciation des contemporains de Percy et de Larrey, et surtout des chirurgiens qui sont venus immédiatement après eux (Lisfranc, Velpeau), que ces résultats étaient très imparfaits, puisqu'on

1. Chenu signale 18 pensionnés après la résection de l'épaule. 42 opérations de ce genre auraient été pratiquées sur les blessés français. Les Anglais ont eu une moindre mortalité : 13 succès sur 16 opérations (Macleod et Guthrie).

2. D'après Chenu, il y aurait eu vingt-neuf résections de l'épaule du côté des Français. Demme signale 26 résections du côté des Autrichiens, 9 morts. (Delorme, art. Résections, *Dict. de méd. et ch. prat.*)

3. Otis base ses calculs sur 885 cas, mais il dit plus loin (p. 609) que le total des opérations pratiquées dans la guerre d'Amérique serait de 1086, en y comprenant tous les cas des deux armées en présence. Sur ces 1086 cas, 145 n'ont aucune valeur au point de vue chirurgical, puisque le résultat en est inconnu.

acceptait comme un fait indiscutable que le bout de l'humérus était flottant, avait perdu tout rapport avec la cavité glénoïde et était attiré vers les côtes (Moreau, Larrey) quand les muscles périphériques n'avaient pas perdu toute action.

La technique s'étant perfectionnée par l'abandon des opérations à lambeaux et l'adoption des incisions antérieures (Robert, Malgaigne, Baudens), on a pu avoir de meilleurs résultats, et Baudens en cite deux ou trois qui sont vraiment remarquables[1]. Mais ces faits devaient être l'exception, en tant qu'on peut en juger par l'opinion de Legouest et par ce qu'a produit la guerre d'Amérique. Nous verrons, par les données fournies par Otis, combien les résultats obtenus par les chirurgiens américains étaient en général défectueux[2].

Au moment où commença la guerre d'Amérique, nous avions déjà depuis trois ans indiqué la conservation de la gaîne périostéo-capsulaire comme le moyen d'obtenir une articulation nouvelle et de faire régénérer, dans certaines conditions, la tête humérale enlevée. Mais les chirurgiens américains n'employèrent guère que la méthode ancienne ; de là l'explication de leurs résultats défectueux.

Nous avions cru un instant que les résultats obtenus dans la deuxième guerre de Schleswig, en 1864, avaient été meilleurs. Les chirurgiens allemands avaient adopté l'idée des résections sous-périostées et avaient annoncé de brillants succès auxquels nous nous étions empressé d'applaudir. Malheureusement les révélations inattendues de Hannover vinrent nous désillusionner et nous montrer que le problème n'était pas encore résolu. Comme les résultats annoncés et constatés par Gurlt, après la guerre de 1870-1871, ne sont pas, dans leur ensemble, plus en rapport avec ce que l'analogie nous autorisait à espérer, nous renoncerons à chercher dans les faits de cette catégorie la démonstration de la valeur de la résection sous-périostée de l'épaule[3]. C'est sur nos propres

1. Parmi les faits rapportés par Baudens, nous signalerons celui de l'Arabe Ben-Kadour, qui subit une résection partielle de la tête humérale et qui recouvra des mouvements d'une grande énergie, et surtout le fait du colonel Plombin qui, réséqué de l'épaule droite, en 1834 (section à la scie, oblique d'arrière en avant, de manière à laisser en arrière les attaches capsulaires se continuer avec l'humérus), devint plus tard colonel et blessa son adversaire dans un duel au sabre, avec l'arme tenue par le bras opéré (*Gaz. méd. de Paris*, 1855, p. 236).

2. Il y a de très nombreuses figures dans l'ouvrage d'Otis. Mais, les sujets étant représentés le bras collé contre le tronc, on ne peut se faire une idée exacte du résultat obtenu.

3. Si les résultats des résections de l'épaule avaient été peu brillants dans la guerre du Schleswig de 1864, la guerre de Bohême de 1866 donna à M. von Langenbeck quelques succès remarquables. Nous citerons les cas des lieutenants von Petersdorf, von Borcke et surtout von Koppenfels. Chez le premier, présentant des désordres étendus dans les os et les parties molles, l'éminent chirurgien de Berlin enleva secondairement (37 jours après la blessure) 7 à 8 centimètres d'humérus, l'apophyse coracoïde, l'acromion et des fragments de l'apophyse glénoïde. La planche IV du mémoire de Langenbeck représente son opéré tenant très martialement une longue épée, *en appuyant le membre opéré contre le tronc*. Dans la même planche est représentée la portion d'humérus enlevée, qui forme une colonne de 75 millimètre par l'assemblage des esquilles. Larrey en Égypte et Baudens en Algérie avaient déjà pratiqué avec

observations que nous nous baserons pour faire apprécier les résultats de notre méthode opératoire et pour démontrer la différence qui existe entre les résultats actuels et ceux qu'on obtenait autrefois.

Les incisions qui ont servi à pratiquer la résection de l'épaule ont été longtemps défectueuses. Bent avait eu recours à une incision antérieure et externe (celle que White avait déjà employée pour sa résection de la portion juxta-épiphysaire supérieure) qu'il transforma en un lambeau à base interne par l'addition de deux incisions transversales, une à chaque extrémité de la première. Moreau imagina alors son procédé à lambeau à base inférieure, soit une incision en ⊓ qu'il transforma en incision en H pour la résection du col de l'omoplate par le prolongement des lignes verticales. Manne changea la disposition du lambeau quadrilatéral de Moreau et mit la base en haut ⊔. Toutes les formes de lambeaux furent alors proposées ou mises en pratique : incision semi-lunaire, de Morel, ou incision de Manne à angles arrondis ; lambeau postérieur de Syme, déterminé par l'incision de White, de l'extrémité inférieure de laquelle partait une autre incision dirigée en arrière et en haut ; lambeau triangulaire à base supérieure de Sabatier avec excision de tous les tissus compris dans les branches du V ; incision en Y de Buzairies, incision courbe postérieure de Stromeyer, etc., etc. On taillait les lambeaux directement ou par transfixion pour aller plus vite. On voulait se créer le plus de jour possible et terminer rapidement l'opération.

On n'attendit pas cependant la découverte de l'anesthésie chirurgicale pour perfectionner les procédés. Malgaigne, Robert et surtout Baudens reprirent l'incision unique, mais en la rendant antérieure et interne. C'est à Baudens que revient la plus grande part dans la généralisation de cette incision, qui fut de plus en plus adoptée ; il la faisait partir du bord externe de l'apophyse coracoïde ; Malgaigne, du sommet de l'angle interacromio-coracoïdien. Langenbeck recula son incision plus en dehors ; il la faisait partir du bord interne de l'acromion et sacrifiait par cela même l'innervation d'une plus grande épaisseur du deltoïde.

Mais jusque-là il n'y avait entre les procédés que des différences d'incision. Chassaignac avait bien recommandé, dès 1844, de conserver le tendon du biceps (modification qui fut adoptée et vulgarisée par Langenbeck), mais tout le monde, Baudens comme Langenbeck, se hâtait

succès cette résection dans des conditions analogues. Le cas de von Koppenfels, qui se rapporte à une résection tardive (blessure à Langensalza, le 27 juin 1866 ; opération le 16 janvier 1867), est remarquable par le résultat définitif qui avait été favorisé par des exercices méthodiques, poursuivis avec intelligence et persévérance. L'humérus avait été scié juste au-dessous des tubérosités, à 6 centimètres. Cet officier fit la campagne de 1870 et conduisit des patrouilles dans les Vosges. En 1872, il écrivait à son chirurgien qu'il pouvait soulever de terre un poids de 120 livres et porter pendant six secondes 15 livres dans la main, le bras étendu horizontalement (*Archiv für klinische Chirurgie*, 1874).

de couper les tendons des muscles rotateurs de l'humérus et d'ouvrir le plus largement possible, la capsule en travers[1].

C'est à cette époque cependant que Larghi, de Verceil, proposait l'extraction sous-périostée des os, en indiquant des procédés pour retirer des os entiers de leur gaine périostique, sans inciser la capsule articulaire. Il eut l'idée d'enlever la partie supérieure de l'humérus en passant, soit entre le deltoïde et le grand pectoral (*vià deltopettorale*), soit entre le deltoïde et le triceps (*vià deltotricipitale*). Après s'être fait un passage sous la gaine périostique, au niveau des tendons du grand pectoral ou du deltoïde, il sciait l'humérus, soulevait l'extrémité supérieure de cet os, la retournait et achevait de la dénuder de bas en haut. Arrivé jusqu'à la capsule, il détachait les adhérences aux tubérosités et retirait l'os, sans inciser cette capsule qu'il voulait absolument laisser intacte[2].

Nous rappelons cette manière d'agir, parce qu'elle est très intéressante au point de vue de l'histoire de l'art. Quoique parti de la même idée que Larghi, c'est-à-dire de la conservation de la capsule articulaire, nous l'avons réalisée autrement : une des règles fondamentales de notre méthode opératoire étant d'inciser d'abord la capsule dans toute sa longueur pour apprécier l'étendue et le degré des altérations osseuses. Larghi se borna, du reste, à ces exercices d'amphithéâtre ; il ne pratiqua jamais de résection des grandes articulations sur le vivant.

Ce fut après nos expériences de 1858, quand nous eûmes démontré l'importance du canal périostéo-capsulaire, que nous érigeâmes en précepte d'enlever les têtes articulaires par une incision longitudinale de la capsule, sans couper les muscles qui la renforcent, et que nous arrêtâmes, sur des considérations raisonnées, le tracé des incisions et la délimitation des lambeaux. Une première résection de l'épaule, pratiquée en 1861, nous fit voir les inconvénients de la désinsertion du deltoïde et, dans notre seconde opération, en 1864, nous mîmes à exécution le procédé que nous recommandons aujourd'hui. A partir de ce moment, la mise à découvert de la tête humérale par une incision aussi voisine que possible du bord antéro-interne du deltoïde et, au besoin, par la désinsertion de son faisceau interne, devint pour nous une règle

1. Nous avons déjà dit dans notre Introduction ce qu'étaient les premières résections sous-périostées de l'épaule de Textor, de Baudens, etc., et combien elles différaient des résections sous-périostées telles que nous les comprenons. Ce ne fut qu'après la publication de notre mémoire de 1865 et surtout de notre *Traité de la régénération des os* (janvier 1867) qu'on publia des procédés analogues aux nôtres. En 1862, à l'époque de la publication du mémoire de Lucke (*Archiv für klinische Chirurgie*, 1862), M. von Langenbeck n'avait guère modifié son ancien procédé de la résection de l'épaule, mais, en 1867, dans la publication de la seconde série de ses résections, par Ilueter (*Archiv für klinische Chirurgie*, 1867), il indiqua un procédé plus en rapport avec nos expériences sur la reconstitution des articulations. Dans son mémoire de 1874, il se rapprocha de plus en plus de notre manière de faire, bien qu'il se servît toujours du couteau pour détacher les insertions tendineuses et ligamenteuses (*loc. cit.*).

2. Larghi, *Operazioni sottoperiostee e sottocassulari*, page 11, 1856.

fondamentale de la résection, tout aussi bien que la conservation des attaches des muscles huméro-scapulaires, par le fait seul du détachement sous-périosté de la gaine périostéo-capsulaire. Tous les temps de la résection de l'épaule furent déterminés, non pas en vue de la rapidité et de la facilité de l'opération, mais en vue de la sécurité et du résultat physiologique à obtenir.

§ II. — Technique de la résection de l'épaule. — Description des procédés opératoires.

Nous n'avons pas l'intention, soit pour cette articulation, soit pour les autres, de donner une description de la région. Notre sujet est déjà assez vaste pour ne pas le surcharger encore de détails anatomiques que tout chirurgien doit savoir avant d'entreprendre une résection, et qu'il trouvera au besoin dans les traités d'anatomie. Nous nous bornerons à des remarques directement applicables aux résections.

A. — DE L'ARTICULATION DE L'ÉPAULE CONSIDÉRÉE AU POINT DE VUE DES RÉSECTIONS. — STRUCTURE DE LA TÊTE HUMÉRALE AUX DIVERS AGES. — DIRECTION DU CARTILAGE DE CONJUGAISON.

L'articulation de l'épaule se trouve, par sa position superficielle et ses rapports, dans les conditions les plus favorables au point de vue du manuel opératoire des résections. Cette facilité avait été sans doute pour beaucoup dans la faveur relative avec laquelle les chirurgiens du commencement du siècle acceptèrent cette opération.

Mais, à l'époque de Moreau, il fallait aller vite et chercher des procédés expéditifs; de là cette variété de procédés à lambeaux propres à découvrir l'articulation en quelques coups de bistouri. Ces grands lambeaux, acceptables, sans doute, à l'époque où l'on n'avait pas l'anesthésie pour annihiler les souffrances du patient, sont radicalement mauvais et ne doivent être aujourd'hui cités que pour mémoire, à moins toutefois qu'ils ne soient compris dans les limites que nous indiquerons plus loin.

Facilement abordable en dehors, en avant, en arrière, et surtout en avant et en dehors, où elle n'est séparée de la peau que par l'épaisseur du muscle deltoïde, l'articulation n'est périlleuse à atteindre qu'en dedans, où elle est en rapport avec le paquet vasculo-nerveux. Elle ne sera donc jamais attaquée en dedans, excepté dans certains cas exceptionnels de luxation sous-glénoïdienne dans lesquels la tête vient faire saillie sous la peau de l'aisselle, après avoir dissocié et rejeté en avant ou en arrière le paquet vasculo-nerveux.

Appliquée contre la cavité glénoïde en dedans, et maintenue contre

cette cavité, trop étroite et trop peu profonde pour la recevoir, par une capsule renforcée par quatre muscles qui s'insèrent sur elle (indépendamment de la longue portion du biceps qui la traverse), la tête humérale est protégée en haut par l'acromion et le ligament acromio-coracoïdien, et en dedans par l'apophyse coracoïde qui constitue le point de repère le plus important pour le tracé des incisions de résection.

Le manchon capsulaire serait insuffisant pour résister au poids du membre et maintenir solidement la tête humérale contre la cavité glénoïde ; mais il est renforcé d'abord par le tendon du biceps qui le perfore et le traverse, et puis par les expansions tendineuses des muscles sus-épineux, sous-épineux, petit rond et sous-scapulaire. Ces muscles, ligaments actifs de l'articulation, sont puissamment aidés par le deltoïde qui tend, par sa tonicité et ses contractions, à faire remonter la tête humérale. D'autres muscles concourent à cette action, mais aucun n'est comparable au deltoïde sous ce rapport.

La laxité de l'articulation qui suit les paralysies du nerf circonflexe, en montrant l'insuffisance des muscles qui s'insèrent sur la tête humérale, indique de quelle importance doit être la conservation de l'action du deltoïde après les résections. Or, pour conserver l'action du deltoïde, il faut respecter ses attaches et surtout ménager le nerf qui l'anime.

Il est important de préciser les rapports de ce nerf pour déterminer les limites des incisions et de la désinsertion deltoïdiennes. Ce nerf, né dans l'aisselle, d'un tronc commun avec le nerf radial, se dirige en dehors et passe entre l'humérus et la longue portion du triceps. Il contourne alors le col chirurgical, qu'il embrasse comme un collier, accompagné par l'artère circonflexe postérieure, et se rapproche de l'articulation à mesure qu'il avance vers la région antérieure de l'épaule. Chemin faisant, il émet des rameaux supérieurs et inférieurs qui s'enfoncent dans le tissu musculaire en se dirigeant à peu près verticalement, et il vient s'épuiser dans le faisceau antérieur du muscle.

Ce nerf affecte donc un trajet sensiblement parallèle au bord externe de l'acromion, dont il est distant, chez un adulte de taille moyenne, de cinq et demi à six centimètres. C'est là un rapport important pour la limite des incisions perpendiculaires et pour l'établissement de l'incision de décharge en arrière de l'épaule.

La capsule articulaire s'insère, d'une part, sur tout le pourtour de la cavité glénoïde, de l'autre, sur la tête de l'humérus où elle se continue avec le périoste. L'insertion de ses fibres profondes ou para-synoviales sur la tête humérale se fait sur un plan oblique en bas et en dedans. Cette insertion porte principalement sur l'épiphyse ; elle ne se fait sur la diaphyse qu'en un point très limité, en bas et en dedans ; d'où la possibilité pour les inflammations juxta-épiphysaires de la diaphyse d'envahir la synoviale en cet endroit. C'est à ce niveau que le col anatomique ou

la rainure qui circonscrit la calotte humérale, portion de l'épiphyse recouverte par le cartilage diarthrodial, se confond avec le col chirurgical ou la portion de l'os comprise entre les tubérosités et l'attache des muscles grand pectoral et grand dorsal.

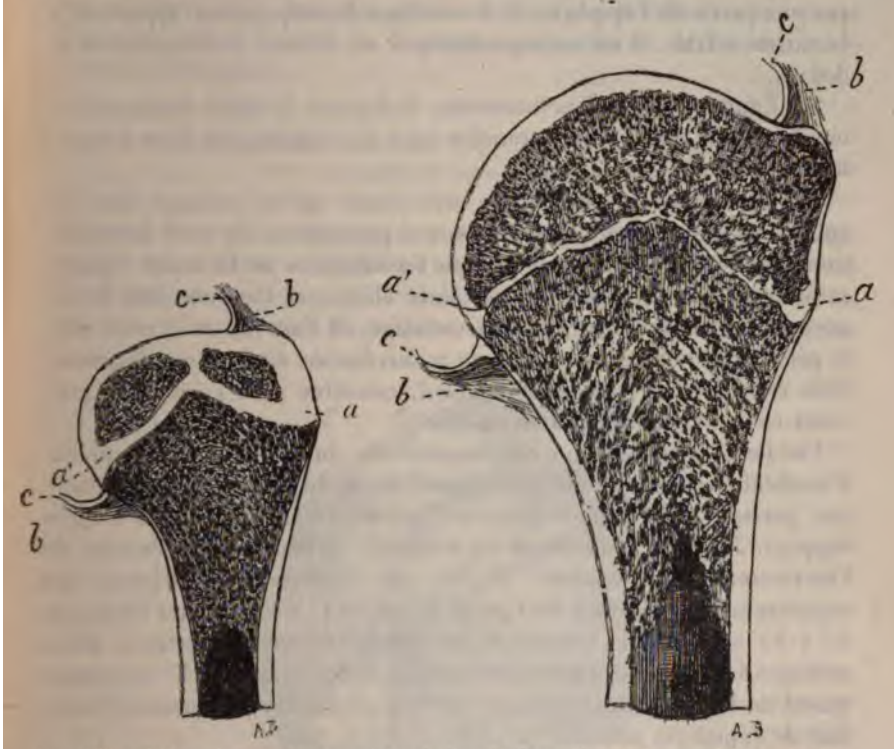

Fig. 128 et 129. — Figures indiquant les limites de l'insertion de la synoviale sur la tête humérale, et montrant la direction et les rapports du cartilage de conjugaison.

Fig. 128. — Tête humérale d'un enfant de quatre ans. — L'épiphyse présente encore deux points d'ossification distincts.

a, *a'*, cartilage de conjugaison séparant les noyaux épiphysaires de la portion juxta-épiphysaire de la diaphyse; la portion *a* est sous-périostique, la portion *a'* ou segment interne est intra-synoviale. — *b*, *b*, insertions de la capsule doublée de la synoviale *c*, *c*.

Fig. 129. — Tête humérale d'un sujet de seize à dix-sept ans. — L'épiphyse forme une masse osseuse revêtue seulement du cartilage diarthrodial dans sa partie supérieure et interne ; elle est séparée de la diaphyse par une mince couche de cartilage conjugal. L'accroissement est déjà très avancé ; le cartilage, quoique pouvant rester encore longtemps distinct, n'aura dans l'avenir qu'une faible activité. — Mêmes lettres indicatives que pour la figure 128.

Les tendons des muscles rotateurs se perdent dans la capsule ou se confondent avec elle en enchevêtrant leurs fibres d'insertion. Ils sont disposés de telle manière que l'incision longitudinale de la capsule n'est possible qu'en avant. En arrière, il faut passer entre ces tendons ou les couper pour pénétrer dans l'articulation. Grâce à la fusion du périoste et de la capsule au niveau des tubérosités, et à la plus grande

épaisseur qu'acquiert le périoste dans toutes les régions juxta-épiphysaires, la gaine périostéo-capsulaire présentera là son maximum d'épaisseur.

La portion articulaire de la tête humérale est constituée seulement par une partie de l'épiphyse, et le cartilage de conjugaison appartient à la variété mixte : il est *sous-périostique* en dehors, *intra-synovial* en dedans.

Ces figures, de grandeur naturelle, indiquent la faible hauteur de la tête humérale qu'on peut retrancher chez les enfants sans léser le cartilage de conjugaison.

Les résections des extrémités articulaires qu'on pratique chez les enfants ne sont pas des résections sous-périostées ; ce sont des résections sous-périchondriques, tant que l'ossification de la masse épiphysaire n'est pas complète. On est alors obligé, si l'on veut enlever les noyaux osseux, de tailler en plein cartilage, et l'on conserve ainsi avec le périchondre une couche plus ou moins épaisse de tissu cartilagineux. Cette couche étant saine généralement, constitue pour l'avenir un précieux élément de régénération osseuse.

Une fois l'épiphyse humérale ossifiée (ou du moins ses trois points d'ossification réunis), elle est séparée de la diaphyse par un cartilage qui persiste généralement jusqu'à l'âge de 22 ans (21 à 25, d'après Sappey). Jusqu'au moment de sa soudure, il fournit les éléments de l'accroissement en hauteur de l'os par l'extrémité supérieure. Cet accroissement est surtout actif jusqu'à l'âge de 17 à 18 ans chez l'homme, 14 à 15 ans chez la femme. Il est donc de toute importance de le ménager dans les résections faites au-dessous de cet âge, et de se borner, quand on le peut, à des résections intra-épiphysaires ou au moins à l'ablation de l'épiphyse seule.

Un point important, c'est la direction du plan de ce cartilage. A la coupe, on voit qu'il monte beaucoup plus haut au centre de l'os. Il forme ainsi une sorte de dôme dont le sommet est plus rapproché du cartilage diarthroïdal que les parties latérales. Les figures 128 et 129 représentent une coupe bilatérale, c'est-à-dire de dedans en dehors, et font voir la direction et la proportion de l'épiphyse aux divers âges. Un trait de scie horizontal, partant de l'insertion interne de la capsule, emportera toujours la totalité du cartilage de conjugaison.

La tête humérale est constituée par un tissu spongieux qui se laisse facilement pénétrer par les projectiles et qui devient quelquefois d'une grande friabilité sous l'influence de l'inflammation chronique.

Les rapports de la tête humérale avec le paquet vasculo-nerveux sont trop connus pour que nous insistions sur leur importance. Dans une résection sous-périostée, on n'a pas à s'en préoccuper tant qu'on ne sort pas de la gaine périostique. Mais dans une résection parostale, il faut

suivre l'os de très près, et se servir d'instruments mousses pour éloigner le paquet vasculo-nerveux. Les artères qu'on coupe habituellement dans la résection de l'extrémité supérieure de l'humérus sont : la circonflexe antérieure, qui est très irrégulière d'ailleurs par sa situation et son volume, et la branche acromiale de l'acromio-thoracique quand l'incision part de la base de l'apophyse coracoïde ou de l'espace inter-acromio-coracoïdien.

B. PROCÉDÉS OPÉRATOIRES APPLICABLES A LA RÉSECTION DE LA TÊTE HUMÉRALE ET A LA RÉSECTION TOTALE DE L'ÉPAULE.

Quand on se place au point de vue clinique, et en particulier au point de vue du résultat orthopédique et fonctionnel de la résection, il faut avant tout, dans le tracé de l'incision, se préoccuper de conserver les attaches et l'innervation du deltoïde. Or, le nerf circonflexe, comme nous

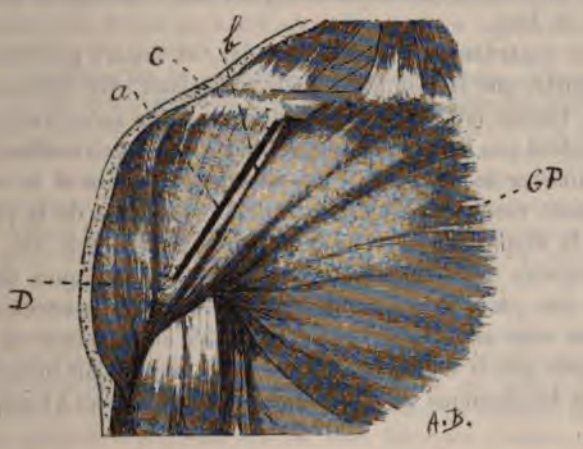

Fig. 150. — Incision parallèle au bord interne du deltoïde, laissant en dedans une petite bandelette de tissu musculaire qui sera d'autant plus épaisse, selon les variations individuelles, que le muscle s'avancera plus en dedans.

a, incision interfasciculaire près du bord antéro-interne du deltoïde; — *b*, sillon interdeltoïdo-pectoral; — C, clavicule; — D, deltoïde; — GP, grand pectoral.

venons de le rappeler, se dirige vers la partie interne et postérieure du col de l'humérus, contourne cet organe d'arrière en avant, et vient se perdre dans le faisceau antérieur et interne du deltoïde. Par cela même, plus l'incision sera interne, plus elle ménagera le muscle et le nerf qui l'anime. Toute la portion du muscle située en dedans de l'incision est condamnée à être paralysée et à s'atrophier. Donc si l'on voulait conserver intégralement son action, il faudrait suivre rigoureusement l'interstice interdeltoïdo-pectoral qui est parcouru par la veine céphalique

lique. Malheureusement, cet interstice n'est pas fixe par rapport à l'apophyse coracoïde, et, par cela même, par rapport à l'articulation scapulo-humérale. Il s'avance quelquefois tellement en dedans qu'en le suivant exactement on éprouve, malgré l'écartement du bras, une difficulté réelle à découvrir l'articulation; il faut alors faire l'incision un peu plus en dehors et sacrifier une bandelette du faisceau antérieur du muscle. Il est bon d'ailleurs de ne pas suivre exactement l'interstice interdeltoïdo-pectoral, car cet interstice est occupé par la veine céphalique et, bien qu'avec les pansements antiseptiques la dénudation d'une veine n'ait pas les mêmes inconvénients qu'autrefois, il vaut mieux laisser en dedans de l'incision un petit faisceau du muscle.

Ce que nous avons déjà dit sur la situation et les rapports du nerf circonflexe doit nous faire rejeter les divers lambeaux proposés autrefois par divers chirurgiens, et toutes les longues incisions externes et postérieures. Les grands lambeaux de Moreau, de Manne, de Sabatier, de Syme, de Stromeyer, constituent des procédés irrationnels que nous condamnons en bloc.

Nous ne regardons comme acceptables, et encore pour quelques cas exceptionnels, que les lambeaux péri-acromiaux avec *désinsertion*[1] *du deltoïde*, limités latéralement par des *incisions interfasciculaires*, et ne descendant pas assez bas pour atteindre le nerf circonflexe. On peut aussi désinsérer le deltoïde à son attache inférieure et le soulever de bas en haut; mais c'est surtout pour les résections de la partie supérieure de la diaphyse que ce procédé sera applicable (ch. XII).

Les procédés que nous allons décrire sont, à quelques détails près, ceux qui ont paru déjà dans notre *Traité de la régénération des os*, mais, pour cette articulation comme pour les autres, nous en ajouterons de nouveaux que la variété des cas cliniques nous a fait imaginer depuis lors. Nous les donnons tels qu'ils peuvent être répétés à l'amphithéâtre,

1. Par *désinsertion d'un muscle* nous entendons la section de ses attaches près de l'os sans conserver leur continuité avec la gaine périostéo-capsulaire. Le muscle ou les tendons désinsérés perdent momentanément tout rapport avec l'os et le périoste qui le recouvre. Il ne faut donc pas confondre la désinsertion d'un muscle avec le *détachement sous-périosté de ce muscle, opéré par la rugine*. Dans ce dernier cas, le muscle est sans doute séparé de l'os, mais il a conservé toutes ses insertions sur la gaine périostique, avec laquelle il se continue normalement par la fusion de ses fibres tendineuses ou aponévrotiques avec la couche externe ou fibreuse du périoste. La conservation de la continuité de ces insertions musculaires et tendineuses sur la gaine périostéo-capsulaire est un des avantages fondamentaux de la méthode sous-périostée, telle que nous l'avons toujours exposée. La résection de l'épaule nous montre très clairement la différence qu'il y a entre la désinsertion et le détachement sous périosté d'un muscle : nous désinsérons le deltoïde, mais nous détachons avec la capsule ou le périoste les muscles qui s'insèrent sur la tête humérale.

Nous devons corriger ici une faute commise à la page 204, t. I, ou plutôt compléter une phrase qui pourrait induire en erreur. En parlant de la désinsertion du deltoïde, nous avons dit qu'il fallait désinsérer les muscles et non pas les couper ; il faut ajouter : par le milieu. — L'omission de ces trois mots laisse la phrase incomplète et donne une idée fausse de ce que nous entendons par le mot « désinsertion ».

sur des cadavres ayant les articulations saines, en indiquant toutefois les principales modifications que l'état pathologique pourra apporter à l'exécution de l'opération.

1. — *Procédé d'élection*[1] *pour la résection de l'extrémité supérieure de l'humérus.*

DESCRIPTION DU PROCÉDÉ OPÉRATOIRE.

1er TEMPS. — **Incision cutanée et intermusculaire.** — Le coude étant écarté du tronc de manière que l'humérus fasse un angle presque droit avec l'axe du tronc, c'est-à-dire de 60 à 80 degrés, selon le plus ou moins de liberté de l'articulation, on fait une incision de 10 à 12 centimètres dans la direction du sillon inter-deltoïdo-pectoral, et si, à cause de l'embonpoint ou de l'infiltration du sujet, ce sillon ne peut être distingué à travers la peau, on se dirige dans le sens des fibres du deltoïde, en commençant à un centimètre au-dessous de la clavicule, au niveau de la base de l'apophyse coracoïde, en suivant la face antérieure de cette apophyse, près de son bord externe. Cette incision faite, on reconnaît à travers la plaie la limite interne du deltoïde et on l'incise parallèlement à ses fibres, non pas précisément dans le sillon inter-deltoïdo-pectoral, qui est occupé par la veine céphalique, mais à 4 à 5 millimètres en dehors, pour laisser cette veine recouverte par les fibres musculaires. On saisit alors la lèvre externe de la plaie, formée par le deltoïde et la peau, et on la porte en dehors, de manière à découvrir la tête humérale sur une plus large surface.

2e TEMPS. — **Incision de la gaine périostéo-capsulaire et dénudation de l'os.** — La tête humérale mise à nu dans le fond de la plaie, on imprime quelques mouvements de rotation à l'humérus pour se rendre compte avec le doigt de la position de la coulisse bicipitale. On incise ensuite la capsule sur toute sa longueur, suivant une ligne dans le sens de l'incision extérieure, en dehors du tendon du biceps et parallèlement à ce tendon. On peut déjà, après cette incision de la capsule, commencer à explorer la cavité articulaire. On prolonge ensuite l'incision sur la gaine périostique, suivant la longueur de l'os qu'on se propose d'enlever. On saisit alors un détache-tendon bien tranchant, avec lequel on commence à dénuder la tubérosité externe. On la décortique en mordant dans le tissu osseux, plutôt que de laisser adhérer à l'os une partie de ses attaches fibreuses. C'est pour cela qu'il faut avoir des rugines bien affilées et non des élévatoires mousses et pointus. On détache ainsi les insertions des muscles sus-épineux, sous-épineux et petit rond. L'aide qui tient le bras porte l'humérus en rotation interne pour présenter successivement au tranchant du détache-tendon tous les points de la tubérosité externe. Cette tubérosité dénudée, on passe à la tubérosité interne, et dans ce but, l'aide fera graduellement tourner l'humérus en dehors et présentera ainsi au tranchant de l'instrument l'insertion du sous-scapulaire.

Quant au tendon du biceps, la règle c'est de le repousser en dedans avec la coulisse fibreuse qui le contient, sans chercher à le dégager ; mais, en pratique, on trouve souvent cette coulisse envahie par les fongosités ; on l'ouvre alors et l'on récline le tendon du biceps en dedans, s'il n'a pas été lui-même transformé en fongosités.

Les tubérosités dépouillées, on peut faire saillir la tête humérale en portant le coude en haut et en arrière ; on fait écarter les lèvres de la plaie capsulaire et on continue à détacher la capsule sur les côtés et en arrière.

Une fois les insertions postérieures détachées, on fait saillir la tête de plus en plus,

1. Nous agirons dans la description des procédés comme nous l'avons fait précédemment pour les instruments que nous avons décrits. Nous décrirons purement et simplement, sans nom d'auteur, les procédés qui nous appartiennent, et nous indiquerons toujours le nom de l'auteur lorsqu'ils auront été déjà proposés ou exécutés par d'autres chirurgiens.

on la saisit avec un davier pour mieux la diriger, et l'on peut alors, en procédant de haut en bas, détacher la gaine périostique à la hauteur que l'on veut et sans se préoccuper des insertions musculaires, à la condition que le détache-tendon ne quitte jamais l'os et décolle méthodiquement, c'est-à-dire comme en tout continu, la gaine fibreuse.

3e TEMPS. — **Section de l'os.** — Par la facilité qu'on a de faire saillir la tête humérale à la hauteur qu'on désire, la section de l'os s'opère commodément avec la scie à chaîne ou toute autre scie, suivant la préférence de l'opérateur. Il faut avoir

Fig. 131. — Continuation du détachement de la gaine périostique le long de la diaphyse humérale après la luxation de la tête. Mouvement de torsion imprimé au bras pour présenter successivement toute la circonférence de l'os à l'action du détache-tendon.

soin seulement de bien saisir la tête avec le davier et de la tenir fixe pendant l'action de la scie.

4e TEMPS. **Excision ; évidement, modelage au couteau-gouge de la cavité glénoïde.** — Le plus souvent, il suffira d'abraser la cavité avec le couteau-gouge ; si l'altération osseuse s'étend plus profondément et d'une manière inégale, on devra modeler une nouvelle cavité, ce qui est facile tant qu'on n'est pas obligé de réséquer au niveau ou au delà de la partie rétrécie du col. Dans ce dernier cas, il faudra détacher préalablement avec la rugine l'insertion glénoïdienne de la capsule et poursuivre ce détachement jusqu'au point où l'on fera agir la cisaille. On se servira, pour sectionner le col, des fortes tricoises de Nélaton ou de nos larges daviers-gouges.

Ce procédé présente tant d'avantages à tous les points de vue que nous le recommandons, même dans les cas de plaie et d'ouvertures fistuleuses multiples aux régions postérieure et externe. Il faut considérer ces ouvertures accidentelles non pas comme des voies indiquées par la nature pour pratiquer la résection, mais comme des ouvertures de décharge qu'on utilisera pour le drainage de la cavité articulaire.

Le point de repère le plus important, c'est la pointe de l'apophyse coracoïde, qu'on sent toujours malgré l'épaisseur et l'infiltration des parties molles. Le sillon interdeltoïdo-pectoral n'est distinct à travers la peau que chez les sujets maigres, et lorsqu'on écarte le bras en dehors. Dans les cas où rien ne l'indique à l'opérateur, il doit diriger son incision de l'apophyse coracoïde vers l'empreinte deltoïdienne, c'est-à-dire un peu au-dessous du tiers supérieur de l'humérus. Quand on a, du reste, le deltoïde sous les yeux, après l'incision de la peau, on rectifie, si besoin est, le sens de l'incision intra-musculaire. En pratique, on ne doit pas aller du coup jusqu'à l'os; rien ne presse, et il faut inciser couche par couche en sachant toujours où l'on est. Pour l'incision de la capsule, il faut faire pénétrer le bistouri sous le ligament, acromio-coracoïdien et ne pas couper ce ligament comme le recommandait Malgaigne.

La dénudation des tubérosités s'opère facilement avec un bon détache-tendon, quand l'humérus est mobile et permet à l'aide qui tient le bras de le faire tourner en dedans ou en dehors. Mais cette rotation doit être exécutée avec douceur et prudence quand on opère sur des os raréfiés et friables. En 1865, nous opérions un tuberculeux âgé de cinquante-six ans, quand, dans le mouvement de rotation en dehors pour détacher l'insertion du sous-scapulaire, nous entendîmes un craquement sec et nous constatâmes que l'humérus s'était brisé dans son tiers inférieur, au-dessus des condyles [1]. Cet accident n'eut, il est vrai, aucune suite fâcheuse; le membre fut placé dans un bandage amidonné et le malade ne se douta jamais de la fracture. C'est dans ces cas de raréfaction des os qu'il est important d'avoir, pour saisir la tête humérale, les daviers-érignes ou les daviers-tournants que nous avons décrits. Les daviers ordinaires écrasent la tête et la fixent moins bien que les daviers à pointes pénétrantes.

A. *De l'incision de décharge à la partie postérieure de l'articulation. — Manière de la pratiquer.* — L'incision de décharge doit être

1. La fracture accidentelle de l'humérus a été observée dans des conditions analogues par Fergusson et Mead.

Fergusson opérait un homme de trente-cinq ans pour une carie de la tête de l'humérus. Au moment où il voulait faire saillir la tête humérale, un craquement annonça que la fracture du corps de l'humérus venait de se produire. Le malade guérit aussi rapidement que s'il n'y avait pas eu cette complication. Le malade de Mead mourut, mais il s'agissait dans ce cas d'une affection cancéreuse. (Voy. *Med. Times and Gazette*, 1857, et Péan, *De la Scapulalgie et de la résection scapulo-humérale*. Thèse de Paris, 1860).

pratiquée à la partie postérieure de l'articulation, au point qui est le plus déclive quand le malade est couché sur le dos. Ce point sera plus ou moins élevé selon la hauteur d'humérus réséquée. Dans les cas où une hauteur de cinq centimètres a été retranchée, ce point déclive répond au faisceau postérieur du deltoïde, et il faut traverser ce muscle pour introduire un drain jusque dans la cavité capsulaire.

Cette incision doit être faite avec précaution, car le bistouri pourrait rencontrer le nerf circonflexe et l'artère qui l'accompagne; il en résulterait alors une hémorrhagie et une paralysie du deltoïde[1]. Voici comment il faut s'y prendre pour éviter le nerf et le vaisseau. On incise d'abord la gaine périostique de dedans en dehors, et comme la direction du nerf et du vaisseau est perpendiculaire à l'axe de l'humérus, c'est-à-dire horizontale, on dirige l'incision dans ce sens et on lui donne une étendue de 12 à 13 millimètres. La direction de l'incision étant parallèle à celle du nerf, on ne risque pas de le couper en travers. On introduit alors une sonde cannelée qu'on pousse vers la peau à travers le muscle dans la direction indiquée, et l'on n'a plus aucun danger à courir.

Lorsqu'une plus grande longueur d'os a été retranchée, on n'a pas à craindre de rencontrer le circonflexe, et l'incision passe entre le triceps et le deltoïde; mais plus bas, quand on doit retrancher plus de dix centimètres et scier l'humérus au-dessous de l'attache du grand rond, c'est du nerf radial qu'on a à se préoccuper, et dans ce cas il faut faire une incision longitudinale.

B. *De la zone d'incision et de la ligne d'incision.* — Nous nous sommes déjà élevé contre l'interprétation trop étroite des règles; elles doivent en effet servir à guider le chirurgien, mais non à lui créer des obstacles.

C'est pour cela qu'à côté de l'incision idéale, nous devons toujours indiquer la *zone d'incision* dans laquelle le chirurgien pourra choisir la ligne qui lui conviendra le mieux, sans sacrifier les avantages fondamentaux du procédé. A l'épaule, on devra reporter quelquefois l'incision un peu en dehors, vers le milieu de l'espace inter-acromio-coracoïdien; on sacrifiera l'innervation du faisceau deltoïdien qu'on laissera en dedans, mais ce petit inconvénient sera amplement compensé par la facilité plus grande de l'opération et par l'exploration plus facile du fond de la cavité glénoïde. En théorie, nous indiquons le mieux, mais en pratique, nous nous contentons du bien quand la recherche du mieux entraîne des difficultés sérieuses ou expose à des dangers.

Il en sera de même pour toutes les articulations. Voilà pourquoi, nous

1. Gurlt cite un cas de mort par hémorrhagie de l'artère circonflexe postérieure à la suite de la résection de l'épaule (Obs. 175, p. 750). Le danger de la blessure de cette artère dans l'incision de résection n'est pas ce qui doit préoccuper l'opérateur. On n'a qu'à la lier dès qu'elle est ouverte et la ligature est facile, puisqu'on a l'artère sous les yeux, mais sa blessure dans l'incision de décharge nécessiterait l'agrandissement de l'incision pour aller à sa recherche

le répétons encore, il faut considérer avant tout la méthode et mettre le procédé au second plan. Malgré le désir idéal de conserver intégralement les muscles, on en fera sans hésiter le sacrifice d'une partie, si ce sacrifice permet d'éviter des inconvénients plus grands.

On choisira donc, selon les cas, entre les lignes de Baudens, Malgaigne et Robert et la nôtre. On pourra même suivre exactement celle de Lar-

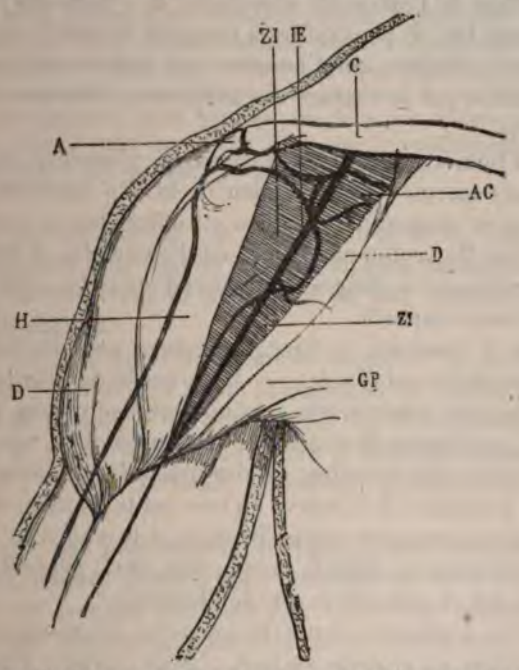

Fig. 132. — Zone d'incision pour la résection de la tête de l'humérus, ou espace dans lequel on pourra faire l'incision de résection, sans nuire sensiblement au résultat fonctionnel de l'opération. Le milieu de l'espace intercoraco-acromial en est la limite extrême en dehors.

A. Acromion. — C. Clavicule. — H. Humérus. — AC. Apophyse coracoïde. — D,D. Deltoïde. — G. P. Grand Pectoral,

Le muscle deltoïde dépasse exceptionnellement en dedans l'apophyse coracoïde; une incision faite le long de son bord interne ne permettrait pas de découvrir suffisamment l'articulation. L'incision la plus favorable, au double point de vue du manuel opératoire et de la conservation de la force du deltoïde, se fera suivant la ligne EI; mais on pourra la faire dans toute la zone ZI, ZI sans manquer aux règles essentielles de la méthode; plus elle se rapprochera du bord interne du muscle, plus ce muscle conservera de force.

ghi, qui passe rigoureusement par le sillon interdeltoïdo-pectoral. Toutes ces incisions permettront d'atteindre le but principal que nous nous proposons : la conservation de la contractilité du deltoïde pour qu'il agisse à un degré suffisant dans l'abduction et l'élévation du bras.

Toutes les incisions qui s'inscriront dans l'aire de cette zone d'incision, qu'elles soient droites, courbes[1] ou sinueuses, auront à peu près la

1. Dubreuil a proposé une incision antéro-interne, s'incurvant en bas et en dehors, et per-

même valeur au point de vue de leur influence sur l'action du deltoïde.

2. *Autres procédés de la méthode sous-périostée applicables à la résection totale de l'épaule et à certains cas particuliers. — Esquillotomie, résections partielles; extraction des projectiles enfoncés dans la tête humérale.*

Le procédé que nous venons de décrire est particulièrement applicable à la résection de l'extrémité supérieure de l'humérus ; en prolongeant l'incision en bas, il peut suffire à réséquer la moitié et plus de la diaphyse humérale. Pourvu que l'humérus soit mobile sur l'omoplate ou puisse être mobilisé par la rupture des adhérences fibreuses, il répond à tous les besoins.

Mais quand l'humérus est soudé à la cavité glénoïde, ou quand on ne veut réséquer qu'une faible hauteur de la tête humérale, ou bien encore quand on se propose de réséquer en même temps la cavité glénoïde, c'est-à-dire de sectionner le col de l'omoplate, il faut recourir à d'autres procédés, en se dirigeant toujours d'après les principes généraux que nous avons exposés.

A. *Procédés à lambeau à base inférieure par désinsertion des attaches acromiales du deltoïde.* — Le procédé de Nélaton, qui consiste en une incision transversale contournant l'acromion à un centimètre et demi au-dessous de son bord, est, au point de vue de la conservation de l'action des muscles, un des procédés les moins imparfaits de la méthode ancienne. Il n'énerve qu'une petite hauteur du deltoïde, c'est-à-dire la partie comprise entre l'incision et le rebord de l'acromion, et on a une voie d'accès, difficile quelquefois, mais généralement suffisante pour aborder et réséquer la tête de l'humérus[1].

Pour conserver l'action de toute la longueur des fibres du deltoïde, nous avons recours au procédé suivant : Nous portons l'incision plus haut ; et nous désinsérons le deltoïde autour de l'acromion, puis, par des incisions verticales interfasciculaires, nous délimitons des lambeaux pour mieux découvrir la tête humérale. De cette manière, le muscle, une fois réinséré sur l'acromion, aura son innervation et conservera sa puissance. C'est le lambeau de Moreau réduit à ses limites rationnelles.

DESCRIPTION DU PROCÉDÉ A LAMBEAU A BASE INFÉRIEURE, TRIANGULAIRE OU TRAPÉZOÏDAL PAR DÉSINSERTION DU DELTOÏDE; LAMBEAU QUADRILATÉRAL A CÔTÉ INTERNE PLUS LONG.

On fait à la peau une incision demi-circulaire suivant le contour de l'acromion ; elle commence en avant, au niveau de l'articulation acromio-claviculaire, contourne l'acro-

mettant de mieux découvrir le col huméral. La courbe inférieure de l'incision n'énerve que la partie inférieure des fibres deltoïdiennes. (*Manuel opératoire des résections*. Paris, 1871.)

1. M. Maurice Perrin a remonté l'incision péri-acromiale de Nélaton ; il la fait à quelques millimètres au-dessous du bord de l'acromion. (Chauvel, *Précis d'opération de chirurgie*). En ajoutant à cette incision transversale les incisions longitudinales interfasciculaires, on aura les lambeaux que nous recommandons.

mion jusqu'à 3 centimètres en arrière de son angle postérieur. De l'extrémité antérieure de cette incision, on en fait descendre une première de 6 centimètres dans la direction de celle du procédé type. On sectionne les attaches deltoïdiennes tout près de l'acromion, en laissant seulement assez de tissu fibro-musculaire pour supporter les points de suture. On a ainsi un lambeau triangulaire à base inférieure, qu'on renverse en bas pour découvrir la tête, et qui donne un jour suffisant pour manœuvrer à l'aise. Mais on pourra, dans quelques cas exceptionnels, se donner plus de jour, soit en prolongeant un peu plus l'incision péri-acromiale en arrière, soit en transformant le lambeau triangulaire en un lambeau quadrilatéral. De l'extrémité postérieure de l'incision horizontale on fait alors partir une autre incision verticale interfasciculaire, et on l'arrête à 4 ou 5 centimètres pour se tenir au-dessus du trajet du nerf circonflexe ou ménager ses branches postérieures, selon le niveau de l'incision. Il en résulte un lambeau trapézoïdal à base inférieure qu'on renverse pour découvrir et attaquer la tête humérale.

L'incision verticale antérieure pourra être prolongée indéfiniment tandis que la postérieure aura pour limite extrême le trajet du circonflexe.

Telle est la voie par où l'on peut pénétrer dans l'articulation par sa partie supérieure sans énerver le deltoïde, sans raccourcir la partie contractile de ce muscle, et en se donnant un jour suffisant pour la décapitation de l'humérus.

Dans le cas où l'on reconnaîtrait la nécessité de réséquer l'humérus plus bas, on pourrait sans doute se contenter de faire saillir l'os de bas en haut et de le luxer à travers la plaie, en le dépouillant à coups de rugine de sa gaine périostique; mais il vaudrait mieux alors prolonger en bas l'incision verticale antérieure, comme dans notre premier procédé.

Mais ce qui sera plus souvent indiqué et aura beaucoup moins d'inconvénients que ces désinsertions étendues du deltoïde, c'est la désinsertion de son faisceau antérieur (fig. 133). Nous avons, dès 1865, eu recours à cette désinsertion partielle; nous l'avons mise en usage plusieurs fois depuis lors, et nous avons constaté, quelques années après l'opération, que le faisceau désinséré s'étant ressoudé à l'acromion et à la clavicule, avait conservé sa contractilité et son action sur l'humérus.

Le procédé de désinsertion partielle antérieure du deltoïde est particulièrement indiqué dans les cas où l'humérus, retenu par des adhérences fibreuses, ne peut pas être écarté du tronc. Il faut alors découvrir la tête humérale pour pouvoir aller diviser dans l'articulation les adhérences fibreuses; on les détruira avec le ciseau quand elles sont osseuses. Ces adhérences détruites, le bras peut être écarté du tronc et l'on procède comme dans le cas où l'articulation est mobile.

Les incisions libératrices ont été de tout temps employées et recommandées pour faciliter l'opération[1]. On les a faites tantôt en haut, tantôt en bas, soit en dedans, soit en dehors, mais sans règles précises et sans se préoccuper de leurs inconvénients.

1. Bandens les faisait porter sur le muscle seulement.

Notre but, en décrivant ces divers procédés, c'est de déterminer rationnellement les incisions de dégagement et de les rendre aussi peu nuisibles que possible au résultat fonctionnel de l'opération.

Fig. 133.

Incision transversale ajoutée à l'extrémité supérieure de l'incision longitudinale pour permettre la désinsertion du faisceau antéro-interne du deltoïde et conserver l'action de ce muscle par sa réinsertion à sa place normale. — *a*, incision longitudinale typique; *a'*, incision transversale; *b*, sillon interdeltoïdo-pectoral.

Nous avons rejeté en principe les incisions en arrière, mais il est des cas où l'on devra se servir de lambeaux postérieurs : lorsqu'il s'agira, par exemple, de faire une esquillotomie et d'aller chercher des balles enclavées dans la partie postérieure de la tête humérale.

On se conduira alors d'après les principes qui nous ont guidé pour la délimitation du lambeau antéro-interne ou externe. On désinsérera le deltoïde en arrière et en dehors, et on délimitera : soit un lambeau triangulaire par une incision verticale de 4 centimètres à l'extrémité antérieure de l'incision péri-acromiale, soit un lambeau quadrilatéral par une seconde incision interfasciculaire partant de l'autre extrémité de l'incision péri-acromiale. Une seule incision nous paraît devoir suffire généralement.

Albanèse, de Palerme[1], avait, il y a quelques années, fait connaître un procédé d'incision postérieure, dans lequel il avait voulu se mettre à l'abri des reproches adressés aux anciens procédés. Il avait délimité un lambeau triangulaire à base supérieure par une incision postérieure partant de la partie la plus reculée de l'acromion, se dirigeant en bas et en avant, et changeant ensuite subitement de direction pour devenir

1. *Nuovo processo operatorio per la resezione scapolo-omerale.* Palermo, 1871.

transversale, tout en se dirigeant toujours en avant. Cette incision transversale était assez élevée pour ne pas léser le circonflexe, mais elle énervait toute la partie des fibres du deltoïde située au-dessus d'elle. C'est un *lambeau postérieur à base supérieure*, tandis que le nôtre est à base inférieure.

Le lambeau postérieur facilite beaucoup l'abord de la tête humérale lorsqu'elle est lésée ou blessée en arrière. Il servira donc pour les résections partielles; mais, si l'on veut ménager les muscles sous-épineux et petit rond, on ouvrira d'abord la capsule à ce niveau par une incision transversale entre ces deux muscles, et on agrandira cette ouverture par une incision longitudinale en avant de leurs insertions. L'ouverture capsulaire aura alors la forme d'un ⊣ renversé. Voici, du reste, la description du procédé :

DESCRIPTION DU PROCÉDÉ A LAMBEAU POSTÉRIEUR ET A BASE INFÉRIEURE PAR DÉSINSERTION DU DELTOÏDE.

Le sujet étant couché sur le côté sain, on délimite avec le doigt le bord externe et postérieur de l'acromion que doit suivre la ligne d'incision. Pour bien découvrir la tête humérale, on commence cette incision un peu en arrière de l'angle antérieur de l'acromion et l'on suit le rebord de cette apophyse jusqu'à 4 centimètres en arrière de

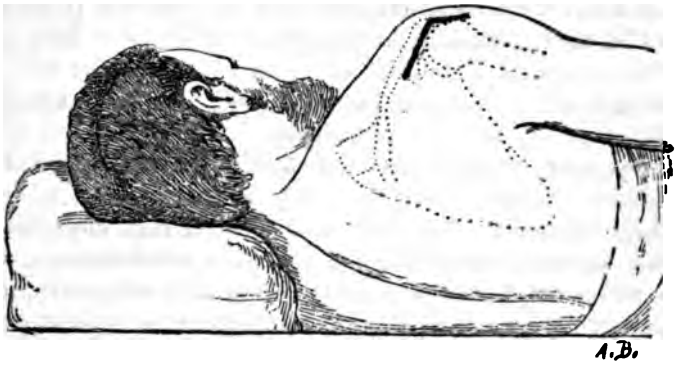

Fig. 134. — Délimitation du lambeau triangulaire postérieur de manière à conserver aussi intacte que possible l'action du deltoïde.

son angle postérieur. La saillie de ces angles est très variable du reste, suivant les sujets. On incise ensuite le muscle au niveau de ses attaches acromiales, en laissant seulement du côté de l'acromion assez de tissu musculo-fibreux pour soutenir les points de suture. Le deltoïde incisé, on aperçoit la tête humérale recouverte en arrière par les muscles sous-épineux et petit rond. Pour la découvrir, on fait partir de l'extrémité antérieure de l'incision périacromiale une incision perpendiculaire qui se dirige en bas, dans la direction des fibres du deltoïde, et qui s'arrête à 4 centimètres et demi de l'acromion. On pourra plus tard, si l'acte opératoire l'exige, l'agrandir de 1 centimètre et même un peu plus, selon la taille du sujet, car on peut alors s'assurer de la position exact du nerf, en renversant le lambeau.

Notre but, en décrivant ces divers procédés, c'est de déterminer rationnellement les incisions de dégagement et de les rendre aussi peu nuisibles que possible au résultat fonctionnel de l'opération.

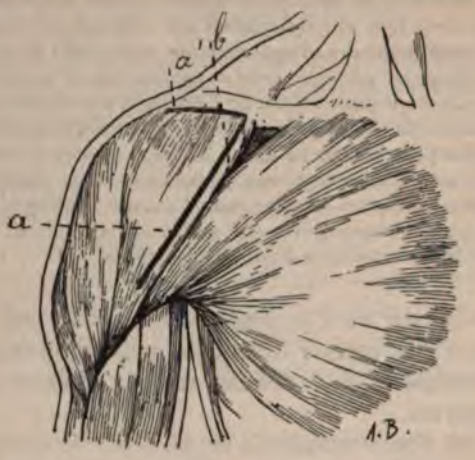

Fig. 133.

Incision transversale ajoutée à l'extrémité supérieure de l'incision longitudinale pour permettre la désinsertion du faisceau antéro-interne du deltoïde et conserver l'action de ce muscle par sa réinsertion à sa place normale. — *a*, incision longitudinale typique; *a'*, incision transversale; *b*, sillon interdeltoïdo-pectoral.

Nous avons rejeté en principe les incisions en arrière, mais il est des cas où l'on devra se servir de lambeaux postérieurs : lorsqu'il s'agira, par exemple, de faire une esquillotomie et d'aller chercher des balles enclavées dans la partie postérieure de la tête humérale.

On se conduira alors d'après les principes qui nous ont guidé pour la délimitation du lambeau antéro-interne ou externe. On désinsérera le deltoïde en arrière et en dehors, et on délimitera : soit un lambeau triangulaire par une incision verticale de 4 centimètres à l'extrémité antérieure de l'incision péri-acromiale, soit un lambeau quadrilatéral par une seconde incision interfasciculaire partant de l'autre extrémité de l'incision péri-acromiale. Une seule incision nous paraît devoir suffire généralement.

Albanèse, de Palerme[1], avait, il y a quelques années, fait connaître un procédé d'incision postérieure, dans lequel il avait voulu se mettre à l'abri des reproches adressés aux anciens procédés. Il avait délimité un lambeau triangulaire à base supérieure par une incision postérieure partant de la partie la plus reculée de l'acromion, se dirigeant en bas et en avant, et changeant ensuite subitement de direction pour devenir

1. *Nuovo processo operatorio per la resezione scapolo-omerale.* Palermo, 1871.

transversale, tout en se dirigeant toujours en avant. Cette incision transversale était assez élevée pour ne pas léser le circonflexe, mais elle énervait toute la partie des fibres du deltoïde située au-dessus d'elle. C'est un *lambeau postérieur à base supérieure*, tandis que le nôtre est à base inférieure.

Le lambeau postérieur facilite beaucoup l'abord de la tête humérale lorsqu'elle est lésée ou blessée en arrière. Il servira donc pour les résections partielles; mais, si l'on veut ménager les muscles sous-épineux et petit rond, on ouvrira d'abord la capsule à ce niveau par une incision transversale entre ces deux muscles, et on agrandira cette ouverture par une incision longitudinale en avant de leurs insertions. L'ouverture capsulaire aura alors la forme d'un ⊣ renversé. Voici, du reste, la description du procédé :

DESCRIPTION DU PROCÉDÉ A LAMBEAU POSTÉRIEUR ET A BASE INFÉRIEURE PAR DÉSINSERTION DU DELTOÏDE.

Le sujet étant couché sur le côté sain, on délimite avec le doigt le bord externe et postérieur de l'acromion que doit suivre la ligne d'incision. Pour bien découvrir la tête humérale, on commence cette incision un peu en arrière de l'angle antérieur de l'acromion et l'on suit le rebord de cette apophyse jusqu'à 4 centimètres en arrière de

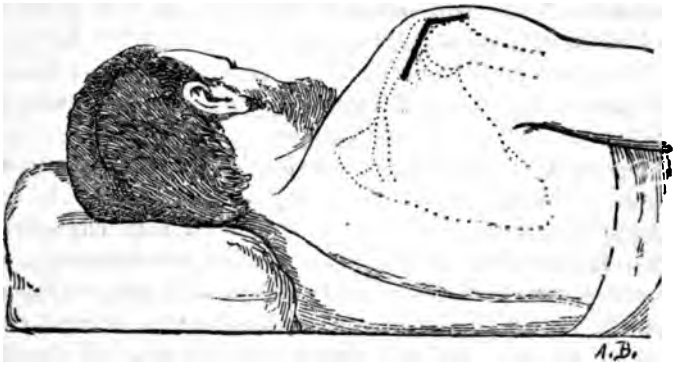

Fig. 134. — Délimitation du lambeau triangulaire postérieur de manière à conserver aussi intacte que possible l'action du deltoïde.

son angle postérieur. La saillie de ces angles est très variable du reste, suivant les sujets. On incise ensuite le muscle au niveau de ses attaches acromiales, en laissant seulement du côté de l'acromion assez de tissu musculo-fibreux pour soutenir les points de suture. Le deltoïde incisé, on aperçoit la tête humérale recouverte en arrière par les muscles sous-épineux et petit rond. Pour la découvrir, on fait partir de l'extrémité antérieure de l'incision périacromiale une incision perpendiculaire qui se dirige en bas, dans la direction des fibres du deltoïde, et qui s'arrête à 4 centimètres et demi de l'acromion. On pourra plus tard, si l'acte opératoire l'exige, l'agrandir de 1 centimètre et même un peu plus, selon la taille du sujet, car on peut alors s'assurer de la position exact du nerf, en renversant le lambeau.

Notre but, en décrivant ces divers procédés, c'est de déterminer rationnellement les incisions de dégagement et de les rendre aussi peu nuisibles que possible au résultat fonctionnel de l'opération.

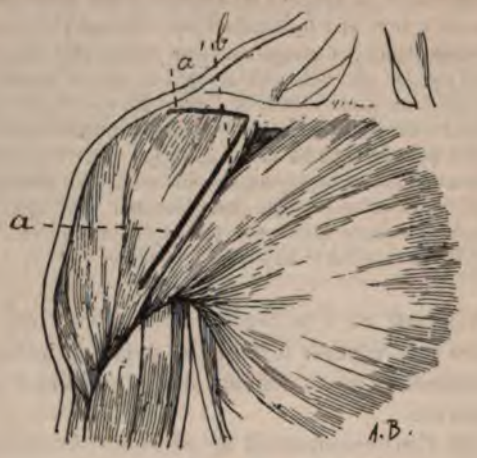

Fig. 133.

Incision transversale ajoutée à l'extrémité supérieure de l'incision longitudinale pour permettre la désinsertion du faisceau antéro-interne du deltoïde et conserver l'action de ce muscle par sa réinsertion à sa place normale. — *a*, incision longitudinale typique ; *a'*, incision transversale ; *b*, sillon interdeltoïdo-pectoral.

Nous avons rejeté en principe les incisions en arrière, mais il est des cas où l'on devra se servir de lambeaux postérieurs : lorsqu'il s'agira, par exemple, de faire une esquillotomie et d'aller chercher des balles enclavées dans la partie postérieure de la tête humérale.

On se conduira alors d'après les principes qui nous ont guidé pour la délimitation du lambeau antéro-interne ou externe. On désinsérera le deltoïde en arrière et en dehors, et on délimitera : soit un lambeau triangulaire par une incision verticale de 4 centimètres à l'extrémité antérieure de l'incision péri-acromiale, soit un lambeau quadrilatéral par une seconde incision interfasciculaire partant de l'autre extrémité de l'incision péri-acromiale. Une seule incision nous paraît devoir suffire généralement.

Albanèse, de Palerme[1], avait, il y a quelques années, fait connaître un procédé d'incision postérieure, dans lequel il avait voulu se mettre à l'abri des reproches adressés aux anciens procédés. Il avait délimité un lambeau triangulaire à base supérieure par une incision postérieure partant de la partie la plus reculée de l'acromion, se dirigeant en bas et en avant, et changeant ensuite subitement de direction pour devenir

1. *Nuovo processo operatorio per la resezione scapolo-omerale.* Palermo, 1871.

mion jusqu'à 3 centimètres en arrière de son angle postérieur. De l'extrémité antérieure de cette incision, on en fait descendre une première de 6 centimètres dans la direction de celle du procédé type. On sectionne les attaches deltoïdiennes tout près de l'acromion, en laissant seulement assez de tissu fibro-musculaire pour supporter les points de suture. On a ainsi un lambeau triangulaire à base inférieure, qu'on renverse en bas pour découvrir la tête, et qui donne un jour suffisant pour manœuvrer à l'aise. Mais on pourra, dans quelques cas exceptionnels, se donner plus de jour, soit en prolongeant un peu plus l'incision péri-acromiale en arrière, soit en transformant le lambeau triangulaire en un lambeau quadrilatéral. De l'extrémité postérieure de l'incision horizontale on fait alors partir une autre incision verticale interfasciculaire, et on l'arrête à 4 ou 5 centimètres pour se tenir au-dessus du trajet du nerf circonflexe ou ménager ses branches postérieures, selon le niveau de l'incision. Il en résulte un lambeau trapézoïdal à base inférieure qu'on renverse pour découvrir et attaquer la tête humérale.

L'incision verticale antérieure pourra être prolongée indéfiniment tandis que la postérieure aura pour limite extrême le trajet du circonflexe.

Telle est la voie par où l'on peut pénétrer dans l'articulation par sa partie supérieure sans énerver le deltoïde, sans raccourcir la partie contractile de ce muscle, et en se donnant un jour suffisant pour la décapitation de l'humérus.

Dans le cas où l'on reconnaîtrait la nécessité de réséquer l'humérus plus bas, on pourrait sans doute se contenter de faire saillir l'os de bas en haut et de le luxer à travers la plaie, en le dépouillant à coups de rugine de sa gaine périostique; mais il vaudrait mieux alors prolonger en bas l'incision verticale antérieure, comme dans notre premier procédé.

Mais ce qui sera plus souvent indiqué et aura beaucoup moins d'inconvénients que ces désinsertions étendues du deltoïde, c'est la désinsertion de son faisceau antérieur (fig. 133). Nous avons, dès 1865, eu recours à cette désinsertion partielle; nous l'avons mise en usage plusieurs fois depuis lors, et nous avons constaté, quelques années après l'opération, que le faisceau désinséré s'étant ressoudé à l'acromion et à la clavicule, avait conservé sa contractilité et son action sur l'humérus.

Le procédé de désinsertion partielle antérieure du deltoïde est particulièrement indiqué dans les cas où l'humérus, retenu par des adhérences fibreuses, ne peut pas être écarté du tronc. Il faut alors découvrir la tête humérale pour pouvoir aller diviser dans l'articulation les adhérences fibreuses; on les détruira avec le ciseau quand elles sont osseuses. Ces adhérences détruites, le bras peut être écarté du tronc et l'on procède comme dans le cas où l'articulation est mobile.

Les incisions libératrices ont été de tout temps employées et recommandées pour faciliter l'opération[1]. On les a faites tantôt en haut, tantôt en bas, soit en dedans, soit en dehors, mais sans règles précises et sans se préoccuper de leurs inconvénients.

1. Baudens les faisait porter sur le muscle seulement.

Notre but, en décrivant ces divers procédés, c'est de déterminer rationnellement les incisions de dégagement et de les rendre aussi peu nuisibles que possible au résultat fonctionnel de l'opération.

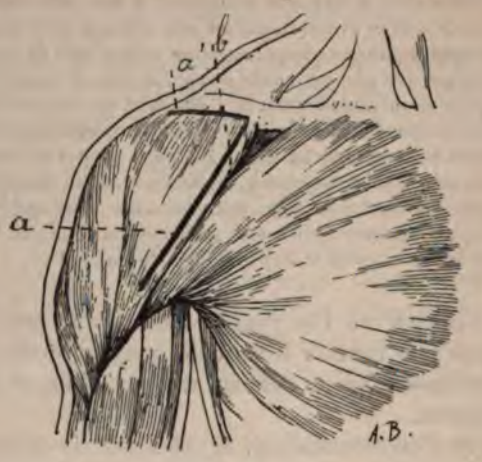

Fig. 133.

Incision transversale ajoutée à l'extrémité supérieure de l'incision longitudinale pour permettre la désinsertion du faisceau antéro-interne du deltoïde et conserver l'action de ce muscle par sa réinsertion à sa place normale. — *a*, incision longitudinale typique; *a'*, incision transversale; *b*, sillon interdeltoïdo-pectoral.

Nous avons rejeté en principe les incisions en arrière, mais il est des cas où l'on devra se servir de lambeaux postérieurs : lorsqu'il s'agira, par exemple, de faire une esquillotomie et d'aller chercher des balles enclavées dans la partie postérieure de la tête humérale.

On se conduira alors d'après les principes qui nous ont guidé pour la délimitation du lambeau antéro-interne ou externe. On désinsérera le deltoïde en arrière et en dehors, et on délimitera : soit un lambeau triangulaire par une incision verticale de 4 centimètres à l'extrémité antérieure de l'incision péri-acromiale, soit un lambeau quadrilatéral par une seconde incision interfasciculaire partant de l'autre extrémité de l'incision péri-acromiale. Une seule incision nous paraît devoir suffire généralement.

Albanèse, de Palerme[1], avait, il y a quelques années, fait connaître un procédé d'incision postérieure, dans lequel il avait voulu se mettre à l'abri des reproches adressés aux anciens procédés. Il avait délimité un lambeau triangulaire à base supérieure par une incision postérieure partant de la partie la plus reculée de l'acromion, se dirigeant en bas et en avant, et changeant ensuite subitement de direction pour devenir

1. *Nuovo processo operatorio per la resezione scapolo-omerale.* Palermo, 1871.

transversale, tout en se dirigeant toujours en avant. Cette incision transversale était assez élevée pour ne pas léser le circonflexe, mais elle énervait toute la partie des fibres du deltoïde située au-dessus d'elle. C'est un *lambeau postérieur à base supérieure*, tandis que le nôtre est à base inférieure.

Le lambeau postérieur facilite beaucoup l'abord de la tête humérale lorsqu'elle est lésée ou blessée en arrière. Il servira donc pour les résections partielles; mais, si l'on veut ménager les muscles sous-épineux et petit rond, on ouvrira d'abord la capsule à ce niveau par une incision transversale entre ces deux muscles, et on agrandira cette ouverture par une incision longitudinale en avant de leurs insertions. L'ouverture capsulaire aura alors la forme d'un ⊣ renversé. Voici, du reste, la description du procédé :

DESCRIPTION DU PROCÉDÉ A LAMBEAU POSTÉRIEUR ET A BASE INFÉRIEURE PAR DÉSINSERTION DU DELTOÏDE.

Le sujet étant couché sur le côté sain, on délimite avec le doigt le bord externe et postérieur de l'acromion que doit suivre la ligne d'incision. Pour bien découvrir la tête humérale, on commence cette incision un peu en arrière de l'angle antérieur de l'acromion et l'on suit le rebord de cette apophyse jusqu'à 4 centimètres en arrière de

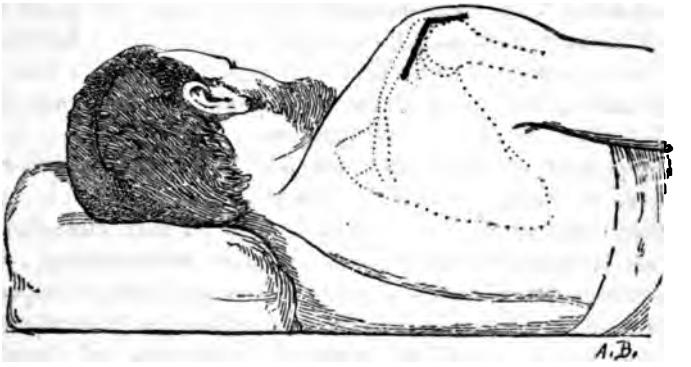

Fig. 154. — Délimitation du lambeau triangulaire postérieur de manière à conserver aussi intacte que possible l'action du deltoïde.

son angle postérieur. La saillie de ces angles est très variable du reste, suivant les sujets. On incise ensuite le muscle au niveau de ses attaches acromiales, en laissant seulement du côté de l'acromion assez de tissu musculo-fibreux pour soutenir les points de suture. Le deltoïde incisé, on aperçoit la tête humérale recouverte en arrière par les muscles sous-épineux et petit rond. Pour la découvrir, on fait partir de l'extrémité antérieure de l'incision périacromiale une incision perpendiculaire qui se dirige en bas, dans la direction des fibres du deltoïde, et qui s'arrête à 4 centimètres et demi de l'acromion. On pourra plus tard, si l'acte opératoire l'exige, l'agrandir de 1 centimètre et même un peu plus, selon la taille du sujet, car on peut alors s'assurer de la position exact du nerf, en renversant le lambeau.

Notre but, en décrivant ces divers procédés, c'est de déterminer rationnellement les incisions de dégagement et de les rendre aussi peu nuisibles que possible au résultat fonctionnel de l'opération.

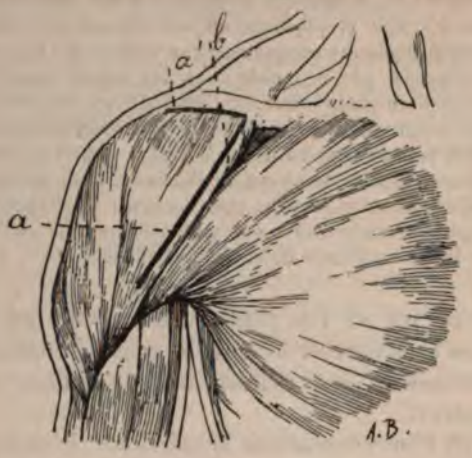

Fig. 133.

Incision transversale ajoutée à l'extrémité supérieure de l'incision longitudinale pour permettre la désinsertion du faisceau antéro-interne du deltoïde et conserver l'action de ce muscle par sa réinsertion à sa place normale. — *a*, incision longitudinale typique; *a'*, incision transversale; *b*, sillon interdeltoïdo-pectoral.

Nous avons rejeté en principe les incisions en arrière, mais il est des cas où l'on devra se servir de lambeaux postérieurs : lorsqu'il s'agira, par exemple, de faire une esquillotomie et d'aller chercher des balles enclavées dans la partie postérieure de la tête humérale.

On se conduira alors d'après les principes qui nous ont guidé pour la délimitation du lambeau antéro-interne ou externe. On désinsérera le deltoïde en arrière et en dehors, et on délimitera : soit un lambeau triangulaire par une incision verticale de 4 centimètres à l'extrémité antérieure de l'incision péri-acromiale, soit un lambeau quadrilatéral par une seconde incision interfasciculaire partant de l'autre extrémité de l'incision péri-acromiale. Une seule incision nous paraît devoir suffire généralement.

Albanèse, de Palerme[1], avait, il y a quelques années, fait connaître un procédé d'incision postérieure, dans lequel il avait voulu se mettre à l'abri des reproches adressés aux anciens procédés. Il avait délimité un lambeau triangulaire à base supérieure par une incision postérieure partant de la partie la plus reculée de l'acromion, se dirigeant en bas et en avant, et changeant ensuite subitement de direction pour devenir

1. *Nuovo processo operatorio per la resezione scapolo-omerale.* Palermo, 1871.

transversale, tout en se dirigeant toujours en avant. Cette incision transversale était assez élevée pour ne pas léser le circonflexe, mais elle énervait toute la partie des fibres du deltoïde située au-dessus d'elle. C'est un *lambeau postérieur à base supérieure*, tandis que le nôtre est à base inférieure.

Le lambeau postérieur facilite beaucoup l'abord de la tête humérale lorsqu'elle est lésée ou blessée en arrière. Il servira donc pour les résections partielles; mais, si l'on veut ménager les muscles sous-épineux et petit rond, on ouvrira d'abord la capsule à ce niveau par une incision transversale entre ces deux muscles, et on agrandira cette ouverture par une incision longitudinale en avant de leurs insertions. L'ouverture capsulaire aura alors la forme d'un ⊣ renversé. Voici, du reste, la description du procédé :

DESCRIPTION DU PROCÉDÉ A LAMBEAU POSTÉRIEUR ET A BASE INFÉRIEURE PAR DÉSINSERTION DU DELTOÏDE.

Le sujet étant couché sur le côté sain, on délimite avec le doigt le bord externe et postérieur de l'acromion que doit suivre la ligne d'incision. Pour bien découvrir la tête humérale, on commence cette incision un peu en arrière de l'angle antérieur de l'acromion et l'on suit le rebord de cette apophyse jusqu'à 4 centimètres en arrière de

Fig. 134. — Délimitation du lambeau triangulaire postérieur de manière à conserver aussi intacte que possible l'action du deltoïde.

son angle postérieur. La saillie de ces angles est très variable du reste, suivant les sujets. On incise ensuite le muscle au niveau de ses attaches acromiales, en laissant seulement du côté de l'acromion assez de tissu musculo-fibreux pour soutenir les points de suture. Le deltoïde incisé, on aperçoit la tête humérale recouverte en arrière par les muscles sous-épineux et petit rond. Pour la découvrir, on fait partir de l'extrémité antérieure de l'incision périacromiale une incision perpendiculaire qui se dirige en bas, dans la direction des fibres du deltoïde, et qui s'arrête à 4 centimètres et demi de l'acromion. On pourra plus tard, si l'acte opératoire l'exige, l'agrandir de 1 centimètre et même un peu plus, selon la taille du sujet, car on peut alors s'assurer de la position exact du nerf, en renversant le lambeau.

Ces deux incisions déterminent un lambeau triangulaire à base inférieure, qui est assez large pour découvrir la tête humérale brisée ou pénétrée par un projectile. On peut, du reste, agrandir l'incision horizontale, soit en avant, soit en arrière.

Mais ce qu'il y a de plus particulier dans ce procédé, c'est l'incision de la capsule qui ne peut pas être verticale en arrière parce qu'elle couperait les insertions des sous-épineux et petit rond. Il faut alors faire une incision en ⊣ de manière que la branche horizontale passe entre les deux faisceaux du muscle sous-épineux ou au-dessous de ce muscle, arrive jusqu'à la partie antérieure de la tête qui est amenée dans la plaie par un mouvement de rotation en dehors. On pratique alors à ce niveau l'incision verticale, et, grâce à cette double incision, la tête humérale est largement découverte et peut être dépouillée de sa gaine périostéo-capsulaire à la hauteur que l'on veut. Si l'étendue de la plaie capsulaire fait craindre l'écartement de ses lèvres et des insertions musculaires qui y correspondent, on les réunira par quelques points de suture au catgut.

Ce procédé sera particulièrement applicable aux plaies par armes à feu, soit pour les esquillotomies, soit pour les résections partielles de la tête humérale, lorsque le projectile a pénétré la tête par sa partie postérieure, s'y est enchâssé ou en a fracassé le segment postérieur. Le petit lambeau postérieur, tel que nous venons de le décrire, constitue alors le procédé le plus conservateur, le plus économique, et, grâce à l'antisepsie qui a fait disparaître les dangers des résections partielles, il aura dans l'avenir des indications beaucoup plus fréquentes qu'autrefois. Dans tous les cas, la description de ce procédé nous indique dans quel sens on devra agrandir les ouvertures accidentelles faites par les projectiles qui auront atteint l'épaule en arrière, et si l'on trouve des désordres plus grands qu'on ne l'avait supposé, on aura recours à l'incision d'élection pour la résection typique.

B. *Dangers et inconvénients des lambeaux deltoïdiens à base inférieure.* — Quelque soin qu'on ait pris de désinsérer le deltoïde à son attache acromiale et d'éviter la section du nerf circonflexe, les procédés à lambeau, ou simplement à incision péri-acromiale, ont un grand inconvénient. Si la suture qui remet ces lambeaux en rapport avec l'acromion ne réussit pas, les faisceaux musculaires se retirent vers leur base et vont se souder, soit sur la capsule articulaire, soit *directement sur l'humérus*. Ils perdent alors toute action efficace, car leurs fibres s'insérant par leurs deux extrémités sur le même os, ne peuvent le mouvoir; leurs contractions sont impuissantes, et ils ne tardent pas à s'atrophier.

C'était là le résultat habituel du procédé de Nélaton; c'est du moins ce que nous avons vu sur les rares opérés qu'il nous a été donné d'observer, et cette insuffisance de la suture devait surtout être constatée autrefois quand la plaie était inévitablement condamnée à suppurer. La contraction des faisceaux intéressés par l'incision péri-acromiale devenant alors impuissante, en raison de leurs attaches sur le même levier, le malade se trouvait dans la même situation que ceux dont on avait para-

lysé une partie du deltoïde par la section de son nerf. Nous avons observé cet accident chez le premier de nos opérés en 1861. Nous avions cru devoir nous servir des fistules sous-acromiales pour attaquer plus commodément les parties cariées de l'omoplate, et nous eûmes recours à l'incision péri-acromiale. Mais les points de suture cédèrent à la suite d'un érysipèle, et les fibres du deltoïde se retirèrent et vinrent se souder à l'humérus. Quelques années après, nous constatâmes une atrophie complète du faisceau divisé et une saillie très disgracieuse de l'acromion. Les faisceaux antérieur et postérieur étaient intacts.

Le danger de la désunion du deltoïde désinséré est bien diminué aujourd'hui par les pansements antiseptiques. Il faut cependant prendre des précautions spéciales. Si la petite zone du muscle conservé autour de l'acromion ne présentait pas assez de résistance dans ses insertions aponévrotiques, on pourrait passer les fils de suture à travers l'acromion. Dans tous les cas, il importe de placer, après l'opération, l'humérus dans la plus grande abduction possible, afin de relâcher les muscles et de favoriser la réunion.

Il faut en outre pendant longtemps redouter la *désunion secondaire et progressive des muscles réinsérés*. Bien que l'adhésion immédiate ait été obtenue, elle est peu solide, et si l'on imprimait trop tôt des mouvements à l'articulation, on pourrait allonger et même faire céder les adhérences et perdre tout le bénéfice de la réinsertion du muscle.

C'est encore là un nouveau motif pour n'accepter les procédés à lambeaux que comme des procédés de nécessité.

C. *Procédé pour la résection totale de l'épaule, c'est-à-dire pour la résection de la cavité glénoïde par section du col de l'omoplate, après l'ablation de la tête humérale.* — Dans tous les cas que nous avons rencontrés jusqu'ici, nous avons enlevé les parties cariées de l'omoplate avec la gouge ou le couteau-gouge et nous n'avons jamais eu besoin de sectionner le col. Il est important de conserver le plus possible de l'angle externe de l'omoplate pour assurer la solidité et la régularité de l'articulation nouvelle. En creusant avec soin la cavité glénoïde, et poursuivant patiemment les parties cariées jusque dans le tissu sain, on conserve une excavation osseuse qui sera très utile pour la nouvelle articulation. On s'expose, il est vrai, quand l'os est profondément altéré, à une suppuration plus ou moins longue et à des fistules lentes à se tarir ; mais l'importance du point d'appui glénoïdien est telle pour la perfection des résultats orthopédique et fonctionnel, que nous avons préféré cet inconvénient à une résection étendue de l'angle de l'omoplate. Il est des cas cependant où l'on devra ne pas hésiter à faire une résection totale et complète; on pourrait même être obligé d'aller au delà du col exciser une partie du bord antérieur de l'omoplate. Voici le procédé que nous réservons pour ces cas-là.

L'important est de découvrir largement l'articulation, afin de manœuvrer avec sécurité et de pouvoir dépouiller la cavité glénoïde de ses insertions capsulaires et le col de son périoste. Pour cela, la simple incision antéro-interne ouvre une voie trop étroite : il faut l'élargir, soit par la désinsertion des faisceaux antérieurs et d'une partie ou de la totalité des faisceaux moyens. On peut alors manœuvrer plus à l'aise, mais on est souvent gêné, chez certains sujets, par la saillie de l'acromion; aussi, dans les cas où l'on craint d'être obligé de faire une excision étendue, faut-il ne pas désinsérer le deltoïde, mais donner un trait de scie sur l'acromion pour rabattre en bas la partie saillante de cette apophyse et diminuer la profondeur de la cavité au fond de laquelle se trouve le col de l'omoplate.

Neudörfer[1] a même proposé de sectionner ainsi l'acromion pour les résections typiques de l'épaule; il désigne son procédé sous le nom de *procédé de l'épaulette*. Pour nous, nous réservons l'incision transacromiale, c'est-à-dire l'ostéotomie préalable de l'acromion, pour les résections proprement dites du col de l'omoplate, et nous conseillons de commencer toujours par une longue incision antérieure, quitte à la compléter dans un temps ultérieur par la section de l'acromion et le rabattement du lambeau ostéo-musculaire.

Voici du reste le procédé de Neudörfer, qu'il a appliqué pour la première fois sur un blessé de la guerre de Schleswig-Holstein (1864)[1].

PROCÉDÉ DE L'ÉPAULETTE, DE NEUDÖRFER.

On fait sur la voûte de l'épaule une incision transversale commençant au bord postérieur de l'épine de l'omoplate au niveau où le plan de la cavité glénoïde prolongée rencontrerait l'acromion. Cette incision se dirige obliquement en avant, s'arrête à l'apophyse coracoïde, et intéresse l'acromion et l'extrémité externe de la clavicule. On la pratique avec un fort bistouri, en entamant le périoste qu'on repousse un peu en dehors; puis, avec une scie à guichet, on sectionne l'acromion et l'extrémité correspondante de la clavicule. On écarte en dehors le lambeau osseux et l'on découvre la capsule articulaire. On l'incise avec précaution; on voit le tendon du biceps qu'on peut suivre en bas jusqu'à son entrée dans la gouttière et on le soulève. On détache ensuite avec le périoste les insertions des muscles de la grosse tubérosité. On fait saillir la tête, on détache l'insertion du sous-scapulaire et on scie la tête humérale. Cela fait, on relève le lambeau osseux, qu'on fixe par deux points de suture métallique. On met un gros tube à drainage dans l'ouverture de la balle.

Quant aux résections isolées du col de l'omoplate sans ablation de la tête humérale, nous les examinerons dans la section III (*Résections de l'omoplate*).

1. *Handbuch des Kriegschirurgie*, 2e partie, chap. VII, page 1503.

C. Pansement et traitement consécutif de la résection de l'épaule.

I. *Modifications du pansement selon la nature de la lésion. — Réunion immédiate et cicatrisation aseptique.*

Une fois l'opération pratiquée comme nous venons de l'exposer, on procède au pansement de la plaie et à l'application d'un appareil de contention, et l'on se comporte différemment selon qu'il s'agit d'une résection pathologique ou d'une résection faite sur des tissus sains. Tous les pansements antiseptiques sont bons : celui que nous appliquons actuellement de préférence, c'est toujours le pansement mixte, iodoformé et phéniqué.

Dans les cas d'ostéo-arthrite tuberculeuse, on procède d'abord à la toilette de la gaine périostéo-capsulaire : on débarrasse le foyer de la résection des masses fongueuses et caséeuses, on touche au fer rouge les points suspects, puis on draine la cavité. Indépendamment du drainage à la partie postérieure de l'articulation, on peut avoir à placer un drain dans le creux de l'aisselle, s'il s'est accumulé du pus ou des masses caséeuses dans la bourse du sous-scapulaire agrandie et distendue.

Nous ne cherchons pas, bien entendu, en pareil cas, une *réunion immédiate de la totalité de la plaie*, mais nous tenons toujours à obtenir *une cicatrisation aseptique*. Ce que nous recherchons dans ces ostéo-arthrites, c'est une guérison sans fièvre et sans phénomènes de résorption septique, et nous obtenons plus sûrement ce résultat en multipliant les drains et les voies d'écoulement, qu'en réunissant la plaie dans toute sa longueur. Nous nous opposons même à cette réunion, dans les cas d'altérations profondes de la capsule et des os, en introduisant dans la gaine périostique de petits sachets d'iodoforme[1], dans le but de maintenir l'asepsie de la plaie, de modifier la vitalité de la gaine capsulo-périostique, et en outre d'empêcher l'accolement immédiat des parois opposées.

Dans les cas où nous avons dû abraser et évider la cavité glénoïde, nous mettons un gros drain perforant qui traverse obliquement le foyer de la résection de haut en bas et d'avant en arrière. Lorsque les tissus sont moins altérés, nous nous contentons de drains debout.

La plaie ainsi drainée et la gaine périostéo-capsulaire garnie de sachets d'iodoforme, on peut laisser le premier pansement huit, dix, quinze jours et plus.

1. Les sachets sont faits extemporanément et à la grandeur voulue avec de la gaze et de l'iodoforme en cristaux. Chaque sachet contient de deux à quatre grammes d'iodoforme. Ces sachets ont un pouvoir antiseptique très efficace et permanent. L'absorption de l'iodoforme s'y fait très lentement ; on les retire au bout de dix à quinze jours sans que leur contenu ait sensiblement diminué. Nous n'avons jamais observé d'intoxication en employant ainsi l'iodoforme, tandis que, répandu sur la surface de la plaie, il peut, quoiqu'à dose moindre, donner lieu à des accidents. Nous les préférons de beaucoup pour toutes nos résections aux tampons de gaze iodoformée, qui se laissent pénétrer par les granulations et sont difficiles à enlever.

Ces sachets d'iodoforme ont encore un autre avantage : ils forment à l'intérieur de la gaine une sorte d'attelle antiseptique qui en soutient les parois et en maintient la forme. Comme la présence de l'iodoforme n'empêche pas les granulations de se développer, et que le contact d'un corps étranger, antiseptique par lui-même, ne peut qu'exercer une irritation productive sur les éléments ostéogènes du périoste, ce pansement nous paraît doublement utile après les résections pour ostéo-arthrites fongueuses. Quand on retire ces sachets, on sent la gaine périostique tomenteuse, épaissie et assez résistante pour ne pas s'affaisser sur elle-même.

Nous appliquons en haut de la plaie trois ou quatre points de suture pour diminuer son étendue; le reste est maintenu ouvert par le passage des tubes, des fils attachés aux sachets, et, à la partie inférieure, ou du moins au niveau qui correspond à la partie inférieure de la loge périostéo-capsulaire, nous introduisons encore, au besoin, un bourdonnet de gaze iodoformée, pour empêcher la réunion et permettre, dans les pansements ultérieurs, d'aller explorer avec le doigt le fond de la cavité glénoïde et le bout de l'humérus.

Nous mettons ensuite par dessus un large pansement de Lister, en ayant soin de répandre de l'iodoforme, en petits cristaux ou grossièrement pulvérisé, au pourtour de la plaie, sur le *protective*, et entre les deux premières couches de gaze phéniquée. Notre but est d'empêcher la décomposition des liquides écoulés hors de la plaie et, par cela même, l'infection ascendante vers la plaie elle-même. Nous profitons ainsi de l'action antiseptique de l'iodoforme sans nous exposer à ses inconvénients.

S'il s'agit d'une résection pratiquée sur des tissus sains : résection traumatique primitive, résection orthopédique pour luxation, le pansement devra être plus simple. On réunira la plaie sur une plus grande étendue, mais nous pratiquons toujours l'incision de décharge en arrière; c'est une sécurité de plus, surtout dans un hôpital encombré et dans tout milieu où l'antisepsie absolue ne peut pas toujours être sûrement obtenue. Comme nous l'avons dit dans nos Généralités, plus les tissus sont sains, plus on doit chercher la réunion immédiate et la guérison par première intention.

2. *Appareil de contention; position à donner au membre.*

Nous avons peu à peu simplifié les appareils de contention. Au début de notre pratique, nous avions fait construire des gouttières articulées, adaptées à une demi-cuirasse analogue à l'appareil de Bonnet pour les fractures du col de l'humérus. Nous pouvions ainsi changer à volonté l'écartement du bras; mais nous n'avons pas tardé à renoncer, pour les

cas ordinaires, à cet appareil compliqué qui ne peut rendre de services réels que lorsqu'il est nécessaire de maintenir le membre dans l'abduction pour favoriser la réunion du deltoïde désinséré. Depuis lors nous avons préféré les bandages silicatés ou les attelles plâtrées (sautoir plâtré) pour maintenir le membre immobile contre le tronc et, dans la plupart des cas même, de simples tours de bandes de tarlatane mouillées peuvent être suffisants. Nous désignons sous le nom de *sautoir plâtré* une mince attelle de tarlatane plâtrée, large de 15 centimètres, embrassant obliquement la moitié supérieure du tronc, de l'épaule saine au coude du côté réséqué. L'attelle se moule sur le coude et le maintient très exactement dans la position voulue.

Le bandage silicaté, embrassant l'épaule et se continuant en fourreau jusqu'à la racine des doigts, ou bien collant le membre contre le tronc, est un excellent moyen d'immobilisation. Le membre est très bien fixé, et le malade ne souffre pas du tout. Il peut se lever et se promener dès le lendemain, et les mouvements des autres parties du tronc ne retentissent pas sur le membre opéré. Avec le pansement iodoformé, il peut rester très longtemps en place. Ce sera donc le procédé de choix quand on aura à évacuer les opérés d'un lieu à un autre, dans la chirurgie de guerre, par exemple. Un bandage silicaté bien fait, prenant son point d'appui principal sous l'aisselle du côté opposé, et enveloppant toute l'épaule opérée, est préférable à tous les autres moyens de contention (gouttières et attelles en bois ou en métal), qui peuvent bien immobiliser le coude et l'avant-bras, mais qui n'immobilisent pas l'épaule. Il a seulement l'inconvénient d'être long à défaire et à replacer, si l'on est obligé de renouveler le pansement.

Quand le malade doit rester sous les yeux du chirurgien, et surtout quand l'étendue et la gravité des désordres articulaires font prévoir un écoulement abondant des liquides de la plaie, on doit simplifier l'appareil de contention : après avoir entouré tout le membre de coton, on le fixe contre le tronc, le coude fléchi et la main ramenée contre la poitrine par quelques tours de bande de tarlatane mouillée ou silicatée. On soutient le coude par des tours de bande passant sur l'épaule saine et, mieux encore, par le sautoir plâtré quand on veut une immobilisation complète. Ce bandage, très exactement contentif, a l'avantage de pouvoir être fendu en quelques coups de ciseau et facilement enlevé; c'est celui que nous employons habituellement après le premier pansement.

Tous ces appareils de contention sont placés par-dessus le pansement antiseptique qui doit en rester indépendant (t. I, p. 265).

Pour empêcher l'humérus d'être porté en dedans par la rétraction de ses muscles adducteurs, il faut soutenir son extrémité supérieure par un petit coussin de gaze phéniquée ou de coton antiseptique placé dans

l'aisselle. Le coude doit être ramené un peu en avant et séparé du tronc par une couche épaisse de coton pour établir un coussin doux et élastique entre le bras et la paroi thoracique.

3. Traitement consécutif; électrisation hâtive du deltoïde; mobilisation de l'articulation; mouvements d'abduction, de rotation de l'humérus.

Comme nous l'avons exposé dans nos généralités, on commencera les mouvements d'autant plus tôt que l'âge du sujet, la nature de la maladie primitive de l'os, et le peu de hauteur de la portion enlevée exposeront plus à l'ankylose.

Chez les jeunes sujets, et pour les cas dans lesquels on aura constaté au moment de l'opération un commencement d'ossification du périoste, il faudra, dès le premier pansement, imprimer de petits mouvements à l'articulation.

C'est dans ces cas-là, du reste, qu'on devra, pour conserver à la gaine périostique toute sa longueur, éviter de remonter le coude contre la voûte acromio-coracoïdienne en appliquant le bandage contentif.

On pourra même au besoin pratiquer l'extension du bras pendant le séjour au lit, ou bien adapter à l'avant-bras fléchi, au-devant du coude, un poids de 500 grammes à 1 kilogramme que le malade portera en marchant. Mais ces moyens seront inutiles si l'on a donné dès le début une bonne position au membre dans le premier appareil.

Losqu'il s'agit d'un adulte, au lieu de chercher à allonger la gaine périostéo-capsulaire, nous la diminuons dans sa longueur en rapprochant le bout de l'humérus de la cavité glénoïde.

On rapprochera d'autant plus, selon la règle générale, qu'on comptera moins sur la régénération. Il faut sacrifier d'emblée une certaine longueur du membre pour obtenir une articulation solide et un humérus bien fixé. En agissant ainsi, et l'on devra le faire dans la majorité des cas, on n'aura jamais d'articulation flottante.

Dès que le travail d'organisation de la plaie est assez avancé et que le foyer de la résection est ou réuni ou tapissé par une couche de granulations oblitérantes, il faut imprimer à l'articulation d'abord de petits mouvements et puis des mouvements un peu plus étendus; rectifier, s'il y a lieu, la position du bras, et s'occuper de la nutrition des muscles toujours très atrophiés dans les ostéo-arthrites chroniques. Le deltoïde doit attirer particulièrement notre attention, et avec lui tous les muscles du moignon de l'épaule.

L'articulation de l'épaule est une de celles pour lesquelles le traitement consécutif a le plus d'importance, et demande les soins les plus minutieux, si l'on veut arriver au meilleur résultat fonctionnel qu'on puisse obtenir dans un cas donné. Une opération bien faite est insuffisante, nous ne cessons de le répéter, si le traitement consécutif est mal

réglé et trop tôt abandonné. Il faut avoir, pendant plusieurs mois, le malade sous les yeux pour remplir les indications variables que présente le traitement consécutif à ses diverses périodes. On doit d'abord s'occuper de la reconstitution des moyens d'union et de fixité de la néarthrose, puis de sa mobilisation méthodique, et, dès la première période, quand on a des muscles profondément atrophiés, s'occuper déjà de les électriser sur place, pour les empêcher de s'atrophier davantage. Dans cette lutte, tantôt contre la trop grande laxité, tantôt contre la raideur de la néarthrose, on doit à chaque instant varier ses moyens et l'on ne peut déterminer d'avance le temps qui sera nécessaire. Dans aucun cas, il ne faut imprimer de mouvements étendus dans les premières semaines. *Il faut attendre que l'humérus soit suffisamment fixé contre la cavité glénoïde;* sans cela, on risque de le faire passer sous l'apophyse coracoïde ou au moins d'établir une articulation coracoïdienne au lieu d'une articulation glénoïdienne. Nous ne saurions trop appeler l'attention sur ce danger que courent les opérés quand on veut leur donner des mouvements trop étendus. Rien n'est plus dangereux que l'exagération d'une idée bonne en soi, et ici l'excès de zèle est particulièrement nuisible; il faut mouvoir l'articulation, sans doute, mais si on lui imprime des mouvements passifs d'abduction trop étendus, on rend au malade un plus mauvais service que si l'on eût abandonné son articulation à sa marche naturelle.

Le rétablissement de la mobilité complète rencontre plusieurs obstacles : l'épaississement et la perte de souplesse de la capsule qui, dans les cas anciens, est ratatinée sur elle-même et offre en certains points la résistance d'un tissu de cicatrice; les adhérences des tendons et des muscles eux-mêmes avec le tissu conjonctif voisin ; l'atrophie et la dégénérescence fibreuse ou graisseuse de certains muscles.

Les mouvements imprimés à l'articulation assoupliront les adhérences propres de la capsule ; le temps, les traitements balnéaires prolongés aideront puissamment à leur action. C'est là cependant, dans les cas anciens, un des obstacles les plus difficiles à surmonter. Les mêmes moyens aidés de l'exercice actif, c'est-à-dire des contractions volontaires et méthodiques des différents muscles du moignon de l'épaule, contribueront à assouplir peu à peu les tissus adhérents et dégénérés. Mais ces muscles sont tellement altérés qu'ils n'obéissent que difficilement à la volonté pour les mouvements qu'ils devraient exécuter normalement ; le malade a depuis longtemps recours instinctivement à d'autres muscles qui continuent, en vertu de l'habitude prise, à se contracter dans certains mouvements.

L'articulation de l'épaule ayant été pendant longtemps suppléée par le déplacement de l'omoplate, qui se meut avec la clavicule dans l'articulation sterno-claviculaire, le sujet ne sait plus remuer l'humérus iso-

lément, et il fait instinctivement mouvoir son épaule tout entière. L'épaule est alors devenue en totalité moins fixe et plus mobile, et les muscles qui servent à ses mouvements d'ensemble, quoique souvent atrophiés en réalité, présentent, par rapport aux autres muscles intrinsèques de l'épaule, une hypertrophie relative. De là une véritable difficulté pour l'opéré de se servir de ses anciens organes pour certains mouvements déterminés qu'il ne peut que très incomplètement exécuter, malgré sa bonne volonté. Rien n'est si difficile, par exemple, que de faire exécuter des mouvements d'élévation de l'humérus seul à un opéré qui a eu pendant des années son articulation scapulo-humérale enraidie par la douleur ou des adhérences.

C'est cette insuffisance de la volonté qui doit nous faire tout particulièrement insister sur l'électrisation hâtive et persévérante des différents muscles; du deltoïde d'abord, des muscles scapulaires ensuite, c'est-à-dire des muscles élévateurs et rotateurs de l'humérus.

Il ne suffit pas ici de quelques séances d'électricité; il est indispensable de soumettre pendant plusieurs mois, et chaque jour, le malade à des électrisations régulières. Indépendamment des courants induits, appliqués isolément sur les différents muscles, on peut faire passer des courants continus faibles pendant quelques heures tout le long du membre.

Dès qu'on a réveillé l'action musculaire par l'électricité, il faut commencer les exercices gymnastiques, qui devront être de plus en plus actifs à mesure qu'on s'éloigne du moment de l'opération.

C'est à partir du moment où l'opéré commence à exécuter seul les différents mouvements que le résultat est pour ainsi dire entre ses mains. Il sera d'autant plus satisfaisant dans la suite qu'on aura mis plus de zèle, plus d'intelligence et plus de persévérance à exercer les différents muscles. Les mouvements de circumduction de l'épaule, d'abduction du bras, les différents exercices gymnastiques, les haltères, etc., seront tour à tour indiqués.

Dans tous ces exercices, il est bien entendu qu'on n'ira jamais au delà de la douleur, qu'on restera toujours en deçà, et qu'on interrompra les mouvements si des signes d'inflammation reparaissent dans l'articulation (t. I, chap. IV).

La direction de ce traitement consécutif demande toujours beaucoup de prudence. Dans les cas de lésions tuberculeuses anciennes, il ne faut pas chercher systématiquement des mouvements étendus; la réapparition de nouveaux foyers purulents et de nouvelles fistules serait la conséquence d'un zèle trop aveugle. Il est des atrophies qui ne disparaissent jamais, quoi qu'on fasse; un muscle dégénéré depuis des années ne reprend pas sa structure première; des os profondément altérés chez des adultes tuberculeux peuvent difficilement revenir à des conditions com-

patibles avec la mobilité articulaire. Il faut donc ne pas chercher, après des résections tardives, les mêmes résultats qu'après des résections faites en temps opportun, avant la dégénérescence de tous les tissus péri-articulaires.

Un point important dans cette mobilisation active et passive de la nouvelle articulation, c'est de ne pas chercher à obtenir à la fois tous les mouvements. Le mouvement d'abduction, qui est le plus essentiel et aussi le plus difficile à obtenir, ne doit être cherché au delà d'un certain degré que lorsque la capsule est cicatrisée et la néoformation osseuse déjà avancée. Comme nous l'avons déjà dit plus haut, on s'exposerait, sans cette précaution, à faire passer l'humérus en dedans de l'apophyse coracoïde. Cette observation est surtout importante pour les résections qu'on pratiquera contre les luxations intra-coracoïdiennes, dont nous nous occuperons plus tard.

Les mouvements de rotation de l'humérus doivent aussi attirer particulièrement notre attention. On est d'autant plus menacé de les perdre que les muscles rotateurs de la tête sont plus atrophiés au moment de l'opération, et, si l'on ne s'en occupe pas dès les premières semaines, on trouve plus tard des adhérences qu'on ne peut plus assouplir. Il faut donc, dès que l'articulation n'est plus douloureuse, imprimer des mouvements passifs de rotation en dehors, en se servant de l'avant-bras fléchi sur le coude comme bras de levier. On fait parcourir à la main un arc de cercle de plus en plus grand, de dedans en dehors, le poignet et le coude étant immobiles ; ce mouvement fait tourner l'humérus sur son axe. Dès que l'opéré peut exécuter des mouvements volontaires, il doit s'exercer à ces mouvements de rotation en tenant un petit haltère dans la main.

Ces mouvements de rotation contribueront à perfectionner beaucoup dans l'avenir le résultat fonctionnel ; ils seront surtout utiles pour une foule d'actes qui demandent plus d'adresse que de force.

Le retour de la force des muscles et de la mobilité articulaire sera considérablement accéléré par le massage. C'est un excellent moyen auquel on devra recourir, surtout après les résections traumatiques et orthopédiques. Dans ces conditions on en retirera de bons effets et on augmentera en peu de temps la force et la souplesse de l'articulation. Mais, quand il s'agira de résections pour arthrites chroniques depuis longtemps suppurées, il faudra procéder avec la plus grande prudence et se méfier du zèle, toujours dangereux en pareil cas, des masseurs de profession. On doit attendre que toute douleur et toute inflammation aient disparu ; sans cela on s'expose à ramener la suppuration, et l'atrophie musculaire ne disparaît pas. Cette atrophie peut même augmenter encore avec le retour des douleurs articulaires.

III. — Indications de la résection de l'épaule et des autres opérations conservatrices applicables à cette région.

A. De la résection de l'épaule dans les ostéo-arthrites aiguës ou chroniques.

Une même lésion entraîne des indications différentes d'une articulation à l'autre, suivant qu'on cherche la reconstitution de l'articulation ou qu'on se contente de sa suppression par l'établissement d'une ankylose osseuse. A l'épaule, notre but doit être d'obtenir une articulation mobile; aussi la résection typique a-t-elle une supériorité incontestable sur les autres opérations conservatrices, toutes les fois qu'on se trouve dans les conditions qui permettent de faire reconstituer une articulation sur son type primitif. Quelque porté que l'on soit en principe à préférer les opérations les plus économiques, il faut savoir résister à cette tendance ultra-conservatrice quand l'opération plus radicale présente moins de dangers et donne de meilleurs résultats. La solution de cette question variant du reste avec les âges, nous allons l'examiner d'abord chez l'homme adulte ou du moins chez le sujet arrivé au terme de sa croissance.

1. *De la suppression de la tête humérale pour faire cesser les accidents infectieux de l'arthrite suppurée. — Insuffisance et dangers des simples incisions et des excisions trop économiques.*

L'arthrite suppurée de l'épaule, aiguë ou chronique, a été depuis longtemps considérée comme nécessitant la résection de la tête humérale. On voyait là une indication pressante à remplir pour mettre fin aux accidents infectieux; c'était un débridement nécessaire pour faire écouler les liquides septiques produits dans les anfractuosités de l'articulation. Tant que la tête restait en place, en effet, on pouvait difficilement assurer cet écoulement; les culs-de-sac interne et postérieur étaient difficilement abordables, et le malade restait toujours exposé à la pyohémie. Aujourd'hui, il est vrai, l'indication paraîtra moins urgente : avec les moyens antiseptiques dont nous disposons, on pourra arrêter plus souvent les résorptions septiques; mais il ne faut pas trop y compter cependant; il est toujours difficile d'en avoir raison, surtout lorsque la source du pus se trouve à la partie inférieure et interne de l'articulation. Mais admettons que dans ces circonstances on parvienne à maîtriser les accidents infectieux, l'utilité de la résection apparaîtra toujours quand on se placera au point de vue orthopédique, l'ankylose se produisant fatalement après ces arthrites suppurées. Ce n'est que dans des cas rares de synovites superficielles, catarrhales (arthrites puerpérales, post-fébriles, traumatiques récentes), que l'on peut espérer con-

server quelques mouvements par des incisions hâtives, pratiquées avant la destruction des cartilages.

Malgré la possibilité de cette terminaison favorable, la résection de la tête humérale doit être pratiquée : d'emblée dans les arthrites suppurées qui s'accompagnent de symptômes graves; sans tarder dans les formes moins graves, lorsque les larges incisions n'ont pas amené l'arrêt des accidents.

La résection est plus efficace pour la conservation de la vie, et lorsqu'elle est pratiquée par la méthode sous-périostée, elle laisse un membre plus utile qu'un membre ankylosé.

Dans les ostéo-arthrites chroniques, dans la tuberculose osseuse, la résection de la tête humérale est encore plus nettement indiquée. Les évidements, les excisions, les abrasions exposent, toutes choses égales d'ailleurs, à plus d'accidents que la résection, malgré tous les pansements antiseptiques. Ils donnent en outre un résultat orthopédique inférieur. Donc il faut réséquer la tête humérale dans les ostéo-arthrites suppurées et ne pas se borner, quand toute l'articulation est envahie, à l'abrasion ou à la destruction des fongosités.

Ces opérations économiques sont alors des erreurs, lorsqu'elles ne constituent pas de graves fautes chirurgicales.

A part les cas où il s'agit d'extraire une tête humérale nécrosée ou un séquestre bien circonscrit de l'épiphyse, la résection typique doit être l'opération de choix.

Il faut toujours, dans ces arthrites suppurées, se placer au point de vue de l'écoulement des liquides septiques; or, le retranchement de toute la partie de la tête humérale qui est au-dessus du point le plus déclive de la capsule, c'est-à-dire au-dessus du cul-de-sac interne, est le meilleur et l'on peut dire le seul moyen d'assurer l'écoulement régulier des liquides infectieux. On pourra réussir sans doute à arrêter la suppuration de l'article, après un raclage ou un évidement méthodique de la tête, grâce au pansement à l'iodoforme; mais pourquoi reculer devant un trait de scie qui n'a aucun inconvénient par lui-même, qui simplifie l'opération, qui assure un meilleur résultat fonctionnel pour l'avenir et qui surtout constitue la meilleure garantie pour une guérison définitive?

2. *Ostéites épiphysaires et juxta-épiphysaires de la tête humérale envisagées au point de vue de la résection. — Scapulalgie glénoïdienne.*

Les tubercules intra-osseux du renflement supérieur de la diaphyse de l'humérus pourront être enlevés par la trépanation ou l'évidement, s'ils siègent peu profondément et s'ils sont abordables par la grosse tubérosité. Tant que l'articulation est indemne et qu'elle ne doit pas être intéressée dans l'opération, on peut se contenter de l'évacuation du foyer et conserver la tête humérale.

Mais il ne faut pas se faire illusion sur la valeur de ces opérations conservatrices lorsque le foyer pénètre dans l'épiphyse et se trouve sur les limites de l'articulation. S'il n'y a pas un foyer limité, circonscrit par un tissu déjà plus dur, il est à craindre que l'articulation ne soit envahie de proche en proche. Nous savons d'ailleurs avec quelle lenteur se réparent ces cavités d'évidement creusées dans le tissu spongieux des têtes articulaires raréfiées. Aussi ne faut-il pas s'endormir dans une confiance trop grande, quelque favorable que paraisse le résultat immédiat, et si le malade ne guérit pas vite, si le pourtour de l'articulation s'empâte, et si les mouvements deviennent plus difficiles, il faut ne pas hésiter à réséquer la tête humérale.

Nous appelons du reste l'attention sur un point qui nous paraît important en pratique. Au voisinage de ces tubercules intra-osseux, l'articulation se prend sourdement; elle conserve quelques mouvements et n'est pas douloureuse; on la croirait intacte et cependant elle est déjà envahie par les fongosités. Deux fois nous avons été un moment induit en erreur par cette indolence de l'articulation; ce n'est qu'en explorant le foyer dans tous les coins que nous trouvâmes le pertuis qui conduisait dans la synoviale.

Si l'articulation est attaquée sourdement dans ces formes lentes de la tuberculose, elle peut être soudainement envahie quand le foyer intra-osseux s'enflamme, soit spontanément, soit à la suite de cathétérismes septiques. Mais cette invasion brusque s'observe surtout dans le cours des inflammations aiguës qui se sont développées dans son voisinage.

Les foyers tuberculeux ont ici, comme pour la plupart des articulations, leur siège d'élection dans l'épiphyse[1]; ils sont alors ou sous-chondraux ou intra-osseux, et, dans ce dernier cas, ils atteignent généralement, à cause du peu de hauteur de l'épiphyse, la surface du cartilage de conjugaison. S'ils étaient toujours limités à l'épiphyse, les résections économiques seraient plus souvent acceptables; mais on trouve souvent des foyers multiples, l'un au-dessus, l'autre au-dessous du cartilage de conjugaison. Dans quelques cas, ils sont comme à cheval sur ce cartilage, qui se trouve détruit ou seulement perforé entre les deux foyers.

Les arthrites d'origine osseuse sont dues, soit à des ostéites épi-

1. L'examen des pièces que nous avons conservées de nos résections de l'épaule nous donne sur le siège des lésions tuberculeuses la proportion suivante :

Dans onze cas, l'épiphyse a été le siège principal et probablement le siège initial des lésions tuberculeuses (érosions plus ou moins profondes ou cavernes sous-chondriques). Les érosions avaient plus ou moins dépassé les limites de l'épiphyse (fongosités sous-périostiques), mais n'avaient atteint la diaphyse que secondairement.

Dans sept cas, la lésion s'étendait à la fois sur l'épiphyse et la portion juxta-épiphysaire, et dans ces sept cas, quatre fois le cartilage de conjugaison était ou perforé à son centre, ou profondément altéré à sa périphérie. Il était difficile de déterminer le point qui avait été primitivement envahi, la simultanéité des foyers s'observant souvent dans les ostéites du tissu spongieux. Mais de l'ensemble de ces observations il résulte que l'épiphyse est le siège d'élection des lésions tuberculeuses dans le renflement huméral.

physaires, soit à des ostéites juxta-épiphysaires qui ont pu envahir l'articulation par sa partie interne et inférieure, là où l'extrémité supérieure de la diaphyse se trouve *au niveau de la synoviale ou pénètre dans son intérieur*. Les différences individuelles qu'on observe touchant la hauteur exacte de l'insertion capsulaire rendent compte du plus ou moins de tendance qu'ont les inflammations juxta-épiphysaires à envahir l'articulation, et de l'immunité de la cavité synoviale qu'on peut observer dans quelques cas. Généralement, du reste, l'extrémité juxta-épiphysaire n'est pas envahie au même niveau dans toute son épaisseur. Le foyer s'avance plus ou moins près du cartilage de conjugaison et dans les formes subaiguës surtout ses limites sont très irrégulières; il suffit que l'inflammation s'arrête en dedans à deux ou trois millimètres du cartilage pour que l'articulation reste indemne.

Des ostéites aiguës développées primitivement sur un point limité du renflement huméral, *au-dessous ou en dehors des insertions capsulaires*, peuvent tout à coup franchir les limites internes de la capsule et donner lieu aux phénomènes de l'arthrite aiguë. L'affection prend immédiatement un caractère de gravité alarmant, et il n'y a de ressource que dans une résection de la tête humérale.

Plusieurs fois nous avons enlevé des séquestres de la partie juxta-épiphysaire qui étaient tout à fait sur les limites de l'articulation. Une fois, entre autres, la cavité articulaire n'était séparée de la cavité séquestrale que par une couche de granulations molles. Un mouvement brusque, une exploration imprudente de la cavité eussent pu déchirer cette membrane protectrice. Il n'en fut rien heureusement, et la malade (jeune fille de quinze ans) guérit, avec des mouvements moins étendus sans doute qu'à l'état normal, mais suffisants pour permettre, au bout de trois mois, l'écartement du coude à 20 centimètres du tronc (chap. XII).

Contrairement aux cavités d'évidement pour les caries tuberculeuses, les cavités séquestrales, succédant à des ostéites aiguës, sont limitées par une membrane granuleuse, douée d'une grande plasticité, qui s'organise en tissu de plus en plus résistant dès que le séquestre a été enlevé.

Des ostéites primitivement développées sur un point de l'omoplate (apophyse coracoïde, acromion, col glénoïdien) peuvent envahir secondairement l'articulation et nécessiter la résection de la tête humérale. Poncet[1] a récemment appelé l'attention sur cette indication, à propos d'une ostéite qui paraissait limitée à l'apophyse coracoïde.

Dans quelques ostéo-arthrites de l'épaule, ce n'est pas sur la tête humérale, mais sur la cavité glénoïde qu'on trouvera les lésions les plus avancées. Il y a des *scapulalgies glénoïdiennes*, comme il y a des *coxalgies acétabulaires*. Quoique beaucoup moins fréquente qu'à la hanche, la lésion de la cavité de réception peut être primitive, et elle

1. *Association française pour l'avancement des sciences*. Congrès de Grenoble, 1885.

nécessite la résection de la tête humérale, bien que celle-ci ne soit que superficiellement atteinte. C'est le seul moyen d'avoir le jour nécessaire pour aller évider la cavité glénoïde. Dans la dernière résection que nous avons pratiquée, la plus grande partie de l'épiphyse glénoïdienne fut enlevée avec le couteau-gouge sous la forme d'un séquestre tuberculeux.

3. *Indications de la résection de la tête humérale aux divers âges de la vie.*

Nous nous sommes toujours élevé contre les résections typiques dans la première enfance. Elles ne sont que très exceptionnellement indiquées à cet âge, et elles doivent être remplacées par des opérations plus économiques, parce que le retranchement *ultra-épiphysaire* des extrémités osseuses est suivi d'un arrêt d'accroissement qui a dans l'avenir les plus graves conséquences. L'articulation de l'épaule est une de celles dans lesquelles la résection produirait un effet des plus fâcheux pour l'accroissement ultérieur du membre : nos expériences l'ont depuis longtemps démontré. Aussi, contrairement à ce que nous avons dit plus haut, quand nous avions en vue des adultes, devons-nous dans la première enfance, et jusqu'à l'âge de dix ans, préférer en principe, à la résection ultra-épiphysaire, les opérations qui laissent subsister le cartilage de conjugaison, c'est-à-dire l'abrasion, l'évidement, le découpage par tranches de l'épiphyse, de manière à respecter le cartilage sous-jacent.

La disposition en voûte du cartilage de conjugaison ne permet guère de le ménager quand on sectionne horizontalement l'épiphyse humérale avec la scie ou le couteau ostéotome. On enlève alors le sommet de la voûte, mais on peut laisser subsister la zone périphérique sous forme d'un anneau qui sera très important au point de vue de l'accroissement ultérieur de l'os.

On peut alors, par la perte de substance centrale du cartilage, évider au besoin un foyer qui se trouverait dans la diaphyse. Bien que cette section partielle du cartilage doive notablement troubler son développement, d'après ce que nous savons sur les propriétés de ce tissu, il en résultera un arrêt d'accroissement de l'os moindre qu'après une résection ultra-épiphysaire.

L'arrêt d'accroissement qui suivra les résections ultra-épiphysaires pratiquées dans la première enfance sera tel que, malgré le rétablissement des mouvements, le membre pourra être moins utile et plus disgracieux qu'un membre ankylosé qui aura continué de grandir.

Il ne faut pas oublier cependant que l'ankylose survenue dans l'enfance occasionne toujours un arrêt d'accroissement notable, dû à deux causes inévitables : la perturbation de la vitalité du cartilage au voisinage ou au milieu des foyers d'inflammation chronique, et en second lieu la perturbation générale de la nutrition du membre occasionnée

par son inactivité et la présence de l'inflammation articulaire (atrophie réflexe). Les arthrites chroniques développées dans l'enfance laissent souvent un raccourcissement de 4 à 5 centimètres; une résection ultra-épiphysaire pratiquée au-dessous de l'âge de cinq ans, donnerait lieu, selon toute probabilité, à un raccourcissement de 12 à 15 centimètres au moins, malgré la reproduction de la partie enlevée. Nous ne raisonnons ici que par analogie, d'après les expériences que nous avons pratiquées chez les chiens, car nous n'avons jamais fait chez l'homme de résection de l'épaule à cet âge.

Ce qui nous porte encore à détourner le chirurgien des résections ultra-épiphysaires de l'épaule dans la première enfance, c'est la guérison spontanée et même sans ankylose osseuse qu'on observe après les formes en apparence les plus graves. La vitalité des tissus est telle à cet âge, que des organes de glissement peuvent se reformer et permettre une augmentation progressive des mouvements. A plus forte raison constate-t-on ces résultats lorsqu'on a, par des incisions opportunes, donné issue aux foyers caséeux ou extrait les séquestres de la tête humérale. C'est à ces opérations économiques que doit généralement se borner, nous le répétons, l'intervention chirurgicale dans les ostéo-arthrites de l'enfance[1].

3. *Des résections longitudinales de la tête humérale et de leur influence sur l'accroissement ultérieur de l'os. — Comparaison des résections longitudinales épiphyso-diaphysaires avec les destructions partielles du cartilage de conjugaison au point de vue de l'allongement de l'os.*

Il est une opération qui donne les meilleurs résultats dans les expériences sur les animaux et qui, avec la méthode antiseptique, devient applicable à l'homme dans quelques circonstances exceptionnelles : c'est l'ablation du renflement antérieur et externe de la tête humérale par un trait de scie vertical. Dans les ostéites de la grosse tubérosité qui commencent à envahir l'articulation, sans avoir encore eu le temps d'altérer le cartilage, ou qui ne l'ont altéré que sur un point limité, on pourrait, après avoir ouvert la capsule, faire saillir la tête et en retrancher un segment par un trait de scie dirigé de haut en bas. Cette opération serait applicable aux foyers caséeux ou nécrotiques qui arrivent jusqu'au cartilage diarthrodial sans l'avoir encore perforé. Le simple évidement, la simple abrasion de la cavité osseuse, n'empêcheraient pas

1. La cautérisation pénétrante, c'est-à-dire l'enfoncement du cautère pointu de Paquelin dans le tissu spongieux de la tête humérale, nous a permis de faire rétrograder, chez les enfants, des ostéites chroniques qui paraissaient sur le point de suppurer. On fait des cautérisations multiples en avant et en dehors dans la grosse tubérosité. C'est un puissant résolutif qui réussit lorsqu'il n'y a pas encore de foyers caséeux ni de séquestres tuberculeux. Quand ces corps étrangers existent, il faut ouvrir l'articulation et les extraire ; l'ignipuncture est impuissante et dangereuse.

l'invasion ultérieure de l'articulation. Il faudra faire une section régulière avec la scie ou le couteau ostéotome pour dépasser les limites du foyer et emporter tout le cartilage correspondant.

Cette opération, coupant l'articulation en deux, eût été très grave et irrationnelle autrefois ; mais, avec l'antisepsie, on peut espérer conserver l'articulation, et on arrivera à ce résultat quand elle n'aura pas été préalablement infectée. Une antisepsie minutieuse sera ici rigoureusement nécessaire.

Nous avons fait des expériences sur les chiens et les jeunes chats, pour étudier le mode de réparation de ces résections longitudinales de la tête et l'influence qu'elles peuvent exercer sur l'accroissement ultérieur de l'os. Nous avons constaté chez ces divers animaux le rétablissement rapide des fonctions du membre et la conservation de tous les mouvements de l'articulation, et, ce qui est plus directement applicable à la chirurgie humaine, un arrêt relativement faible de l'accroissement ultérieur de l'humérus. La tête reste nécessairement plus petite ; elle est supportée par un col étroit, mais la portion du cartilage conjugal qui a été conservée a continué de fournir les éléments de l'accroissement en hauteur et l'humérus s'est trouvé, chez les jeunes chats, presque aussi long au bout de deux mois que celui du côté sain. Chez les chiens, nous avons eu des résultats semblables; aussi devons-nous recommander la résection longitudinale de la tête humérale toutes les fois que l'état des surfaces articulaires le permettra. Cette résection longitudinale a été faite pour des lésions traumatiques (Baudens), indépendamment des cas où l'on s'est contenté d'enlever des esquilles longitudinales. Le fait de Baudens est une véritable résection, car la moitié antérieure de la tête fut enlevée avec la scie, et l'autre moitié, recouverte de son cartilage diarthrodial, fut laissée en rapport avec la cavité glénoïde et resta mobile sur elle après la guérison de la plaie [1].

Certains cas d'ostéite circonscrite du renflement huméral, chez les enfants ou les adolescents, pourront fournir l'occasion de pratiquer cette opération. Nous ne l'avons jamais faite ; une fois cependant nous l'avons mise en question pour une exostose de croissance qui siégeait tout à fait sur la limite de l'articulation et que des douleurs persistantes semblaient devoir nous forcer à enlever. Nous temporisâmes, et quelques mois après les douleurs cessèrent tout à fait et nous n'eûmes pas à intervenir.

Mais, si nous n'avons personnellement que des faits expérimentaux à invoquer, nous pouvons citer une observation très intéressante de Davies-Colley, chirurgien de *Guy's Hospital*. Il pratiqua en 1871 la résection longitudinale de près de la moitié de la tête humérale chez un jeune

1. Baudens dit : « et comme la lésion était limitée à la face antérieure de la sphère, je me contentai de n'en emporter avec la scie qu'une moitié qui fut séparée selon le diamètre vertical. » *Gaz. médic. de Paris*, 1885, page 236. Observation de l'Arabe Ben-Kadour.

garçon de quatorze ans, atteint d'ostéite nécrotique de la grande tubérosité. Les suites de l'opération furent très simples, grâce au pansement de Lister, et les mouvements se rétablirent complètement[1] (*perfect in every direction*), selon l'expression de l'auteur dont nous résumons l'observation.

Observation XIX. — *Résection longitudinale de la tête humérale pour une ostéite nécrotique du trochiter* par Davies-Colley (résumé).

Garçon de quatorze ans, ayant déjà une ankylose fibreuse du coude droit; trajet fistuleux de l'épaule se dirigeant vers la petite tubérosité de l'humérus. — Incision de l'acromion à la fistule près du bord antérieur du deltoïde; on en retire un fragment d'os spongieux, déjà séquestré, gros comme une petite noix. — En examinant la tête de l'humérus, on vit qu'une partie était saine et que la lésion consistait surtout en une érosion carieuse de la grosse tubérosité et de son voisinage. On scia alors un segment de la tête comprenant la surface cartilagineuse au-dessus de la grosse tubérosité avec le reste de celle-ci. La petite tubérosité et environ les trois cinquièmes de la surface articulaire qui était en grande partie saine et recouverte de cartilage furent laissés intacts. Il y avait au-dessous de la ligne épiphysaire quelques érosions, mais la lésion appartenait en majeure partie à l'épiphyse. — Pansement de Lister.

Trois ans et demi après l'opération, on constata l'état suivant : Les mouvements de l'épaule sont parfaits dans tous les sens; l'opéré balance, brandit son bras autour de la tête, le fait tourner et exécute tous les mouvements avec facilité. — Raccourcissement de 3/4 de pouce. — La cicatrice de l'épaule est logée dans un enfoncement, entre la grosse tubérosité et le deltoïde, et l'on peut reconnaître à la partie supérieure la tête de l'humérus immédiatement sous la peau. En faisant rouler l'humérus, on sent un bord tranchant vers la petite tubérosité et une surface plane au niveau de la grande, de sorte qu'il n'y a pas eu de régénération. La tête humérale a conservé la forme que la scie lui avait donnée.

Nous avons constaté la même disposition de la tête humérale ainsi réséquée chez les chiens, la surface de section de l'humérus reste plane et à peu près lisse quand on a retranché en même temps l'os et le périoste; elle s'arrondit cependant un peu avec le temps.

Les résections longitudinales peuvent nuire moins à l'accroissement ultérieur de l'humérus que la simple destruction de toute l'épaisseur du cartilage de conjugaison sur une partie de son étendue. Aussi, en thèse générale, si l'on avait à enlever toute la hauteur du cartilage sur la moitié de l'épaisseur de l'os, vaudrait-il mieux, dans certaines régions, enlever en même temps la partie correspondante de l'épiphyse et de la diaphyse, pour peu que ces parties fussent suspectes. Cette résection longitudinale épiphyso-diaphysaire ne serait pas un obstacle plus grand à l'accroissement du reste de l'os que l'ablation isolée, mais totale, du cartilage de conjugaison sur la même étendue.

Ce résultat paraît surprenant au premier abord, mais il s'explique très bien quand on suit le processus de cicatrisation de la plaie osseuse. Dans la résection longitudinale, le reste du cartilage de conjugaison continue

1. *Case of partial resection of the head of the humerus followed by unimpaired movement of the joint.* — Guy's hospital reports, 1875, p. 595.

à se développer suivant les lois de son développement normal; il est seulement affaibli dans son activité. Dans l'excision d'une partie du cartilage *sur toute son épaisseur*, la perte de substance se comble tôt ou tard par un cal osseux, et l'épiphyse et la diaphyse se trouvent dès lors soudées à ce niveau par un tissu inextensible et qui n'est plus susceptible de développement interstitiel. La partie intacte du cartilage a bien conservé tous ses éléments d'accroissement, mais elle ne peut les utiliser, puisque l'épiphyse ne peut être écartée de la diaphyse à laquelle elle est soudée dans une partie de son étendue. La portion de l'épiphyse pourvue du cartilage pivote plus ou moins sur l'autre, mais ne peut l'abandonner.

4. *De la résection de l'épaule dans certaines formes d'ostéite non suppurée. — Tubercules centraux de la tête; carie sèche; ostéite atrophique des adolescents.*

Il est des ostéites douloureuses de la tête humérale qui ont peu de tendance à suppurer, ou du moins qui ne suppurent pas tant qu'on les immobilise dans des bandages; l'ankylose finit généralement par se produire. Mais il est des cas rebelles qui s'accompagnent de douleurs profondes, sourdes, tantôt continues, tantôt nocturnes seulement, et qui mettent des années avant de se terminer par résolution ou par soudure des surfaces articulaires. On rencontre même des cas dans lesquels ces douleurs survenues dès la première enfance ont persisté jusqu'à l'âge de 18 à 20 ans.

Ces douleurs rebelles sont une indication formelle de résection, et nous ne devons plus aujourd'hui persister comme autrefois dans l'emploi des moyens palliatifs. L'ablation de la tête humérale coupe court à tous les accidents et permet d'obtenir un excellent résultat fonctionnel si les muscles ne sont pas trop atrophiés.

Les chirurgiens allemands décrivent habituellement ces ostéites non suppurantes de l'épaule sous le nom de *carie sèche*, et Volkmann a vu là une espèce morbide distincte et spéciale à l'articulation de l'épaule. Cette forme d'arthrite s'observe en effet fréquemment à l'épaule, mais elle n'a rien de spécial à cette articulation; on l'observe partout, à la hanche, au coude, au poignet, etc. Toute arthrite survenue dans l'enfance, et qui s'accompagne d'impotence du membre, amène dans le squelette et dans les tissus périphériques cette atrophie qui a attiré particulièrement l'attention du chirurgien de Halle, et qui est plus marquée à l'épaule qu'au coude, par exemple, parce que les inflammations chroniques de l'extrémité supérieure de l'humérus nuisent plus à l'accroissement de l'os que les lésions développées à son extrémité inférieure. Il y a trois facteurs dans cette atrophie : la lésion du cartilage conjugal, l'inactivité du segment du membre et l'atrophie réflexe qui porte sur tout son squelette. Cette lésion est particulièrement liée

à la tuberculose; elle s'observe surtout chez les jeunes filles anémiques et qui ont déjà présenté quelques signes de phthisie, mais on l'observe aussi chez les jeunes garçons dans des conditions analogues. Nous avons déjà signalé dans nos Généralités la disparition des têtes osseuses chez certains tuberculeux, et nous avons cité un cas (chap. V, p. 342) dans lequel, à l'autopsie, nous constatâmes la résorption des têtes de l'humérus et du fémur, sans qu'aucun symptôme caractérique eût pu la faire soupçonner pendant la vie.

Nous n'irons pas jusqu'à dire cependant que ces ostéites atrophiantes sont toujours tuberculeuses[1]; on les observe quelquefois à la suite de traumatismes légers, d'entorses juxta-épiphysaires chez des sujets qui ne présentent pas de signes de tuberculose dans d'autres organes. En pareil cas, le processus de résorption est moins avancé, et il s'accompagne sur quelques points de processus plastiques, de chondrite végétante, comme on l'observe dans certaines formes d'arthrite déformante de nature rhumatismale. Quoi qu'il en soit de la cause première, ces ostéo-arthrites douloureuses et rebelles sont une indication formelle de résection, dès que le repos et les révulsifs ne peuvent pas en avoir raison. Ces moyens échoueront particulièrement dans certaines formes d'ostéite centrale entretenues par la présence des tubercules. Les tubercules intra-osseux sont, il est vrai, le plus souvent indolents, mais quelquefois ils provoquent une inflammation plus ou moins vive autour d'eux et donnent lieu à des douleurs sourdes ou violentes que rien ne peut calmer. Nous avons réséqué un phthisique qui, un an après avoir subi l'amputation de la cuisse pour une arthrite tuberculeuse du genou, fut pris d'une arthrite de l'épaule très douloureuse. L'articulation contenait du pus, nous l'incisâmes; les douleurs furent à peine diminuées. Nous fîmes de nouvelles incisions sur d'autres points fluctuants, et le malade continua à souffrir. Son état de phthisie avancée nous avait fait éloigner l'idée d'une résection. Nous nous décidâmes cependant, en présence de ces douleurs persistantes, à lui faire une résection de soulagement qui fit cesser toute douleur et lui permit de mourir quelque temps après sans souffrance, emporté par sa lésion pulmonaire.

B. Des résections traumatiques de la tête humérale dans la chirurgie civile et dans la chirurgie d'armée.

C'est pour ce genre de lésion que l'antisepsie a apporté le plus de changements dans les indications opératoires. Partant de cette idée que

1. König (*La tuberculose des os et des articulations*, traduit par Paul Liebreicht. Paris et Bruxelles, 1885) soutient par les meilleurs arguments la nature tuberculeuse de cette affection. Il combat l'opinion de Paul Vogt, qui la considère comme une affection spéciale. — Nous n'avons trouvé dans un cas ni bacilles, ni follicules tuberculeux, chez une jeune fille qui avait eu des hémoptysies antérieures.

toute articulation ouverte était condamnée à suppurer, et par cela même à amener la pyohémie, on a, dans les dernières guerres, réséqué un grand nombre d'articulations qu'on se contentera de panser antiseptiquement à l'avenir.

Les résultats fonctionnels constatés par Gurlt sur les blessés de la guerre franco-allemande ont été tellement défectueux dans leur ensemble que cet auteur judicieux considère l'ankylose comme la terminaison la plus favorable après les blessures de l'épaule par les armes à feu. Il est de fait qu'une bonne ankylose vaut mieux que ces membres impuissants, inutiles et souvent gênants que signale le statisticien allemand; mais on devra obtenir de tout autres résultats à l'avenir.

Comme nous l'avons dit dans nos considérations générales sur les *Indications des résections traumatiques*, auxquelles nous renvoyons le lecteur pour éviter de nous répéter (t. I, chap. IX), la question doit être reprise sur de nouvelles bases, et, pour l'épaule en particulier, il importe de la discuter en se plaçant au double point de vue des pansements antiseptiques et d'une méthode opératoire moins primitive et plus réellement sous-périostée que celle à laquelle on a recours. Les résultats ont été, nous le répétons, ce qu'ils pouvaient être avec les procédés qu'on employait pendant la guerre d'Amérique et même dans la guerre de 1870-71, alors qu'on croyait faire des résections sous-périostées en grattant et en dilacérant le périoste avec des élévatoires mousses ou des raspatoires recourbés, comme ceux que nous avons vus er 1869 dans les cliniques allemandes.

1. *Du traitement des plaies avec fracture ou luxation de l'articulation scapulo-humérale. — Fractures comminutives par arme à feu. — Cas qui réclament la résection. — Résections immédiates et résections retardées.*

Une plaie récente de l'épaule, qu'elle soit accompagnée de fracture ou de luxation, devra être simplement traitée par les pansements antiseptiques, à moins que la tête humérale ne soit réduite en de nombreuses esquilles, comme on l'observe si fréquemment dans les cas de plaies par armes à feu.

La fracture de l'extrémité supérieure de l'humérus en deux ou trois fragments ne réclamera pas un autre traitement qu'un pansement antiseptique, si les fragments sont en place, revêtus de leur périoste, et si la plaie ne contient pas de corps étrangers venus du dehors. Grâce à un pansement antiseptique rigoureux, appliqué avant l'infection de la plaie, on pourra prévenir tout accident consécutif et même conserver les mouvements de l'articulation.

La conservation pure avec une antisepsie rigoureuse doit être la règle en pareil cas.

Si, malgré le pansement, la plaie s'infecte et suppure; si la fièvre se

déclare, on devra pratiquer alors la résection et ne pas insister sur les incisions libératrices et le drainage. Lorsque l'articulation est envahie par la suppuration, l'intérêt vital s'accorde avec l'intérêt fonctionnel pour réclamer la résection.

Il est impossible de tracer *à priori* des règles applicables à tous les cas; mais on devra se placer toujours au point de vue de la vie du malade, et prendre le parti qui lui fera courir le moins de dangers. On devra ensuite considérer le résultat fonctionnel, et choisir la ligne de conduite qui conservera le mieux les fonctions du membre.

Si le pansement antiseptique, appliqué en temps opportun, ne réussit pas à empêcher l'infection de la blessure, il aura toujours pour effet de retarder cette infection et d'en diminuer l'intensité et la gravité. On aura le temps de se retourner, et l'on ne sera pas surpris par ces accidents rapides, presque foudroyants, qui faisaient si souvent autrefois repentir le chirurgien de n'être pas intervenu dans la période antéfébrile.

On n'a pas, à l'heure qu'il est, assez d'expérience sur l'emploi des antiseptiques dans la chirurgie de guerre pour affirmer qu'il en sera toujours ainsi, et nous devons être très réservé sur les questions que nous ne pouvons pas discuter d'après les résultats de notre expérience personnelle. Mais, en se basant sur les traumatismes articulaires qu'on a pu déjà observer en assez grand nombre dans la pratique civile, il est rationnel de croire que les choses se passeront de même pour les plaies de guerre, en dehors de ces circonstances graves où l'agglomération des blessés et des conditions épidémiques spéciales donneront aux agents infectieux une intensité telle qu'ils atteindront les plaies malgré les antiseptiques qu'on pourra leur opposer. Ces conditions défavorables se présenteront malheureusement trop souvent dans les grandes guerres, et l'on ne doit pas se faire d'illusions à cet égard. Il faut s'attendre à des difficultés de tout genre; mais, même dans les éventualités les plus fâcheuses, on devra obtenir de meilleurs résultats que par le passé.

Les antiseptiques, et surtout l'iodoforme, retarderont suffisamment les accidents infectieux et en diminueront assez la gravité pour que, dans les cas douteux, on doive s'abstenir de *la résection immédiate* et lui substituer, en principe, *la résection retardée*. Cette résection retardée, *si avantageuse au point de vue de la régénération de l'os*, devra même être pratiquée, pour l'épaule, ne serait-ce que dans un but orthopédique, avant l'invasion des accidents graves, si la suppuration s'établit avec une certaine abondance sous le pansement et augmente au lieu de diminuer.

Si la fièvre se déclare, l'indication de réséquer deviendra plus urgente, car, malgré le danger des résections intra-fébriles, danger qui sera bien diminué par le pansement antiseptique, il est beaucoup plus périlleux d'attendre et de ne rien faire.

De ce que nous sommes partisan des résections retardées, qui ont

pour principal avantage, comme nous l'avons déjà dit, de donner au périoste le temps de recouvrer ses propriétés ostéogéniques, s'ensuit-il que nous renoncions aux résections primitives? Non : *malgré tous les progrès imaginables de l'antisepsie, il est des cas de fracture en éclats de la tête humérale qui devront être réséqués primitivement*, c'est-à-dire le plus tôt possible, et sans faire courir au blessé les chances de la guérison naturelle.

Ce sont ces cas de fracture en éclats, dans lesquels la tête humérale, frappée par une balle, a été divisée en nombreux fragments dont la plupart ont perdu toute continuité avec le périoste, et dont quelques-uns ont pu être projetés hors des limites de la gaine périostéo-capsulaire.

En pareil cas, la résection immédiate est la meilleure simplification de la situation du blessé au point de vue des accidents qui le menacent, pour le présent et pour l'avenir.

Les luxations récentes avec issue de la tête à travers la peau devront être simplement réduites et traitées antiseptiquement, si l'on est appelé avant l'infection de la plaie et la dessiccation de la partie mise à nu[1].

Les décollements diaphysaires avec plaie ont été pris quelquefois pour des luxations, mais ils ne rentrent dans notre sujet qu'autant que l'articulation est intéressée. Elle est souvent envahie secondairement quand le foyer diaphysaire suppure (Voy. chap. XII). On doit se hâter d'enlever la tête humérale si cette complication survient. Dans les cas où la luxation serait compliquée de fracture du col avec plaie, il faudrait enlever la tête immédiatement, et ne pas exposer le blessé aux dangers d'une suppuration osseuse dans un foyer toujours très meurtri et très dilacéré en pareil cas.

2. *Manière de pratiquer la résection dans les fractures comminutives de la tête humérale. — Esquillotomie et résection typique.*

On se conduira toujours d'après les règles fondamentales que nous avons exposées; mais on ne choisira le procédé et on n'arrêtera les limites de son intervention qu'après un examen méthodique de la blessure.

1. La doctrine hippocratique faisait singulièrement redouter autrefois la réduction des luxations de l'épaule compliquées de plaie. On avait signalé cependant avant ces dernières années quelques rares cas de succès par la réduction; Malgaigne (*Traité de fractures et luxations*, t. II, p. 557) cite deux cas heureux empruntés à Scott et à Dixon. Dans le premier cas, il y eut une fièvre légère et la plaie fut fermée en trois mois et demi. Dans le cas de Dixon, la cicatrisation ne fut obtenue qu'au bout d'un an et l'articulation resta ankylosée. Hamilton (*Traité des fractures et luxations*, traduit par Poinsot, 1884, p. 1231) cite un cas de Eli Hurd, de Niagara, dans lequel ce chirurgien obtint la réunion par première intention après une réduction de la tête humérale saillante dans l'aisselle à travers une plaie des téguments. Un mois après, le blessé était guéri, et cinq mois plus tard il moissonnait et se servait de son bras comme auparavant. — Des résultats analogues s'obtiendront plus facilement aujourd'hui avec la méthode antiseptique, mais la gravité des désordres dans les parties molles, explicable par la force énorme que nécessite une pareille lésion, empêchera souvent toute tentative conservatrice.

Si la balle a frappé sur la partie la plus élevée de la tête, sur la calotte humérale, qu'elle ait réduit seulement en esquilles la partie intra-articulaire du renflement huméral, on se contentera d'enlever les esquilles, de nettoyer de leurs débris la cavité articulaire et de réséquer avec une cisaille les pointes saillantes, afin de donner à l'extrémité articulaire une forme qui puisse s'adapter à la cavité glénoïde pour pouvoir recouvrer plus tard une certaine mobilité. Une simple esquillotomie suffira alors ; il en sera de même si la tête a été divisée verticalement et si la portion qui se continue avec le corps de l'humérus présente une surface suffisante pour s'adapter à la cavité glénoïde.

Cette résection partielle, suivie d'une antisepsie rigoureuse, donnera de tout autres résultats qu'autrefois et permettra de conserver les mouvements de l'articulation. C'est dans ce cas cependant qu'il faudra compléter ultérieurement la résection, si la plaie suppure et s'il y a des signes de rétention du pus dans la capsule articulaire.

Si tout le renflement huméral a été brisé comminutivement, on devra faire une résection typique, c'est-à-dire enlever la totalité de l'extrémité humérale, la scier, si besoin est, au col chirurgical, en laissant seulement au niveau des insertions capsulaires, c'est-à-dire des tubérosités, les esquilles qui seraient adhérentes et qui aideront puissamment à la reconstitution de la tête, quand l'opération aura été régulièrement faite par la méthode sous-périostée.

Nous devons rappeler ici que *l'esquillotomie telle que nous la recommandons ne ressemble en rien à l'ablation des esquilles pratiquée jusqu'ici.* Au lieu d'enlever brusquement les esquilles en arrachant les adhérences qui les retiennent, il faut saisir chaque fragment avec un davier, dénuder ce fragment avec un détache-tendon bien tranchant, de manière à laisser dans la plaie la totalité du périoste. Quand une large esquille est adhérente par places, elle peut se greffer, au moins en partie, malgré l'attrition du foyer ; on excise alors les parties dénudées et on laisse les portions encore adhérentes, compactes ou spongieuses. Si l'on est obligé de faire une résection typique, on donnera le trait de scie, non pas transversalement comme pour les lésions pathologiques dans lesquelles toute l'épaisseur de l'os est plus ou moins envahie, mais plus ou moins obliquement, de manière à conserver la plus grande longueur possible de l'os sain.

Dans l'exécution de ces esquillotomies et même de ces résections, on pourra se servir quelquefois des ouvertures faites par les projectiles; mais il ne faut pas céder trop facilement à la tentation d'utiliser des ouvertures déjà faites. Sans doute si, en agrandissant les ouvertures sans compromettre aucun organe important, muscle ou nerf, on peut découvrir suffisamment le foyer de la fracture, et surtout si cette ouverture est située dans un point favorable à l'écoulement des liquides, on

aurait tort de ne pas en profiter. Mais si l'agrandissement de l'ouverture accidentelle ne peut donner qu'un jour insuffisant et si l'opération ne doit pas en être facilitée, il faut ne pas hésiter à la négliger et à recourir à l'incision typique antérieure ou bien à la désinsertion d'un petit lambeau deltoïdien.

Nous recommandons surtout l'incision typique antérieure, qui n'ajoute pas au danger de l'opération et qui permet de pousser la résection jusqu'aux limites les plus reculées de la lésion. On conserve alors l'ouverture accidentelle comme ouverture de décharge, ou on la néglige si elle est mal placée.

C'est surtout dans le cas où le projectile, ou le corps vulnérant quel qu'il soit, a fait de larges ouvertures, déjà déchiré le deltoïde et sectionné le nerf circonflexe, qu'on doit résolument se servir de la plaie, en l'agrandissant dans le sens le plus favorable.

Si les esquilles et les parties broyées et fissurées atteintes par les projectiles ne dépassent pas 3 ou 4 centimètres, il sera bon d'enlever toutes les parties osseuses atteintes; mais, si les désordres descendent plus bas, il faudra devenir de plus en plus économe du tissu osseux, en conservant les esquilles adhérentes et sans trop se préoccuper des fissures, qui, grâce au pansement antiseptique, auront toute chance de passer inaperçues.

3. *Du degré de régénération osseuse qu'on doit attendre après les résections de la tête humérale aux diverses périodes de la blessure. — Amélioration du rendement ostéogénique des résections primitives par le fait de l'antisepsie.*

Nous devons compléter ici une explication que nous n'avons peut-être pas donnée avec assez de détails dans nos généralités sur les résections traumatiques, bien que nous ayons déjà eu l'occasion d'apprécier l'influence des pansements antiseptiques sur les propriétés ostéogéniques du périoste (t. I, chap. v).

Ce qui a jusqu'ici annihilé les propriétés ostéogéniques du périoste, déjà considérablement diminuées par l'âge des sujets, dans les résections traumatiques primitives, c'est l'inflammation de la plaie qui amenait la suppuration de la gaine périostique et, par cela même, la destruction des éléments ostéogènes. Cette destruction par l'inflammation devait être surtout totale après ces opérations où, ayant détaché le périoste par des procédés et avec des instruments défectueux, on avait détruit dans l'acte opératoire ou laissé adhérer à l'os une bonne partie des éléments ossifiables.

Mais aujourd'hui, en procédant de manière à laisser du côté du périoste toute l'épaisseur de la couche ostéogène, et en protégeant par l'antisepsie ces éléments délicats contre l'action destructive de l'inflammation, on se trouvera dans de tout autres conditions. Ces éléments

ostéogènes, dont l'activité est endormie par l'âge, n'avaient pas le temps autrefois de reprendre leurs propriétés végétatives : ils étaient détruits avant d'avoir eu le temps de proliférer. Avec les pansements antiseptiques, ils obéiront, sans risque d'être détruits, aux incitations de l'irritation traumatique et, quoique dénudés, ils pourront proliférer à l'abri des agents antiseptiques, comme ils le font dans une plaie suppurante lorsque, restés adhérents à l'os, ils sont tenus éloignés du foyer purulent par l'épaisseur d'une couche osseuse.

L'antisepsie diminue donc un peu la différence que nous avons établie entre les résections primitives et les résections secondaires, au point de vue des propriétés ostéogéniques du périoste. Et, quoique les résections retardées doivent être toujours beaucoup plus favorables sous ce rapport, on obtiendra de meilleurs résultats qu'autrefois des résections qu'on sera obligé de pratiquer immédiatement après la blessure.

Ce n'est pas seulement sur des données théoriques que nous établissons cette proposition; nous l'avons déjà vérifiée sur des résections orthopédiques pratiquées sur des os sains, et nous avons eu, toutes choses égales d'ailleurs, plus de néoformations osseuses que nous n'en obtenions autrefois dans des conditions semblables.

Si la gaine périostéo-capsulaire a été régulièrement conservée, malgré les éraillures ou les petites pertes de substance dues à la projection des esquilles, on aura donc lieu d'espérer, à l'âge où sont la plupart des combattants (20 à 25 ans), la reconstitution d'une articulation énarthrodiale régulière, à la fois solide et mobile, qui sera infiniment plus utile au blessé qu'une épaule ankylosée.

Il ne faudra pas compter, sans doute, sur une grande néoformation longitudinale; mais, quand la résection n'aura pas dépassé cinq centimètres, on aura une extrémité humérale, plus ou moins renflée, il est vrai, mais bien fixée à la cavité glénoïde; et comme on trouve, dans ces résections primitives, des muscles sains, non atrophiés, l'articulation nouvelle sera entourée d'une solide musculature qui commencera à la faire fonctionner dès que la plaie sera cicatrisée.

C'est là un point de vue que nous devions mettre en lumière à propos des résections immédiates de l'épaule que les dernières guerres tendent à trop discréditer. C'est surtout pour cette articulation qu'une résection bien faite et bien soignée nous paraît devoir donner de brillants résultats dans la chirurgie d'armée; mais, pour les obtenir, il faut procéder autrement qu'on ne l'a fait jusqu'ici, et suivre rigoureusement la technique basée sur les données physiologiques que nous avons exposées. Il faut en outre prendre le temps et avoir la patience de diriger jusqu'au bout le traitement consécutif.

4. Des fractures comminutives de l'extrémité supérieure de l'humérus avec fissures et esquilles se prolongeant jusqu'à la partie inférieure de l'os; cas dans lesquels la moitié ou les trois quarts de l'humérus sont réduits en esquilles nombreuses. — Indication de la résection et de l'amputation. — Désarticulation sous-périostée et amputation dans la continuité du bras totalement ou partiellement désossé. — Résection de l'épaule avec amputation du bras dans la continuité.

Jusqu'ici nous n'avons eu en vue que les fractures limitées à la tête et au col chirurgical de l'humérus ; mais souvent la fracture se prolonge sur la diaphyse, et la moitié ou les trois quarts supérieurs de l'humérus sont réduits en esquilles nombreuses. Que faire en pareil cas? Doit-on réséquer? doit-on amputer?

Tout dépendra de l'état des parties molles : si ces parties sont intactes ou assez saines pour continuer de vivre, il faudra réséquer, quelle que soit l'étendue du cylindre osseux à enlever. On aura certainement après cette résection, dont le résultat immédiat sera de désosser la plus grande longueur du bras, une forme et des fonctions très imparfaites, surtout s'il s'agit d'une résection primitive, mais ce résultat devant être bien préférable à un moignon de désarticulation de l'épaule, il faudra chercher à l'obtenir.

Avec l'antisepsie, les limites de la conservation s'étendront beaucoup dans ce sens, et, tout en repoussant l'idée d'une conservation systématique, nous trouverons souvent le moyen d'obtenir un meilleur résultat qu'après le désossement complet du bras. Dans ces fractures s'étendant à presque toute la longueur de l'os, il y a généralement, quel que soit le désordre du tissu osseux, de longues esquilles qui sont restées en rapport avec leur périoste. Il faudra les respecter, et puisqu'on ne peut pas conserver un cylindre complet, on se contentera de l'assemblage de ces esquilles adhérentes qui, placées bout à bout, maintiendront la continuité de la colonne osseuse et s'augmenteront ensuite de toutes les ossifications périostiques qui se produiront autour d'elles.

Les résections traumatiques devant être essentiellement économiques, on pourra conserver ainsi des fragments osseux tout le long de la gaine ou du moins le long de sa plus grande partie. On évitera par là ces membres flottants qu'on a toujours observés après les résections de ce genre pratiquées dans les dernières guerres.

Nous avons admis jusqu'ici que les parties molles étaient saines ou du moins assez peu altérées pour que leur vitalité fût compromise. Mais si ces parties sont lésées profondément, on devra recourir à l'amputation immédiate. Ici encore, nous croyons qu'on pourra dans quelques cas changer les résultats ordinaires de l'amputation et, tout en désarticulant l'humérus dans l'épaule, conserver un appendice mobile, doué d'une résistance suffisante pour recevoir un appareil prothétique.

Nous avons exposé dans notre Introduction (p. 82) les résultats que

nous avons obtenus chez les animaux, en les amputant au niveau du coude et en désossant ensuite le bras par l'ablation complète sous-périostée de l'humérus. Il se reforme dans la gaine périostique un nouvel humérus qui devient très mobile dans l'épaule, et qui est actionné dans tous les sens par les divers muscles qui s'insèrent sur lui.

Si l'on pouvait obtenir un résultat semblable chez l'homme, l'opéré, quoique ayant été désarticulé dans l'épaule, se trouverait dans les conditions d'un amputé du bras; à l'aide d'un appareil prothétique adapté à son moignon, il pourrait jouir des mouvements de l'épaule et demander alors plus de services à son membre artificiel[1].

Cette opération aurait, croyons-nous, grande chance de réussir chez un enfant ou même chez un jeune homme dont le périoste aurait été préparé à la réossification par une inflammation préalable. On pourra donc trouver, à la suite des fractures de l'humérus, lorsque la conservation aura échoué, quelques cas favorables à cette tentative.

Quant aux opérations immédiates, elles auront d'autant moins de chances de succès qu'on les pratiquera sur des sujets moins jeunes. On pourrait cependant essayer de conserver une partie de la diaphyse humérale, après avoir réséqué la tête, si le corps de l'os et les parties molles voisines étaient complètement sains jusqu'au-dessous de l'attache inférieure du deltoïde.

William Mac-Cormac a réussi en pratiquant sur le même individu et au même bras, une résection du coude et une résection de l'épaule (Voy. chap. XIII). Supposons un cas analogue, mais dans lequel on ne pourrait pas conserver l'avant-bras : on ferait alors l'amputation du bras dans la continuité et la résection de l'épaule; et il en résulterait un moignon mobile qui serait, sans aucun doute, d'un grand secours au blessé.

Quand on aura acquis assez d'expérience sur la puissance de l'antisepsie dans les plaies par armes à feu, on pourra mieux juger les chances de succès que présenteraient ces amputations dans la continuité d'un bras en partie ou totalement désossé.

Désarticulation sous-périostée de l'épaule. — Bien que nous n'ayons pas à traiter des amputations dans cet ouvrage, nous devons cependant, à propos des traumatismes de l'épaule, recommander la désarticulation sous-périostée de l'humérus, toutes les fois que l'amputation dans l'article est nécessaire.

Dans notre mémoire sur les *Amputations et les Désarticulations sous-périostées*, qui a paru dans la *Revue de chirurgie*[2] en 1882, nous

1. James Shuter, de Londres, a fait en 1882 une opération semblable à la cuisse, chez un enfant. Il avait amputé le membre au niveau des condyles et enlevé ensuite la totalité du fémur; l'os se reproduisit, et quelques mois après, l'opéré put marcher avec un appareil prothétique comme un amputé de la cuisse. L'articulation coxo-fémorale était restée mobile.

2. *Des désarticulations sous-périostées et des amputations à lambeau et à manchette*

avons exposé les principes généraux de la méthode de désarticulation à laquelle nous ont conduit nos recherches sur le périoste et les résections sous-périostées.

L'idée de diminuer le danger des désarticulations, et de rendre ces opérations plus faciles, nous a fait adopter pour toutes les désarticulations des procédés analogues à ceux que nous avons décrits pour les résections. Nous ouvrons l'articulation et incisons la gaine périostique comme si nous voulions faire une résection sous-périostée. Nous isolons l'os de son périoste, nous le luxons en le faisant saillir et en le dépouillant de sa gaine périostéo-capsulaire au fur et à mesure qu'on le luxe à travers les chairs. Quand nous avons atteint le niveau voulu pour donner au moignon une longueur suffisante, nous coupons les chairs ou circulairement ou en taillant des lambeaux.

Cette opération se fait avec un bistouri et un détache-tendon; elle se fait à sec dans les premiers temps, et, quand on coupe les chairs avec le bistouri, on lie les vaisseaux au fur et à mesure qu'on les ouvre.

Plus de ces longs couteaux d'amputation, plus de lambeaux par transfixion! un simple bistouri suffit à tout. C'est plus long sans doute qu'une amputation ordinaire, mais on a une plaie simplifiée, limitée par la gaine périostique, moins disposée par cela même aux inflammations diffuses. En outre, on n'est pas exposé aux hémorrhagies dans les régions où l'ischémie artificielle est difficile et quelquefois impossible à appliquer (hanche, épaule). On a de plus des moignons mieux nourris, mieux matelassés et qui, s'atrophiant moins que les lambeaux ordinaires, se prêtent mieux à l'adaptation d'un appareil de prothèse.

A l'épaule, les lambeaux ordinaires s'atrophient rapidement, et quoiqu'ils comprennent le deltoïde dans leur masse, on les voit s'amincir de plus en plus et se réduire bientôt à la peau. Le muscle, privé de son nerf, s'atrophie et disparaît complètement. Nous avons rencontré récemment un de nos opérés, amputé dans l'articulation de l'épaule depuis six ans, et on sentait encore dans son moignon se contracter le deltoïde.

Cette désarticulation sous-périostée se fait naturellement quand, après avoir commencé une résection sous-périostée dans des conditions qui paraissaient favorables, on s'aperçoit que les lésions s'étendent plus profondément et qu'on doit sacrifier le membre.

Mais il ne faut pas seulement la faire dans ces conditions; nous recommandons de l'adopter en principe et de l'appliquer dans tous les cas où le périoste peut être conservé. Lorsqu'il s'agit d'enlever un os atteint de néoplasme, il faut lui substituer une amputation parostale ou même employer les anciens procédés si le néoplasme est envahissant, c'est-à-dire faire dans ce dernier cas une amputation tout à fait extra-périostée.

périostiques. — *Nouvelle méthode générale de désarticulation*, nos de juillet et de décembre 1882.

Ces désarticulations sous-périostées nous paraissent tout particulièrement applicables à la chirurgie d'armée. Elles réduisent les aides à leur minimum et ont des suites plus simples que les désarticulations ordinaires dans lesquelles on ouvre avec le couteau, et sur une grande étendue, toutes les loges musculaires et tendineuses péri-articulaires. Marcellin Duval et Verneuil ont fait valoir, au point de vue de la simplicité de l'acte opératoire, les amputations au bistouri qui enlèvent un membre comme une tumeur. La manœuvre dans la gaine périostique rend encore l'opération plus simple et plus facile.

C. Indications de la résection de l'épaule dans les affections néoplasiques.

La résection de l'extrémité supérieure de l'humérus est rarement indiquée dans les néoplasmes qui se développent sur cette région. Ces néoplasmes sont le plus souvent envahissants et infectieux, et alors l'amputation est préférable. Il est cependant des tumeurs : chondromes, chondro-myxomes, médullomes (tumeur myéloïde), sarcomes ossifiants, qu'on peut traiter par la résection en les opérant dès le début.

Il faut alors les opérer par la méthode parostale, c'est-à-dire disséquer les tissus au bistouri, en dehors du périoste qui doit toujours être sacrifié avec l'os. Si, dans le cours de l'opération, on s'aperçoit que le néoplasme a dépassé les limites du périoste et commence à envahir les tissus voisins, il ne faut pas hésiter à terminer par une amputation du membre. Ce n'est que pour les néoplasmes circonscrits et à marche lente que nous conseillerons la résection.

Nous avons préféré désarticuler tous les malades de ce genre que nous avons eu à traiter, et presque tous ceux que nous avons pu suivre sont morts, peu de temps après, de généralisation. Nous avons seulement, dans un cas, assisté notre collègue Delore dans la résection de l'extrémité supérieure de l'humérus atteinte de sarcome mou, mais encore bien circonscrit dans le périoste. L'humérus fut scié au niveau de l'empreinte deltoïdienne. La malade (jeune fille de treize ans) guérit, mais sortit trop tôt de l'hôpital pour que nous ayons pu constater le résultat définitif. Elle a été perdue de vue depuis lors. Nous n'avons pu la retrouver, mais tout nous fait croire que la récidive a eu lieu.

Le résultat orthopédique et fonctionnel des résections de ce genre sera très imparfait, sans doute, mais si on a conservé l'action du deltoïde, le membre pourra rendre encore les plus grands services. L'incision interdeltoïdo-pectorale sera ici le procédé d'élection.

En exécutant minutieusement une résection parostale, c'est-à-dire en suivant la face externe du périoste, on évitera non seulement la lésion du circonflexe, mais aussi celle du paquet vasculo-nerveux de l'aisselle, qui aurait des conséquences beaucoup plus graves. Les nerfs et les vais-

seaux axillaires étant en rapport direct en dedans avec la tête de l'humérus, il faudra les disséquer avec soin ou plutôt les séparer avec un instrument mousse et les écarter en dedans. Comme on aura toujours en pareil cas à retrancher une certaine portion de la diaphyse, on devra, après avoir lié la veine céphalique aux deux extrémités de la plaie, couper le grand pectoral au niveau de son insertion humérale, en ménageant toutefois l'attache de ses fibres inférieures, afin de conserver son action sur le segment inférieur de l'humérus. La rétraction du grand pectoral ouvrira largement le creux axillaire et permettra alors de protéger le paquet vasculo-nerveux. Si la tumeur descend plus bas que l'attache de ce muscle, la résection sera facilitée par la section complète de son tendon qui ouvrira plus largement encore la cavité axillaire.

Une fois l'os scié au-dessous des limites du néoplasme, on suturera le faisceau du grand pectoral au deltoïde afin de rétablir l'action synergique de ces muscles, dans les mouvements qui portent le bras en avant et en dedans. On conservera, du reste, en les écartant du champ opératoire, tous les muscles qui s'insèrent sur le segment inférieur de l'humérus.

Les néoplasmes de l'extrémité supérieure de l'humérus débutent généralement, dans le jeune âge, dans la portion juxta-épiphysaire de la diaphyse. C'est la zone d'accroissement physiologique qui est alors le point de départ de la lésion. De là, le néoplasme peut s'étendre dans toutes les directions, vers la diaphyse et vers l'épiphyse. Quoique envahissant l'épiphyse, il reste longtemps avant de pénétrer dans l'articulation; le cartilage diarthrodial résiste, même quand l'os sous-jacent est complètement détruit.

Les tumeurs qui se développent dans l'extrémité supérieure de l'humérus sont, comme nous l'avons dit plus haut, ou bénignes ou malignes. Ces dernières se rencontrent à tous les âges, les premières sont surtout des tumeurs de l'enfance ou de l'adolescence.

Pendant toute la durée de l'accroissement du squelette, on peut observer des tumeurs de structure différente, mais qui rentrent dans les tumeurs de croissance, c'est-à-dire dans ces tumeurs liées au développement du squelette, qui peuvent augmenter tant que l'humérus s'accroît, mais qui s'arrêtent et même disparaissent quand l'accroissement est terminé.

Nous reviendrons bientôt sur ce sujet à propos des résections diaphysaires de l'humérus (chap. XII).

La résection de l'extrémité supérieure de l'humérus a été, et depuis longtemps déjà, faite par quelques chirurgiens dans les cas de lésions néoplasiques[1]. Mais on ne connaît que les résultats immédiats de ces

1. Roux (1834), ostéosarcome; Bickersteth (1853), exostose; Hutchinson (1859), tumeur myéloïde; Bennet (1862), tumeur ostéo-cartilagineuse de l'humérus; Langenbeck (1859), ostéocystosarcome et (1862) exostose de la moitié supérieure de l'humérus, etc., etc.

opérations, résultats très imparfaits, du reste, et qui étaient nécessairement en rapport avec la quantité d'attaches musculaires qu'on avait sacrifiées. La plupart des opérés sont morts ou des suites de l'opération ou de récidive précoce.

Nous avons vu récemment un enfant de 9 ans et demi, auquel Heurtaux, de Nantes, avait réséqué pour un néoplasme, il y a 3 ans et demi, près de 11 centimètres représentant plus de la moitié supérieure de l'humérus. Il n'y avait pas eu de reproduction, puisqu'on n'avait pas essayé de conserver le périoste, aussi l'humérus était-il flottant au milieu des parties molles. La main avait conservé toute sa force, le coude était libre et, grâce à un appareil qui fixait le bras et l'épaule, l'enfant avait trouvé un point d'appui pour les mouvements de l'avant-bras et de la main.

Voici, du reste, cette observation que nous devons à l'obligeance du docteur Bertin. Nous la reproduisons ici parce qu'elle montre l'utilité de la résection hâtive dans une forme de néoplasme que sa structure histologique devait faire regarder comme très grave.

Observation XX. — *Résection extra-périostée de plus de la moitié supérieure de l'humérus pour un sarcome globo-cellulaire, chez un enfant de six ans et demi*, par MM. Heurtaux et Bertin, professeurs à l'École de médecine de Nantes.

État de l'opéré trois ans après : santé parfaite ; pas d'indices d'une récidive prochaine.

En septembre 1885, me trouvant aux bains de mer du Croisic, j'eus le plaisir d'y rencontrer M. le professeur Bertin, de Nantes, qui me présenta un enfant de 9 ans et demi, opéré depuis le mois de mars 1883 de la résection de la moitié supérieure de l'humérus. Ce cas m'intéressa vivement à cause de sa rareté, du temps qui s'était déjà écoulé depuis l'opération et de l'état du membre réséqué. M. Bertin me donna à son sujet les renseignements suivants :

Enfant de 9 ans, né d'un père syphilitique mais guéri depuis longtemps par le traitement mixte, hydrargyrique et ioduré ; — manifestations scrofuleuses multiples chez l'enfant ; ganglions cervicaux suppurés.

A l'âge de 6 ans 3 mois, chute sur le moignon de l'épaule ; le bras porte sur l'angle d'un poids placé sur le sol. Douleur très vive qui se calma bientôt. Trois semaines après, tumeur grosse comme une noisette au-dessus de l'empreinte deltoïdienne. Cette tumeur grossit, tout en restant indolente. M. Bertin, qui a suivi l'enfant depuis l'accident, fit appliquer différents révulsifs, mais sans succès. On hésitait sur la nature de la tumeur, et, dans une consultation à laquelle prirent part MM. Bertin, Heurtaux, Chenantais et Malherbe père, on décida une excision exploratrice.

L'incision fut faite par M. Heurtaux, qui reconnut la nature sarcomateuse de la tumeur et pratiqua immédiatement la résection de plus de la moitié supérieure de l'humérus. L'articulation était intacte, mais pour se mettre plus sûrement à l'abri de la récidive, on enleva la tête et on scia l'os à 1 centimètre au-dessous des limites apparentes du mal : pas de ganglions tuméfiés dans l'aisselle. — Trois semaines après, l'enfant était guéri. L'examen de la pièce, fait par M. Malherbe fils, démontra qu'il s'agissait d'un sarcome globo-cellulaire développé aux dépens de la moelle, soit sous-périostique, soit centrale (*Bulletin de la Société anatomique de Nantes*, par le docteur Malherbe, p. 37, 1885).

Grâce à un appareil de soutien, composé de trois pièces principales, articulées au niveau de l'épaule et du coude, l'opéré pouvait très utilement se servir de son bras. La pièce supérieure embrassait l'épaule et fixait l'appareil au tronc; la pièce brachiale soutenait le bras flottant par l'absence de l'humérus à sa moitié supérieure, et la pièce antibrachiale maintenait l'avant-bras et empêchait l'humérus de tourner sur son axe. Ces pièces étaient mobiles l'une sur l'autre de manière à soutenir le membre sans gêner ses mouvements.

Le 3 mai 1886, trois ans après l'opération, on constatait l'état suivant :

La santé générale du sujet est toujours parfaite ; rien dans l'état de la région opérée qui fasse craindre une récidive locale; extrémité réséquée terminée par un petit prolongement ostéophytique.

L'intérêt de cette observation résidant surtout pour nous dans l'état fonctionnel et l'accroissement du membre, nous avons noté ce qui suit :

Il n'y a aucune reproduction de la partie enlevée; on ne distingue entre le bout de l'humérus et l'omoplate qu'une bande fibreuse très souple. Le membre est flottant, mais il peut, malgré cela, et grâce à la conservation des muscles qui s'insèrent sur le bout inférieur de l'humérus, rendre de grands services à l'opéré. C'est donc un membre flottant actif.

Quand le sujet veut élever le coude, porter la main à sa figure, le bout de l'humérus est soulevé et vient faire saillie en haut et en avant; mais, comme il ne peut pas rencontrer un point d'appui, le mouvement est bientôt arrêté. Le faisceau postérieur du deltoïde et le triceps agissent surtout dans ce mouvement. L'abduction est impossible. Si l'on soulève le coude en dehors, le sujet ne peut l'y maintenir ; le bras tourne alors sur son axe et retombe impuissant, entraîné par le poids de la main et de l'avant-bras.

Les mouvements du coude et ceux du poignet sont parfaitement libres. Les muscles du membre sont plus ou moins atrophiés dans leur ensemble, mais l'atrophie porte surtout sur ceux de l'épaule, à peine sur ceux de l'avant-bras. La force de la main est au dynamomètre à pression : de 16 kilogrammes pour le côté opéré (côté gauche) et de 25 pour le côté sain. Ces chiffres représentent la moyenne de plusieurs essais faits par M. Bertin. Le massage, la friction, l'électricité ont, dans ces derniers temps, accru la force du membre, mais la distance entre le scapulum et le bout de l'humérus conservé est toujours la même, aussi l'humérus ne peut-il pas trouver le point d'appui qui serait nécessaire à la fixité des mouvements.

Au point de vue de l'accroissement du squelette, on constate que le bout inférieur de l'humérus n'a pas beaucoup grandi; la loi d'accroissement le faisait prévoir et l'observation le confirme. (N'ayant pas la dimension exacte de ce segment au moment de l'opération, on ne peut être plus précis sur ce point ; mais il n'a pas grandi depuis le 1er septembre 1885, tandis que l'humérus sain a grandi de plus d'un centimètre.)

L'humérus sain, mesuré de la face supérieure de l'acromion, au-dessus de l'angle postérieur, à l'interligne radio-huméral, a une longueur de 625 millimètres.

L'humérus réséqué mesure, du point le plus élevé de la saillie qui le termine en haut à l'interligne radio-huméral, 110 millimètres. Il est donc de 155 millimètres plus court que l'humérus sain. Si de ces 155 millimètres nous retranchons les 105 enlevés par l'opération, nous trouvons 50 millimètres pour le défaut d'accroissement de l'os privé de son cartilage conjugal supérieur.

Cette différence s'accentuera encore à l'avenir, puisque c'est le cartilage conjugal enlevé qui prend la plus grande part à l'accroissement de l'os.

Cette observation nous démontre la valeur de la résection de l'humérus dans les néoplasmes à leur début. C'est certainement à leur décision prompte et à leur intervention hâtive que nos confrères de Nantes ont dû cet heureux succès.

D. Indications des résections orthopédiques de l'épaule.

Comme pour toutes les résections orthopédiques, la question a été complètement changée depuis la méthode antiseptique. Autrefois la pensée de réséquer une épaule ankylosée, dans le seul but de lui rendre ses mouvements, ne serait venue à l'esprit d'aucun chirurgien : soit parce que les résultats obtenus par l'ankylose étaient, au point de vue orthopédique et fonctionnel, supérieurs à ceux de la résection; soit parce qu'on n'aurait pas voulu exposer à des accidents, qui pouvaient être mortels, un homme qui n'était plus malade et qui n'avait qu'une gêne fonctionnelle.

On abandonnait également à eux-mêmes les gens atteints de luxation irréductible de l'épaule, et on attendait du temps l'accomplissement de la nouvelle articulation.

Aujourd'hui les conditions ne sont plus les mêmes : nous pouvons sans danger sérieux pour la vie réséquer l'extrémité supérieure de l'humérus chez un sujet sain, et, d'autre part, en suivant les règles de la méthode sous-périostée, nous pouvons promettre une articulation nouvelle qui sera infiniment plus utile au malade qu'un membre ankylosé. Mais dans quel cas le pouvons-nous? C'est là le point délicat à établir. Nous devons l'examiner de près, si nous voulons éviter des déceptions et des regrets à ceux qui tenteraient ces opérations à la légère.

Les résections orthopédiques de l'épaule peuvent être mises en question dans l'ankylose, les luxations irréductibles et autres difformités de l'articulation.

1. *De la résection de l'articulation de l'épaule dans les cas d'ankylose. — Ostéotomie sous-trochitérienne. Résection cunéiforme.*

Avant d'entreprendre une résection de l'épaule ankylosée, il faut bien savoir ce qu'on pourra donner à son malade. L'ankylose de l'épaule est une infirmité gênante, mais qui permet encore un utile fonctionnement du membre. Grâce au déplacement de l'omoplate, qui devient de plus en plus étendu, le malade peut exercer un métier manuel, même pénible; il n'est gêné que pour les mouvements du bras, et surtout pour les mouvements d'abduction et d'élévation. Cet état est préférable au résultat qu'on obtenait habituellement après la résection de l'épaule par les anciens procédés, et même par les meilleurs procédés de l'ancienne méthode.

Mais, dès qu'on pourra promettre une articulation à la fois solide et mobile, devant augmenter notablement l'utilité du membre, l'intervention sera légitime, surtout si le malade a besoin de ces mouvements

pour l'exercice de sa profession. Aussi ne doutons-nous pas que la résection ne soit de plus en plus acceptée pour ce genre de lésion[1].

Les résultats que nous avons obtenus par la résection, et que nous exposons plus loin en détail, sont évidemment de beaucoup préférables à l'ankylose ; l'utilité du membre en est considérablement accrue. Or, si l'on obtient ces résultats sur des articulations ravagées par la carie et entourées de tissus profondément altérés, on en obtiendra de meilleurs encore sur des articulations qui ne sont plus malades et sur des tissus doués d'une plus grande plasticité. On pourra donc réséquer, *à titre purement orthopédique*, une épaule ankylosée, si l'on est dans les conditions qui permettent d'obtenir de semblables résultats.

Parmi ces conditions, il en est une qui domine toutes les autres, c'est celle de l'état des muscles. On a beau conserver tous les muscles; si ces organes sont irrémédiablement atrophiés, s'ils sont dégénérés au point de ne pouvoir revenir à l'état de tissu contractile, ils seront incapables de mouvoir et même de fixer la nouvelle articulation. Or, c'est là ce qu'on observe dans beaucoup d'ankyloses anciennes et particulièrement dans celles qui se sont produites après de longues suppurations articulaires. Ce n'est pas seulement le deltoïde qu'on trouvera ainsi atrophié : tous les muscles huméro-scapulaires seront dans le même cas.

C'est dans deux circonstances surtout que la résection pour ankylose nous paraît justifiée : à la suite de ces arthrites ankylosantes à marche rapide (arthrite sèche aiguë) qu'on observe quelquefois chez les sujets atteints de rhumatisme aigu et surtout blennorrhagique, et dans les cas d'ankyloses consécutives à des arthrites traumatiques suppurées. La soudure osseuse s'est faite pour ainsi dire avant l'atrophie musculaire, et on a, par cela même de bonnes conditions pour le rétablissement d'une articulation solide et mobile. Après la dernière guerre, nous étions sur le point d'intervenir dans plusieurs cas de ce genre quand une épidémie d'érysipèle nous en empêcha.

Mais, chez les enfants, une autre contre-indication se présente : comme pour être sûr d'avoir une articulation mobile, on devra faire une résection ultra-épiphysaire, c'est-à-dire scier au-dessous du cartilage conjugal,

1. Il est important de nous expliquer, avant d'aller plus loin, sur ce que nous entendons par résection dans les cas d'ankylose. La plupart des épaules atteintes d'ostéo-arthrite qu'on a eu à réséquer depuis Bent jusqu'à nos jours, étaient plus ou moins ankylosées, et le mot *ankylose* se trouve même souvent inscrit dans le titre des observations. Plusieurs des arthrites suppurées que nous avons opérées ne permettaient aucun mouvement dans l'épaule, et cependant nous ne classons pas ces observations dans la série des résections pour ankylose. La guérison de l'ankylose n'était pas le but principal et unique ; ce qu'on voulait attaquer, c'était la carie osseuse ou les foyers tuberculeux et nécrotiques qui entretenaient la suppuration. Ce dont nous nous occupons en ce moment, c'est des ankyloses indolentes sans fistules et sans abcès, c'est-à-dire des ankyloses qui ne constituent qu'une simple difformité et contre lesquelles une opération ne doit être dirigée qu'à titre purement orthopédique.

on arrêtera par cela même l'accroissement de l'humérus par cette extrémité et on laissera à son malade un bras qui ne grandira plus. D'autre part, la soudure osseuse n'empêchant pas par elle-même, quand le cartilage n'est pas détruit, l'allongement de l'humérus, il vaudra mieux s'abstenir de toute opération chez les jeunes enfants[1].

Ces considérations limitent beaucoup les indications de la résection de l'épaule pour ankylose. Elle ne sera donc justifiable que pour les ankyloses récentes chez les sujets ayant fait toute leur croissance, ou du moins assez grands pour que le retranchement de la tête et l'arrêt d'accroissement qui le suivra ne laissent pas une trop grande différence entre les humérus.

C'est pour ces raisons que l'ankylose de l'épaule devra n'être qu'exceptionnellement opérée, à titre purement orthopédique, mais cette indication sera de plus en plus acceptée à mesure qu'on se convaincra de la possibilité de faire reconstituer une articulation nouvelle de même type que l'articulation primitive. Autrefois la résection d'une épaule ankylosée eût été pleine de périls; aujourd'hui, avec les progrès de la technique opératoire, c'est une opération parfaitement justifiée dans les conditions que nous venons d'exposer.

L'observation suivante va nous montrer ce qu'on peut obtenir. La résection a été pratiquée sur une articulation qui n'avait pas suppuré et qui n'était le siège d'aucune inflammation extérieure appréciable; la malade éprouvait cependant de temps à autre des douleurs profondes qui l'incommodaient plus ou moins. Ce n'est donc pas une opération faite à titre exclusivement orthopédique; mais cette circonstance ne lui enlève pas sa valeur démonstrative en faveur de l'opinion que nous émettons. La présence d'un tubercule caséeux dans l'épiphyse ne change en rien la signification de la résection au point de vue orthopédique et fonctionnel.

Observation XX. — *Ankylose fibreuse de l'épaule ; persistance de douleurs sourdes dans la tête humérale. — Pas de suppuration dans l'articulation. — Résection dix ans après le début des accidents. — Incision antéro-interne avec désinsertion péri-acromiale du faisceau interne du deltoïde. — Reconstitution d'une articulation énarthrodiale avec élévation volontaire du bras au-dessus de l'horizontale. — État de l'opérée six ans après la résection.*

Jenny Vial, de Tarare, âgée de 18 ans, entre à la Clinique (salle Saint-Pierre) le 4 février 1880. Cette jeune fille souffre depuis l'âge de huit ans dans l'épaule gauche. Atrophie considérable de la région, raccourcissement du bras. L'humérus du côté malade mesure 27 centimètres de l'acromion à l'épicondyle, celui du côté sain en

1. Une résection superficielle, intra-épiphysaire, serait probablement suivie du retour de l'ankylose ; à plus forte raison si l'on se bornait à la section des adhérences. Pour obtenir une articulation mobile chez les enfants, on ne saurait prendre trop de précautions pour lutter contre la plasticité des tissus, souvent excessive à cet âge.

mesure 29. Abolition de tout mouvement dans l'articulation scapulo-humérale ; c'est l'omoplate qui se déplace dans les mouvements du bras. Il n'y a pas cependant soudure complète, car, en fixant l'omoplate, il semble qu'on peut imprimer un petit mouvement à l'humérus en avant et en arrière. Il n'y a jamais eu d'abcès. — Cette malade a été traitée, à diverses reprises, par des bandages silicatés et des applications révulsives (vésicatoires, pointes de feu). Malgré ce traitement quelques douleurs ont persisté ; elles augmentent quand la malade essaye de travailler, mais elles ne disparaissent pas sous le bandage. Elles cessent parfois spontanément pour revenir quelque temps après sans cause appréciable. — Poumons sains ; menstruation peu régulière.

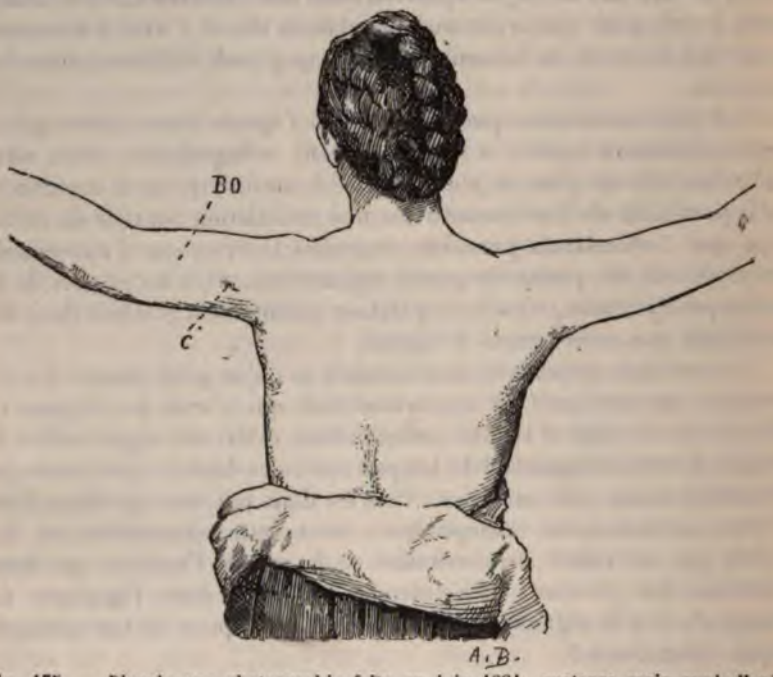

Fig. 135. — D'après une photographie faite en juin 1881, quatorze mois après l'opération. — Maximum d'élévation du bras par la contraction des muscles. — BO, bras opéré; C, cicatrice de l'incision de décharge.

Résection de l'extrémité supérieure de l'humérus, le 7 avril 1880. — Incision antéro-interne ; mais le bras ne pouvant être écarté du tronc et l'articulation étant difficile à découvrir suffisamment, M. Ollier ajoute à l'incision verticale une incision transversale qui part de l'extrémité supérieure de la première et se dirige en dehors en suivant l'acromion. Par cette incision, M. Ollier désinsère les faisceaux internes du deltoïde sur une étendue de quatre centimètres. Il en résulte un lambeau triangulaire, musculo-cutané, à base inféro-externe, qu'on renverse en dehors. La tête humérale est alors assez découverte pour qu'on puisse dénuder la tubérosité externe et mobiliser l'humérus par la section des adhérences fibreuses interarticulaires au moyen du détache-tendon. On rompt ce que l'instrument ne peut pas atteindre. L'humérus mobilisé, l'opération se termine comme dans les cas ordinaires. — On réunit par quatre points de suture la branche supérieure de l'incision ; les fils embrassent la peau et le muscle et traversent dans la lèvre supérieure les attaches aponévrotiques du deltoïde

à l'acromion. La plaie verticale n'est réunie qu'à sa partie supérieure. — Incision de décharge en arrière ; drain perforant et deux drains debout en avant.

La hauteur d'os enlevée est de 43 millimètres ; la tête humérale est déformée, privée de son cartilage et résorbée sur plusieurs points où se trouvent des amas de fongosités, pour la plupart en voie de transformation fibreuse. Mais ce qu'il y eut d'intéressant dans l'examen de la pièce, fut la constatation d'un tubercule intra-osseux, siégeant dans l'épiphyse et séparé de l'articulation par une mince couche fibreuse.

Un an après l'opération la malade était dans l'état suivant :

Grâce à des électrisations persévérantes et répétées, les muscles très atrophiés avant l'opération ont repris leur action. Le deltoïde surtout a beaucoup gagné dans ces derniers temps ; son faisceau postérieur, qui était le plus atrophié, se contracte de mieux en mieux. La portion antérieure qui avait été désinsérée se contracte très bien.

Au dynamomètre, la main du côté malade marque 35 kilogr., celle du côté sain 40.

Mouvements passifs plus étendus que les mouvements actifs. En prenant la main du côté opéré avec la main du côté sain, la malade élève le bras verticalement. Elle ne peut que difficilement la faire arriver derrière la tête par l'action de ses muscles propres. Elle ne porte qu'un kilog. à bras tendu. Elle quitte l'Hôtel-Dieu le 9 avril 1881.

La force et la mobilité articulaires se perfectionnent de plus en plus après la sortie de l'Hôtel-Dieu, et la malade était arrivée à relever activement le bras opéré au-dessus de l'horizontale, presque dans la direction verticale, quand elle fit une chute sur la main, le bras étendu, qui occasionna une entorse violente de l'articulation nouvelle. Cette chute ramena des douleurs et enraidit la néarthrose de manière à rendre impossibles certains mouvements et surtout l'élévation volontaire du bras au-dessus de l'horizontale.

Examen du 5 février 1886, six ans après la résection.

Depuis son dernier séjour à l'hôpital, en 1881, Jenny Vial a toujours joui d'une excellente santé ; elle s'est mariée et a eu deux enfants bien portants. Lors de sa première couche, elle eut un jour, pendant plusieurs heures, une vive douleur dans l'épaule réséquée, qui ne s'est plus renouvelée.

En toute occasion et pour tous les travaux du ménage, elle se sert sans fatigue de son bras opéré ; elle ne fait, dit-elle, aucune différence entre les deux côtés. Elle porte chaque jour, à la promenade, avec le bras opéré, un de ses enfants qui pèse 15 kilogr. Elle se coiffe sans peine, porte la main derrière la tête, derrière le dos, le coude du côté opposé.

Elle soulève de terre, avec la main du côté opéré, un poids de 45 kilogr. Elle soulève en haut et en dehors, sans peine, un poids de 15 kilogr. attaché au-dessus du coude ; elle ne peut cependant porter à bras tendu que 2500 grammes.

Au dynamomètre elle arrive à 60 kilogr. avec la main droite et à 40 avec la main gauche (côté opéré).

Le relief du moignon de l'épaule est indiqué par la figure 136 ; l'atrophie musculaire est à peu près compensée par l'adipose sous-cutanée.

Elle élève le bras en dehors jusqu'à l'horizontale sans pouvoir aller au delà. Quelques mois après l'opération, avant la chute qu'elle fit sur la paume de la main, elle pouvait l'élever beaucoup plus haut, presque verticalement, dit-elle. Dans ce mouvement, elle entraîne l'omoplate ; mais *quand on fixe ce dernier os*, l'humérus peut être écarté de 15 centimètres directement en dehors, en mesurant de la pointe de l'olécrâne.

L'humérus est solidement fixé contre la cavité glénoïde et ne peut être refoulé ni en haut, ni en bas. — Les mouvements passifs sont plus étendus que les mouvements actifs ; le bras peut être élevé passivement de manière à former un angle de 20 degrés avec la verticale.

L'extrémité supérieure de l'humérus est légèrement renflée ; le maximum de ce renflement, qui représente les tubérosités, se trouve à un centimètre environ du point le

plus élevé. Le bras opéré mesure au compas d'épaisseur, de la face supérieure de l'acromion à l'épicondyle, 244 millimètres; le bras sain, 299. — Comme avant l'opération il y avait déjà un raccourcissement de 2 centimètres pour l'humérus opéré et que le bras sain a grandi de 9 millimètres, depuis lors, il en résulte une différence de 25 millimètres seulement attribuable à l'opération. Or, comme on n'avait enlevé qu'un peu plus de 4 centimètres (42 à 43 millim.), il s'ensuit qu'il y a eu 17 à 18 millimètres, soit près de deux centimètres de reproduits.

Le cubitus présente un très léger allongement atrophique : cinq ans auparavant on avait noté 5 millimètres de différence; on n'en trouve que 2 ou 3 aujourd'hui.

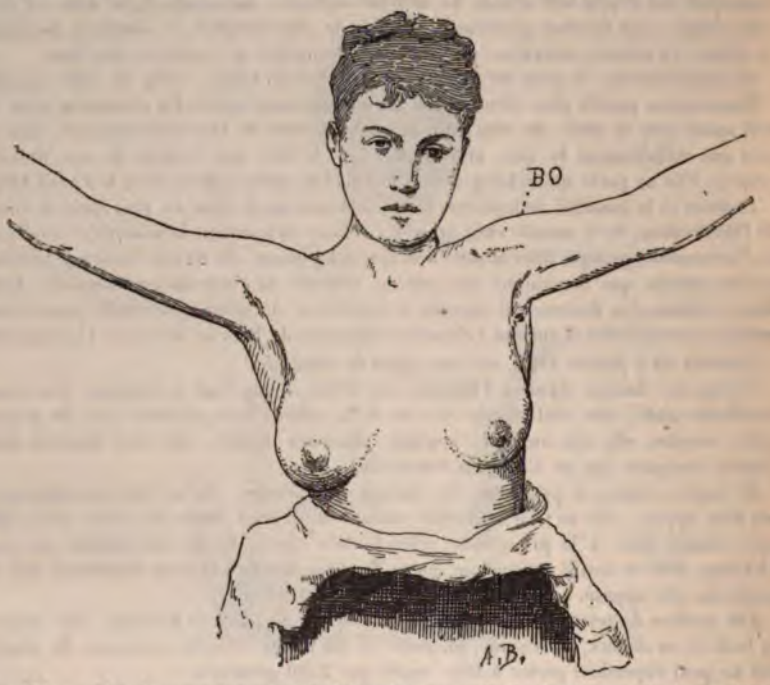

Fig. 136. — D'après une photographie faite six ans après l'opération. — Maximum d'élévation du bras opéré BO par la contraction active des muscles. Dans ces deux figures 135 et 136, le sujet a été photographié la main du côté opéré appuyée à la hauteur maximum qu'elle peut atteindre dans une contraction énergique.

Quant à l'atrophie musculaire, bien qu'elle atteigne tous les muscles de la région, elle est beaucoup moins prononcée qu'autrefois. Le deltoïde se contracte énergiquement, comme l'indique l'expérience signalée plus haut. Les faisceaux externe et postérieur sont les plus développés, mais le faisceau antérieur, *celui qui a été désinséré* pour découvrir la tête au moment de l'opération, a conservé aussi sa contractilité. Elle est peut-être un peu moins énergique que celle des deux autres. Quoique le faisceau désinséré se soit ressoudé à la clavicule et à l'acromion, il paraît s'être produit à ce niveau un peu d'allongement secondaire et progressif de la cicatrice musculaire.

Cette observation est une des plus démonstratives que nous puissions invoquer en faveur du rétablissement d'une néarthrose énarthrodiale

après la résection de l'épaule ankylosée. Elle nous montre ce qu'on peut obtenir chez les sujets jeunes et dont les muscles n'ont pas subi une réduction irrémédiable. Ce résultat est tellement au-dessus de ce que la meilleure ankylose peut donner, que nous croyons inutile de fournir de nouveaux arguments en faveur de la résection dans les cas de soudure de l'humérus à l'omoplate. Si l'on a de tels résultats dans les caries tuberculeuses, on pourra en obtenir de plus beaux encore chez des sujets sains, atteints d'ankylose accidentelle.

La résection sera applicable alors non seulement aux ankyloses osseuses, mais aux ankyloses fibreuses serrées qui auront résisté à la rupture forcée et à la mobilisation consécutive.

L'indication admise, voici comment on procédera.

A. PROCÉDÉS POUR LA RÉSECTION DE L'ÉPAULE ANKYLOSÉE.

Nous avons déjà dit comment il fallait se comporter dans les cas d'adhérences simplement fibreuses. On les coupe aussi loin que possible avec le détache-tendon, en introduisant cet instrument entre la tête de l'humérus et la cavité glénoïde; on rompt ensuite par un mouvement forcé les brides qu'on n'a pas pu atteindre.

Si des jetées osseuses périphériques ou des adhérences interosseuses soudent intimement l'humérus et l'omoplate, on aura recours au ciseau, suivant le procédé que nous avons déjà recommandé, et que nous généraliserons à la plupart des articulations.

En brisant avec le ciseau la soudure osseuse, on rétablit la mobilité des os l'un sur l'autre, et on continue ensuite la résection, comme s'il s'agissait d'articulations mobiles.

Cette *rupture préalable de l'ankylose au ciseau* est préférable au sciage des os fusionnés.

On pourrait cependant, dans certains cas, passer une scie à chaîne autour du col chirurgical de l'humérus; puis, saisissant la tête avec un fort davier multidenté, on la soulèverait de manière à pouvoir la dépouiller de son enveloppe périostique. L'omoplate étant mobile, on manierait plus facilement le bout supérieur de l'os que lorsque l'humérus est intact; on le ferait saillir; on le déplacerait dans les divers sens pour pouvoir atteindre plus facilement l'ancien interligne articulaire, et opérer alors avec la scie ou le ciseau la séparation des parties fusionnées dans la direction du plan normal de la cavité glénoïde.

Il importerait alors de conserver tout le revêtement périostéo-capsulaire de la tête, afin d'avoir entre la cavité glénoïde et l'humérus une gaîne complète qui les unît l'un à l'autre, et qui empêchât le bout de l'humérus de rester flottant et de se déplacer. La résection sous-

périostée interrompue n'a pas ici les mêmes avantages qu'au coude, parce que le retour de l'ankylose est moins menaçant.

L'ablation d'une tranche plus ou moins épaisse de la totalité du cylindre osseux, entre deux traits de scie, laissera des surfaces planes peu propres à s'emboîter. On pourrait alors creuser une excavation dans la surface de section supérieure; mais ce qu'il y a de plus important encore que ce modelage d'une nouvelle cavité glénoïde, c'est la conservation de la totalité de l'appareil musculaire et ligamenteux, l'éloignement des surfaces de section et la bonne direction du traitement consécutif.

B. DE L'OSTÉOTOMIE ET DE LA RÉSECTION CUNÉIFORME SOUS-TROCHITÉRIENNES DANS LES CAS D'ANKYLOSE EN MAUVAISE POSITION.

Jusqu'ici nous n'avons eu en vue que l'ankylose en bonne position, c'est-à-dire l'ankylose gênante seulement par la privation des mouvements. Mais l'humérus peut s'être soudé dans une position vicieuse, très gênante par elle-même, et alors nous pouvons intervenir efficacement, en changeant par l'ostéoclasie ou l'ostéotomie la direction de l'os. La difficulté de fixer l'omoplate ne permet pas de recourir ici à l'ostéoclasie mécanique. Chez les enfants, on pourra briser l'os avec les mains au niveau du col chirurgical ou du moins dans la partie intra-deltoïdienne de l'humérus; mais, chez les adultes, il n'y a qu'à faire une section ou une excision cunéiforme avec la scie.

Cette ostéotomie sera l'opération d'élection dans les cas où l'atrophie excessive des muscles ou des conditions locales défavorables feront rejeter la résection.

La section de l'os se fera aussi haut que possible dans la partie de l'os recouverte par le deltoïde et, de préférence, au niveau du col chirurgical, au-dessous des tubérosités de l'humérus (*ostéotomie sous-trochitérienne*). Plus la section sera élevée, plus la correction de la difformité sera parfaite.

Dans les cas d'ankylose en abduction, on sectionnera d'abord avec la scie toute l'épaisseur de l'humérus et ensuite on enlèvera un petit coin à base interne sur l'un des deux fragments, afin de permettre une adaptation plus exacte. C'est surtout dans le cas où l'humérus serait soudé dans une position voisine de l'horizontale que la section devra être non seulement intra-deltoïdienne, mais immédiatement sous-trochitérienne, c'est-à-dire le plus près possible de l'articulation.

Lorsque le membre est dans une adduction forcée, on sectionnera l'os de dehors en dedans. La scie à volant rendra cette opération facile, si l'os est dur; mais une scie cultellaire en viendra plus simplement à bout dans la plupart des cas. On arrêtera la scie avant la section complète de l'os, pour terminer par la fracture de la portion restante.

Pour faire ces opérations, on découvrira directement l'humérus à travers le deltoïde. Puisque ce muscle ne doit plus servir à soulever l'humérus, il est inutile de se créer des difficultés en le ménageant (nous compléterons ce que nous avons à dire sur ce sujet dans le chapitre suivant.)

2. *De la résection de l'épaule dans les cas de luxations irréductibles.*

La méthode antiseptique a étendu nos moyens d'action contre les luxations que les tractions et les diverses manœuvres non sanglantes sont impuissantes à réduire. La section sous-cutanée des résistances fibreuses (Dieffenbach) qui s'opposent à la rentrée de la tête dans sa cavité a donné récemment des succès à différents chirurgiens (Polaillon, Mollière). L'incision à ciel ouvert, qui peut être rendue tout aussi innocente par les précautions antiseptiques, permet mieux encore de chercher l'obstacle et de le sectionner. Mais il ne faut pas avoir une confiance trop grande en ces sections pour les luxations anciennes qui ont résisté aux tractions avec les moufles : ce n'est pas une simple bride, c'est une sorte de capsule nouvelle, formée par l'agglomération irrégulière des muscles et des débris capsulaires, qui entoure la tête et empêche sa rentrée dans la cavité. A moins de faire alors des incisions très étendues sur les muscles et les tissus fibreux périphériques, il est impossible de remettre la tête en place, et, quand on l'y met, il est difficile de la maintenir, car la cavité glénoïde est effacée et l'espace, occupé normalement par la tête, se trouve comblé par des tissus qu'on écarte momentanément, mais qui ont toujours de la tendance à y revenir.

Ce qui nous fait faire ces réflexions, c'est, indépendamment de la difficulté bien connue de maintenir réduites certaines luxations anciennes, le souvenir de quelques pièces pathologiques que nous avons eu occasion de disséquer, et puis ce que nous avons observé dans le fait suivant que nous allons rapporter *in extenso*. Après avoir mis à nu la tête humérale dans un cas de luxation intra-coracoïdienne, datant de 8 mois, nous avons coupé tous les tissus fibreux que nous pouvions atteindre et nous n'avons pu la réduire. De plus, après l'avoir réséquée, nous avons eu une certaine peine à la remettre et puis à la maintenir en place, et nous avons dû pendant plusieurs mois, dans le cours du traitement post-opératoire, nous préoccuper constamment de la position de l'humérus, qui était toujours attiré en dedans par les muscles adducteurs *rétractés depuis la production de la luxation*. Cette rétraction persistante des muscles est un des obstacles dont on devra probablement se préoccuper toujours en pareil cas. On les surmonte sans doute, mais il faut une attention constante et des précautions spéciales.

Nous avons fait cette opération par l'incision antéro-interne, et c'est

facilement porter la main derrière la fesse du côté sain et exécuter les mouvements nécessaires à sa profession. Il quitta l'Hôtel-Dieu le 8 janvier 1886.

Depuis sa sortie de l'Hôtel-Dieu, Cholvy n'a plus suivi de traitement : ni électrisation, ni mobilisation méthodique ; il a abandonné son bras à lui-même, s'en servant de plus en plus pour les besoins de la vie ; il a commencé à travailler de son état de bourrelier. A la fin de mars, M. Ollier l'engagea à rentrer à la Clinique pour se faire masser et prendre des bains de vapeur.

État de l'opéré, le 24 avril, dix mois après la résection.

La tête de l'humérus est bien fixée contre la cavité glénoïde; son sommet est plus élevé que le bec de l'apophyse coracoïde, aussi n'a-t-elle plus de tendance à se luxer quand le sujet porte le coude en dehors. Ce mouvement d'abduction est toujours limité, surtout pour le mouvement du bras directement en dehors. Le malade peut cependant mettre les bras en croix, mais le bras opéré se porte alors en avant. Les mouvements passifs ne sont pas plus étendus que les mouvements actifs; ce qui limite le mouvement d'abduction, ce n'est pas l'impuissance du deltoïde, c'est la résistance des tissus fibreux qu'on a laissés s'organiser en maintenant intentionnellement pendant longtemps après l'opération le bras contre le tronc.

Le deltoïde se contracte énergiquement, il ne fait pas cependant encore un relief très marqué; il était très atrophié avant l'opération, surtout dans ses faisceaux externe et postérieur. Le malade peut soulever en dehors et porter pendant vingt secondes un poids de 12 kilog. attaché au-dessus du coude.

Il enlève de terre un poids de 50 kilog., mais sans pouvoir le tenir au-dessus du sol; il tient 40 kilog. pendant vingt secondes dans cette position. La force de pression

Fig. 138. — *D'après une photographie faite treize mois après la résection*, 25 juillet 1886. — Élévation volontaire du bras, maintenu *sans appui* dans cette position. BO; bras opéré.

de la main est de 47 kilog. du côté opéré, côté gauche, et de 58 kilog. du côté sain.

Quand il tire vivement sur un dynamomètre à traction, il amène l'aiguille à 50 kil.; du côté sain, il va jusqu'à 55 kil.; il maintient l'aiguille à 30 kil. (côté opéré) et 35 (côté sain). A bras tendu, il ne porte encore que 3 kilog.; il étend le bras non pas directement en dehors, mais en dehors et en avant.

Les mouvements de rotation de l'humérus sont très étendus en dedans, mais bridés en dehors. Il porte facilement la main en arrière, sur la fesse et le trochanter du côté

Toutes ces difficultés sont surmontables et, comme va le prouver notre observation, on arrive à un résultat orthopédique et fonctionnel excellent, qu'il eût été impossible d'obtenir autrement.

Observation XXI. — *Luxation intra-coracoïdienne datant de huit mois; réduction incomplète par les moufles; section de la capsule à ciel ouvert; impossibilité de réduire la tête. — Résection sous-périostée; reconstitution d'une articulation à la fois solide et mobile. — État de l'opéré treize mois après la résection.*

J. R. Cholvy, de Burzet (Ardèche), ouvrier bourrelier, âgé de 27 ans, entra à la Clinique le 4 avril 1885, pour se faire réduire une luxation de l'épaule gauche qu'il portait depuis cinq mois et demi. — Cette luxation, suite de chute de cheval, n'avait été traitée que par des rebouteurs; au moment de l'entrée du malade, l'articulation était douloureuse, au moindre mouvement et à la pression. La persistance de ce degré d'arthrite empêcha de tenter immédiatement la réduction et l'on pensa alors à la résection. Après une série de bains, les douleurs disparurent et l'on fit une tentative de réduction avec les moufles, le 5 mai, c'est-à-dire 6 mois et 7 jours après l'accident, qui avait eu lieu le 28 octobre. — On fit des tractions à 160 kilogr. et l'on réussit à ramener la tête en dehors de l'apophyse coracoïde; la main du côté luxé put être ramenée sur l'épaule du côté opposé, et la dépression sous-deltoïdienne s'effaça en grande partie; on sentait profondément la tête contre la cavité glénoïde. — Après trois semaines d'immobilisation dans un bandage silicaté, on laissa un peu de liberté au membre, mais on vit bientôt que la tête tendait à reprendre progressivement sa place normale, et M. Ollier proposa alors au malade la résection de la tête humérale, en lui promettant de lui rendre les mouvements du bras en arrière qui lui étaient indispensables pour l'exercice de son état de bourrelier, mouvements qui étaient absolument impossibles depuis la luxation. Le malade n'avait gagné à la tentative de réduction que la possibilité de porter sur l'acromion du côté sain les doigts du côté luxé.

Opération le 24 juin 1885. — L'incision antéro-interne ayant été faite dans l'espace interdeltoïdo-pectoral, on mit à nu la tête humérale qu'on trouva au-dessous de l'apophyse coracoïde. Avant de procéder à la résection, on essaye de sectionner les obstacles qui retiennent la tête et empêchent la réduction. On sectionne tout ce que le doigt sent tendu et résistant autour de la tête et qui paraît pouvoir la retenir; une longue incision de la capsule permet de rendre ces sections plus étendues, mais ce fut en vain; les tissus fibreux confondus avec les muscles ne faisaient qu'un, et pour réintégrer la tête il eût fallu faire des désordres bien plus graves que la section de l'humérus. M. Ollier procède alors à la dénudation méthodique de la tête avec la rugine et sectionne l'humérus à 43 millimètres au-dessous de son point le plus élevé. On voit alors que la cavité glénoïde est masquée par des tissus fibreux (boutonnière capsulaire) ramassés sur eux-mêmes. On les incise et l'on aperçoit la cavité glénoïde recouverte de son cartilage, d'un aspect blanc jaunâtre, fibreux, tellement épaissi à son centre qu'il comble la cavité et la transforme en une surface plane, presque convexe.

On ne touche pas à la cavité glénoïde, mais on incise longitudinalement toutes les brides qui pourraient faire obstacle à la rentrée et au maintien de l'extrémité supérieure de l'humérus dans sa situation normale. Ce n'est pas, du reste, sans peine qu'on maintient l'extrémité humérale dans cette situation; elle est attirée en dedans par les muscles adducteurs rétractés depuis longtemps par le rapprochement permanent de leurs attaches. Si l'on abandonne le membre à lui-même, l'extrémité humérale tend à se placer sous l'apophyse coracoïde; aussi faut-il porter le coude sur la poitrine et le relever pour mettre le bout de l'humérus en dedans de l'apophyse coracoïde et contre la cavité glénoïde. — Incision de décharge en arrière, drain perforant; quatre points de suture. — Pansement iodoformé et gaze phéniquée; coussinet axillaire en coton salicylé. — Attelle plâtrée en sautoir.

Examen de la pièce enlevée. — La hauteur de la portion enlevée est de 42 mètres. La tête est déformée, son cartilage est déjà très altéré, résorbé en plus points, d'aspect velvétique dans d'autres, et se laisse détacher très facilement qua tire sur lui avec des pinces.

Mais ce qui doit attirer surtout l'attention, c'est une dépression profonde de l en dedans et un peu en arrière, dépression longitudinale correspondant au point tête appuyait contre l'apophyse coracoïde. Comme cette lésion ne paraît pas trè cienne, il est probable qu'elle remonte à la tentative de réduction, tentative qui n pu réintégrer la tête à sa place normale (la cavité glénoïde étant masquée pa tractus fibreux), mais l'avait ramenée en dedans de l'apophyse coracoïde. Da fond de cette gouttière, le cartilage était aminci et presque complètement résorbé existait le maximum de pression.

Fig. 136. — Figure démontrant la forme du moignon de l'épaule et le degré d'élé volontaire dont le membre opéré B.O est susceptible. (D'après une photographie comme pour la figure suivante, dix mois après l'opération).

Les suites immédiates furent simples ; on renouvela cependant le pansement l trième jour, la température était montée la veille à 39 degrés. — La cicatrisati lieu sans accident, sauf une nouvelle élévation de température qui suivit l'ablati drain, ce qui obligea de le remettre pendant quelques jours encore. On commen mouvements dès le quinzième jour, en avant et en arrière, sans chercher à po

membre dans l'abduction, afin de ne pas favoriser le déplacement de l'extrémité humérale en dedans.

Une complication fâcheuse survint au commencement d'août. Ce malade fut atteint d'un rhumatisme subaigu généralisé. La plupart des articulations furent prises, et les tentatives de mobilisation de l'épaule furent pendant près de trois mois très mal supportées. Elles amenèrent des douleurs et consécutivement une raideur plus grande pendant plusieurs jours, tant que le malade fut sous l'influence de la poussée rhumatismale.

Le malade ayant été débarrassé de ses rhumatismes vers la fin d'octobre, on com-

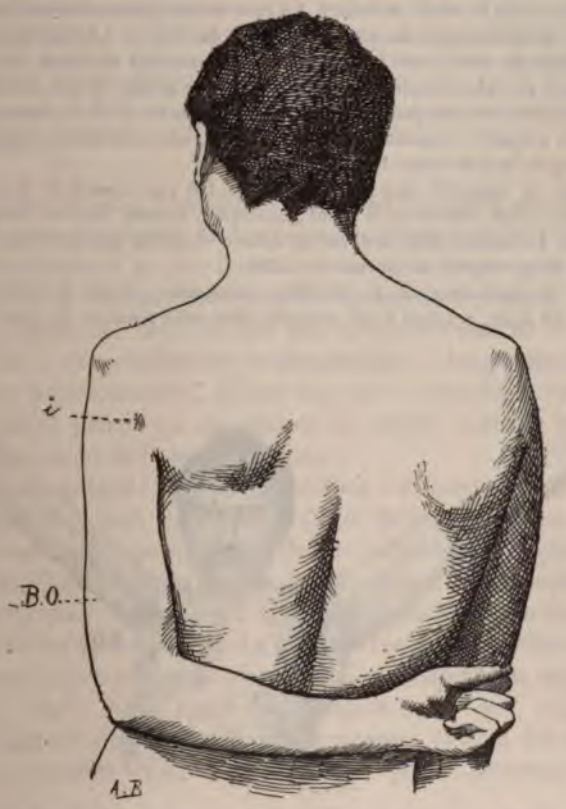

Fig. 137. — Figure destinée à démontrer a rotation du bras en dedans et le niveau que peut atteindre la main sans effort. Quand l'avant-bras est étendu sur le bras, la main arrive au-dessous et en avant du sillon interfessier.

mença à mobiliser son articulation régulièrement, et on lui fit électriser ses muscles chaque jour. On ne commença les mouvements d'abduction que lorsque la tête fut solidement fixée. Il fallut alors beaucoup de temps et de patience pour regagner ce mouvement qu'on avait intentionnellement sacrifié au commencement du traitement, mais, au milieu de décembre, le malade pouvait déjà écarter le coude à 15 centimètres du tronc et son bras était tellement fort qu'il voulait reprendre son travail ; il pouvait

facilement porter la main derrière la fesse du côté sain et exécuter les mouvements nécessaires à sa profession. Il quitta l'Hôtel-Dieu le 8 janvier 1886.

Depuis sa sortie de l'Hôtel-Dieu, Cholvy n'a plus suivi de traitement : ni électrisation, ni mobilisation méthodique ; il a abandonné son bras à lui-même, s'en servant de plus en plus pour les besoins de la vie ; il a commencé à travailler de son état de bourrelier. A la fin de mars, M. Ollier l'engagea à rentrer à la Clinique pour se faire masser et prendre des bains de vapeur.

État de l'opéré, le 24 avril, dix mois après la résection.

La tête de l'humérus est bien fixée contre la cavité glénoïde; son sommet est plus élevé que le bec de l'apophyse coracoïde, aussi n'a-t-elle plus de tendance à se luxer quand le sujet porte le coude en dehors. Ce mouvement d'abduction est toujours limité, surtout pour le mouvement du bras directement en dehors. Le malade peut cependant mettre les bras en croix, mais le bras opéré se porte alors en avant. Les mouvements passifs ne sont pas plus étendus que les mouvements actifs; ce qui limite le mouvement d'abduction, ce n'est pas l'impuissance du deltoïde, c'est la résistance des tissus fibreux qu'on a laissés s'organiser en maintenant intentionnellement pendant longtemps après l'opération le bras contre le tronc.

Le deltoïde se contracte énergiquement, il ne fait pas cependant encore un relief très marqué; il était très atrophié avant l'opération, surtout dans ses faisceaux externe et postérieur. Le malade peut soulever en dehors et porter pendant vingt secondes un poids de 12 kilog. attaché au-dessus du coude.

Il enlève de terre un poids de 50 kilog., mais sans pouvoir le tenir au-dessus du sol ; il tient 40 kilog. pendant vingt secondes dans cette position. La force de pression

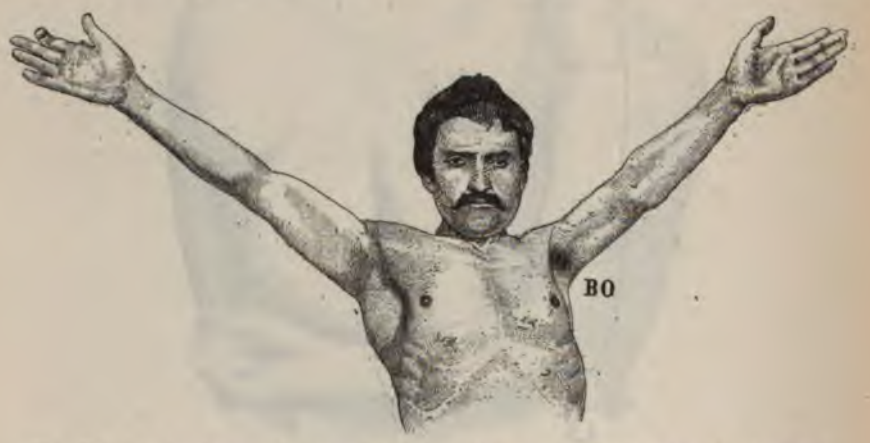

Fig. 138. — *D'après une photographie faite treize mois après la résection*, 25 juillet 1886. — Élévation volontaire du bras, maintenu *sans appui* dans cette position. BO ; bras opéré.

de la main est de 47 kilog. du côté opéré, côté gauche, et de 58 kilog. du côté sain.

Quand il tire vivement sur un dynamomètre à traction, il amène l'aiguille à 50 kil. ; du côté sain, il va jusqu'à 55 kil. ; il maintient l'aiguille à 30 kil. (côté opéré) et 35 (côté sain). A bras tendu, il ne porte encore que 3 kilog. ; il étend le bras non pas directement en dehors, mais en dehors et en avant.

Les mouvements de rotation de l'humérus sont très étendus en dedans, mais bridés en dehors. Il porte facilement la main en arrière, sur la fesse et le trochanter du côté

sain, en avant du sillon interfessier sous le périnée. Ce mouvement de rotation en dedans lui permet de faire le point du bourrelier, c'est-à-dire de ramener simultanément les deux mains derrière le dos en décrivant une demi-circonférence de chaque main. Il porte sur la région syncipitale la main du côté opéré, comme le représente la figure 136. Il peut mettre les bras en croix, mais en entraînant l'omoplate et en soulevant la totalité de l'épaule.

Pendant trois mois, ce sujet a été traité par les bains et le massage. Son bras a graduellement gagné en force, mais l'abduction est encore limitée. Il porte plus aisément la main à la tête et met les bras en croix avec plus de facilité. Il soutient pendant 5 secondes un haltère de 4 kil. 300 gr. à bras tendu ; même force de pression avec la main ; la force de traction a augmenté de 3 kil.

Parmi les mouvements, un de ceux qui auront le plus progressé, c'est celui d'élévation du bras. Il ne se fait pas directement en dehors, à cause des résistances capsulaires que nous avons déjà signalées ; il s'opère en dehors, et en avant, en entraînant l'omoplate, mais la main arrive sans peine et peut être maintenue, sans appui au niveau indiqué par la figure 138.

Cette observation nous a paru mériter d'être rapportée en détail, non seulement à cause du résultat en lui-même, mais parce qu'il a été obtenu malgré la complication la plus fâcheuse, survenue au moment où il eût fallu faire des exercices méthodiques et fréquemment répétés. En envahissant la plupart des articulations des membres et en se réveillant à chaque tentative de mobilisation, le rhumatisme a longtemps contrarié le traitement post-opératoire. Malgré tous ces obstacles, le résultat est tel qu'on n'aurait jamais pu en espérer un pareil, même à la longue, par l'assouplissement de la pseudarthrose[1].

Il ne faut pas oublier cependant combien l'assouplissement naturel de la pseudarthrose peut augmenter l'utilité du membre luxé. Rien de si variable sans doute, selon les différents individus et l'espèce de la luxation, mais, chez les jeunes sujets, on doit espérer un assouplissement graduel et progressif, lorsqu'il n'y a pas de fracture concomitante ni de lésions vasculaires ou nerveuses. La tête se crée une nouvelle cavité et, au bout de quelques années, la plupart des mouvements se rétablissent à un certain degré. Nous avons vu quelques sujets qui, malgré une luxation de l'épaule survenue dans l'adolescence, avaient fini par récupérer les mouvements utiles à un degré tel qu'une résection faite au

1. Mears, de Philadelphie, a appliqué deux fois l'ostéotomie du col huméral aux luxations irréductibles de l'épaule (Hamilton. — *Traité des fractures et des luxations*, trad. franç., p. 835). Il recommande l'ostéotomie sous-cutanée. En raison des rapports des vaisseaux avec le col chirurgical, il vaudrait mieux pratiquer l'ostéotomie par une large incision quand cette opération sera justifiée. Mais, d'une manière générale, on aura tout avantage à enlever la tête humérale dès qu'on jugera sa section nécessaire.

A. Desprès (*Bulletin de la Société de chirurgie*, 1879) a recommandé, dans des cas analogues, la fracture du col de l'humérus. Nous ne concevrions l'utilité de cette opération que dans les cas où la tête humérale serait soudée dans une position anormale. Cette opération ne pourrait pas être faite avec précision ; il est impossible de limiter son action à un point déterminé de l'os, et, dans l'effort nécessaire à cette rupture, on sera exposé à briser toute autre chose que le col chirurgical.

moment de notre observation, c'est-à-dire tardivement, n'aurait pas pu leur être plus avantageuse au point de vue du travail manuel. Elle leur eût donné sans doute des mouvements plus étendus d'adduction du coude et de rotation de la tête humérale, mais elle eût pu leur laisser moins de force. Aussi ne faut-il pas systématiquement appliquer la résection de la tête de l'humérus à toutes les luxations irréductibles, et surtout ne faut-il entreprendre cette opération que chez les sujets dont on pourra diriger pendant tout le temps nécessaire le traitement consécutif.

La résection de la tête humérale sera surtout indiquée dans le cas où la luxation s'accompagne de douleurs persistantes, dues soit à la compression des nerfs, soit aux pressions qu'exercent les saillies du scapulum contre la tête humérale déplacée. Ces douleurs se réveillent surtout lorsque le sujet veut exécuter certains mouvements, et elles ne cèdent que lorsque l'épaule est à peu près ankylosée.

Rien n'est si variable que les désordres produits dans certaines luxations, soit sur la tête humérale dont les muscles sont arrachés, soit sur le scapulum dont les saillies peuvent être fracturées. Il y a eu même, dans ces cas graves, des déchirures profondes dans l'aisselle qui rendent très périlleuses les tentatives de réduction forcée. C'est dans ces cas-là que la résection de la tête humérale doit être acceptée comme l'opération la plus rationnelle et la plus innocente, lorsque des tentatives modérées de réduction n'ont pas amené de résultat. Toute manœuvre violente et aveugle (traction forcée, ostéoclasie) doit être rejetée.

Les tentatives de réduction avec les moufles ont donné souvent lieu aux accidents les plus graves, et l'on a déjà rassemblé 28 cas de rupture de l'artère axillaire ou de ses branches[1]. Bien que dans quelques-uns de ces cas la rupture ait pu se produire au moment de la luxation, elle a été évidemment le plus souvent le résultat de tiraillements exercés sur

1. *Traité des fractures et des luxations*, par Hamilton; traduit et annoté par Poinsot. Paris, 1884.

Aux 28 cas que signalent ces auteurs, je puis en ajouter un 29e qui n'a pas encore été publié.

En novembre 1864, je reçus dans mon service un homme âgé de quarante-huit ans, qui s'était fait deux jours avant une luxation de l'épaule en dedans. Il y avait une tuméfaction considérable du moignon avec ecchymose dans l'aisselle, mais pas de tumeur distincte ni de battements. J'anesthésiai le malade et la réduction se fit *très facilement*. Quinze jours après, la tuméfaction générale du moignon avait considérablement diminué, mais dans l'aisselle on sentait toujours des tissus infiltrés et indurés. Je continuai l'immobilisation du membre. Quelques jours après, le malade, ayant souffert dans l'aisselle, alla trouver un médecin qui crut reconnaître un abcès et plongea un bistouri au niveau du point fluctuant. Un flot de sang rouge s'en écoula et on eut de la peine à arrêter l'hémorrhagie. Le lendemain je pratiquais la ligature de la sous-clavière en dehors des scalènes, et l'hémorrhagie s'arrêta. Mais la plaie axillaire suppura et la suppuration envahit l'articulation. Neuf jours après la ligature du vaisseau, le malade succombait à la pyohémie. L'autopsie ne put être faite et je ne puis dire si c'était l'axillaire ou une de ses branches qui avait été lésée. D'après la marche des accidents, il est probable que la déchirure avait eu lieu au moment de la production de la luxation. Les tentatives de réduction avaient pu seulement la compléter et déterminer la production de l'anévrysme.

le paquet vasculo-nerveux pendant la tentative de réduction. La résection, dans ces cas difficiles qui ont exigé le déploiement d'une grande force, eût été beaucoup plus innocente, avec les pansements antiseptiques du moins[1].

On ne peut pas déterminer d'avance ce qu'il faudra retrancher de l'humérus dans les cas de résection pour luxation. Il est des cas où une résection superficielle de la calotte humérale suffira à permettre la réintégration de la tête luxée ; mais, comme nous l'avons dit plus haut, il ne s'agit pas seulement de faire passer la tête en dehors de l'apophyse coracoïde, il faut le maintenir contre la cavité glénoïde obstruée par des débris de capsule auxquels pourront adhérer les tendons des muscles rotateurs. L'arrachement de ces muscles nuira dans l'avenir au résultat fonctionnel de la résection qui pourra trouver aussi d'autres obstacles dans des fractures des tubérosités humérales ou des saillies osseuses du scapulum. Il n'est donc guère possible de comparer entre eux les cas de résection pour luxation ; mais, en faisant appel aux notions générales que nous avons sur l'anatomie pathologique de ces lésions, on doit compter beaucoup sur l'amélioration progressive des résultats de l'opération si l'on a affaire à un sujet jeune et sain. On devra y compter surtout quand on aura pris toutes les précautions opératoires pour conserver la continuité des muscles rotateurs avec le périoste de l'humérus et mettre la surface de section de l'os en rapport avec la cavité glénoïde.

Le traitement consécutif aura ici une importance capitale, et nous ne comprenons pas les chirurgiens qui déclarent leur malade guéri au bout de 3 ou 4 semaines quand la plaie est fermée. C'est alors pour nous que commence la période la plus importante et souvent la plus délicate du traitement consécutif.

Il y aura, du reste, comme nous l'avons déjà dit, de très grandes différences entre ces résections au point de vue opératoire ; elles devront être faites économiquement ; quelquefois la section d'une saillie ostéophytique ou l'excision d'une tubérosité fracturée et vicieusement soudée suffiront pour ramener l'humérus contre la cavité glénoïde. On doit s'attendre à cet égard à de nombreuses différences d'un cas à l'autre. Mais lorsque la tête aura été maintenue longtemps hors de la cavité (luxation intra-coracoïdienne complète ou sous-glénoïdienne avec proéminence marquée de la tête dans l'aisselle), on devra enlever la totalité du renflement huméral, c'est-à-dire faire la résection au-dessous des tubéro-

1. M. Léon Tripier a communiqué récemment au *Congrès français de chirurgie* (octobre 1886) un cas heureux de résection de la tête humérale luxée et fracturée qui comprimait l'artère humérale et faisait craindre la gangrène du membre. Après avoir mis la tête à nu, il trouva la capsule intacte et essaya la réduction, mais ce fut impossible : deux fragments osseux étaient enclavés entre la tête humérale et la cavité glénoïde. M. Tripier fit alors la résection de la tête et enleva les fragments. L'opération avait été pratiquée au douzième jour de l'accident.

sités, à la partie supérieure du col chirurgical, si l'on veut pouvoir gouverner facilement l'extrémité supérieure de l'humérus dans le traitement consécutif, destiné à rétablir une nouvelle articulation entre cette extrémité et la cavité glénoïde.

Cette opération a été déjà pratiquée un certain nombre de fois [1], mais nous n'avons trouvé aucun document sur les résultats éloignés qu'elle a produits. On se contente de dire que le malade est guéri et se sert de

1. La première résection pour luxation ancienne aurait été pratiquée par Post, de New-York, en 1861 (Culbertson, *loc. cit.*, page 458), puis par Warren, de Baltimore, en 1869. — En Allemagne, Langenbeck (*Archiv für klinische Chirurgie*, 1878), Volkmann, Cramer, Kuster, ont pratiqué cette opération (Popke, *Zur Casuistik und Therapie der inveterirten und habituellen Schulterluxationen.*— Inaug. Dissert. Halle, 1882, et *Centralblatt für Chirurgie*, 1883). Plusieurs de ces chirurgiens ont opéré pour des luxations récidivantes ; c'est là une indication que nous ne comprenons guère, car, si la tête humérale se luxe, l'extrémité de l'os privée de sa tête aura toujours de la tendance à se porter en dedans, à moins qu'on ne la fixe solidement contre la cavité glénoïde.

Cette difficulté ne paraît pas avoir préoccupé les chirurgiens qui ont pratiqué cette opération ; car au bout de 5 à 6 semaines, l'opéré est sorti de l'hôpital et a été déclaré guéri. Nous n'avons jamais rencontré de cas de luxation récidivante dans lequel nous ayons eu l'idée de mettre en question la résection ; ce n'est que dans les cas de douleurs persistantes, dues à la compression du paquet vasculo-nerveux, et dans l'impossibilité d'obtenir une réduction complète par suite de la fracture des saillies périarticulaires, que cette opération nous paraîtrait nécessaire. Dans les luxations récidivantes simples, le malade a plus d'avantages à se faire réduire la luxation, lorsqu'elle se reproduit, qu'à se faire réséquer son articulation. Dans les luxations récidivantes qui restent douloureuses longtemps après la réduction, la question est différente et la résection de la tête pourra alors avoir pour avantage d'empêcher les pressions et les frottements douloureux ; mais c'est dans ces cas tout à fait exceptionnels, du reste, qu'il faudra chercher dans une bonne technique opératoire et dans un traitement consécutif bien dirigé les moyens de faire reconstituer une néarthrose régulière, à la fois solide et mobile.

Annandale (*Med. Times and Gazette*, 1875) opéra une femme de 62 ans, atteinte de luxation sous-claviculaire occasionnant de violentes douleurs par la compression des nerfs axillaires. Il fit l'incision antéro-interne et eut à vaincre de très grandes difficultés : adhérences fibreuses et osseuses de la tête humérale avec les côtes ; blessure de la circonflexe ; ligature de l'axillaire au-dessus et au-dessous de l'origine de ce vaisseau ; gangrène du membre ; mort trois jours après.

Kronlein donne la relation de deux cas de luxation ancienne de l'épaule opérés par Langenbeck (*Archiv für klin. Chirurgie*, 1877). Dans le premier cas, il s'agissait d'une luxation axillaire ; la tête humérale faisait une forte saillie dans l'aisselle, et l'artère était refoulée en arrière et en dedans. Une incision longitudinale le long du bord interne du muscle coraco-brachial, permit de faire saillir la tête hors de la plaie. On scia la tête et l'opération fut terminée avec la plus grande facilité, sans perte de sang ; 17 jours après, la plaie était presque complètement fermée.

Dans le second cas (luxation sous-coracoïdienne), la tête était fixée solidement sous l'apophyse coracoïde, elle faisait peu de saillie dans l'aisselle. On fit l'incision plus en arrière que dans le cas précédent, dans l'aisselle, de manière à laisser l'artère en avant. — Opération laborieuse, la tête étant plus profonde qu'elle ne paraissait ; hémorrhagie assez considérable ; ligature de plusieurs vaisseaux, probablement de la scapulaire dans le fond de la plaie. — Phlegmon axillaire, érysipèle, mort la quatrième semaine. Dans le cours de l'opération on vit que l'artère axillaire, qu'on avait supposée en avant, se trouvait en réalité en arrière.

Volkmann éprouva aussi les plus grandes difficultés dans une opération par la voie axillaire ; il fut obligé de lier la veine axillaire qui donnait beaucoup de sang, et qui avait pu être blessée par un fragment osseux pointu détaché de la petite tubérosité de l'humérus. (Popke, *loc. cit.*)

Kuster opérant aussi par la voie axillaire, pour une luxation récidivante, et ayant choisi cette voie pour pouvoir suturer l'ouverture qu'il supposait exister à la capsule, eut à lier l'artère circonflexe qui traversait le champ opératoire. Il ne trouva pas de fente à la capsule, qui semblait plutôt épaissie que déchirée. (*Jahresbericht*, 1883, B. 11, page 340.)

mieux en mieux de son membre. C'est dans cette catégorie de résections qu'il importe cependant de connaître les résultats définitifs, pour apprécier exactement la valeur de ces opérations qui peuvent offrir de grandes différences d'un sujet à un autre, à cause de la variété des lésions anatomiques et de la difficulté du traitement consécutif qui résulte de certaines de ces lésions.

Thomas[1], de Tours, a publié récemment dans la *Revue de chirurgie* un cas de résection pour une luxation sous-glénoïdienne irréductible. L'opération a eu, il est vrai, pour résultat définitif une ankylose; mais le malade y a gagné une position plus favorable pour le fonctionnement du membre. La résection, qui fut très laborieuse, avait été pratiquée par la voie axillaire. Il fut très difficile de dégager la tête, et Thomas fut obligé de la sectionner par tranches successives.

3. *De la production d'une ankylose de l'épaule par avivement des surfaces articulaires dans les cas de laxité extrême de l'articulation à la suite de la paralysie du deltoïde.*

Nous avons rencontré un cas de paralysie du deltoïde qui avait amené une laxité telle de l'articulation que la tête de l'humérus était flottante à trois centimètres de l'acromion. Le bras ne pouvait être relevé, surtout dans l'abduction, et ne pouvait pas fournir un point d'appui solide à l'avant-bras quand le malade voulait faire un effort avec la main. Comme la gêne allait progressivement, nous nous demandâmes s'il n'y aurait pas lieu de mettre les surfaces articulaires à nu, de les aviver et de les laisser se souder par une immobilisation suffisamment longue dans un bandage silicaté. Une ankylose aurait été beaucoup plus utile au malade que cette laxité.

Nous n'exécutâmes pas cette opération, parce que l'état de notre malade fut assez amélioré par l'électricité, les massages et le port d'un appareil de soutien; mais nous croyons que, dans ces cas de laxité extrême et progressive, la création d'une ankylose ou simplement d'une raideur articulaire serait une opération rationnelle.

§ V. Des moyens de réparer ou de pallier les résultats défectueux des résections de l'épaule.

Nous n'avons pas eu à réopérer nos propres réséqués, et aucun n'a encore eu besoin d'un appareil de prothèse ou de soutien, une fois le traitement terminé. Dans tous les cas, nous avons eu une articulation suffisamment solide, et tout appareil contentif n'eût fait que gêner les mouvements; mais des insuccès peuvent se produire, malgré la meilleure méthode opératoire, dans les conditions qu'il est facile de prévoir, et, en particulier, dans les cas où l'opéré n'a pas pu ou n'a pas voulu

1. *Revue de chirurgie* (N° de septembre 1885).

être traité régulièrement. Ainsi devons-nous examiner quels moyens nous aurions à prendre si ces éventualités se réalisaient, surtout dans les cas où la résection a enlevé une grande longueur d'os sur des sujets peu propres à la régénération osseuse.

Dans les cas où une résection trop économique aurait été suivie d'une ankylose, il n'y aurait, si l'on tenait absolument à la mobilité, qu'à refaire l'opération en enlevant une longueur d'os assez grande pour que la soudure osseuse n'eût plus de chances de se produire.

Mais on devra intervenir surtout pour les cas où l'humérus resté distant de la cavité glénoïde et n'ayant donné lieu à aucune reproduction, on aurait un membre ballant et sans fixité. Ce sont les cas de ce genre qui ont été observés en grand nombre dans les dernières guerres et qui ont tellement compromis la résection de l'épaule, aux yeux de quelques chirurgiens, qu'ils considèrent l'ankylose comme préférable à toute résection.

1. *Membres flottants par défaut de régénération osseuse. — Appareils de soutien et opérations réparatrices.*

En pareil cas, on a recours à des appareils prothétiques constitués essentiellement par un segment de cuirasse moulé sur la partie du tronc qui touche au moignon de l'épaule, et par un cylindre fixe, emboitant le bras, le maintenant et en faisant un point d'appui solide pour les mouvements de l'avant-bras et de la main. Ces appareils, en cuir bouilli et renforcés par des lames d'acier, mettent le bras dans les mêmes conditions que s'il était ankylosé, et rendent les plus grands services dans les articulations ballantes, surtout dans les cas où une grande longueur d'os, de 10 à 15 centimètres et plus, n'a été remplacée que par un cordon fibreux, souple et sans fixité.

Les bras ainsi désossés présentent cependant de grandes différences au point de vue fonctionnel, et ces différences tiennent à l'état des muscles. Si les muscles ont eu le temps de s'atrophier pendant une longue immobilité et sous l'influence des inflammations de voisinage, ils ne reprendront que difficilement plus tard une force suffisante pour soulever le membre, et il pourra survenir consécutivement des troubles progressifs de nutrition qui aggraveront de plus en plus l'état du blessé. Mais si les muscles sont encore dans un bon état de nutrition au moment de l'opération, et si l'opération a ménagé leur nerf et maintenu leurs attaches à la gaîne périostique, ils peuvent conserver leur contractilité et acquérir même une certaine force, qui leur permettra de soulever, avec le segment inférieur de l'humérus, le reste du membre, et d'exécuter par cela même des mouvements utiles (*membres flottants actifs*).

Le bout de l'humérus est alors soulevé en haut dans les divers mouvements, et il se déplace en même temps en avant et en dedans par

l'action combinée du triceps et de ce qui peut rester de l'attache des adducteurs. L'éloignement de la cavité glénoïde ne permettra pas à l'humérus de venir prendre un point d'appui contre elle : il faut alors lui fournir un soutien périphérique, qu'on articulera au niveau de l'épaule avec la cuirasse péri-scapulaire, afin de permettre au bras proprement dit des mouvements en divers sens.

L'appareil de soutien est surtout destiné à fixer l'humérus, pour donner aux segments inférieurs du membre un point d'appui dans les mouvements de l'avant-bras et de la main. S'il ne maintient pas assez solidement l'humérus pour l'empêcher de tourner sur son axe, il faut le prolonger jusqu'au poignet, en l'articulant au coude.

Indépendamment de ce défaut de fixité dû à l'absence de régénération osseuse, on a observé sur les blessés de la dernière guerre des troubles trophiques variés, sur les causes desquels nous nous sommes déjà expliqué (t I, p. 525) et que nous n'avons jamais observés sur nos propres opérés. Dans ces troubles trophiques, il faut bien distinguer ce qui est le résultat de la blessure primitive et des complications qui l'ont suivie, de ce qui doit être imputé à la résection elle-même. Une résection, suivie de la reconstitution d'une néarthrose, même très imparfaite, ne les amène jamais, tandis qu'on les voit sur les membres fracturés, et même simplement contusionnés, qui ont suppuré longtemps immobilisés dans des gouttières. Ils peuvent se produire cependant par le fait de la résection, lorsqu'on a enlevé une grande longueur d'os et que le membre désossé reste ballant. Il se fait alors des tiraillement nerveux et des changements dans les conditions de la circulation sanguine, qui peuvent rendre compte de ces troubles de nutrition. D'après Gurlt, on les observerait moins à l'épaule qu'au coude, et il est difficile d'en donner une raison plausible, à moins qu'on ne l'explique par la résistance moindre des muscles et par les lésions plus fréquentes des nerfs de la région du coude, plus superficiels et disséminés autour de l'articulation[1].

Que pouvons-nous faire, en tant qu'opération, contre ces membres ballants par défaut d'articulation des os restés trop éloignés l'un de l'autre?

1. Les troubles trophiques ont été très peu marqués chez nos réséqués de l'épaule. Les modifications les plus fréquentes que nous ayons notées sont l'hypertrophie du système pileux et des transpirations plus faciles, plus promptes et plus abondantes. La main reste longtemps plus froide au toucher chez les sujets dont les membres atrophiés ont été condamnés à une longue immobilité avant l'opération. Mais peu à peu, avec le retour des fonctions, la circulation capillaire se rétablit et la température s'égalise. La température axillaire ne présente pas de différence appréciable chez les réséqués depuis longtemps guéris. Quelquefois cependant il persiste pendant longtemps une légère élévation de température du côté opéré. Le sujet de notre observation XXIV, réséqué depuis 17 ans, présentait dans ces derniers temps un ou deux dixièmes de degré de plus sous l'aisselle opérée. L'existence d'une lésion pulmonaire du sommet du côté opéré explique quelquefois cette élévation de température. Nous reviendrons sur ce sujet à propos des résections du coude, chap. XIII.

Si la distance du bout de l'humérus à la cavité glénoïde n'est que de 6 à 7 centimètres, on pourra inciser l'espace interglénoïdo-huméral, aviver le bout de l'humérus, le remonter contre la cavité glénoïde, et le maintenir dans cette position pendant un temps suffisant pour qu'il contracte des adhérences solides. Si la distance est plus grande on pourra toujours aviver le tissu intermédiaire et remonter le bout de l'humérus. Plus le tissu intermédiaire sera court et épais, plus il limitera le ballottement de l'humérus. Mais, indépendamment du raccourcissement du membre, l'inconvénient de cette opération sera de trop rapprocher les insertions du deltoïde et de rendre par cela même ses contractions inefficaces.

Ici se pose une question intéressante. Ne pouvons-nous pas par la greffe osseuse rétablir la longueur de l'humérus? Ne pourrait-on pas combler le vide interglénoïdo-huméral par une pièce osseuse empruntée au sujet lui-même ou à un autre individu ?

Si nos expériences sur les greffes osseuses ont été jusqu'ici d'une application très limitée à la chirurgie pour les transplantations à distances, on est fondé à entrevoir pour l'avenir des applications plus nombreuses. Grâce à l'antisepsie, nous pourrons réussir là où nous devions échouer presque fatalement jusqu'ici. (Chap. X.) Nous en sommes cependant encore réduit aux conjectures, car nous ne pouvons apporter aucun fait clinique en faveur de la greffe osseuse comme moyen de consolider une articulation ballante. Il y a du reste ici une nouvelle inconnue à dégager. Que produirait le frottement constant sur une pièce osseuse greffée? il pourrait accélérer sa résorption, comme aussi activer ses propriétés végétatives, ainsi que cela a lieu sur le cal et sur les os nouveaux. Ce qui déterminera la direction du processus et amènera ou la disparition ou l'accroissement de la partie greffée, c'est la vitalité de l'os transplanté et la perfection de la greffe. Or, nous ne pouvons rien dire à cet égard *à priori;* les chances sont plutôt en faveur de la résorption du transplant chez un adulte; ce n'est que chez l'enfant ou l'adolescent que les conditions seront plus favorables.

On pourrait essayer ici la greffe fragmentaire ou la greffe massive. Nos expériences ne nous font accorder aucune confiance à la greffe fragmentaire, malgré le succès de Macewen; c'est avec de plus gros fragments osseux empruntés à des enfants et revêtus de leur périoste, qu'il serait rationnel d'essayer. Devrait-on recourir à un morceau d'humérus pourvu de son cartilage diarthrodial? D'après ce que nous savons aujourd'hui, il vaudrait mieux prendre une portion osseuse susceptible de contracter des adhérences sur toute sa surface[1].

1. Chez les jeunes animaux cependant, nous avons réussi à greffer la moitié inférieure du radius momentanément séparée du corps. Au bout de trois mois, le cartilage diarthrodial persistait, mais avait subi des altérations (perte de son poli et de sa transparence) qui faisaient craindre sa résorption prochaine.

2. *Articulations enraidies par l'exubérance ou l'irrégularité de l'ossification nouvelle.*

C'est là une complication rare qui ne peut arriver qu'après les opérations sous-périostées, et surtout à la suite des ostéo-myélites aiguës suivies d'une réossification énergique de la gaine périostique (fig. 143). Une réexcision de l'humérus peut être mise alors en question, mais on fera mieux de ne rien faire, vu l'état des tissus de la région. Il est des cas cependant où une simple saillie osseuse, un ostéophyte exubérant, peut gêner considérablement les mouvements de l'humérus, et alors il sera indiqué d'en pratiquer l'excision. Nous avons vu récemment un de nos opérés, le plus jeune de notre série, qui présentait un ostéophyte saillant, pédiculé et s'élargissant ensuite en cupule, de manière à embrasser dans sa concavité le sommet de l'apophyse coracoïde. Cette cupule tournait autour de l'apophyse coracoïde, mais ne pouvait exécuter que des mouvements très limités. La rotation de l'humérus en était considérablement gênée. Un coup de cisaille à la base de cette saillie eût permis de l'enlever facilement et de rendre l'articulation de l'épaule beaucoup plus mobile. Malheureusement les parents de l'enfant, qui étaient très satisfaits du résultat déjà obtenu, se refusèrent à toute nouvelle opération. Nous le regrettâmes beaucoup, car une opération simple et sans dangers eût amélioré considérablement la mobilité de l'humérus.

§ VI. Des résultats orthopédiques et fonctionnels fournis par les résections de l'épaule.

C'est par ses résultats qu'on juge une opération : non pas par ses résultats accidentels et de hasard, mais par ceux qu'on obtient régulièrement et intentionnellement. Aussi ne doit-on pas arguer de quelques succès brillants ou réputés tels à distance qu'on a pu signaler autrefois, mais faut-il s'appuyer sur des résultats bien constatés, obtenus dans des conditions parfaitement déterminées, et par cela même susceptibles d'être reproduits toutes les fois qu'on se trouvera dans les mêmes conditions. Beaucoup de faits, signalés comme remarquables et séduisants par leur étiquette, se présentent avec un tout autre caractère, quand on les examine de près : témoin le fameux cas de Ch. White, qu'on opposait autrefois aux premiers résultats que nous avions obtenus avec la méthode sous-périostée. On nous disait : White n'avait pas fait de résection sous-périostée, et cependant il avait obtenu un beau résultat fonctionnel et une magnifique reproduction osseuse. Nous savons aujourd'hui que cette opération n'était point une résection articulaire ; il n'y a donc plus à répondre à cette objection.

On a groupé sous le nom de résection de l'épaule les opérations les plus diverses, depuis l'excision de la calotte humérale seule jusqu'à l'ablation de la moitié supérieure de l'humérus et au delà. Il faut donc bien s'entendre sur ce point et diviser ces différentes opérations en

plusieurs catégories, selon la hauteur d'os enlevée [1]. On devra alors admettre cinq variétés déterminées principalement par le niveau des attaches musculaires :

1° Résection n'enlevant qu'une partie de la tête humérale : ablation de la calotte humérale seule ou de quelques esquilles comprenant une partie de la tête, pour les cas traumatiques; résection intra-épiphysaire ou ablation d'une partie ou de la totalité de l'épiphyse, pour les ostéo-arthrites suppurées : *résection superficielle ou partielle de la tête humérale.*

2° Résection de la totalité du renflement huméral, c'est-à-dire section sous-trochitérienne de l'humérus, à un niveau plus ou moins élevé du col chirurgical, mais au-dessus du bord supérieur des attaches du grand pectoral et du grand rond : *résection sous-trochitérienne ou résection au niveau du col chirurgical.* C'est la résection de beaucoup la plus fréquente, celle qui est indiquée dans la majorité des cas pathologiques ou traumatiques.

3° Résection de l'humérus dans l'espace occupé par les insertions des tendons du grand pectoral d'une part, et du grand rond et du grand dorsal de l'autre [2] : *résection au-dessous du col chirurgical ou résection intra-tendino-pectorale.*

4° Résection de toute la partie de l'humérus qui se trouve au-dessus

1. La hauteur de ces différentes portions variera beaucoup selon la taille des sujets. Voici, chez un adulte de taille au-dessus de la moyenne, les dimensions relatives des diverses régions de l'os.

Hauteur totale de l'humérus, du point le plus élevé de la tête au point le plus inférieur du condyle, 365 millimètres.

Du même point de la tête humérale au point le plus inférieur de la capsule scapulo-humérale, à la face interne de l'os, 54 millimètres.

Du sommet de la tête au bord supérieur du tendon du grand pectoral, 65 millimètres.

Hauteur du col chirurgical, c'est-à-dire distance de la limite inférieure du trochiter au tendon du grand pectoral, 21 millimètres.

Hauteur de l'insertion du tendon du grand pectoral, 72 millimètres.

Hauteur de l'insertion deltoïdienne, 65 millimètres.

Du sommet de la tête à la limite inférieure de l'insertion deltoïdienne, 170 millimètres.

Du sommet de la tête au point où commence le canal médullaire (sujet de 60 ans), 41 millimètres.

2. Ces insertions ne se font pas au même niveau supérieur, mais nous tenons compte surtout de celle du grand pectoral.

Les limites de ces insertions musculaires n'ont du reste rien de précis, elles ne sont jamais aussi distinctes que l'indiquent les atlas d'anatomie; de la plupart des insertions tendineuses partent des faisceaux fibreux qui se confondent avec le périoste, en s'épanouissant plus ou moins sur lui, et assurent l'action des muscles sur la gaine périostique lorsqu'elle a été privée de l'os qu'elle contient. Ces expansions tendino-périostiques existent surtout au niveau des insertions des muscles larges. Elles expliquent comment la continuité peut se rétablir entre le muscle et l'os, après certaines résections. Les expansions fibreuses irrégulières, qui renforcent les insertions normales et augmentent leur étendue, permettent encore au muscle d'agir sur l'os bien qu'on ait sectionné toutes les fibres musculaires apparentes. Le système fibreux d'un membre forme un tout continu, et à part les tendons isolés par des gaines synoviales, tous les muscles et tendons sont plus ou moins réunis entre eux. Mais si cette disposition anatomique explique la possibilité du rétablissement accidentel des insertions utiles des muscles, elle ne nous autorise jamais à les sacrifier quand nous pouvons faire autrement.

de l'insertion du deltoïde, ou du moins au-dessus des limites inférieures de cette insertion, de manière qu'une partie au moins des fibres du deltoïde continue de s'insérer sur le segment inférieur. La section porte dans tous les cas au-dessous du bord inférieur du tendon du grand pectoral : *résection infra-tendino-pectorale.*

5° Résection dépassant la moitié supérieure de l'humérus, la section de l'os portant au-dessous de l'insertion inférieure du deltoïde : *Résection infra-deltoïdienne.*

Dans toutes ces opérations, on enlève la tête humérale, mais que de différences entre celles de la première et même de la deuxième catégorie et celles de la dernière ! L'ablation de la calotte humérale et de quelques esquilles pourra être suivie, même avec des procédés défectueux, de bons résultats fonctionnels ; une ablation de plus de la moitié de l'humérus donnera toujours de très mauvais résultats avec la méthode ancienne, et laissera beaucoup à désirer, malgré la meilleure méthode opératoire, lorsqu'elle sera pratiquée chez l'adulte et pour une lésion traumatique récente.

Ces observations préliminaires faites sur l'inégalité nécessaire des résultats fournis par les différentes résections de l'épaule, nous allons exposer ce que nous avons observé sur nos propres opérés, en indiquant d'une manière aussi précise que possible le résultat orthopédique et fonctionnel et les conditions dans lesquelles il a été obtenu.

A. RAPPORTS DE LA TÊTE HUMÉRALE DANS LES NÉARTHROSES OBTENUES PAR LES RÉSECTIONS SOUS-PÉRIOSTÉES ; RECONSTITUTION D'UNE ARTICULATION ÉNARTHRODIALE ; VARIÉTÉS ANATOMIQUES. — FORME DU MOIGNON DE L'ÉPAULE ; RELIEF DELTOIDIEN.

Dans la première partie de cet ouvrage (chap. v, t. I, p. 350), nous avons démontré par l'autopsie la reconstitution d'une articulation solide et régulière entre la tête humérale nouvellement formée et la cavité glénoïde. Nous rappellerons seulement ici les points les plus importants de cette observation.

Il s'agissait d'un homme de 35 ans, mort accidentellement neuf ans après une résection de l'épaule. Il avait été réséqué le 7 avril 1871 et mourut le 26 décembre 1879, d'une méningite survenue à la suite d'une exposition prolongée au froid pendant l'ivresse alcoolique. Cet homme, colporteur de son état, se servait de son bras opéré pour tous les usages de la vie, et s'en servait si bien pour soulever des objets lourds que sa femme, avec qui il vivait depuis six ans, ne s'était pas doutée qu'il eût éprouvé un accident quelconque au bras gauche. Il allait à la fontaine, portant un seau d'eau de chaque main, et les posait sur l'évier sans plus de difficulté apparente d'un côté que de l'autre (voir l'observation).

La figure qne nous reproduisons ici donne une idée exacte de la dis-

position générale de l'articulation et de sa conformation extérieure, On distingue le nouveau renflement huméral, irrégulièrement bosselé, sur lequel les muscles rotateurs prennent insertion. Ce renflement huméral, formé de toutes pièces dans sa partie supérieure, est constitué dans sa partie inférieure par l'ancienne diaphyse, épaissie par des couches sous-périostiques de nouvelle formation. Il y a donc à la fois une néoformation totale, au niveau de la partie bosselée, et une simple néoformation latérale ou périphérique, au niveau de la partie inférieure qui présente plus de régularité. La tête est solidement fixée contre la cavité

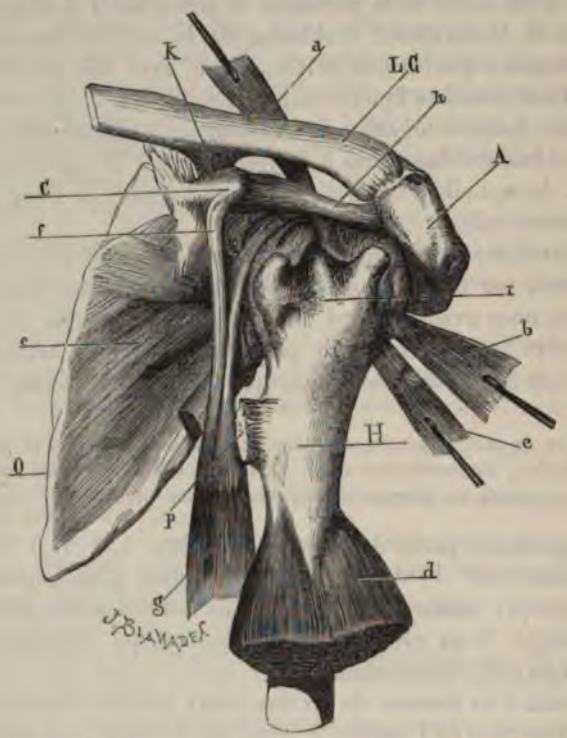

Fig. 139. — Vue d'ensemble de l'articulation scapulo-humérale reconstituée (*Dessin* de L. Guy).

H, humérus dont la tête I présente un aspect mamelonné. Sur ces saillies et dans leurs intervalles s'insère la capsule articulaire. — A, acromion. — LC, clavicule. — O, corps de l'omoplate. — C, apophyse coracoïde. — K, ligaments coraco-claviculaires. — L, voûte acromio-coracoïdienne. — P, tendon du grand pectoral coupé près de son insection humérale. — S, biceps dont la courte portion *f* s'attache à l'apophyse coracoïde et la longue portion se perd dans la capsule articulaire; *d*, deltoïde renversé en bas; *a*, muscle sus-épineux; *b*, sous-épineux; *e*, petit rond; *e*, sous-scapulaire.

glénoïde et ne s'articule ni avec l'acromion ni avec l'apophyse coracoïde. Tous les muscles s'insèrent sur l'humérus, de manière à servir aux mouvements physiologiques, proportionnellement à la quantité de tissu contractile conservée. On voit même le tendon de la longue por-

tion du triceps qui s'insère sur la capsule avec laquelle il se confond sans la traverser, comme à l'état normal. Les muscles sous-épineux et petit rond s'inséraient dans un des sillons longitudinaux qui séparent les bosselures de la nouvelle tête humérale.

Nous avons eu depuis l'occasion de faire une nouvelle autopsie sur un sujet réséqué de la tête humérale et de près de la moitié supérieure de la diaphyse, qui succomba 52 jours après à une diarrhée cholériforme.

Observation XXI. — *Arthrite suppurée de l'épaule consécutive à une ostéo-myélite infectieuse de la diaphyse de l'humérus. — Ablation de la totalité de l'épaisseur de l'os sur une hauteur de 14 centimètres, dont 11 centimètres d'os vivant, y compris la tête humérale, et 3 centimètres minimum d'os nécrosé. — Mort de diarrhée cholériforme 52 jours après l'opération — Autopsie. — Régénération osseuse; récupération de 8 à 9 centimètres sur 14 d'enlevés.*

P.-P. Boissieux, âgé de 20 ans, entre à la Clinique, n° 36, le 7 juin 1884. — Fièvre éruptive dix-huit mois auparavant. Il y a cinq mois, sans traumatisme, sans autre cause occasionnelle qu'un peu de surmenage, douleur vive et profonde vers la partie moyenne du bras; articulations du coude et de l'épaule parfaitement libres. — Quinze jours après l'épaule est envahie; douleur et tuméfaction. — Premier abcès ouvert un mois après le début des accidents. Quelques jours après, invasion de la région du coude; ouverture de trois abcès au-dessus de cette articulation, qui ne suppure pas. — État général grave : amaigrissement, adynamie profonde; sueurs profuses.

C'est dans ces conditions qu'il entre à la Clinique : plusieurs fistules le long du bras conduisent sur l'humérus dénudé ou dans la cavité médullaire; le stylet ne pénètre pas jusqu'à l'articulation de l'épaule; mais elle est manifestement envahie.

Opération le 10 juin. — Grande incision partant de l'apophyse coracoïde et se dirigeant vers le milieu du bras, dans le sens du bord antéro-interne du deltoïde. On met à nu l'os, qui, au niveau du tiers inférieur de l'incision, est séparé de son périoste par un liquide gélatineux et puriforme. Une partie de l'épaisseur de l'os est nécrosée, on enlève alors deux séquestres dont l'un, de 6 centimètres, était encore adhérent en haut. On cherche ensuite l'ouverture de l'articulation, et on la trouve en dedans, au niveau du col anatomique. On incise alors la capsule, on dénude la tête. A ce moment, pendant que l'aide portait l'humérus en abduction et en rotation en dehors, l'os se brisa au-dessous du col chirurgical. — L'articulation renferme du pus et des granulations; sur la tête de l'humérus on voit une cavité contenant un séquestre. Cette portion supérieure de l'humérus enlevée, on résèque d'autres portions situées au-dessous, moitié séquestres, moitié encore vivantes, mais malades, raréfiées et infiltrées en certains points. — La hauteur totale de la colonne osseuse ainsi enlevée, en conservant le périoste, mesure 135 à 140 millimètres. — A la partie inférieure du bras, on retire un séquestre; on ne touche pas à l'articulation du coude qui, quoique enraidie par l'inflammation de voisinage, n'est pas envahie par le pus. Le périoste épaissi se laissa facilement décoller; quelques ostéophytes en plaques lui restèrent adhérents; au niveau de la capsule, des aiguilles osseuses étaient déjà entremêlées au tissu fibreux.

Cette opération fit cesser les souffrances et améliora l'état général du malade. On espérait donc un résultat heureux et prochain quand, le 16 juillet, le malade ressentit les effets de la constitution épidémique qui commençait à régner : c'était au moment où le choléra envahissait le midi de la France et menaçait Lyon. Cette diarrhée persista sans phénomènes graves pendant 15 jours; mais tout à coup, le 1er août, elle prit un caractère cholériforme et le malade succomba le lendemain en pleine cyanose.

Description des pièces enlevées et de l'autopsie, par M. Mondan, chef du laboratoire.

En mesurant l'ensemble des pièces, on voit qu'elles représentent une colonne osseuse de 135 à 140 millimètres, comprenant toute l'épaisseur de l'humérus, formée presque exclusivement de parties vivantes dans ses trois quarts supérieurs, et dans son quart inférieur constitué principalement par des parties nécrosées. La pièce principale, comprenant l'épiphyse et la portion juxta-épiphysaire de la diaphyse, est augmentée de volume par l'addition d'ostéophytes périphériques. La surface articulaire de l'épiphyse est dépourvue de son cartilage et recouverte par une couche de granulations molles. Cette épiphyse présente en dedans une large ouverture qui conduit dans une cavité tapissée de granulations et renfermant un séquestre volumineux parcouru lui-même par un canal central rempli de granulations. La surface du séquestre qui répondait à l'articulation est lisse et éburnée. Sur la coupe verticale et bilatérale de l'os (fig. 141) on voit le cartilage de conjugaison, plus épais en dehors qu'en dedans, où il est interrompu et résorbé au niveau de la cavité séquestrale de l'épiphyse. Cette coupe partage le séquestre, qui présente une hauteur de 15 millimètres dans sa partie la plus épaisse. Le reste du tissu de l'épiphyse est jaunâtre, graisseux, avec quelques points où

Fig. 140. — Extrémité supérieure de l'humérus, atteinte d'ostéite, enlevée par la résection (les fragments séparés par la fracture accidentelle pendant l'opération ont été réunis dans ce dessin). Sur la tête, on voit une masse blanche éburnée qui est déjà nécrosée, et qui est séparée de la portion vivante par un sillon profond. La surface de la portion supérieure de la diaphyse est couverte de formations osseuses sous-périostiques qui lui donnent un aspect rugueux et mamelonné.

h, tête humérale ; *cs*, cavité séquestrale ; *cc*, cartilage de conjugaison ; *s*, séquestre ; *oa*, os atteint d'ostéite, présentant des érosions et, en bas, des couches sous-périostiques nouvelles très adhérentes à la substance osseuse ancienne ; *n*, portion nécrosée encore adhérente en haut.

Fig. 141. — Coupe de l'extrémité supérieure de l'humérus, montrant les rapports de la diaphyse avec l'épiphyse, et la fusion des couches osseuses nouvelles avec l'os ancien. La moelle était en grande partie infiltrée de pus ; on distingue plusieurs foyers disséminés sur la coupe, et plus nombreux au centre, dans la moitié inférieure du fragment. (*Les figures* 140, 141, 142 *et* 143 *ont été réduites de moitié.*)

th, tête humérale ; *s*, séquestre ; *cc*, cartilage de conjugaison ; *fp*, foyer purulent dans le tissu médullaire ; *mp*, moelle infiltrée de pus.

la moelle est encore rouge. La région juxta-épiphysaire est aussi graisseuse et raréfiée et présente plusieurs foyers purulents disséminés. Le canal médullaire, rempli d'une

moelle diffluente, verdâtre, monte plus haut qu'à l'état normal; à côté des parties infiltrées de pus on en voit d'autres où la moelle est encore rouge.

Le tissu compact périphérique est vasculaire; on ne distingue plus ses lames verticales, excepté en dedans; ailleurs il se confond avec les couches sous-périostiques nouvelles et avec le tissu spongieux du centre de l'os, présentant ces variétés d'aspect de la moelle signalées plus haut, c'est-à-dire des parties gélatineuses ou purulentes, et ailleurs des parties rouges et plus vasculaires. La pièce inférieure, c'est-à-dire le segment inférieur résultant de la fracture accidentelle, présente les mêmes caractères, mais avec plus de raréfaction encore. On y voit des parties encore adhérentes, nécrosées en certains points, en voie de se médulliser dans d'autres. Tout autour sont des ostéophytes boursouflés, mamelonnés, en contact avec des granulations et de petits foyers purulents.

Fig. 142. — Séquestres intermédiaires entre la portion précédente et le segment inférieur de l'os qui n'a pas été touché dans l'opération. Au niveau de ces séquestres dont les pointes s'enfonçaient dans la partie vivante de l'os, il n'y avait pas de régénération osseuse; le périoste correspondant avait été détruit par l'inflammation. Les couches sous-périostiques manquaient donc sur une étendue de 3 à 4 centimètres.

Quant aux séquestres, ils sont lisses extérieurement et présentent des bords déchiquetés et très irréguliers. Le gros séquestre était en contact avec des amas de pus vert et très épais.

Autopsie du sujet faite le 2 août. — Le sujet était complètement en putréfaction; il faisait une chaleur excessive. Les autopsies n'étant pas autorisées à ce moment à cause des craintes de choléra, on se contenta de prendre les deux membres, sans vérifier l'état des organes internes.

L'humérus est soudé à l'omoplate; la gaine périostique ossifiée est adhérente à la cavité glénoïde et à l'apophyse coracoïde. L'ossification a envahi la capsule articulaire, qui présentait déjà au moment de l'opération quelques aiguilles osseuses disséminées dans le tissu fibreux.

L'extrémité humérale enlevée est remplacée par une masse osseuse épaisse, résultat de l'ossification de la gaine périostique, creuse à son centre et présentant deux larges ouvertures, l'une en haut et en avant, l'autre en bas et en arrière. L'ouverture antérieure présente 7 centimètres de long et 4 de large dans son plus grand diamètre; elle conduit dans la cavité centrale, remplie de granulations molles. Elle est limitée en dedans par une colonne osseuse de près de 2 centimètres d'épaisseur, et en dehors par un bord de 7 à 8 millimètres. Cette épaisseur est à peu près celle du reste de la gaine ossifiée.

La cavité glénoïde est agrandie par des ostéophytes périphériques Il n'y a pas de tête humérale proprement dite, puisque contre la cavité glénoïde et dans le centre de la gaine périostique ossifiée, il y a un vide rempli de granulations. Tout l'os nouveau présente une surface irrégulière, mamelonnée, criblée de trous. Il est impossible de distinguer la capsule du périoste; tout est ossifié. Cet aspect rugueux et mamelonné de l'os nouveau se prolonge en bas vers le coude, de sorte qu'il est impossible de dire où commence l'os nouveau et où finit l'os ancien. — L'omoplate elle-même est recouverte d'ostéophytes en écailles, surtout au voisinage du col.

En mesurant comparativement l'humérus opéré et l'humérus sain, on trouve :

Du bord de l'acromion au point le plus saillant de l'épicondyle :

Côté sain, 328, — côté malade, 280, — c'est-à-dire 48 millimètres de moins du côté

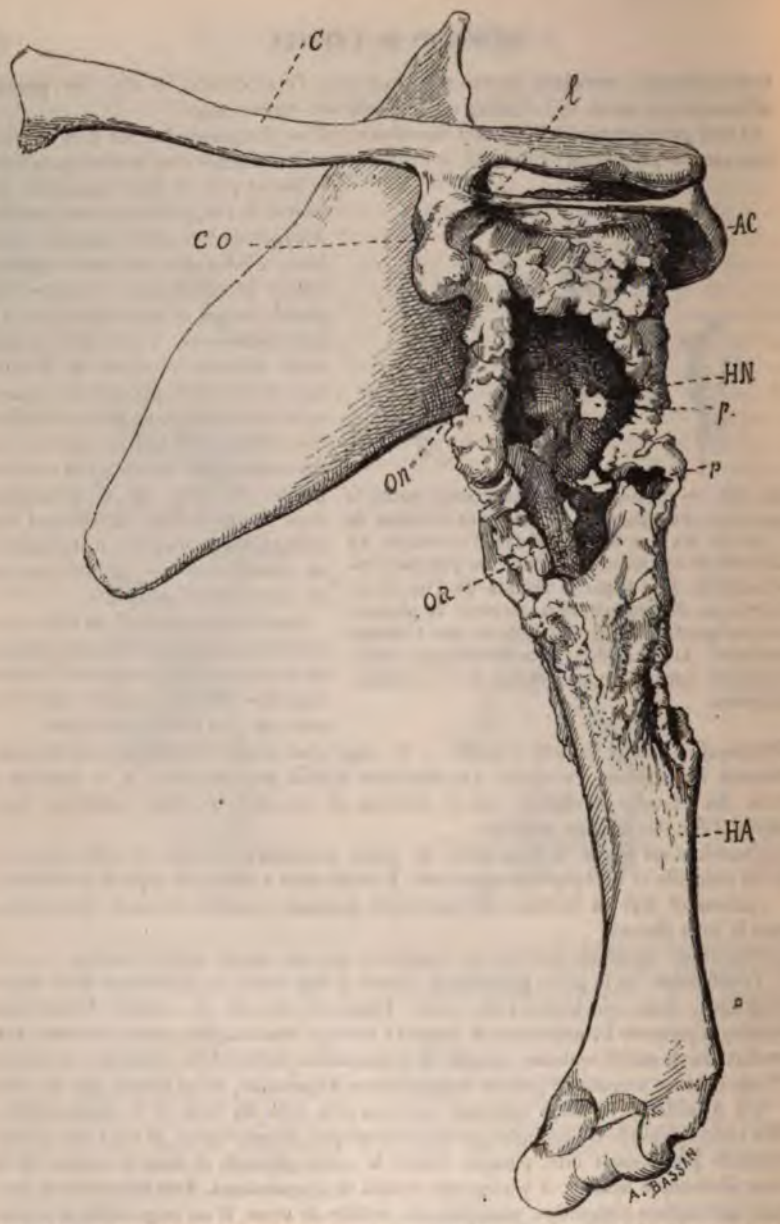

Fig. 143 — Régénératin de la partie supérieure de l'humérus par la gaine périostique; cinquante jours après l'opération.

AC, Acromion ; C, Clavicule ; CO, Apophyse coracoïde ; l, Ligament acromio-coracoïdien ; HA, Humérus ancien, partie de l'os restée intacte ou présentant seulement à sa jonction avec la portion reproduite quelques inégalités dues à des productions sous-périostiques ; HN, Humérus nouveau constitué par une masse inégale, mamelonnée, présentant à son centre une cavité qui était comblée par des granulations et des perforations, *p.p.* La masse osseuse de nouvelle formation adhère à la cavité glénoïde et à l'apophyse coracoïde. Elle présente en dedans un bord très épais, *on.* Une hauteur de huit centimètres au moins est de formation nouvelle ; en arrière cependant, *oa*, une languette d'os ancien modifiée par l'inflammation, mais reconnaissable à la direction longitudinale de ses canaux de Havers, est enchâssée dans l'ossification nouvelle qui s'en distingue par son aspect grenu et mamelonné.

malade. Avant l'opération ce côté était déjà un peu raccourci; les mensurations étaient difficiles à cause de la tuméfaction du membre; le raccourcissement paraissait d'un centimètre au moins. A cause du niveau irrégulier où arrivaient à la partie moyenne de l'os les parties mortes et les parties encore vasculaires, et de la persistance d'un prolongement d'os ancien dans la masse osseuse nouvelle, on ne peut exprimer par un seul chiffre la hauteur d'os reproduite. A partir de la limite inférieure de l'excavation intra-osseuse creusée dans l'os nouveau, on trouve 10 centimètres. Si l'on mesure du point supérieur où s'arrête la languette osseuse ancienne incorporée dans la masse nouvelle, on ne trouve que 74 millimètres. — La clavicule et l'omoplate sont aussi un peu atrophiées du côté malade : — clavicule : côté sain, 152 millimètres; côté malade, 149. — omoplate : plus grande hauteur, côté sain, 175; côté malade, 170.

Cette résection se rapporte à une ostéo-myélite infectieuse aiguë qui avait amené la nécrose de la partie moyenne de la diaphyse et s'était continuée dans le tiers supérieur de l'humérus, sans amener la nécrose de cette portion de l'os. Le tissu spongieux était infiltré de pus et des couches sous-périostiques de nouvelle formation avaient commencé à se former autour de cette partie encore vivante. Nous avions d'abord essayé de les conserver, *et c'est ce qu'on doit faire en règle générale*, mais comme ces couches étaient peu résistantes et se trouvaient en plusieurs points, en dehors et en dedans, en contact avec le pus, qu'elles se continuaient avec l'os ancien raréfié sans ligne de démarcation bien nette, qu'elles paraissaient malades, en un mot, nous les avons enlevées. Malgré cette ablation des premiers produits de la néoformation osseuse, le périoste, dont les propriétés ostéogéniques avaient été excitées par l'ostéo-myélite sous-jacente, a pu fournir des masses osseuses abondantes qui auraient reconstitué un humérus très épais et très résistant, si le malade eût vécu seulement encore quelques semaines.

Les tissus conjonctifs voisins, capsule, ligaments, ont pris, au voisinage du périoste irrité, des propriétés ossifiantes telles que l'os nouveau se continue avec la cavité glénoïde et l'apophyse coracoïde. Une ankylose osseuse devait être la conséquence fatale de ce processus. Au moment de l'opération, la capsule présentait déjà entre ses faisceaux quelques aiguilles osseuses, et le traitement consécutif le mieux dirigé eût été insuffisant pour les assouplir.

Ces autopsies sont très importantes, parce qu'elles nous éclairent sur les processus de reconstitution des nouvelles articulations et nous mettent en garde contre certaines illusions auxquelles exposent les examens faits sur le vivant. Ces derniers examens nous fourniront cependant les plus nombreux arguments pour démontrer la valeur clinique des résections sous-périostées de l'épaule. En les complétant par des mensurations comparatives des membres et par la description des pièces enlevées, on a des éléments suffisants pour déterminer ce qu'il importe de savoir au point de vue pratique.

Ce qui frappe tout d'abord dans les néarthroses scapulo-humérales

obtenues par la résection sous-périostée, c'est la solidité de l'articulation du bout supérieur de l'humérus avec la cavité glénoïde. Non seulement le membre n'est pas flottant, mais, quand on saisit d'une main la partie supérieure du moignon de l'épaule et qu'on imprime avec l'autre main des mouvements de rotation à l'humérus, on sent rouler la nouvelle tête humérale entre les doigts au-dessous de l'acromion, en dehors de l'apophyse coracoïde. Cette tête est plus ou moins renflée. Chez certains sujets jeunes, on distingue une saillie assez régulière, supportée par un col plus étroit ; chez d'autres, c'est un renflement mamelonné ou en tête de massue ; tandis que chez l'adulte on sent le plus souvent une masse rouler profondément sous le deltoïde sans qu'elle paraisse beaucoup plus épaisse que le reste de la diaphyse. Mais, dans tous les cas, on sent cette extrémité humérale en contact avec la cavité glénoïde. On ne peut pas la faire descendre en tirant le bras en bas, ni le faire remonter en pressant de bas en haut.

On peut imprimer à l'humérus des mouvements de circumduction plus ou moins étendus. Ces mouvements passifs permettent d'apprécier la résistance de la capsule et des tissus fibreux périphériques. Cette résistance sera d'autant plus grande que les tissus fibreux péri-articulaires auront subi pendant un temps plus long les processus de l'inflammation chronique avant l'opération. Ils sont plus souples dans les résections hâtives et dans les résections traumatiques.

Ce rapport de l'humérus avec la cavité glénoïde sera plus ou moins exact, suivant que le traitement consécutif aura été plus ou moins bien dirigé. Sur un de nos malades, opéré d'ailleurs dans de très bonnes conditions, le membre fut abandonné à lui-même au bout d'un mois et demi. Le malade se débarrassa de son appareil de soutien ; il négligea l'électrisation de ses muscles, et nous l'avons retrouvé dix ans après avec une laxité articulaire que nous n'avons jamais observée sur nos autres réséqués. Le bout de l'humérus vient se mettre en rapport avec l'apophyse coracoïde quand l'opéré écarte le coude du tronc, et la déborde en dedans quand on élève passivement le bras au-dessus de l'horizontale [1].

D'après la première autopsie, on voit qu'il s'est formé une articulation énarthrodiale et qu'une tête de nouvelle formation est reçue dans la cavité glénoïde conservée. Comme nous l'avons fait remarquer dans nos généralités, on ne doit pas s'attendre à trouver toujours la même organisation. Il y a, pour une même articulation, différentes variétés anatomiques qui peuvent fournir le même résultat physiologique.

1. Tout en cherchant à obtenir toujours l'articulation directe de l'humérus avec la cavité glénoïde, nous devons nous mettre en garde contre des adhérences trop étroites qui limiteraient les mouvements. Nous ferons même remarquer qu'un peu de laxité est préférable à une articulation serrée, surtout chez les femmes et les sujets qui, pour leur travail, ont plus besoin d'adresse que de force. On pourra obtenir l'une ou l'autre variété, selon la direction qu'on imprimera au traitement post-opératoire (Voy. p. 33 et suiv.).

Textor[1] avait signalé la formation d'un ménisque, et nous avons constaté de notre côté des ménisques de remplissage dans nos expériences sur les animaux.

Ces néarthroses peuvent éprouver au bout de quelques années des modifications analogues à celles de l'arthrite sèche; elles s'enraidissent et présentent des craquements. C'est sur les rhumatisants et les tuberculeux qu'on observe ces altérations progressives qui peuvent faire craindre, chez ces derniers, une récidive de la carie et qui, dans tous les cas, diminuent considérablement la mobilité du membre réséqué.

La conservation du relief deltoïdien[2] est le caractère objectif le plus frappant du moignon de l'épaule après une résection sous-périostée, faite par l'incision antéro-interne, qui a ménagé la totalité ou la presque totalité du deltoïde et respecté l'intégrité du nerf circonflexe. Cette saillie

1. Textor (*Ueber die Wiedererzeugung der Knochen nach Resectionen bei Menschen*. Wurzburg, 1843) avait eu l'occasion de faire trois autopsies de réséqués de l'épaule, six ans, onze ans et dix-neuf ans après l'opération. Dans un premier cas, six ans après l'opération, il constate un prolongement osseux de nouvelle formation analogue à l'apophyse styloïde du cubitus, et dans le second (onze ans après l'opération), une masse renflée, recouvrant l'extrémité supérieure de l'humérus, dans l'étendue d'un pouce et demi environ. Des éminences de cette partie renflée, l'une donnait insertion au long chef du biceps, la seconde, de petit volume, s'articulait avec une petite partie déprimée de la cavité glénoïde qui était recouverte de cartilage. Textor signale l'atrophie du deltoïde, qui était réduit à une couche extrêmement mince et qui ne pouvait produire le mouvement d'abduction ; le sujet était obligé de lancer la totalité de son membre en dehors pour remplacer l'action du deltoïde.

Deux fois sur trois, Textor constata dans la néarthrose la présence d'un ménisque d'apparence fibro-cartilagineuse entre l'extrémité humérale et la cavité glénoïde. Dans un cas, il y avait une nouvelle capsule articulaire à laquelle le ménisque était uni ; elle se continuait avec un tissu fibreux embrassant le quart supérieur de l'humérus et était intimement unie aux tissus voisins et particulièrement à la face profonde du deltoïde. Immédiatement autour de l'articulation le tissu fibreux ressemblait à des fibro-cartilages, et prenait surtout cet aspect dans le disque interposé entre la cavité glénoïde et l'humérus. Textor fait remarquer que ces deux ménisques existaient chez les deux individus qui avaient le plus fait fonctionner leur membre ; l'un était couvreur de son état. Quant à celui qui ne présenta pas de ménisque, il était tailleur et mourut six ans après l'opération.

Syme avait eu aussi l'occasion de faire deux autopsies de ses réséqués, six mois et dix ans après l'opération ; il signale seulement l'arrondissement de la tête de l'humérus et sa fixation par de forts trousseaux fibreux à la cavité glénoïde (*Contributions to the Pathology of Surgery*, Edinb., 1848). Toutes ces observations sont analysées dans le travail de A. Wagner (*Ueber den Heilungsprozess nach Resection und Extirpation der Knochen*, Berlin, 1853).

Lücke cite dans son mémoire sur les résections (*Beiträge zur Lehre von den Resectionen*), paru en 1862, dans les *Archiv für klinische Chirurgie*, une autopsie faite sur un des opérés de Langenbeck dans laquelle on a constaté une capsule articulaire entre l'humérus et la face inférieure de l'acromion. Celle-ci est recouverte de tissus fibreux : quant à la petite tête humérale qui proémine dans la capsule sous la forme d'une petite saillie, grosse comme un pois chiche, elle est revêtue de cartilage hyalin. En dehors de l'articulation des prolongements ostéophytiques s'étendent dans les insections musculaires : la cavité glénoïde est recouverte de tissu fibreux et est reliée à l'humérus par du tissu conjonctif serré.

Il est impossible dans toutes ces observations d'apprécier le degré réel de la régénération osseuse, les coupes longitudinales de l'os peuvent seules, comme nous l'avons déjà dit, permettre d'apprécier le degré de la néoformation longitudinale.

2. Chez certains sujets, chez les femmes surtout, le relief du moignon de l'épaule peut être augmenté par l'adipose sous-cutanée. Cette adipose est même d'autant plus marquée que le muscle sous-jacent est plus atrophié. Il ne faut donc pas s'en tenir à la vue, mais palper le moignon de l'épaule quand le muscle est en contraction.

de l'acromion, qu'on constatait autrefois après toutes les opérations à lambeau, n'existe pas ; il y a cependant toujours une légère dépression sous-acromiale quand le muscle deltoïde a subi une lente atrophie avant l'opération. Les contractions de ce muscle sont énergiques ; on le sent se durcir quand l'opéré exécute le mouvement d'abduction.

Le retour de la force du deltoïde est subordonné à son atrophie antérieure ; ce n'est que chez les jeunes sujets et après les opérations faites pour des lésions récentes que la masse musculaire revient à un état voisin de la normale. Mais, même dans les cas les plus favorables, il n'atteint jamais la force et le volume du côté sain.

Les figures précédentes et celles que nous donnerons plus loin permettront au lecteur d'apprécier le degré du relief deltoïdien, qui est plus ou moins marqué suivant les conditions dans lesquelles a été pratiquée la résection. Nous en ajoutons une pour montrer ce qu'on peut obtenir dans les conditions les plus défavorables, c'est-à-dire sur un sujet tuberculeux, âgé de 56 ans, et chez lequel nous avions désinséré le faisceau antérieur du deltoïde à cause de la soudure fibreuse de l'humérus au scapulum. (*Traité de la Régén. des os.* T. II, p. 326.)

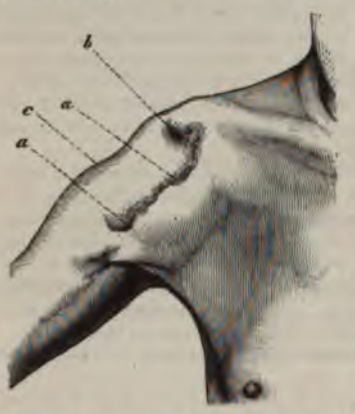

Fig. 144. — *Maximum d'écartement du bras sous l'influence de la volonté, chez un tuberculeux qui avait été opéré à l'âge de 56 ans.*

Cette figure, dessinée d'après une photographie, montre le relief du moignon de l'épaule et la saillie que fait le deltoïde quand il se contracte. — *a,a*, Cicatrice représentant l'incision faite puor l'opération ; *b*, Dépression sous-acromiale antérieure ; *c*, Relief deltoïdien.

La photographie, faite 13 mois après l'opération, montre le deltoïde en contraction dans le mouvement volontaire d'abduction du bras. L'articulation avait suppuré pendant 15 mois avant l'opération, et le deltoïde, très atrophié, était à peine reconnaissable au milieu des tissus infiltrés.

Cet homme, opéré en 1865, était fabricant de chaises; il vécut jusqu'en 1872, gagnant sa vie par le travail de ses mains dans l'exercice de son métier primitif.

Plusieurs de nos opérés nous ont écrit qu'ils se servaient de leur bras réséqué comme de l'autre ; mais, quand nous les avons examinés, nous avons toujours trouvé une différence plus ou moins grande entre les deux épaules[1]. Ce n'est

1. Il ne faut jamais prendre à la lettre les expressions familières à certains malades qui prétendent avoir leurs épaules semblables des deux côtés, et se servir de leur bras opéré comme de l'autre. Ils s'en servent comme de l'autre à la condition de ne lui demander que les mouvements qu'il a l'habitude d'exécuter, et leurs épaules leur paraissent semblables quand ils les regardent recouvertes par leur vêtement! Ne nous laissons donc pas illusionner par cet euphémisme que les opérés reconnaissants emploient assez volontiers dans les lettres qu'ils écrivent à leur chirurgien. La réalité est assez belle pour qu'on se garde de toute exagération.

qu'après des esquillotomies ou des résections traumatiques superficielles, rapidement guéries et suivies d'exercices prolongés, qu'on pourrait peut-être observer la récupération complète de la force du muscle.

B. ÉTAT FONCTIONNEL DU MEMBRE. — MOUVEMENTS PROPRES DE L'ARTICULATION HUMÉRO-GLÉNOÏDIENNE. — OBSERVATIONS DE RÉSECTIONS ANCIENNES.

Rien de si trompeur que l'indication sommaire des aptitudes fonctionnelles que relatent certaines observations. Les opérés peuvent arriver par des artifices à utiliser le membre le plus imparfait, à le faire servir indirectement à l'exécution de certains mouvements ; et, de ce que tel sujet a pu reprendre sa profession, il ne s'ensuit pas que la résection soit satisfaisante pour le chirurgien. Dans beaucoup de travaux pénibles même, un seul bras dépense une grande force, et l'autre ne fait que régler le mouvement ou diriger l'instrument. Des réséqués du bras gauche, par exemple, pourront tirer un excellent parti de leur membre quand la main et le coude sont mobiles, quel que soit l'état d'impotence de l'articulation de l'épaule.

Il nous paraît indispensable pour apprécier l'état réel de la néarthrose de faire faire certains exercices qui mettent en jeu des muscles déterminés, et permettent de se rendre compte de la résistance active et passive de l'articulation [1]. Pour ces néarthroses, comme pour les arti-

1. Pour mesurer la force des opérés, il ne suffit pas de leur faire soulever des poids posés à terre ; cet exercice ne nous apprend rien au point de vue du fonctionnement de l'épaule. Pourvu que l'humérus soit solidement fixé à l'omoplate par du tissu fibreux, les opérés peuvent soulever avec le bras pendant des poids considérables.

L'important est de mesurer la force d'abduction, c'est-à-dire l'action du deltoïde. Pour cela nous leur suspendons des poids au-dessus du coude et nous leur faisons élever le bras en dehors ; d'abord sans fixer l'omoplate, et puis en la fixant. Il faut ensuite leur faire faire les mêmes exercices l'avant-bras étendu sur le bras avec des poids dans la main, ou bien, après leur avoir fait étendre le bras en dehors, leur faire alternativement étendre et fléchir l'avant-bras avec des poids dans la main.

Pour mesurer le mouvement de rotation, il faut, après avoir fait fléchir l'avant-bras contre la face antérieure du thorax et mis un objet dans la main, faire décrire un arc de cercle de dedans en dehors avec la main, le coude étant fixe. On peut aussi en leur faisant incliner le tronc sur le côté opéré et laissant pendre le bras, leur ordonner de faire tourner la tête de l'humérus contre la cavité glénoïde. Pour empêcher les mouvements de rotation que la supination et la pronation de la main et de l'avant-bras peuvent imprimer au membre tout entier, il faut immobiliser les segments inférieurs du membre au moyen d'une attelle antérieure. Il faut du reste, dans ces mouvements de rotation, se méfier de l'action de tous les muscles qui s'insèrent à l'humérus et qui, par la contraction successive de leurs divers faisceaux, peuvent à un moment donné devenir rotateurs.

Indépendamment de ces mouvements analytiques, il faut leur faire mettre les bras en croix, porter le bras opéré derrière la tête, sur le front, derrière le dos, sur la fesse, etc., lancer une pierre, et après ces divers mouvements on peut se faire une idée exacte du fonctionnement de la néarthrose.

Certains opérés peuvent exécuter des mouvements énergiques et être gênés pour des mouvements délicats qui exigent la rotation de l'humérus dans l'article. Il y a dans la constitution de la néarthrose des différences entre les divers sujets qui expliquent la difficulté de certains mouvements. La résistance d'un trousseau fibreux, ou l'existence d'une saillie anormale sur la tête nouvelle, rendent compte de ces différences fonctionnelles. Un ostéophyte mal placé peut empêcher absolument certains mouvements malgré l'action énergique des muscles.

culations normales, les exercices gymnastiques sont d'une très grande importance pour tirer parti des ressources musculaires que la résection laissa subsister. Après quelques semaines d'exercice, certains opérés intelligents arrivent à exécuter sans peine des mouvements qui avaient paru impossibles tout d'abord.

La première distinction à faire, c'est celle des mouvements de l'articulation scapulo-humérale et des mouvements de l'épaule en totalité. Bien qu'en réalité, dans les mouvements normaux, l'omoplate se déplace

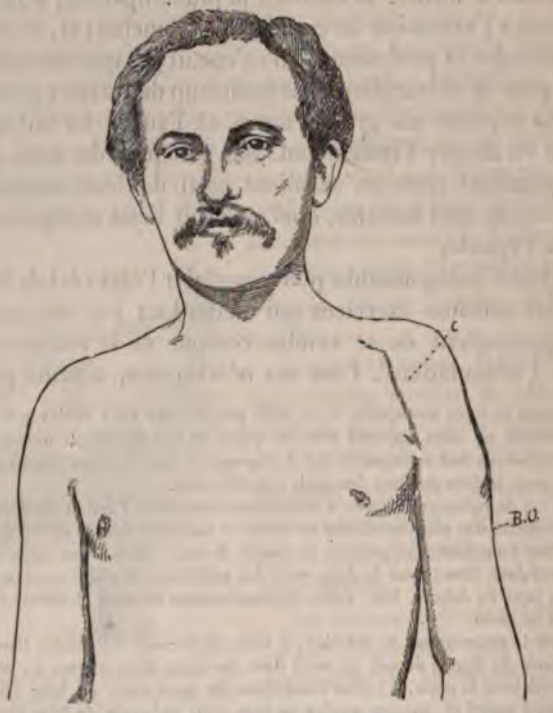

Fig. 145. — Sujet opéré en 1870, à Vissembourg; résection de dix centimètres environ de l'extrémité supérieure de l'humérus. Quand on l'examine les bras pendants, on pourrait croire que le relief du moignon de l'épaule est occasionné par la présence d'une tête humérale.

toujours plus ou moins, surtout dans les mouvements rapides et énergiques, il importe, dans l'analyse des fonctions de la néarthose, de déterminer ce qui revient à l'articulation huméro-glénoïdienne. Ces mouvements sont, toutes choses égales d'ailleurs, d'autant plus limités que le sujet a pris antérieurement à l'opération, et pendant un temps plus long, l'habitude de ne mouvoir l'épaule qu'en totalité.

Indépendamment de ces descriptions de l'état fonctionnel, nous intercalerons des dessins d'après la photographie, et nous représenterons la

région opérée dans les conditions qui nous paraîtront les plus favorables pour donner une idée exacte de résultat obtenu. Nous avons déjà représenté un de nos opérés les bras écartés du tronc et dans le maximum d'élévation et d'abduction; nous continuerons ainsi, car c'est le meilleur

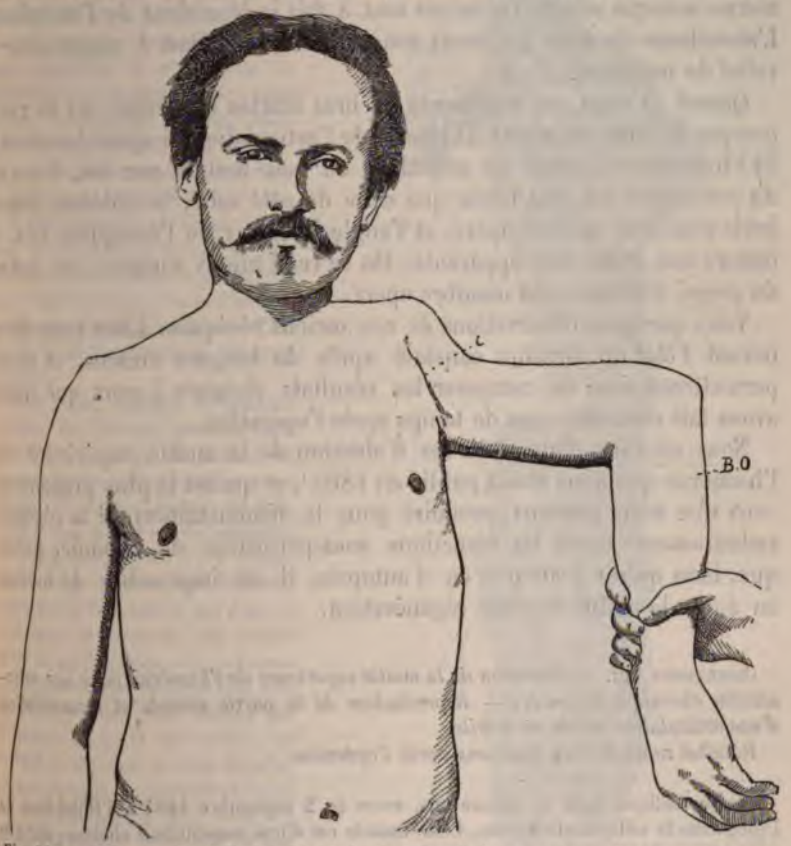

Fig. 146. — Même sujet, le bras opéré BO étant écarté du tronc et soulevé par une main étrangère; on se rend compte ainsi de l'absence de reproduction et de l'imperfection du résultat fonctionnel. — *c*. Cicatrice de l'incision de résection. — Le sujet a été photographié deux ans après l'opération.

moyen de permettre au lecteur d'apprécier l'étendue des mouvements les plus utiles et les plus difficiles à obtenir. Les dessins qui représentent les opérés les bras pendants et collés contre le tronc n'ont pas grande valeur[1]; ils peuvent même entretenir de singulières illusions, comme le montrent les deux figures 145 et 146, qui se rapportent à un sujet réséqué de l'extrémité supérieure de l'humérus, dans une ambu-

1. Otis a représenté ainsi tous les opérés de la guerre d'Amérique, et Langenbeck n'a pas fait dessiner autrement ceux qui figurent dans son mémoire de 1874 (*Archiv für klin. Chir.* 1874).

lance allemande pendant la guerre de 1870. Quand on le regarde les bras collés contre le tronc, on constate une conformation presque normale du moignon de l'épaule, et l'on pourrait croire à un bon résultat; mais si l'on soulève le bras en dehors, on voit que le quart de l'humérus manque et que cet os est tout à fait indépendant de l'omoplate. L'abondance du tissu graisseux sous-cutané contribuait à augmenter le relief du moignon.

Quand le sujet est représenté les bras écartés du tronc, on se rend compte du plus ou moins de liberté de l'articulation scapulo-humérale. Si l'humérus est soudé au scapulum ou peu mobile sur lui, l'épaule du côté opéré est plus haute que celle du côté sain; la colonne vertébrale s'incurve du côté opéré, et l'angle inférieur de l'omoplate fait en dehors une saillie très apparente. On se rend mieux compte, en outre, du degré d'atrophie du membre opéré.

Voici quelques observations de nos anciens réséqués. Elles nous donneront l'état du membre constaté après de longues années, et nous permettront ainsi de comparer les résultats éloignés à ceux que nous avons fait connaître peu de temps après l'opération.

Nous citerons d'abord le cas d'ablation de la moitié supérieure de l'humérus que nous avons publié en 1865[1], et qui est le plus probant de ceux que nous pouvons produire pour la démonstration de la régénération osseuse après les résections sous-périostées de l'épaule, parce que, bien qu'il n'y ait pas eu d'autopsie, il est impossible de mettre en doute la réalité de cette régénération.

Observation XXII. — *Résection de la moitié supérieure de l'humérus pour une ostéoarthrite chronique suppurée. — Reproduction de la partie enlevée et reconstitution d'une articulation solide et mobile.*

Résultat constaté ving-deux ans après l'opération.

Louise Gaillard, âgée de quinze ans, entre le 2 septembre 1864 à l'Hôtel-Dieu de Lyon, dans la salle Sainte-Marthe. Cette malade est d'une constitution chétive; elle a le teint pâle, anémique; elle est peu développée pour son âge; ses membres sont grêles et amaigris; elle porte des traces d'affections osseuses anciennes. En dehors et au-dessus de l'orbite à droite, existent deux cicatrices qui se sont formées dans son bas âge, à la suite d'une suppuration longue et abondante. Une cicatrice de même genre, adhérente à l'os, se voit au niveau du sternum. Depuis sept ans environ, après une chute qu'elle a faite sur l'épaule gauche, elle a conservé cette région constamment tuméfiée et douloureuse, surtout par les temps froids et humides. Les mouvements du bras étaient impossibles ou du moins très limités. De temps à autre, les douleurs devenaient plus vives. Il y a deux mois, elles prirent tout à coup une grande intensité; la fièvre se déclara, l'épaule devint le siège d'une grande tuméfaction, et un abcès s'ouvrit vers le milieu du mois d'août. Au lieu de marcher vers la cicatrisation, la plaie continua à s'agrandir.

Au 6 septembre, on constata l'état suivant : à la partie supérieure et antérieure du

1. *De la résection de la moitié supérieure de l'humérus.* Lyon, 1865. Extrait de la *Gazette médicale de Lyon.*

moignon de l'épaule, au-dessous de l'acromion, existe une plaie irrégulière, de 3 à 5 centimètres d'étendue à sa surface, communiquant avec l'articulation. On voit au fond de la plaie la tubérosité externe de l'humérus dénudée; il n'y a pas de séquestre mobile. La partie dénudée est encore vasculaire. Il n'y a plus de douleurs lancinantes, mais elles ont été remplacées par des douleurs sourdes et continues. On soumet immédiatement cette malade à un traitement dirigé à la fois contre l'état général et l'état local. Mais la suppuration devenant plus abondante et la malade s'affaiblissant tous les jours, on se décide à intervenir chirurgicalement. L'opération est pratiquée le 16 septembre.

Nous avons employé le procédé suivant. On fait une incision longitudinale, partant du milieu de l'espace acromio-coracoïdien et se dirigeant à travers la plaie, en bas, dans le sens des fibres du deltoïde, dans une étendue de 8 à 9 centimètres. On dissocie les fibres du deltoïde, et l'on arrive sur l'os en traversant le périoste. On prend alors la sonde rugine, et sans couper aucun tendon on dénude la tête de l'humérus des tissus fibreux qui l'entourent; on la fait saillir, on la luxe en dedans, et l'on détache ensuite le reste du périoste de haut en bas. En dedans, l'os était, en plusieurs points, dépouillé de son périoste et recouvert de masses de pus concret; sa surface était inégale, érodée; des fusées purulentes partaient de ce point. Aussi dut-on aller plus bas qu'on ne l'avait pensé tout d'abord, et, soit en agrandissant avec le bistouri l'incision extérieure, soit en tirant l'os en haut, on sépara le périoste sur une longueur de 12 centimètres. L'os fut scié à ce niveau. Le décollement du périoste avait été régulier; on distinguait une gaine à peu près complète, bien qu'elle se fût trouvée interrompue en dedans au niveau du corps de

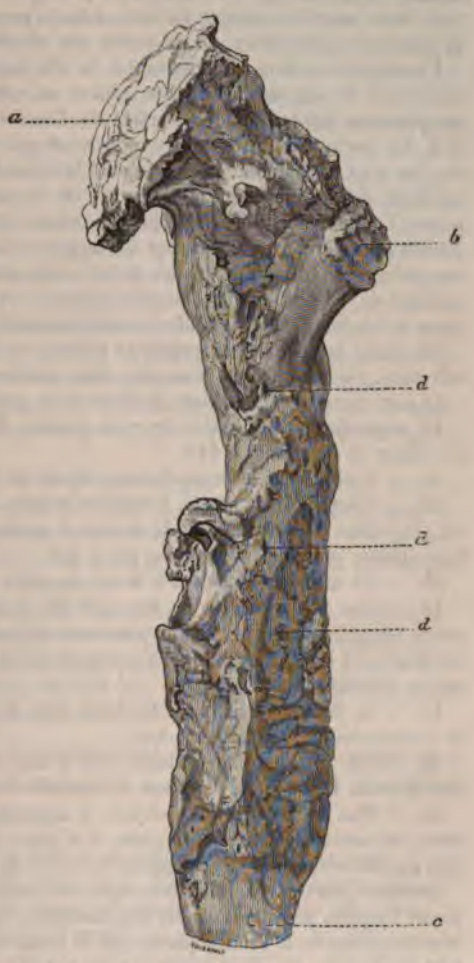

Fig. 147. — *Dessin de grandeur naturelle représentant la portion réséquée.* — La tête de l'os est considérablement déformée; elle présente un co allongé qui la fait ressembler à un fémur. Des déformations analogues s'observent dans les ostéites chroniques des adolescents; elles s'expliquent par la perturbation dans l'accroissement de l'os.

a. calotte humérale déformée recouverte de son cartilage ramolli et à surface très irrégulière; *b.* trochiter; *c*, extrémité inférieure du fragment enlevé présentant une hauteur de 5 à 6 millimètres d'os sain *d*, *d*, — trous vasculaires entourés d'ostéophytes saillants.

l'os et sur plusieurs points de la tête ; c'est en arrière et en dehors que cette membrane se trouvait le plus adhérente. Il n'y eut pas d'hémorrhagie pendant cette dissection. Deux artérioles avaient été liées dans le premier temps de l'opération. La cavité glénoïde paraissant saine, ou du moins peu altérée, on ne retrancha rien à ce niveau.

L'os enlevé est dans l'état suivant : la tête humérale est aplatie, déformée, encore recouverte de son cartilage ; mais celui-ci est ramolli, inégal et en voie de résorption sur plusieurs points. Toute la surface de l'os a été dépouillée, par le fait de l'opération, des parties fibreuses qui s'y insèrent et qui l'enveloppent normalement. Le tissu de l'os n'est pas ramolli, il n'a pas subi la dégénérescence graisseuse ; il présente au contraire des saillies, des ostéophytes de consistance comme éburnée en certains points. La surface est inégale, rugueuse, et au niveau du col chirurgical l'os est aplati d'avant en arrière. Au-dessous sont des inégalités dues à des ostéophytes ou à des sillons vasculaires. Au niveau des points qu'on avait retrouvés couverts par du pus concret au moment de l'opération, l'os est plus irrégulier et plus gros dans son ensemble. Dans toute sa longueur, il est manifestement vasculaire.

On réunit la plaie par six points de suture, en laissant une petite mèche à chaque extrémité. On maintient le bras entre deux attelles, l'une externe, l'autre interne.

Le soir, la malade allait bien ; la fièvre n'est pas plus forte qu'avant l'opération.

18 septembre. — Gouttière de gutta-percha. Pansement avec une solution légère de sulfate de fer. Pouls à 110.

19. — Légère rougeur érysipélateuse autour de la plaie. Langue saburrale.

22. — L'érysipèle est arrêté. Contre-ouverture en arrière et en dehors. Le membre est placé dans une gouttière de fil de fer. A partir de ce moment, l'état général s'améliore chaque jour ; la fièvre tombe peu à peu.

25. — La malade demande à se lever. La plaie a très bon aspect.

10 octobre. — La malade se lève tous les jours. Appétit excellent. Suppuration de moins en moins abondante. — En soulevant le bras par le coude et en le pressant entre les doigts, on sent au niveau de la partie réséquée une masse déjà résistante, quoique encore fibreuse.

15. — La malade a pris froid. Douleurs dans diverses articulations. Abcès au niveau de l'extrémité de l'humérus réséqué.

20. — On applique une gouttière fixée à une demi-cuirasse, pour mieux immobiliser le bras. État général excellent. La malade recommence à sortir.

31. — Plus de suppuration profonde. Il n'y a qu'un point qui suppure superficiellement, au niveau de la première plaie. A la place de l'os enlevé, on sent une masse de plus en plus résistante. Le bras paraît raccourci de 15 millimètres.

Quelques jours après, la malade reprit des douleurs dans d'autres articulations, elle perdit l'appétit, ses forces étaient languissantes. On l'envoya à l'hospice de l'Antiquaille, dans le service du Dr Dron, espérant que la bonne aération de cet hôpital lui serait favorable.

L'état général s'améliora d'abord ; mais bientôt, à la suite d'un refroidissement, des accidents survinrent : douleurs aiguës dans les genoux, état fébrile, vomissements. Cet état fut encore aggravé par de fréquentes indigestions. Tous ces accidents disparurent, et l'ossification nouvelle, quoique lente à se produire, paraissait cependant en bonne voie

6 janvier. — La malade rentre à l'Hôtel-Dieu. Elle digère mal et a de fréquents vomissements. Les fonctions digestives ne tardent pas à se rétablir, et l'on peut alors faire prendre à la malade une médication antiscrofuleuse. Huile de foie de morue : iodure de potassium.

25. — On sent deux masses osseuses de nouvelle formation, l'une tenant à l'os ancien, et l'autre supérieure, indépendante de la première. Celle-ci est plus volumineuse, elle paraît avoir au moins 5 centimètres. Une masse encore fibreuse réunit ces deux por-

tions, de telle sorte qu'il existe une pseudarthrose à ce niveau. Le deltoïde commence à se contracter sous l'influence de l'électricité. En baissant un peu la tête, la malade peut porter les doigts jusqu'au nez, sans le secours de l'autre main.

30. — On lui met un bandage amidonné qui maintient tout le bras, tout l'avant-bras et la moitié supérieure de la main, jusqu'à la racine des doigts, afin d'immobiliser complètement le membre et d'empêcher les mouvements communiqués.

14 février. — On enlève le bandage amidonné. La pseudarthrose existe encore, bien que l'on constate moins de mobilité; nouveau bandage amidonné.

25. — On défait de nouveau le bandage. Il n'existe plus de pseudarthrose. L'os nouveau forme un tout continu. La malade se plaint depuis deux jours d'une douleur au poignet. On constate un gonflement de l'extrémité inférieure du radius et du cubitus.

2 mars. — On électrise la malade tous les jours. Le deltoïde se contracte un peu. Le triceps, qui est très atrophié, se contracte très faiblement. Les muscles de la région antérieure, biceps, brachial antérieur, ont repris leur contractilité. A partir de ce moment, l'état de la malade s'améliore constamment, soit au point de vue de la santé générale, soit au point de vue des fonctions du membre. La masse osseuse nouvelle devient de plus en plus évidente, et les muscles reprennent chaque jour leur action.

La malade porte la main sur la tête, écarte le bras du tronc de plus de 10 centimètres, et s'en sert pour les divers usages de la vie, mieux qu'elle ne l'avait fait depuis sept ans.

1er juin. — La mobilité du bras devient de plus en plus étendue. — Le membre opéré a la même longueur qu'au moment de l'opération, soit parce que le relief du moignon de l'épaule fait paraître la distance plus grande, soit parce que l'os a pu s'accroître un peu par l'épiphyse inférieure, soit enfin parce que l'extension exercée par les appareils a pu regagner quelques millimètres.

Depuis le 1er septembre 1865, la jeune fille travaille comme cigarière à la manufacture de tabac de Lyon; elle ne souffre plus; le moignon de l'épaule est régulièremen conformé, comme on peut en juger par la figure 148, d'après une photographie faite quatorze mois après l'opération. Le bras du côté non opéré est plus long de 4 centimètres : il a grandi pendant que le bras opéré est resté stationnaire.

L'observation s'arrête à 1866 dans notre *Traité de la régénération des os*. Voici l'histoire de la malade depuis cette époque jusqu'au 6 décembre 1886, date de notre dernier examen.

Suite de l'observation XXII. *État de la malade en* 1886; *vingt-deux ans après l'opération.* — A partir de 1866, l'état de cette jeune fille s'est constamment amélioré jusqu'en 1870, bien qu'elle n'ait suivi aucun traitement spécial pour augmenter la mobilité de son articulation; ni mouvements passifs, ni gymnastique, ni électrisation. Sa santé se fortifia de plus en plus et elle put régulièrement travailler. Elle fit sur ces entrefaites une chute qui rappela des douleurs dans l'épaule et amena une plus grande raideur. A cette époque elle avait les os tellement friables que son acromion se cassa sous la main d'un aide qui fixait solidement l'omoplate pendant que nous voulions nous rendre compte de la mobilité propre de l'articulation scapulo-humérale. La consolidation se fit rapidement et n'eut d'autre résultat qu'un peu d'abaissement de cette apophyse.

En 1869, elle prit l'état de repasseuse et soumit son membre à un travail pénible, portant de lourdes corbeilles de linge et se livrant à de fréquents mouvements d'élévation des bras pour l'étendage. Ces efforts répétés furent sans influence fâcheuse sur l'état de l'articulation nouvelle qui parut se fortifier pendant deux ou trois ans. C'est à cette époque, 1871-75, que les mouvements actifs devinrent de plus en plus étendus, surtout le mouvement d'élévation du bras, qui ne put cependant jamais arriver au delà de l'horizontale.

Dans l'hiver de 1873-74 L. Gaillard se mit à tousser et dépérit sensiblement; elle

éprouva alors des douleurs rhumatismales dans diverses articulations. L'hiver suivant, elle eut plusieurs hémoptysies; je la vis à cette occasion et j'appris alors par sa mère qu'elle avait été couverte de boutons quelque temps après avoir été vaccinée et que les

Fig. 148. Maximum d'écartement du bras par la volonté. — *D'après une photographie faite en* 1865, *quatorze mois après l'opération.*

BO, Bras opéré; C, Cicatrice de la résection. Le relief du deltoïde est déjà très accusé.

abcès de la tempe et du sternum s'étaient développés consécutivement. Plusieurs enfants qui avaient été vaccinés avec elle auraient succombé quelques mois après! Tout en ignorant cette étiologie, je lui avais donné avant et après son opération de l'iodure de potassium qui ne m'avait pas paru avoir une action efficace sur la marche de l'ostéite d'abord et sur les complications consécutives ensuite. L'examen de la pièce (fig. 147) que j'avais enlevée neuf ans auparavant ne permet pas de se prononcer nettement sur la nature de la lésion osseuse; l'aspect serpigineux d'une cicatrice du bras venant cependant à l'appui du récit de la mère de la malade, j'administrai de nouveau l'iodure de potassium, et soit à cause de l'action de ce médicament, soit sous l'influence du repos et d'une alimentation réparatrice, les accidents cessèrent du côté des poumons; les râles muqueux disparurent aux sommets et la santé générale se rétablit. Depuis lors, elle a eu plusieurs fois pendant l'hiver des accidents pulmonaires qui survenaient surtout à la suite d'excès de fatigue. L'alimentation a sur elle une grande influence, et lorsqu'elle peut bien se nourrir, elle ne tousse plus et se porte beaucoup mieux. Quoi qu'il en soit du rôle de la syphilis dans la genèse des divers accidents

qu'elle a éprouvés depuis son enfance, cette malade est tuberculeuse, et elle présente à l'heure actuelle les signes certains d'une caverne au niveau de l'angle de l'omoplate à gauche. Malgré cette lésion qui paraît actuellement stationnaire, mais qui n'en est pas moins menaçante pour l'avenir, elle a d'assez bonnes apparences de santé. Elle continue à travailler, sans souffrir de l'épaule réséquée ; elle n'a plus eu de lésion du squelette depuis son opération.

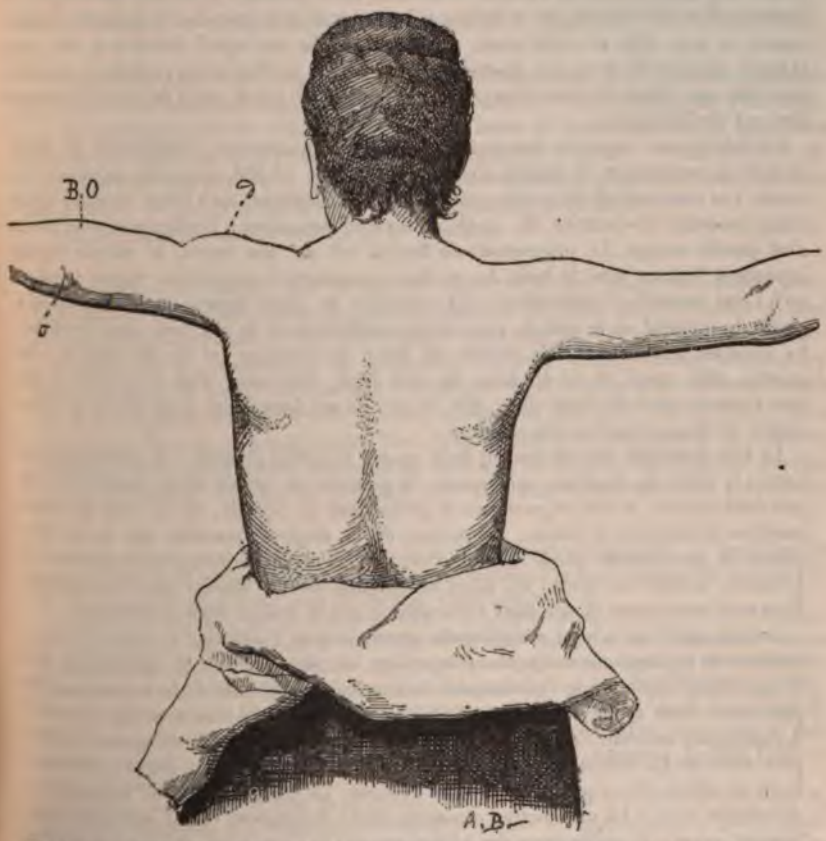

Fig. 149. — *D'après une photographie prise le 25 mars 1886, 22 ans après l'opération.*

Cette figure a pour but de montrer le relief du moignon de l'épaule. Le sujet ne peut pas aujourd'hui maintenir le bras à cette hauteur par la contraction seule des muscles. L'action de ces muscles ne le porte pas tout à fait jusqu'à l'horizontale. — Pour atteindre le niveau indiqué par la figure, le sujet est obligé de s'aider en grimpant avec le bout des doigts contre un mur ou une paroi verticale. — BO, bras opéré; — *d*, relief deltoïdien sous-cutané. — *o*, fossette sus-olécrânienne exagérée par la subluxation du cubitus en arrière. — Nous aurions voulu rendre ces photographies plus rigoureusement comparables, mais la malade nous a refusé de se laisser photographier par devant.

La forme du moignon de l'épaule et les mouvements de l'articulation sont à peu près ce qu'ils étaient il y a dix ans. Le mouvement d'abduction du bras est un peu plus limité cependant depuis des douleurs rhumatismales que la malade a ressenties l'an dernier dans diverses articulations. Le relief du moignon de l'épaule n'a pas dimi-

nué ; il se serait plutôt un peu accentué ; mais cela est dû à l'augmentation de l'adipose sous-cutanée qui fait paraître plus profond un sillon cicatriciel adhérent à l'os au niveau de l'empreinte deltoïdienne.

L. G... travaille toute la journée à son métier de blanchisseuse, faisant tous les mouvements que nécessite la préparation et l'étendage de son linge. Elle élève le bras jusqu'à l'horizontale, mais en entraînant l'omoplate. Elle met les bras en croix sans faire dévier trop sensiblement la colonne vertébrale. Pour atteindre le niveau qu'indique la photographie, elle est obligée de lancer la main ou de grimper avec le bout des doigts contre un mur. Elle se coiffe seule, porte la main du côté opéré derrière la tête, sur le front, derrière la fesse. Le mouvement de rotation de l'humérus en dehors, mesuré par l'arc que décrit la main appuyée sur la poitrine le coude étant fléchi et le poignet fixe, est de 75 degrés.

Le deltoïde se contracte énergiquement dans le mouvement d'abduction du bras, et dans ce mouvement la malade soulève un poids de 6k,500 suspendu au-dessus du coude. Les mouvements du coude sont un peu moins étendus qu'à l'état normal à cause d'une ancienne sub-luxation du coude en arrière remontant à l'enfance et dont on ne s'est jamais occupé. Le mouvement de flexion est un peu limité, la malade touche cependant l'épaule avec le bout du médius ; pronation et supination moins étendues qu'à l'état normal. L'articulation s'est assouplie du reste depuis quelques années à partir du moment où la malade s'est servie régulièrement de son bras pour travailler. La main est très forte et très mobile ; la force de pression est de 30 kilos du côté gauche, côté opéré, et de 43 kilos du côté droit, côté sain ; d'où proportion à peu près normale entre les deux côtés. Elle se sert de ses deux mains pour porter ses corbeilles de linge et relever son étendage.

La tête humérale est solidement fixée contre la cavité glénoïde ; la néarthrose n'est jamais le siège de douleurs spontanées ; la pression au niveau de la cicatrice est un peu douloureuse ; la tête se perd dans la profondeur de l'épaule, on ne peut pas nettement en déterminer la forme. La portion de la diaphyse nouvelle est un peu plus mince et plus inégale que le reste de l'os ; elle est en même temps plus sensible à la pression, surtout au niveau du point de jonction de l'os ancien avec l'os nouveau. C'est vers cette partie et non dans l'articulation que la malade ressent la fatigue.

Le bras opéré qui n'a pu sensiblement grandir depuis l'opération à cause de la soustraction du cartilage de conjugaison supérieur, est plus court de 65 millimètres, mais il faut tenir compte ici de l'abaissement de l'acromion à la suite de la fracture signalée plus haut. Cette apophyse forme une voûte surbaissée et le bras a perdu de ce chef 1 centimètre environ. Comme le bras se trouvait quelques semaines après l'opération plus court de 15 millimètres, 4 centimètres du raccourcissement peuvent être attribués au défaut d'accroissement de l'os réséqué. La différence de 65 millimètres se décompose ainsi : 15 millimètres constatés après l'opération et qui existaient probablement avant ; 10 millimètres dus à l'abaissement de l'acromion, et 4 centimètres d'arrêt d'accroissement. Le membre sain a grandi de 3 centimètres depuis le moment où nous avons publié l'observation dans le *Traité de la régénération des os*.

Nous avons revu cette opérée le 6 décembre 1886 et nous n'avons rien à ajouter à la description que nous venons de donner. La malade a eu cependant, au mois de mai, une pneumonie grave qui a été suivie d'une convalescence difficile. Pendant quelque temps, elle a été gênée dans son travail par des douleurs du bras qui survenaient à la suite des efforts et qui se faisaient sentir très nettement à la jonction de l'os ancien et de l'os nouveau, jamais dans l'articulation de l'épaule.

Nous avons reproduit cette observation avec de longs détails parce qu'elle est importante au point de vue de la régénération osseuse, en

raison de la longueur d'os enlevée[1], et qu'elle montre la persistance, au bout de vingt-deux ans, et malgré les conditions hygiéniques les plus défavorables, de tous les mouvements utiles pour un bon usage du membre et l'exécution d'un travail pénible. C'est un des faits que nous avons déjà invoqués en faveur de la persistance de la guérison après les résections chez les tuberculeux. La néarthrose est restée absolument saine, et la tuberculose pulmonaire paraît enrayée ou marche très lentement.

Observation XXIII[2]. — *Résection de l'extrémité supérieure de l'humérus pratiquée au milieu des accidents aigus. — Ablation de près de 7 centimètres de l'humérus. — Reconstitution d'une articulation nouvelle entre la cavité glénoïde et la portion d'humérus régénérée. — Forme parfaite du moignon de l'épaule. — Mouvement d'abduction limité par des brides cicatricielles. — Amélioration progressive des fonctions du membre. — Santé parfaite depuis la cicatrisation de la plaie.*

État de l'opérée dix-huit ans après la résection.

Marie-Antoinette Godde, âgée de 14 ans, entra, le 4 mai 1869, salle Saint-Pierre, n° 81 (service de M. Ollier). Dans les premiers jours de décembre 1868, elle avait eu pour la première fois des douleurs à l'épaule droite, au niveau du tiers supérieur de l'humérus. Elles vinrent subitement. Le lendemain, les mouvements étaient impossibles. Huit jours après le début, les douleurs s'irradièrent dans la main, plus vivement la nuit que le jour. Vers le mois de février suivant, souffrances plus vives ; les révulsifs et les applications diverses ne firent aucun effet. Actuellement (22 mars 1869), il existe un gonflement de l'épaule droite, uniforme en dehors et en arrière, s'arrêtant en ce point au bord de l'aisselle et en bas ne dépassant pas l'insertion deltoïdienne. Les douleurs ne

1. Les ostéo-arthrites aiguës des enfants et des adolescents présenteront les conditions les plus favorables pour la régénération de ces longues portions d'os (voy. observation XXI, p. 86). A l'appui de cette proposition nous citerons les deux faits suivants :

M. Roderick Maclaren, de Carlisle, a publié il y a quelques années (1873) un cas de résection sous-périostée de 3 pouces et demi de l'extrémité supérieure de l'humérus, sur un garçon de 6 ans, atteint d'ostéo-arthrite aiguë de l'épaule. L'inflammation, qui avait probablement débuté par la diaphyse, s'était propagée à l'articulation en perforant l'épiphyse. L'opération fut pratiquée en décembre 1871. Une longueur de 2 pouces et demi fut récupérée par la régénération de l'os; le résultat physiologique fut très satisfaisant. (*On a case of subperiostal excision of the head and part of the schaft of the humerus*. Carliste 1873, et *Lancet*, 7 juin 1873.)

M. Vincent, chirurgien en chef de la Charité, a communiqué à la Société de médecine de Lyon (5 mai 1884) une très intéressante observation relative à l'ablation de près de la moitié supérieure de l'humérus pour une ostéite nécrotique de la diaphyse, avec altération concomitante de l'épiphyse sans invasion de l'articulation par le pus. Il enleva cependant la tête humérale, parce que l'articulation lui parut devoir être envahie prochainement, ce qui restait du tissu de l'épiphyse étant déjà atteint d'inflammation suppurative jusqu'à une petite distance du cartilage diarthrodial.

Cette opération, faite sur un jeune garçon de 13 ans, le 2 février 1884, avec toutes les règles de la méthode sous-périostée, donna un excellent résultat. La partie d'os enlevée s'est régénérée sur une étendue de 7 centimètres environ ; l'os nouveau se termine en haut par une partie renflée qui s'articule avec l'omoplate.

Trois mois après l'opération (22 avril 1884), le sujet pouvait porter la main à la figure et écrire. Il quitta l'hôpital de la Charité le 26 mai. M. Vincent, qui a eu l'obligeance de nous fournir tous ces détails, n'a pu nous donner des nouvelles plus récentes.

2. Observation déjà publiée par M. Viennois, dans son mémoire sur la *Résection sous-périostée de l'épaule*, paru en 1872, dans la *Gazette hebdomadaire*.

se font pas sentir immédiatement au-dessous de l'acromion, mais au niveau des tubérosités humérales, à 3 centimètres plus bas. On peut faire exécuter de petits mouvements à l'articulation sans douleur. L'articulation contient du liquide, car en saisissant le coude et en imprimant de petites impulsions saccadées à l'humérus, en haut, on s'assure qu'il n'est pas en contact avec l'omoplate. Aussi, grâce à cette distension de la capsule, l'humérus du côté malade paraît un peu plus long que l'humérus du côté sain. Cette circonstance, du reste, ainsi que la tuméfaction du moignon, empêchent de se rendre compte des dimensions réelles de l'os, qui théoriquement devrait être plus petit de quelques millimètres que du côté opposé. Le gonflement de l'épaule augmentant chaque jour et la fluctuation devenant superficielle, on fait le 18 mai une incision à la partie postérieure de l'épaule, par laquelle il sort un pus abondant.

Le 23, pouls à 140. Un stylet introduit pénètre au centre de l'articulation; le pus s'écoulant difficilement et le gonflement du membre ne permettant pas de faire des contre-ouvertures favorables à l'écoulement du pus, M. Ollier se décide, malgré les symptômes aigus, à pratiquer la résection dans le but de faire disparaître, par une large ouverture de l'articulation, les accidents de l'étranglement des tissus et de la rétention du pus. M. Ollier pratiqua cette opération par son procédé ordinaire, le 23 mai. La malade avait le pouls à 140; mais elle était dans d'assez bonnes conditions générales et l'examen ne faisait pas reconnaître chez elle d'affections diathésiques [1]. Dans le cours de l'opération, on reconnaît ce qui avait déjà été diagnostiqué : l'existence d'une ostéo-arthrite qui avait débuté par les tubérosités et qui avait été probablement limitée d'abord à la diaphyse. L'articulation était pleine de pus; mais le cartilage, quoique ramolli, formait encore une couche continue; d'autre part, la ligne juxta-épiphysaire était altérée; le tissu spongieux était imbibé de pus, et l'épiphyse se décollait facilement sur les points non encore envahis par la suppuration. On trouve des fusées purulentes en dehors de la capsule; on agrandit, pour faciliter l'écoulement du pus, l'ouverture postérieure correspondant au premier abcès, ouvert avant l'opération. On applique un bandage silicaté. Le soir le pouls était à 130 et l'épaule douloureuse.

Le 24, on fend le bandage, on y pratique une fenêtre : douleurs vives; pouls 160; sueurs abondantes; langue jaunâtre. Le 28, pouls 128. Langue bonne, humide. A partir de ce moment, amélioration graduelle; pas de frisson. Amélioration constante jusqu'au 18 juin.

Le 18 juin, la malade quitte l'Hôtel-Dieu avec un nouveau bandage silicaté, immobilisant l'épaule et permettant à la suppuration de s'écouler. Elle part pour la campagne et revient le 8 août. La santé générale est excellente, mais il s'était formé quelques abcès à la partie postérieure du bras et dans la fosse sous-épineuse, la malade ayant été privée de soins chirurgicaux réguliers pendant son séjour à la campagne.

Le 25 août, on constatait un commencement de régénération de l'os enlevé et une solidité de plus en plus grande de l'épaule. On sentait nettement, par la pression des doigts sous l'acromion, une masse osseuse de nouvelle formation. La malade repart pour son pays et reste trois mois sans revenir; elle oublie malheureusement de mobiliser son articulation comme M. Ollier le lui avait recommandé.

En novembre, on constate que les anciennes fistules sont taries, mais qu'il s'est ouvert deux ou trois petits foyers qui suppurent encore. Il n'y a plus de douleurs; l'embonpoint est remarquable. On voit que la nouvelle articulation se reforme de plus en plus solide. Le deltoïde commence à se contracter énergiquement, mais l'écartement du bras est un peu douloureux à cause des deux trajets fistuleux qui se sont formés dans l'aisselle. Le tiraillement brusque de ces trajets occasionne de vives douleurs. On conseille la mobilisation méthodique et prudente de la néarthrose et l'écartement

1. Au moment de l'opération, l'humérus sain avait 25 centimètres et demi; le cubitus, 25; le radius, 21 et demi. La tuméfaction du côté malade empêchait d'apprécier exactement la longueur de l'humérus malade, comme nous l'avons dit.

de l'humérus avec la bande de caoutchouc pour faire céder les adhérences, ce qui malheureusement ne fut pas exécuté.

La malade rentra quelques mois après à l'Hôtel-Dieu, dans le but d'obtenir l'assouplissement de son articulation, mais elle fut prise d'un érysipèle grave qui mit ses jours en danger. Elle fut ensuite perdue de vue jusqu'en 1871.

État de la malade au 4 février 1872. — La santé générale est complètement rétablie. C'est une fille forte et pleine d'embonpoint. Les fistules sont depuis longtemps cicatrisées. Elle se sert de son bras pour tous les travaux de ménage et des champs; elle a autant de force que du côté sain, seulement les mouvements d'abduction et d'élévation du bras sont limités. Le moignon de l'épaule est aussi développé, aussi bien formé en tant que relief deltoïdien : en arrière, il est un peu aplati. Les cicatrices en arrière et en haut indiquent les foyers de suppuration antérieure. En pressant avec les doigts la région occupée par la tête de l'humérus, on constate la présence d'une tête de nouvelle formation, qui se distingue très nettement de la portion ancienne, parce qu'elle tient à cette dernière par un col de 2 ou 3 centimètres de longueur et plus mince que la diaphyse humérale. Le col s'épanouit en haut en une tête aplatie à contours rugueux, dont on délimite la forme en avant; elle s'articule solidement avec la cavité glénoïde et il est impossible de la faire chevaucher de bas en haut, maintenue qu'elle est dans cette cavité par les ligaments très forts, très résistants. Elle est très mobile en avant et en arrière; la malade porte la main à la bouche et sur la tête sans difficulté; mais, en dehors, les mouvements d'élévation directe sont peu étendus. En explorant l'aisselle, on voit qu'ils sont limités par deux brides fibreuses très résistantes que M. Ollier se proposait de couper; mais la malade s'y refusa, effrayée par le souvenir de l'érysipèle qu'elle avait eu à l'Hôtel-Dieu, et très satisfaite d'ailleurs du fonctionnement de son bras.

L'existence de ces brides qui unissent l'omoplate à l'humérus fait que le mouvement d'élévation ne peut s'accomplir sans entraîner l'omoplate.

Quant à la longueur d'os récupérée par la reproduction : au moment de l'opération, 65 millimètres ont été retranchés de l'humérus malade; en admettant que les deux os fussent égaux en ce moment, l'os sain devrait avoir aujourd'hui 80 millimètres de plus, car indépendamment des 65 millimètres qui représentent son excès de longueur, par suite de la résection de l'os opposé, il a grandi de 15 millimètres depuis l'opération, soit 8 centimètres de plus que celui du côté opéré (puisque celui-ci ne pouvait s'accroître, son cartilage de conjugaison ayant été enlevé). Or, l'humérus sain, de l'épitrochlée à l'angle postérieur de l'acromion, mesure 270 millimètres, et l'humérus du côté malade, 235 millimètres. Il y a donc une différence de 35 millimètres entre les deux os; mais, l'espace à combler étant de 80 millimètres, il y a nécessairement 45 millimètres de reproduits. D'autre part, nous constatons un accroissement de compensation sur le cubitus du côté opéré : il mesure 227 millimètres, tandis que celui du côté sain a 218 millimètres.

Quant aux mouvements volontaires, la contraction du deltoïde est très énergique; on le sent sous le doigt et l'on voit ses faisceaux se dessiner sous la peau lorsque la malade fait un effort; malheureusement, ces contractions énergiques ne sont pas suffisantes pour écarter le coude du tronc à plus de 15 centimètres sans entraîner l'omoplate. L'humérus est retenu par des brides cicatricielles qu'on sent dans l'aisselle. Les mouvements passifs ne sont pas plus étendus que les mouvements actifs. Les mouvements volontaires de rotation de l'humérus peuvent être constatés de la manière suivante : si l'on fait pencher la malade, après avoir immobilisé l'articulation du coude et du poignet au moyen d'une attelle, la malade fait exécuter des mouvements de rotation de l'humérus dans la cavité glénoïde. L'électricité localisée fait contracter les différents muscles rotateurs.

État de l'opérée dix-huit ans après la résection. — Cette opérée vit encore et jouit d'une excellente santé; elle est religieuse dans un département voisin : voici quel est

son état dix-huit ans après la résection, d'après une lettre qu'elle nous a écrite à la date du 15 février 1886 : « Depuis mon opération, je n'ai point fait de maladie sérieuse, je suis seulement gastralgique depuis trois ans. Je n'ai jamais souffert dans l'épaule opérée; mais mon bras se fatigue plus facilement que celui du côté sain. Je porte la main derrière la tête et derrière le dos jusqu'au bas des reins. Je n'ai point de difficulté pour écrire, mais j'ai un peu de peine pour me coiffer. Je fais la classe depuis dix ans. Je ne puis mettre les bras en croix sans entraîner l'omoplate. Pour soulever de terre, je porte des poids aussi lourds d'un côté que de l'autre. A bras tendu, je porte pendant 1 minute 4 kilogrammes de la main du côté sain et $2^{k},500$ du côté opéré. Je puis lever 8 kilogrammes attachés au-dessus du coude. Mon bras opéré est aussi gros que l'autre. De l'épaule au coude il y a 3 centimètres de moins; mais l'avant-bras est plus long d'un centimètre. Je ne tousse jamais. Non seulement mon bras n'a pas perdu de sa force dans ces derniers temps, mais il me semble qu'il s'améliore toujours; je m'en sers de mieux en mieux. »

Fig. 150. — Maximum d'abduction du bras par l'action combinée du deltoïde et des muscles élévateurs de la totalité de l'épaule ; — *d*, relief deltoïdien ; *co*, cicatrice de l'incision de résection. — *D'après une photographie faite trois ans après l'opération.*

Nous avons revu cette opérée le 25 septembre 1886, c'est-à-dire dix-huit ans et cinq mois après la résection. La figure 151, d'après une photographie faite ce jour-là, permet de comparer la forme du moignon de l'épaule et le degré d'élévation du bras à quatorze ans de distance (Voy. fig. 150). On voit un relief deltoïdien très accusé, et d'autant plus remarquable que le sujet, quoique toujours bien portant, a perdu son embonpoint primitif. La main est appuyée au niveau qu'elle peut atteindre par la contraction des muscles de l'épaule. Le mouvement d'abduction et d'élévation du bras est plus étendu qu'en 1872, mais toujours arrêté par les brides cicatricielles intra-axillaires. La saillie que fait l'angle inférieur de l'omoplate indique que cet os est entraîné avec

l'humérus. Avec un deltoïde pareil, le mouvement d'élévation pourrait être complet et très énergique s'il n'était bridé par deux tractus fibreux formés par les anciens trajets fistuleux, et qu'on sent très distinctement quand on écarte le bras du tronc.

Fig. 151. — Même mouvement que dans la figure précédente. — *D'après une photographie faite dix-huit ans et cinq mois après l'opération.*

rd, relief deltoïdien ; — *ir*, incision de résection ; — *c*, cicatrices d'abcès le long du tendon du biceps et dans le creux axillaire.

Cette observation nous a paru mériter d'être reproduite à cause de son ancienneté et de la permanence du résultat obtenu. Nous ferons remarquer en outre une particularité intéressante, au point de vue de l'accroissement du squelette : c'est la persistance de l'allongement atrophique des os de l'avant-bras. Nous avions noté en 1872, au moment où la malade avait 18 ans, un allongement atrophique de 9 millimètres pour le cubitus ; la même différence a été constatée en 1886, quatorze ans après. L'opération avait été pratiquée pour une ostéo-arthrite aiguë qui n'avait rien de tuberculeux ; aussi voyons-nous le résultat fonctionnel, non seulement se maintenir, mais encore s'améliorer de plus en plus.

Une autre observation intéressante est celle qui se rapporte à un sujet tuberculeux opéré le 16 février 1869 et dont nous pouvons donner l'état de l'articulation à la date du 8 janvier 1887, c'est-à-dire près de dix-huit ans après.

Observation XXIV[1]. — *Carie tuberculeuse de l'articulation scapulo-humérale. — Résection de 6 centimètres de l'extrémité supérieure de l'humérus. — Accidents pul-*

1. Observation également publiée dans le mémoire de M. Viennois. L'opération y a été indiquée comme ayant été pratiquée en 1870 ; mais le malade que nous avons vu récemment en a rectifié la date.

monaires graves pendant la convalescence. — Reconstitution d'une articulation énarthrodiale et retour des fonctions de tous les muscles de la région. — Altération secondaire de la néarthrose; limitation des mouvements. — Troubles trophiques.

État du malade dix-huit ans après l'opération.

Auguste G..., âgé de 16 ans, entre à l'Hôtel-Dieu le 25 janvier 1869, pour une arthrite de l'épaule, occasionnée par une chute sur cette région deux ans auparavant. Tempérament lymphatique; ganglions sous-maxillaires engorgés. Après divers traitements infructueux l'articulation suppura et la résection fut pratiquée le 16 février 1869. La portion retranchée mesurait près de 6 centimètres (57 millimètres); l'humérus du côté malade était plus court de 2 centimètres (18 millimètres en moyenne par les diverses mensurations).

Quelques jours après l'opération, hémoptysies graves qui reparurent au mois de mai suivant avant la cicatrisation complète de la plaie.

Un an après la cicatrisation était complète et le membre se fortifiait de jour en jour. Nous revoyons le malade en novembre 1871. A cette époque la mobilité était tellement étendue que le malade pouvait exécuter avec facilité des mouvements de circumduction. Il écartait le coude en dehors de manière à former avec le tronc un angle de 65 degrés, *sans faire basculer l'omoplate*. A cette époque, sous l'influence d'un refroidissement, douleurs vives dans l'épaule et abcès qui vint faire saillie à la partie inférieure de la cicatrice. Un coup de bistouri donna issue non pas à du pus crémeux, mais à un liquide louche, filant comme la synovie.

Au 1er février 1872 on constatait l'état suivant : Les mouvements de circumduction ne sont pas aussi complets qu'avant l'abcès. On sent que l'humérus est retenu par la résistance des tissus périphériques.

Le moignon de l'épaule présente une configuration qui ne permettrait pas de supposer au premier abord qu'il y a eu une résection, tant les saillies et les reliefs ont leur aspect normal; cependant il est plus mince et amaigri. Quand on presse sous l'acromion, on sent une tête renflée et sphéroïdale située en dehors de l'apophyse coracoïde et contre la cavité glénoïde. De l'angle externe de l'acromion à la partie la plus saillante de l'olécrâne, l'avant-bras étant fléchi sur le bras, on trouve, au compas d'épaisseur : $0^m,31$ du côté sain, $0^m,38$ du côté malade.

De l'angle postérieur de l'acromion à la partie inférieure du condyle huméral : $0^m,344$ du côté sain, et du côté malade $0^m,274$, soit une différence de 7 centimètres entre les deux humérus. Depuis le moment de l'opération, ou plutôt depuis le moment où avaient été prises les mensurations (novembre 1869), jusqu'à ce jour, l'humérus sain avait grandi de près de 2 centimètres.

Avant l'opération on constatait que l'humérus malade avait 18 millimètres de moins que l'humérus sain; on a retranché 57 millimètres; la portion restante mesurait donc 75 millimètres de moins que l'humérus sain. Depuis l'opération le côté sain ayant grandi de 2 centimètres (17 millimètres), tandis que le côté malade n'a pu grandir, parce que le cartilage de conjugaison avait été enlevé, nous devrions trouver une différence de plus de 9 centimètres (92 millimètres) entre les deux humérus. Or elle n'est que de 7 centimètres; donc il y a eu 2 centimètres au moins de reproduits. On sent, du reste, sur l'extrémité supérieure de l'humérus des rugosités qui indiquent la présence de la portion osseuse nouvelle. Ces rugosités, comme toujours, se prolongent sur la portion ancienne, mais la portion reconstituée est plus épaisse que la diaphyse; elle forme une véritable tête humérale, et sans la cicatrice de l'incision antérieure, on ne croirait pas que l'épaule ait été réséquée.

Depuis cette époque, nous avons suivi cet opéré qui habite Lyon et qui est employé aux écritures dans une maison de banque. Sa tuberculose pulmonaire a été plusieurs fois sur le point de s'aggraver, mais une bonne hygiène et un traitement approprié ont enrayé les accidents. Parallèlement à ces poussées avortées vers la plèvre ou le poumon

se manifestaient des douleurs dans l'épaule et une sensation de fatigue dans le bras. Il n'est survenu cependant ni tuméfaction, ni abcès, mais les mouvements de la néarthrose se sont limités et la force du membre a diminué. Depuis quelque temps l'état de ses poumons et de son articulation paraît stationnaire. Ses forces générales ont même augmenté ; il est marié et père de famille.

Voici son état au 8 janvier 1887, dix-sept ans et dix mois après l'opération. — Le bras opéré et tout le moignon de l'épaule sont sensiblement atrophiés ; le relief deltoïdien, quoique toujours sensible, est moins marqué qu'il y a quelques années. L'articulation est le siège de craquements secs.

La force d'abduction est encore considérable ; il soulève 10 kilos suspendus au pli du coude, écarte avec ce poids l'humérus du tronc à 12 centimètres sans entraîner l'omoplate, puis il continue le mouvement en entraînant cet os.

Il met les bras en croix, mais en entraînant l'omoplate dont l'angle inférieur vient faire saillie en avant, et en soulevant la totalité de l'épaule. La colonne vertébrale s'incurve du côté opéré.

Les mouvements passifs ne sont pas plus étendus que les mouvements actifs ; ce sont des résistances passives qui retiennent l'humérus contre l'omoplate ; brides cicatricielles et rétraction de la capsule. La tête humérale est très solidement fixée contre la cavité glénoïde ; on la fait pivoter sur place, mais on ne peut ni la faire remonter ni l'attirer en bas. La limite entre la portion nouvelle et la portion ancienne paraît indiquée par une saillie ostéophytique très sensible en avant du niveau de la cicatrice.

G..., malgré cet enroidissement de l'articulation, est très fort de son membre ; il enlève de terre 30 kilos, et soulève 5 kilos à bras tendu, c'est-à-dire le bras étendu sur l'avant-bras, et le bras écarté du tronc ; il porte dans cette position 4 kilos pendant 12 à 15 secondes. La force de pression de la main droite (côté opéré) est de 69 kilos, celle de la main gauche de 81 kilos.

Les mouvements de l'articulation se sont, comme nous l'avons déjà dit, limités dans ces dernières années à la suite de poussées inflammatoires dont l'épaule a été le siège, mais le malade peut s'en servir pour tous les usages de la vie et écrire toute la journée. Il fait son nœud de cravate, découpe à table, etc. Il peut manger à la fourchette de la main opérée, mais non à la cuiller, il préfère cependant manger de la main gauche, ayant pris l'habitude de se servir de cette dernière main pendant sa maladie.

La lésion de l'épaule qui a nécessité la résection, ayant débuté à l'âge de 14 ans, a causé par elle-même plutôt que par l'opération qui l'a suivie, des modifications trophiques intéressantes à signaler dans le développement des organes de la tête : l'oreille du côté opéré est plus petite, l'ouïe un peu moins fine ; la vision moins aiguë ; côté droit de la tête un peu moins développé, mais inégalité à peine sensible cependant. Du côté du membre opéré, sueurs plus faciles, poils un peu plus développés à l'avant-bras ; sécrétions axillaires sensiblement plus odorantes ; pas de sensibilité au froid plus marquée ; température axillaire plus élevée de 1 à 2 dixièmes. Il est bon de faire observer à cet égard que c'est de ce côté que se trouvent les lésions pulmonaires : submatité, expiration soufflante et prolongée.

Cette observation nous fournit un exemple de la déchéance que peuvent subir les néarthroses chez les tuberculeux, mais elle nous montre aussi que, malgré la forme grave qu'avait affectée la tuberculose au moment de l'opération, la phthisie n'est pas fatale et que la guérison de l'articulation peut persister indéfiniment. Il n'y a eu en effet dans l'articulation réséquée ni abcès, ni fongosités ; il s'est produit une sclérotisation des tissus conjonctifs et fibreux, c'est-à-dire un processus de transformation fibreuse, d'induration inodulaire, qui est la meilleure garantie

contre le retour des fongosités. Si le malade a perdu sous le rapport de la mobilité, il y a gagné une sécurité plus grande.

Nous rapporterons encore une autre observation remarquable par le résultat obtenu, et par sa persistance au bout de quinze ans.

Observation XXV. — *Résection de l'articulation de l'épaule droite pour une ostéo-arthrite chronique suppurée. — Rhumatisme chronique. — Pas de tubercules dans les organes internes. — Néarthrose excellente au point de vue de la solidité et de la mobilité.*

Etat de la malade quinze ans après l'opération.

Madame Desc..., âgée de 37 ans, fut opérée de la résection de l'épaule, par M. Ollier le 24 décembre 1871. A l'âge de 15 ans, à la suite de l'arrêt des règles, l'épaule droite se

Fig. 152. — *D'après une photographie faite trois ans après l'opération.* — Il est à remarquer que l'épaule opérée est plus basse que l'épaule saine, contrairement à ce qu arrive quand l'humérus est soudé à l'omoplate ou quand l'épaule est simplement enraidie.

tuméfia et s'enroidit de plus en plus jusqu'à l'âge de 27 ans. A cette époque, traitement par les eaux d'Aix qui amenèrent une certaine amélioration. A la suite de refroidissements, la douleur et la roideur augmentèrent et les mouvements usuels devinrent de plus en plus difficiles, surtout les mouvements du bras en dehors. Abcès au niveau de la fosse sous-épineuse en 1870; d'autres abcès se déclarèrent bientôt; amaigrissement de l'épaule; accès de fièvre fréquents; plusieurs fistules.

Résection par le procédé habituel de M. Ollier : ablation d'une hauteur de 6 centimètres environ. On trouve au compas d'épaisseur 6 centimètres comme hauteur maximum, mais seulement 55 millimètres entre le sommet de la tête et le point le plus élevé de la surface de section, la scie ayant été dirigée obliquement de dedans en dehors.

La tête est profondément altérée; calotte humérale complètement détruite. Trois séquestres baignant dans les fongosités représentent dans leur ensemble la moitié environ

de la tête articulaire. Érosion remplie de fongosités à la partie supérieure de la coulisse bicipitale. Dans d'autres points de la tête fongosités avec quelques petits sequestres vasculaires. La cavité glénoïde fut abrasée.

La convalescence fut traversée par un érysipèle et la formation de plusieurs abcès consécutifs. Un de ces abcès fut suivi pendant plusieurs semaines de l'écoulement d'un liquide filant analogue à la synovie.

La cicatrisation ne fut complète qu'un an après; jusque-là on laissa des drains dans l'épaule par lesquels on pratiquait des injections iodées; l'enlèvement de ces drains ayant été suivi de nouveaux abcès, on en maintint un jusqu'à ce que la tuméfaction de la région eût complètement disparu. Pendant ce temps les muscles et surtout le deltoïde furent électrisés; la mobilisation active et passive de l'articulation fut poursuivie avec soin et méthode.

État de la malade le 20 *juin* 1875. — Relief deltoïdien très accusé; le moignon de l'épaule est tellement bien arrondi que lorsqu'on voit la malade par derrière, on ne pourrait supposer qu'elle a subi une résection de la tête humérale.

Elle élève volontairement les bras au-dessus de l'horizontale; elle entraîne, il est vrai, l'omoplate dans ce mouvement, mais à peine d'une manière plus sensible que du côté opposé. Passivement on peut élever le bras un peu plus haut, jusqu'à 35 degrés au delà de l'horizontale, mais l'humérus est alors arrêté par la résistance passive des anciennes cicatrices et probablement aussi par la rencontre de l'acromion. Elle se sert de son bras pour tous les usages de la vie, pour manger, se coiffer et faire les petits travaux du ménage. Le bras opéré se fatigue cependant plus vite que le bras sain, et alors la malade éprouve parfois quelques fourmillements au bout des doigts.

Elle soulève des poids aussi lourds avec le bras opéré (bras droit) qu'avec le bras sain. Au dynamomètre la force de pression de la main est de 20 kilos des deux côtés. L'humérus est solidement fixé contre la cavité glénoïde. Il n'y a aucun intervalle appréciable entre l'acromion et la tête humérale qu'on fait rouler sous le doigt et qui s'accuse par un léger renflement sans présenter toutefois un volume comparable à celui du côté sain. Les mouvements de rotation produits par la contraction des muscles qui s'insèrent sur la tête de l'humérus sont très nets; on sent les muscles sous-épineux et petit rond se contracter sous le doigt. Mouvements du coude, des poignets et des doigts comme à l'état normal. A l'œil, on dirait que les deux membres sont égaux en diamètre; mais au bras et à l'épaule cette égalité apparente tient à une couche plus épaisse de graisse.

Le bras opéré est raccourci de 35 millimètres, ce qui indique une néoformation longitudinale de 2 centimètres environ, 5 centimètres 1/2 ayant été retranchés comme hauteur minimum.

M. Ollier a revu cette dame en juillet 1885; elle était à cette époque en parfaite santé; souffrait seulement de temps à autre de douleurs rhumatismales dans diverses articulations (cou-de-pied, genou, épaule); il en était résulté une diminution des mouvements d'élévation du bras qui rendait plus difficile l'action de se coiffer. A part ces douleurs rhumatismales, la santé de madame D... était parfaite; les organes internes étaient sains; aucun abcès ne s'était formé depuis douze ans autour de l'articulation réséquée. Elle se servait, disait-elle, de son bras opéré comme de l'autre pour tous les usages de la vie.

L'état constaté en juillet 1885 est le même en octobre 1886.

Nous avions affaire ici à une arthrite chronique développée chez une rhumatisante et qui avait tardivement suppuré. Était-ce de la tuberculose? Ceux qui aujourd'hui ne veulent voir que cette affection dans les ostéo-arthrites chroniques suppurées répondront sans doute affirmativement. Pour nous, en l'absence des recherches anatomo-pathologiques

qu'on ne pouvait pas faire à cette époque, comme nous le ferions aujourd'hui, nous resterons dans le doute. C'était dans tous les cas une tuberculose locale. Quinze ans se sont écoulés depuis l'opération et la malade n'a eu que des manifestations rhumatismales, tantôt sur une articulation, tantôt sur une autre.

Le résultat orthopédique et fonctionnel a été des plus satisfaisants puisque nous avons eu une articulation solide et mobile dont l'utilité s'est maintenue à peu près intacte depuis longues années. L'articulation est solidement constituée entre l'humérus et la cavité glénoïde, et si la néoformation longitudinale n'a pas été aussi marquée que dans plusieurs des observations précédentes, c'est à cause de l'âge de la malade qui avait 37 ans au moment de la résection. Il y a eu cependant une néoformation longitudinale de 2 centimètres, grâce à la plasticité du périoste qui était très épais au niveau des tubérosités [1].

Nous ne multiplierons pas ces observations; celles que nous avons rapportées ont pour elles la sanction du temps et offrent par cela même plus d'intérêt. Nous dirons seulement que nos opérés plus récents nous ont donné des résultats analogues et qu'ils viennent par cela même confirmer les conclusions que nous pouvons déjà tirer.

Nous signalerons cependant, parmi nos autres opérés, ceux qui sont capables d'exécuter avec le bras réséqué les travaux les plus pénibles.

L'un [2], opéré du bras droit, il y a huit ans, était, en 1881, garçon d'hôtel, et faisait à lui seul vingt-huit lits tous les matins; soulevant les matelas, les retournant et ne reculant devant aucun effort. Nous l'avons retrouvé ces jours-ci et il n'a rien perdu de sa force. Il est garçon dans un restaurant de Lyon; il se sert, dit-il, de son bras comme de l'autre pour les travaux que nécessite son état. Il n'est gêné que pour certains mouvements qui exigent la rotation de l'humérus écarté du tronc, l'action de verser

1. Nous rappelons encore combien on doit être réservé pour l'appréciation de la néoformation longitudinale (Voy. t. I, chap. v). Ici la distance de l'acromion aux points de repère inférieurs de l'humérus ne nous donne pas une précision absolue, la tête humérale pouvant, quoique fixée solidement à la cavité glénoïde, ne pas remonter aussi haut qu'à l'état normal sous la voûte acromiale. C'est l'autopsie seule qui permet d'être affirmatif sur ce point; les mensurations sur le vivant ne nous donnent que le résultat apparent. Ce dernier résultat est heureusement le plus important à connaître; quand la tête est bien fixée, il représente la longueur utile du membre au point de vue fonctionnel. Si, à l'état normal, la distance entre le milieu de la face postéro-supérieure de l'acromion et le bord inférieur du condyle, nous donne assez exactement la hauteur de l'humérus, il n'en est pas de même pour les réséqués de l'épaule, chez lesquels, par suite de l'insuffisance de la régénération osseuse, il peut exister un vide sous-acromial comblé par des tissus mous. C'est en palpant minutieusement la région dans tous les sens qu'on se rendra compte de la disposition des parties profondes et des rapports de l'extrémité humérale.

2. Ce sujet, Jean Vernaz, âgé aujourd'hui de 31 ans, avait été opéré une première fois en 1875, par notre collègue M. le prof. Gayet, qui avait réséqué la tête humérale à la suite d'une ostéite aiguë. La suppuration ayant reparu, nous fîmes, en 1878, une nouvelle opération et nous enlevâmes la portion de l'os répondant au col chirurgical, surmontée de quelques productions osseuses nouvelles.

le café, par exemple. Il est très fort, du reste, et peut encaver une feuillette de vin (tonneau de 110 litres). La force de pression de la main est de 62 kilogrammes du côté opéré (côté droit) et de 50 du côté sain. Il soulève et écarte du tronc un poids de 10 kilos suspendu au-des us du coude.

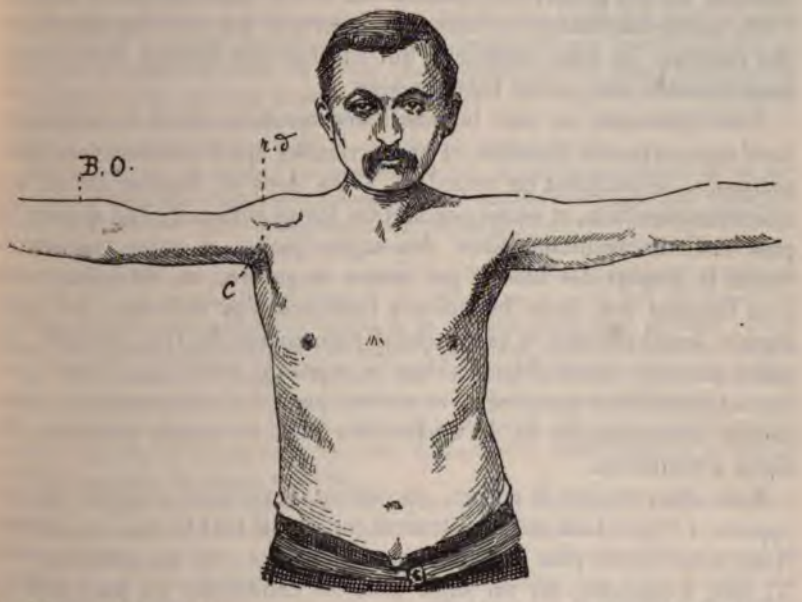

Fig. 155. — Sujet opéré une première fois en janvier 1875 et réopéré en juillet 1878. — Photographié le 20 mars 1886. — Le bras malade était très atrophié au moment de la deuxième opération. — BO, bras opéré ; — *rd*, relief deltoïdien ; — *c*, cicatrice de la plaie opératoire.

Un autre (Adolphe Roux, *voyez le chapitre final*), réséqué du bras droit depuis cinq ans (1882) a repris son métier de tonnelier; il rabotte avec le bras opéré, se sert avec facilité des différents outils nécessaires à son métier, et pioche sa vigne lorsqu'il en a le temps.

Un troisième (J. Bec), opéré également du bras droit, en 1881, travaille la terre depuis 1882, et il peut faucher depuis l'avant-dernière année (1885) ; mais à cette époque il ne se livrait encore à cet exercice que par demi-journées, l'articulation se trouvant fatiguée au bout de ce temps. Il portait à ce moment de 4 à 5 kilos à bras tendu.

Un quatrième enfin (François Aujogue), opéré du bras gauche en 1876, est aujourd'hui conducteur de tramways, et, bien qu'il ait un humérus articulé avec l'apophyse coracoïde plutôt qu'avec la cavité glénoïde, il soulève avec le bras opéré 10 kilos attachés au-dessus du coude, et écarte le bras, ainsi chargé, à 20 centimètres du tronc.

Il ne faut pas cependant attendre de pareils mouvements de tous les opérés, le résultat de l'opération la mieux faite étant toujours subordonné à la longueur d'os enlevée, à l'âge du sujet, à la nature de la lésion, à l'état des tissus au moment de la résection, et à la manière dont a été conduit le traitement consécutif. Dans les ostéo-arthrites anciennes, un des principaux obstacles au retour d'une mobilité étendue, c'est, indépendamment de l'atrophie incurable due à la dégénérescence des muscles, le tissu cicatriciel qui succède aux fistules et qui forme dans l'aisselle des cordes inextensibles.

Voilà pourquoi on aura les meilleurs résultats après les résections pour ostéo-arthrites récentes, et en particulier après les résections traumatiques, secondaires ou retardées. C'est dans ce dernier cas qu'une opération bien faite, et suivie pendant un temps suffisant, doit donner les plus brillants résultats. Chez des sujets jeunes et sains, comme le seront la plupart des blessés par armes de guerre, on obtiendra, nous n'en doutons pas, pour les mêmes hauteurs d'os enlevées, des néarthroses énarthrodiales se rapprochant plus encore du type primitif que celles que nous avons obtenues chez les sujets du même âge, opérés pour des ostéo-arthrites spontanées, et surtout pour des ostéo-arthrites chroniques accompagnées de la destruction plus ou moins profonde des tissus articulaires.

Mais, dans ces cas là encore, on obtient d'excellents résultats si l'on apporte à l'opération et au traitement consécutif tout le soin nécessaire. Nous avons figuré plus haut une épaule réséquée sur un phthisique de 57 ans, c'est-à-dire sur un sujet dans les conditions les plus défavorables. Nous terminerons nos citations par un exemple qui nous montrera, d'une manière plus frappante encore, ce qu'on peut obtenir dans les cas les plus ingrats.

Observation XXVI. — *Résection de l'extrémité supérieure de l'humérus, pratiquée chez une femme de 36 ans, minée par la fièvre, et présentant des signes menaçants du côté des poumons; atrophie extrême des muscles de l'épaule et du deltoïde en particulier.*

État de l'opérée six ans après la résection.

Catherine Bechet, 36 ans, a eu la petite vérole en 1870; souffre depuis cette époque dans l'épaule droite; pas d'antécédents tuberculeux héréditaires; mais a perdu récemment une fille de phthisie. Les douleurs de l'épaule ont beaucoup augmenté il y a 5 ans; premier abcès il y a trois ans au niveau du bord antérieur de l'omoplate; un second s'ouvre bientôt en avant au niveau de la coulisse bicipitale. Depuis lors, aggravation progressive de l'état de la malade; nombreux abcès périarticulaires; amaigrissement général; atrophie du membre; disparition de la saillie du deltoïde; fièvre continue; toux sèche, pas d'hémoptysie. C'est dans ces conditions que se trouvait la malade quand M. Cusset, ancien chef de clinique, invita M. Ollier à venir l'examiner. Malgré l'affaiblissement de la malade et les signes suspects du côté des poumons (râles localisés aux sommets, plus nombreux à droite) la résection fut décidée et elle fut pratiquée le

19 mars 1881. Par plusieurs fistules, le stylet pénètre dans l'articulation, la tête est peu mobile sur la cavité glénoïde; adhérences fibreuses; atrophie très prononcée de tous les muscles de l'épaule, on dirait qu'il n'y a que les os et la peau, surtout au niveau de la tête humérale; saillie de l'acromion très accusée.

Incision antéro-interne habituelle; six ligatures de petites artérioles avant de pénétrer dans l'article. On retranche 6 centimètres de l'humérus; tête profondément érodée au niveau du col anatomique et de la coulisse bicépitale.

Après cette opération, la fièvre cessa; la toux diminua peu à peu et la santé générale se rétablit. Mais le membre resta longtemps d'une laxité extrême; le coude tombait en arrière; on le soutint en avant, au moyen d'une capsule en cuir, fixée à une ceinture et soutenue par des courroies passant sur les épaules; on électrisa les muscles de l'épaule pendant deux ans d'une manière régulière.

État de la malade, six ans après la résection, le 15 *mai* 1887.

Cette malade, qui est aujourd'hui dans une position sociale lui permettant de se soigner, jouit d'une santé relativement florissante. Elle a pris de l'embonpoint; ne tousse que lorsqu'elle s'enrhume; elle présente toujours cependant de l'expiration prolongée à droite.

L'articulation réséquée est dans l'état suivant : Vu de face, le deltoïde paraît assez bien nourri, il fait un relief presque normal; mais, quand on examine la malade de côté, on voit que le deltoïde est resserré sur lui-même et qu'au lieu de former un manchon régulier qui embrasse la totalité de la tête humérale, il se présente sous la forme d'un gros boudin étendu de l'acromion à l'humérus, paraissant constitué surtout par le faisceau moyen du muscle normal. Les faisceaux antérieur et postérieur sont atrophiés ; la région de l'épaule est du reste labourée de cicatrices adhérentes.

Le coude peut être écarté activement à 20 centimètres du tronc; passivement le membre peut être élevé jusqu'à la verticale. La malade se coiffe, écrit, et se sert de son bras pour tous les usages de la vie.

Elle a la main du côté opéré aussi forte que celle du côté sain : 37 kilos des deux côtés au dynamomètre. Muscles de l'avant-bras bien développés.

L'articulation est solide; le bout de l'humérus s'articule avec la cavité glénoïde. Il ne présente pas de renflement au niveau de cette articulation; il y a eu cependant une néoformation, puisque l'on ne trouve que 2 centimètres 1/2 de différence au compas d'épaisseur, alors que 6 centimètres ont été retranchés. Il y a probablement 2 centimètres à 2 centimètres 1/2 de néoformation longitudinale, osseuse ou ostéo-fibreuse; les 10 à 15 millimètres manquant s'expliquent par ce fait que, quoique le bout de l'humérus soit articulé avec la cavité glénoïde, il ne remonte pas jusqu'au haut de la voûte acromiale; le doigt sent un vide à ce niveau.

Ce que ce fait présente de remarquable au point de vue de la mobilité articulaire, ce sont des mouvements de rotation très étendus; ils sont, surtout en dehors, aussi étendus qu'à l'état normal, ce qui permet à la malade d'exécuter avec adresse la plupart des mouvements usuels.

Ce résultat est en lui-même inférieur à ceux de tous nos autres opérés au point de vue de la force du membre et surtout de l'action du deltoïde; mais il a relativement plus de prix à nos yeux, parce qu'il était beaucoup plus difficile à obtenir, vu l'atrophie ancienne du membre et les mauvaises conditions locales et générales que présentait la malade au moment de l'opération.

Nous ferons remarquer, en outre, la constitution de la néarthrose. Quoique huméro-glénoïdienne, l'articulation possède une souplesse très grande et rend ainsi plus de services à une personne qui n'est pas

obligée de travailler pour vivre, que ne lui en rendrait un membre plus musclé, mais moins mobile.

§ VII. — Statistique personnelle; — Statistiques antérieures; — Résultats généraux.

Quelque réduite que soit la valeur des statistiques anciennes depuis l'introduction de la méthode antiseptique, nous croyons devoir donner notre statistique personnelle et rappeler quelques chiffres relatifs à diverses séries de résections.

Nous n'avons fait que 30 résections typiques de l'épaule[1], c'est-à-dire 30 résections de la tête humérale avec ou sans évidement de la cavité glénoïde. Ce nombre relativement restreint s'explique par la rareté des arthrites suppurées de l'épaule comparées à celles du coude, et surtout parce que nous nous abstenions autrefois, dans des cas où nous interviendrions sans hésiter aujourd'hui.

Ces 30 cas se repartissent ainsi : Résections pathologiques, ostéoarthrites aiguës ou chroniques, avec ou sans ankylose, 25. — Résection pour luxation irréductible, 2 (*Voy. le chap. final*). — Résection pour lésion néoplasique, 1. — Résections traumatiques, 2.

Sur ces 30 réséqués, 1 seul est mort d'accidents directement liés à l'opération elle-même. C'était une femme tuberculeuse à laquelle nous enlevâmes à la fois toute l'omoplate et la tête humérale ; un autre, opéré en pleine pyohémie, a succombé 5 jours après, sans que l'opération ait influé sur la marche de l'intoxication. Un troisième, phthisique très avancé, auquel nous avions pratiqué une résection de soulagement pour faire cesser des douleurs intolérables de l'épaule, mourut 12 jours après, des progrès de sa tuberculose pulmonaire.

Nos deux opérés de résection traumatique sont morts; l'un d'accidents cardiaques, 3 jours après l'opération; il avait en même temps une fracture de côte. L'autre, blessé de Beaune-la-Rolande, opéré à Bellegarde, succomba 10 jours après, à une diarrhée incoercible qui avait déjà commencé 3 ou 4 jours avant la blessure.

Quatre autres opérés sont morts avant la cicatrisation de la plaie. L'un de pneumonie aiguë, 45 jours après l'opération; l'autre de diarrhée cholériforme, 55 jours après l'ablation de près de la moitié de l'humérus pour une ostéo-myélite aiguë de nature infectieuse; le troisième a succombé 9 ou 10 mois après, à des accidents tuberculeux à marche lente, sur lesquels nous n'avons pas eu de détails ; un quatrième, enfin, réséqué malgré des lésions graves des sommets (résection de soulagement)

1. Il eût été logique de compter parmi les résections de l'épaule les ablations totales de l'omoplate puisqu'elles constituent en réalité des résections semi-articulaires de l'articulation scapulo-humérale; mais ces opérations diffèrent tellement de la résection de l'extrémité supérieure de l'humérus que nous nous en occuperons seulement dans la troisième section, à propos des résections des os du tronc.

est mort sept mois après l'opération, des progrès de sa tuberculose pulmonaire.

Les 21 autres ont guéri, et sur ces 21, 17 au moins vivent encore. Des 4 qui sont morts ou que nous considérons comme tels, l'un, opéré pour une carie tuberculeuse en 1865, à l'âge de 56 ans, est mort vers 1872, probablement de phthisie pulmonaire; un autre, opéré en 1871, a succombé 8 ans après à une méningite produite par l'exposition au froid pendant l'ivresse alcoolique. Quant aux deux autres, l'un, opéré en 1861, à l'âge de 52 ans, vivait encore en 1868; nous l'avons perdu de vue depuis lors; il aurait 78 ans aujourd'hui; le quatrième (jeune fille au sarcome de l'humérus) n'a pu être retrouvé, mais la forme du néoplasme nous fait croire que l'affection a dû récidiver.

Parmi les 17 réséqués qui sont encore vivants, 4 ont présenté des symptômes non équivoques de phthisie pulmonaire (hémoptysie et signes stéthoscopiques de fonte tuberculeuse).

Sur les 25 malades réséqués pour des ostéo-arthrites aiguës ou chroniques, 23 avaient des abcès ou des trajets fistuleux. Deux seulement ont été réséqués avant la formation des abcès (1 cas de carie sèche, ostéite atrophiante des adolescents; 1 cas d'ankylose avec douleurs sourdes dans l'épaule, entretenues par un tubercule intra-épiphysaire).

L'épiphyse a été le siège principal ou le point de départ des foyers tuberculeux. Les ostéites aiguës (4 cas) ont débuté 3 fois par la diaphyse : 1 fois dans la portion juxta-épiphysaire, sous le cartilage de conjugaison, 1 fois sur la grosse tubérosité, 1 fois dans la moitié supérieure de la diaphyse. Dans un quatrième cas, le siège de la lésion initiale nous a paru incertain.

Ce qui ressort de l'examen des tuberculeux, c'est l'utilité très grande de l'opération pour enrayer la marche de la tuberculose, lorsque la résection est pratiquée dans les conditions que nous avons déterminées (T. I, chap. VIII). Indépendamment des phthisiques à lésions certaines que nous avons cités plus haut, six malades qui toussaient avant l'opération, qui avaient des signes douteux : submatité, expiration prolongée, ont vu leur état s'améliorer et leurs symptômes pulmonaires s'amender ou disparaître.

Ces résultats viennent donc à l'appui de ce que nous avons dit dans nos généralités, sur l'utilité de l'opération chez les tuberculeux. Chez un seul de toute la série (ablation de l'omoplate et résection de la tête humorale) l'opération peut-être considérée comme ayant accéléré la marche de la tuberculose. Il s'agissait d'une femme déjà affaiblie et qui s'épuisait chaque jour de plus en plus par l'abondance de la suppuration provenant à la fois de l'omoplate et de la tête humérale. Elle succomba 10 jours après l'opération.

La plupart de ces résections ont été faites chez de jeunes sujets, 3 au-

dessous de 15 ans (12, 14, 14), 9 de 15 à 20, 6 de 20 à 30, 5 de 30 à 40, 4 de 40 à 50, 3 de 50 à 60.

Si les statistiques anciennes ne peuvent plus avoir de valeur au point de vue de la mortalité future des résections, elles nous fournissent cependant quelques renseignements importants, eu égard à la nature des opérations, à la valeur relative des différentes résections de l'épaule, aux circonstances dans lesquelles on les a pratiquées; et enfin elles ont toujours un intérêt rétrospectif au point de vue de l'histoire de l'art.

Gunther, en 1857, n'avait pu trouver que 112 résections[1], soit traumatiques, soit pathologiques; 32 cas pour scapulalgie. Trois ans après, Péan[2] en réunissait 49 cas de cette dernière catégorie; et, dans son grand travail statistique, Culbertson n'en rassembla que 128, depuis l'opération de White jusqu'en 1874. Ce petit nombre de résections de l'épaule pour lésions pathologiques a lieu de nous surprendre[3], quand on pense surtout qu'il s'agit de la résection articulaire la plus ancienne, et qui avait été pratiquée pour ostéite ou carie six ou sept fois avant le commencement de ce siècle; mais la statistique de l'auteur américain est fort incomplète; elle ne tient pas compte de la plupart des faits publiés en France et en Allemagne de 1862 à 1874[4].

Il est difficile de tirer des conclusions générales des faits rassemblés par Culbertson. Les statistiques d'Otis et de Gurlt nous seront beaucoup plus utiles sous ce rapport.

En comparant le traitement des blessures de l'épaule par l'expectation, la résection, et la désarticulation du membre, Otis arrive à établir que la mortalité de l'expectation est de 25,1 pour 100; celle de la résection de 36,6, et celle de l'amputation de 29,1. Ces calculs sont basés sur 577 cas traités par l'expectation, 951 par la résection, 841 par l'amputation.

Il en résulterait que la résection est plus grave que l'expectation et l'amputation. C'est une conclusion inadmissible par la raison qu'on a réservé pour l'expectation les cas les plus légers; mais les chiffres d'Otis ont leur enseignement au point de vue de la valeur relative de la résection et de l'amputation, car nous devons aussi admettre que l'on avait réservé pour l'amputation les cas les plus graves. Si alors l'amputation a sauvé plus de blessés que la résection, c'est qu'elle constitue en réalité une opération moins grave, du moins dans les conditions où se trouvaient autrefois les chirurgiens d'armée.

1. *Lehre von den blütigen Operationen*. Leipzig, 1857.

2. *De la Scapulalgie et de la Résection scapulo-humérale*. Thèse de Paris. 1860.

3. Les 128 cas de Culbertson comprennent non seulement les résections de la tête humérale, mais les ablations de l'omoplate seule.

4. Culbertson ne cite que trois cas de Langenbeck, et cependant Lucke (1862) et Hüter (1867) en avaient signalé quinze appartenant au chirurgien de Berlin. Il ne cite non plus qu'une de nos observations, et sept avaient été déjà publiées en 1872. (Viennois, *Gaz. hebd.-loc. cit.*).

C'est en effet la seule conclusion rationnelle à tirer des calculs d'Otis; il est probable, certain même, qu'on eût sauvé plus de vies en amputant tous ceux qu'on a réséqués. Ceci n'a pas lieu de nous surprendre, vu la facilité plus grande qu'on a eue jusqu'ici de bien soigner les amputés dans les grandes agglomérations de blessés; mais, avec l'antisepsie, les conditions changeront tellement qu'il n'y a pas à conclure du passé à l'avenir.

Relativement à la mortalité de la résection, selon les périodes où elle a été pratiquée, Otis a trouvé[1] :

Résections primitives : mortalité.	41,06 0/0
Résections intermédiaires :	46,4 0/0
Résections secondaires :	29,3

Les amputations dans l'épaule ont donné d'autre part :

Amputations primitives : mortalité.	24,1
Amputations intermédiaires :	45,8
Amputations secondaires :	28,7

La gravité serait donc à peu près la même pour l'amputation et la résection pratiquées dans la période intrafébrile et dans la période post-fébrile; mais l'amputation primitive immédiate, antéfébrile, serait beaucoup moins grave que la résection faite dans les mêmes conditions.

L'expérience de la dernière guerre a rejeté de plus en plus les chirurgiens vers les idées conservatrices, tant du côté des Français que du côté des Allemands. Avec les pansements antiseptiques, pour toutes les raisons que nous avons fait valoir, on sera de plus en plus porté à s'abstenir de toute mutilation, mais on se guidera surtout d'après l'analyse clinique (examen de la blessure et des conditions du blessé) plutôt que d'après les résultats souvent contradictoires des statistiques anciennes.

Il est difficile de comparer, sous le rapport de la gravité plus ou moins grande de l'amputation et de la résection, les cas qu'on rencontre dans la pratique civile, tant ces cas présentent de différences entre eux.

1. Nous empruntons toujours les chiffres d'Otis au volume paru en 1877, *The medical and surgical History of the war of the Rebellion. Part II, Volume II, second issue.* Dans ce volume, Otis rectifie les chiffres incomplets ou erronés de la circulaire n° 6.

Les 885 cas qu'Otis a analysés se répartissent ainsi, eu égard à l'étendue de la portion enlevée :

Résections partielles de la tête humérale.	14
Résections totales de la tête humérale.	273
Résections de la tête avec une portion de la diaphyse.	517
Résections de l'extrémité supérieure de l'humérus et d'une partie de la clavicule ou de l'omoplate, ou des deux ensemble.	42
Résections indéterminées	39
Total.	885

Depuis 1878 nous avons fait 7 désarticulations de l'épaule, dont une avec ablation simultanée de l'omoplate (désarticulation scapulo-thoracique), et nous n'avons perdu aucun de ces opérés. Dans le même laps de temps nous avons pratiqué 17 fois la résection de la tête humérale, et un de nos malades (phthisique) a succombé aux suites de l'opération. Ces cas ne sont nullement comparables, mais de l'ensemble de nos observations nous avons retiré l'impression que la désarticulation fait courir plus de dangers que la résection, et surtout qu'une résection sous-périostée, dans les cas d'ostéo-arthrite suppurée, à moins qu'on ne doive enlever une très grande longueur de l'humérus et que les tissus voisins ne soient altérés au loin. Il en serait autrement pour les néoplasmes étendus qui ne peuvent être enlevés que par une résection extra-périostée; il est alors beaucoup moins grave d'enlever la totalité du membre. Cette considération, jointe à la crainte de la récidive, a été pour beaucoup dans la préférence que nous donnons à la désarticulation pour les néoplasmes de l'humérus. De ces quelques observations nous concluons que la résection est tantôt plus grave, tantôt moins grave que l'amputation, et qu'il est inutile de chercher une formule générale pour apprécier mathématiquement la différence de gravité entre ces deux opérations.

Les résultats obtenus jusqu'ici par la résection de l'épaule ont été très variables, mais d'une manière générale très imparfaits, on peut même dire très défectueux au point de vue fonctionnel, relativement du moins à l'idéal que nous devons poursuivre.

C'est certainement un service inappréciable qu'on rend à un malade ou à un blessé, en lui conservant une main forte et mobile et un coude susceptible de se mouvoir. Aussi ne saurait-on trop louer les chirurgiens qui, à la fin du siècle dernier et au commencement du nôtre, ont créé cette opération et ont fait leurs efforts pour la propager; mais nous devons aller plus loin aujourd'hui. Nous ne pouvons plus nous contenter de leurs résultats, et la reconstitution d'une articulation de l'épaule sur son type primitif, c'est-à-dire une articulation énarthrodiale, doit être notre but.

Nous avons prouvé par de nombreux exemples que nous atteignions ce but dans les résections pathologiques et orthopédiques; mais, si nous devions en juger par les résultats des dernières guerres, les cas traumatiques sembleraient présenter un terrain peu favorable. En traitant des résections articulaires en général, nous avons déjà donné les raisons des insuccès constatés jusqu'ici : méthode opératoire défectueuse qui n'avait guère de sous-périosté que le nom; opérations trop hatives et trop étendues. Ajoutons à cela l'absence presque fatale, dans l'organisation actuelle des armées, des soins consécutifs nécessaires et l'indocilité des opérés qui, en vue de la pension à obtenir, ne se prêtent pas tou-

jours aux exigences du traitement consécutif et n'y apportent pas volontiers la patience et la persévérance nécessaires.

Dans son appréciation des résultats définitifs des résections de l'épaule[1], Gurlt classe les 213 résections des guerres allemandes dans les catégories suivantes : 4 ont donné un résultat très bon ; 90 un résultat bon ; 102 un résultat médiocre ; 17 un résultat mauvais. Ces résultats ne sont pas sans doute ce qu'on pouvait espérer, mais tels que nous les connaissons, ils sont infiniment préférables à ce qu'aurait donné la désarticulation de l'épaule. Quelque imparfait que soit l'usage d'un membre supérieur, dès que la main est douée de quelques mouvements, elle est préférable à l'appareil de prothèse le plus perfectionné.

Les 4 cas de la première catégorie appartiennent : 2 à Langenbeck (ils remontent à la campagne de Bohême, 1866), 1 à Bergmann et l'autre à Muller (de Cologne) ; ces deux derniers ont été observés pendant la guerre de 1870-71. Ils se rapportent tous à des résections secondaires ou tardives, ou au moins à des résections retardées, et viennent ainsi à l'appui de la supériorité des résections pratiquées après l'hyperplasie périostique. Les opérés avaient recouvré des mouvements actifs et énergiques d'abduction et d'élévation du membre. Ces cas sont exceptionnels dans la série de Gurlt, mais il suffit qu'ils aient été observés une fois pour qu'on doive les obtenir en se plaçant dans des conditions analogues. Nous ne doutons pas qu'on ne les obtienne régulièrement à l'avenir dans les résections retardées, de moins de 6 centimètres, et nous espérons même qu'on les constatera chez les jeunes sujets, après les résections primitives au-dessous des tubérosités, quand on aura suivi les procédés opératoires et le traitement consécutif que nous avons indiqués.

Parmi les 90 bons résultats, Gurlt compte 6 cas d'ankylose. Il range sous ce titre (classe II) tous les opérés dont le coude et la main sont intacts, et dont l'articulation scapulo-humérale est peu ou pas du tout mobile.

Les résultats déclarés médiocres, au nombre de 102, sont très peu satisfaisants, puisque non seulement l'épaule est ballante ou peu mobile, mais que le coude et la main sont peu mobiles et sans force.

Cette impotence du membre s'accompagne souvent de troubles trophiques, mais ce sont là des accidents qu'il dépendra du chirurgien de prévenir, quand ils ne seront pas sous la dépendance de la lésion des nerfs et des vaisseaux du membre.

Sur ces 213 résections, on a enlevé 15 fois plus du tiers de l'humérus. Ces 15 cas rentrent : 12 dans la classe des résultats médiocres, et 3 dans la seconde classe (résultats bons).

1. Gurlt, *loc. cit.*, page 556.

Au point de vue de la solidité articulaire, Gurlt a noté 96 articulations serrées, 76 articulations de polichinelle et 21 ankyloses.

Les résultats des résections de l'extrémité supérieure de l'humérus ont été moins satisfaisants encore dans la guerre d'Amérique. Voici ce que dit Otis : « L'utilité du membre après la résection de l'épaule pour plaies d'armes à feu, quoique plus grande dans la majorité des cas que ne le disent les rapports faits sur les pensionnés, est généralement moindre que celle qu'on obtient dans quelques cas d'ankylose consécutive aux maladies osseuses. J'ai observé seulement deux cas dans lesquels le pouvoir d'abduction était presque, sinon complètement restauré. Dans la majorité des cas que j'ai examinés, les mouvements de flexion, extension, abduction étaient passablement (*tolerably*) conservés. Je n'ai rencontré aucun cas de véritable ankylose. Dans une large proportion de cas, les fonctions de l'avant-bras et de la main n'étaient que faiblement, et dans quelques cas, pas du tout altérées. Ceux qui prétendent que le bras est dépourvu d'utilité après une résection de l'épaule, quand il flotte sur le côté, se laissent aller à une considération superficielle. A part l'inestimable avantage de l'usage même partiel de la main, le simple poids du membre, quoique ses fonctions motrices soient complètement détruites, est très utile pour maintenir l'équilibre du corps et éviter la difformité qui est la conséquence de la désarticulation du bras[1]. »

Nous n'insisterons pas sur la comparaison des cas d'Otis ou de Gurlt avec les nôtres. On ne peut comparer utilement que des faits semblables par la nature de la lésion et par les conditions dans lesquelles ils ont été observés. Nous ne chercherons pas non plus à classer nos résultats comme Gurlt a essayé de le faire pour les blessures par armes de guerre; tous nos opérés rentreraient dans la première ou au moins dans les deux premières classes de cet auteur, c'est-à-dire dans la catégorie des très bons ou des bons résultats, mais cette classification sommaire ne peut nous donner la valeur exacte des différentes observations.

Un résultat clinique ne doit pas être envisagé seulement à un point de vue absolu; il a surtout une valeur relative, c'est-à-dire qu'il représente le rapport entre l'état du malade avant l'opération et l'état du même malade quand l'opération a produit tous ses effets. Les blessés par armes de guerre, qui se trouvaient avant la blessure dans des conditions générales à peu près les mêmes, sont plus facilement comparables que les opérés pour lésions spontanées qui présentent une foule de variétés. Aussi aura-t-on plus de mérite à tirer de certains cas compliqués

1. *Loc. cit.*, page 611. — Otis rappelle à ce propos que si l'on a pratiqué tant de résections dans la guerre d'Amérique, c'est que les instructions parties du quartier général, et signées du directeur médical Tripler, avaient engagé les chirurgiens à préférer cette opération à l'amputation du membre, toutes les fois qu'il y avait un espoir raisonnable de le conserver.

et défavorables un résultat médiocre qu'à obtenir un résultat excellent dans un cas simple et favorable. C'est pour faire saisir ce rapport que nous avons cru utile de multiplier les observations dans ce chapitre. En les lisant, on se rendra mieux compte de la valeur des résultats que nous avons obtenus qu'en cherchant à encadrer ces résultats bruts dans des classifications artificielles.

En présence des insuccès signalés par Otis et Gurlt après les résections de l'épaule pour blessures de guerre, nous avons dû nous attacher à en rechercher les causes. Nous avons invoqué nos propres faits cliniques et expérimentaux pour nous guider dans les critiques auxquelles nous nous sommes livré, et nous restons de plus en plus convaincu qu'en procédant autrement que les chirurgiens américains et allemands, on aura dans l'avenir de tout autres résultats.

Errata. — Une faute d'impression dans notre historique de la résection de l'épaule (page 9) donne une idée fausse du procédé employé par Bent. Il ne s'est pas servi d'un lambeau à base interne, mais d'un lambeau à base externe. Son incision ne ressemble pas du reste, à celle de White, comme l'ont répété beaucoup d'auteurs. Elle est antérieure et interne, ainsi qu'on peut s'en convaincre en lisant son observation :

Après avoir réuni par une incision deux fistules situées à la partie antérieure de l'articulation, l'une sous la clavicule, l'autre au niveau de l'insertion du grand pectoral sur l'humérus, il détacha, pour se donner du jour, les insertions claviculaires du deltoïde, et incisa ensuite à la partie inférieure les insertions humérales de ce muscle. Ces incisions libératrices étaient donc dirigées en dehors (*Philosophical transactions*, anno 1774, vol. XIII, de l'édition abrégée, p. 541. London, 1809). Il faut donc substituer le mot *interne* au mot *externe* (ligne 6) et le mot *externe* au mot *interne* (ligne 8).

— Dans l'observation XXII (page 102). Au lieu de : *et dans ce mouvement la malade soulève un poids de 6k,500 suspendu au-dessus du coude;* lisez : *et dans ce mouvement, la malade soulève (selon la fatigue de son bras) un poids de sept à huit kilos suspendu au-dessus du coude; elle porte deux kilos à bras tendu.*

CHAPITRE XII

DES RÉSECTIONS DE LA DIAPHYSE DE L'HUMÉRUS ET DES DIVERSES OPÉRATIONS CONSERVATRICES QU'ON Y PRATIQUE. — OPÉRATIONS APPLICABLES AUX LÉSIONS DE LA TOTALITÉ DE L'OS.

SOMMAIRE. — Historique. — Opérations de Larghi ; abus des résections diaphysaires dans la guerre d'Amérique.

Manuel opératoire des résections et des autres opérations conservatrices qui se pratiquent sur la diaphyse de l'humérus. — Procédés pour l'ablation sous-périostée de la totalité de la diaphyse; mise en sûreté préalable du nerf radial. — Procédé à tunnel. — De l'ablation de la partie supérieure de la diaphyse ; voie deltoïdienne, voie axillaire. — Procédé pour l'ablation de l'humérus entier.

Indications des résections dans les lésions traumatiques de la diaphyse humérale ; fractures et disjonctions diaphysaires. — Rareté des indications de la résection proprement dite dans les fractures compliquées ; subordination de l'intervention opératoire au degré d'infection de la blessure. — Danger des doctrines exclusives. — De la résection dans le cas de décollement diaphysaire avec issue du bout de l'os ; cas où la résection doit être pratiquée. — De l'influence des résections juxta-épiphysaires de la diaphyse humérale sur l'accroissement ultérieur de l'os.

Des résections et autres opérations conservatrices dans les inflammations osseuses aiguës et chroniques. — Indications des résections latérales et des évidements longitudinaux dans les pandiaphysites avec séquestres centraux. — Des ostéo-myélites à forme névralgique.

Des résections de la diaphyse humérale dans les cas de lésions néoplasiques bénignes. — Résection diaphysaire dans un cas d'ostéo-chondrome situé au niveau du col chirurgical chez un enfant de 6 ans ; accroissement ultérieur de l'os, raccourcissement inférieur à la hauteur de la portion osseuse enlevée ; explication de ce résultat.

Des résections orthopédiques de la diaphyse humérale ; pseudarthroses diverses ; cas d'interposition du nerf radial. — Résection préliminaire dans le but de suturer le nerf radial détruit dans une certaine étendue. — Résection des moignons devenus saillants par l'accroissement de l'os après les amputations du bras pratiquées dans l'enfance.

§ 1. Historique.— Rareté relative des résections proprement dites de la diaphyse humérale. — Faits de Larghi. — Résultats de la guerre d'Amérique.

On a de tout temps enlevé la diaphyse nécrosée ou retranché les bouts saillants de l'humérus, mais les résections proprement dites sont de date récente et ont été même assez rarement pratiquées avant la guerre de la Sécession américaine.

La célèbre opération de Ch. White n'était, comme nous l'avons vu, qu'une résection de la partie supérieure de la diaphyse humérale ; mais huit ans auparavant Lecat, de Rouen, avait retranché trois pouces dix lignes de la diaphyse humérale, dans un cas d'ostéite survenue tardive-

ment après une fracture par arme à feu[1]. Moreau père fit, quelques années plus tard, une autre résection de toute l'épaisseur de la diaphyse[2].

Dans la seconde moitié du dernier siècle, on publia un certain nombre de résections diaphysaires à la suite de fractures compliquées (Diepold, de Strasbourg; Sylvestre; Vogel[3]), et le retranchement avec la scie des parties de l'os saillantes à travers la plaie était généralement pratiqué. Mais bientôt on envisagea la question au point de vue de la chirurgie d'armée et on chercha à prévenir l'amputation du membre par l'extraction des esquilles et la résection des pointes osseuses. Pendant longtemps les chirurgiens militaires furent partagés sur ce point : les uns voulaient amputer, les autres cherchaient dans l'esquillotomie ou la résection les moyens de conserver le membre (Percy, Briot, Baudens). — La résection fut pratiquée un assez grand nombre de fois dans la première guerre du Schleswig-Holstein, mais les chirurgiens allemands ne tardèrent pas à y renoncer[4]. En Crimée, on en aurait fait un certain nombre d'après Baudens; mais les chirurgiens français s'en sont toujours montrés peu partisans; ils pratiquaient l'ablation des esquilles mobiles, mais non la résection typique[5]. Chenu ne nous fournit du reste aucun document qui puisse nous renseigner sur ce point, et nous devons arriver à la guerre de la Sécession américaine pour trouver des observations nombreuses et comparables entre elles, qui ont permis de se faire une opinion sur la valeur de cette opération.

Les résections orthopédiques de la diaphyse humérale avaient été pratiquées dès 1770; ce fut à cette époque que Ch. White fit, ou plutôt fit faire sous ses yeux, la première résection pour pseudarthrose. Quant aux ostéites avec nécrose, on continua à les attaquer par l'ablation des séquestres ou quelques évidements parcimonieux; on abandonnait généralement ces suppurations osseuses à elles-mêmes et on finissait par amputer si elles devenaient trop gênantes.

C'est en 1845 que Larghi fit sa première résection de la diaphyse humérale pour une ostéo-myélite. Son opération fut suivie de la régénération de l'os; elle a par cela même une grande importance historique; mais nous verrons plus loin comment il faut l'apprécier au point de vue clinique, ainsi que d'autres opérations analogues qui ont été pratiquées depuis lors.

La guerre américaine de 1861 à 1865 fournit un vaste champ d'ex-

1. On trouvera dans notre introduction, page 29, de plus longs détails sur ce point de l'histoire des Résections.

2. Champion. *Thèse de Paris*, 1815.

3. Voy. Velpeau, Heyfelder, etc.

4. Stromeyer eut 5 morts sur 9; Roos, 8 morts sur 15. — Pour la guerre de 1864, Lœffler signale 3 morts sur 5.

5. Marmy publia dans la *Gazette médicale de Paris*, en 1855, plusieurs observations de succès.

périence pour toutes les résections et, en particulier, pour celles du membre supérieur. On y pratiqua les résections diaphysaires sur une échelle inconnue jusque-là. La statistique d'Otis signale le nombre de 696 cas pour la résection de la diaphyse humérale qui se répartissent ainsi : Résections primitives 487; intermédiaires 93; secondaires 41; à une époque indéterminée 75. — Sur les 487 résections primitives, il y eut 326 guérisons, 145 morts; 16 résultats sont restés inconnus : soit une mortalité de 30, 7 pour cent, Sur les 93 intermédiaires, il y eut 64 guérisons et 9 morts; mortalité de 31,1 pour cent. Les résections secondaires (tardives) au nombre de 41 ont donné 36 guérisons et 5 décès, soit 12,1 pour cent de mortalité.

Non seulement la mortalité de ces résections a été presque le double de celle de la conservation (ce qui n'a rien d'étonnant, puisque Otis lui-même fait remarquer que cette dernière série contenait les cas les plus légers), mais elle est de 12 pour cent plus élevée que celle de l'amputation du bras au tiers supérieur. Ce qu'il y a de plus fâcheux encore, c'est que, en conservant la vie des blessés au prix des plus grands dangers, on ne leur a pas toujours laissé un membre utile. Loin de là, sur 477 guérisons, nous trouvons 156 pseudarthroses ou membres de polichinelle; 65 fois le résultat est désigné sous le nom de fausse articulation, 91 sous le nom de défaut d'union osseuse (*no bony union*), c'est-à-dire d'absence de réparation des pièces osseuses enlevées. Si l'on ajoute à cela 37 amputations secondaires, on trouvera dans les résultats obtenus dans la guerre d'Amérique le plus écrasant argument contre la généralisation de la résection aux fractures par armes à feu de la diaphyse humérale[1].

Ces insuccès ont contribué à éloigner de plus en plus les chirurgiens actuels de cette opération[2] que l'antisepsie doit rendre, du reste, de moins en moins nécessaire; mais ici, comme pour toutes les indications opératoires, il ne faut pas demander des solutions précises à la statistique. La question étant d'ailleurs complètement changée depuis l'introduction des pansements antiseptiques, nous ne devons pas nous appesantir sur l'examen des faits anciens pour l'appréciation de cette opération.

1. Les chirurgiens américains J. Ashhurst, Hamilton, Billings, S. W. Gross ont depuis lors rejeté cette opération, ou du moins en ont considérablement réduit les indications. Billings lui est surtout opposé ; il est convaincu qu'une résection régulière est pire que de ne rien faire du tout. — Otis. *loc. cit.*

2. Dans la dernière guerre franco-allemande, on la pratiqua peu, soit du côté des Français, soit du côté des Allemands. Chenu cite cependant 98 cas de résection de la diaphyse humérale qui auraient donné 84 morts. (Voy. Spillmann, article RÉSECTION du *Dictionnaire encyclopédique des sciences médicales*, et Delorme, même article, dans le *Dictionnaire de médecine et de chirurgie pratiques*). Durant cette guerre, nous en avons pratiqué trois et nos trois opérés ont guéri; ces faits sont rapportés plus loin.

§ II. Manuel opératoire des résections et des autres opérations conservatrices qui se pratiquent sur la diaphyse de l'humérus.

L'humérus est sur toute l'étendue de la diaphyse entouré de muscles, excepté au niveau de ses tubérosités inférieures qui présentent des saillies sous-cutanées. Il est en rapport dans l'aisselle avec le paquet vasculo-nerveux dont les principaux éléments suivent sa face interne pour se porter en avant dans le tiers inférieur. Un de ses rapports les plus importants au point de vue opératoire, c'est celui qu'il affecte avec le nerf radial. Ce nerf le contourne de dedans en dehors et puis de dehors en dedans; il occupe la dépression oblique, appelée gouttière de torsion, et croise le bord externe de l'os à 10 centimètres en moyenne au dessus du point le plus saillant de l'épicondyle.

Dans son tiers supérieur l'humérus est recouvert par le deltoïde. C'est dans sa partie inférieure et sur sa face externe, dans l'espace compris entre l'empreinte deltoïdienne et l'épicondyle qu'il est plus facilement accessible; on n'est gêné dans cette région que par le nerf radial. On peut cependant l'aborder sur presque toutes ses faces, en ayant soin de mettre à l'abri les nerfs et les vaisseaux qui le longent, et en écartant ou incisant, selon les cas, les muscles qui le recouvrent.

La diaphyse se termine en haut par une extrémité renflée dont les diamètres sont à peu près égaux; en bas par une extrémité aplatie d'avant en arrière, et qui devient tellement mince au fond de la fosse olécranienne qu'elle n'a pas un millimètre d'épaisseur.

Ses cartilages de conjugaison terminaux appartiennent l'un et l'autre à la variété mixte, c'est-à-dire qu'ils sont à la fois intra-synoviaux et sous-périostiques. Nous avons décrit le premier à propos de la résection de l'épaule; nous nous occuperons plus spécialement du second quand nous traiterons de la résection du coude (Chap. XIV).

A. — DE LA RÉSECTION PARTIELLE OU TOTALE DE LA DIAPHYSE DE L'HUMÉRUS OCCUPANT SA PLACE NORMALE.

La voie par laquelle on peut aborder et mettre à nu l'humérus est représentée par une ligne brisée qui suit en haut l'interstice interdeltoïdo-pectoral, se prolonge jusqu'à l'attache inférieure du deltoïde, gagne ensuite la cloison intermusculaire externe, suit cette cloison et le bord externe de l'humérus jusqu'à l'épicondyle.

Mais cette incision ne peut pas être conduite jusqu'à l'os dans toute sa longueur; elle couperait le nerf radial qu'elle croise à 10 ou 11 centim. au-dessus de l'épitrochlée. Larghi, qui avait eu le malheur de couper ce nerf dans une de ses ablations de la diaphyse humérale, chercha un

moyen pour éviter cet accident à l'avenir. Il imagina alors deux procédés : faire une incision à la peau au-dessus ou au-dessous de la partie à extraire, scier l'os à ce niveau et le dégager à travers cette incision, en le dénudant au fur et à mesure qu'on le fait saillir ; ou bien faire deux incisions, l'une au-dessous, l'autre au-dessus de la portion à extraire, scier l'os à chacun de ces points, sans toucher à sa partie moyenne, et ne dénuder cette partie moyenne qu'après l'avoir rendue mobile par les deux traits de scie. Il appelle ce procédé : *procédé à tunnel*.

Ces procédés sont excellents, sans doute, et on peut y avoir recours quand on est bien résolu à enlever la totalité de la diaphyse ou du moins la partie de la diaphyse qui est croisée par le nerf. Mais comme, en dehors de certains néoplasmes, nous ne nous décidons qu'exceptionnellement à enlever toute l'épaisseur de la diaphyse, préférant, comme nous l'avons dit, une résection latérale ou une autre opération plus économique, nous croyons utile de procéder d'une autre manière.

Nous allons droit vers le nerf radial ; nous le cherchons à sa place normale, en procédant avec les plus grandes précautions dans les lésions anciennes, car il peut être retenu par des adhérences fibreuses ou dévié par une tuméfaction de l'os. Une fois le nerf trouvé, nous le dégageons des tissus voisins et nous l'écartons avec un crochet mousse.

Grâce à cette manière de faire, on pourra ne pas interrompre la continuité de l'os et se contenter de faire une résection latérale ou un évidement longitudinal. Ce sera l'opération de choix pour les formes nécrotiques de l'ostéo-myélite et, d'une manière générale, pour toutes les opérations où l'on devra chercher à conserver la continuité de l'os.

PROCÉDÉ POUR L'ABLATION DE LA DIAPHYSE HUMÉRALE ; MISE EN SURETÉ PRÉALABLE DU NERF RADIAL.

On fait sur la face externe du bras une incision d'une longueur proportionnée à la longueur d'os qu'on se propose d'enlever ; mais, comme on ne peut déterminer cette longueur que lorsque l'os a été mis à nu, on commence par une incision de dix centimètres commençant à cinq centimètres au-dessus de l'épicondyle et remontant en haut dans la direction du bord externe de l'humérus. Le milieu de cette incision correspond au point où le nerf radial croise obliquement l'humérus et traverse la cloison intermusculaire externe. On incise l'aponévrose du brachial antérieur et, en écartant les fibres du muscle, on aperçoit le nerf qui vient de traverser la cloison. On incise alors l'aponévrose de la portion externe du triceps dans la direction du nerf ; on dégage le nerf sans le dénuder et on le laisse entouré d'une couche musculaire pour éviter de le contusionner et de l'anémier. Le nerf chargé avec douceur sur un crochet mousse, on incise le périoste au-dessous de lui ; si l'os est sain dans une partie de son épaisseur, on se contente d'un évidement longitudinal ; s'il est altéré dans toute sa substance, on le scie sans être gêné par le nerf radial qui est mis à l'abri, et on dénude chacun des segments à la hauteur voulue. On prolongera au besoin l'incision cutanée et intermusculaire en bas jusqu'à l'épicondyle, et en haut jusqu'au col de l'humérus. On changera seulement la direction de l'incision cutanée au niveau de l'empreinte deltoïdienne pour passer sur le bord interne du muscle et remonter plus ou moins haut dans le sillon interdeltoïdo-pectoral.

Cette incision, occupant presque toute la longueur du bras, permet d'enle-

due et le siège précis de la lésion, la direction des trajets fistuleux, on ne peut pas décrire d'avance de procédés déterminés. On abordera les os, pour les trépaner, les abraser et les évider, par les espaces inter-musculaires que nous avons choisis pour les résections, en tenant compte des trajets fistuleux, s'ils se trouvent dans une région facilement abordable, et sans en tenir compte, si ces trajets s'ouvrent entre les éléments ou sur les limites du paquet vasculo-nerveux. Il vaut mieux alors aborder l'os franchement par un autre côté, de manière à le perforer de part en part et à creuser une large voie d'approche pour vider les cavités séquestrales ou les foyers caséeux.

Tout dépendra, bien entendu, de l'épaisseur de l'os, des limites et de la direction de la cavité séquestrale; mais, en principe, il ne faut pas vouloir suivre absolument les trajets spontanément formés ; il est préférable de choisir son point d'attaque dans une région facilement et sûrement accessible. Cette double ouverture est favorable d'ailleurs à l'écoulement des liquides et à l'évacuation complète de la cavité.

Quant aux trépanations multiples que peuvent nécessiter des ostéomyélites centrales, on les échelonnera suivant la ligne d'élection (ligne brisée antéro-interne en haut et externe en bas) qui sert a l'ablation totale de l'os, et, si l'on est obligé de les placer ailleurs, on aura bien présent à l'esprit le trajet des nerfs du membre.

L'ablation des exostoses pédiculées ou autres tumeurs analogues ne demande pas la description de procédés spéciaux; leur siège et leurs rapports indiqueront au chirurgien les précautions à prendre pour éviter la lésion des nerfs et des vaisseaux.

§ III. Indications des résections dans les lésions traumatiques de la diaphyse humérale. — Fractures et disjonctions diaphysaires.

Les tendances conservatrices qui s'étaient manifestées depuis les dernières guerres n'ont fait que s'accuser de plus en plus à mesure que se répandaient les pansements antiseptiques. Aujourd'hui les partisans de la conservation pure semblent devenir chaque jour plus nombreux, et il est à craindre qu'on ne tombe dans un excès contraire à celui d'il y a vingt ans.

Il ne faut pas oublier, du reste, que si l'antisepsie nous permet d'éviter les accidents infectieux qui suivaient presque fatalement autrefois les fractures compliquées, elle a parallèlement diminué la gravité des opérations qu'elles réclament. Bien plus, une opération qui enlève dans un foyer de fracture des tissus broyés, des corps étrangers venus du dehors, fait disparaître une des principales causes d'infection de la plaie et devient par cela même un des facteurs ou des adjuvants de l'antisepsie.

A. FRACTURES PAR ARMES A FEU; FRACTURES AVEC ISSUE DES FRAGMENTS A TRAVERS LA PEAU.

En présence d'une fracture de l'humérus par le choc d'un projectile qui aura traversé le bras sans faire de graves désordres, on appliquera un pansement antiseptique et on attendra. Mais si l'os paraît divisé en nombreuses esquilles, on explorera antiseptiquement la plaie, et cet examen pourra démontrer la nécessité de l'amputation immédiate. Si le membre peut être conservé, on enlèvera les esquilles mobiles et complètement détachées, et on pansera antiseptiquement. On se bornera le plus souvent à cette simple esquillotomie, et on ne fera une résection proprement dite que si les bouts dénudés de l'os sont éclatés, broyés ou fissurés dans divers sens. En pareil cas, l'égalisation des fragments après l'ablation des esquilles ne peut que simplifier la blessure. Au bras surtout, cette opération est facile et peut se faire sans produire de nouveaux désordres. (Voy. t. I, chap. IX, pour les indications générales de ces résections.)

On ne touchera donc les plaies que si la gravité des désordres produits par la balle ne permet pas d'espérer la réunion sous le pansement antiseptique, et si la présence des esquilles multiples ou des corps étrangers fait craindre des accidents immédiats ou consécutifs.

Mais si les accidents se déclarent, si la plaie s'infecte, si la fièvre survient, il faudra, sans hésiter, faire les incisions nécessaires pour débrider et pratiquer une esquillotomie ou au besoin une résection régulière.

Nous nous sommes assez étendu sur la conduite à tenir en pareil cas pour ne pas avoir besoin de répéter les mêmes considérations à propos de chaque résection. Nous nous bornerons donc à dire ici que le bras est une des régions qui seront les plus favorables pour ces résections diaphysaires, malgré les nombreux insuccès qui ont été constatés dans la dernière guerre. Avec les pansements antiseptiques nous aurons, soit pour les résections primitives, soit pour les résections secondaires, de tout autres résultats.

La résection diaphysaire de l'humérus a donné une mortalité de 27 pour 100 d'après le tableau d'Otis, et en réalité une mortalité de 28,4 pour 100[1] si l'on compte les cas qui ont été amputés secondairement. Mais évidemment l'antisepsie changera complètement cette proportion; la plupart des blessés guériront; il faut donc envisager la question au point de vue orthopédique, et se demander si les blessés gagneront à être réséqués. A ce point de vue, la conservation absolue est préférable en principe. On n'est pas exposé à ces pseudarthroses qui

1. En comptant les 64 sujets qui, après avoir été réséqués de la diaphyse humérale, ont été amputés consécutivement dans la continuité du bras ou dans l'épaule. Ces 64 cas ont fourni 27 morts. (Otis, *loc. cit.*, p. 696.)

ont été si fréquentes dans la guerre d'Amérique, mais il ne faut pas abuser de la comparaison.

Les chirurgiens américains ont eu un aussi grand nombre de pseudarthroses parce qu'ils ne conservaient pas le périoste et qu'ils ne prenaient pas, dans le traitement consécutif, les précautions nécessaires pour faire souder les bouts de l'os. Mais aujourd'hui, avec la méthode sous-périostée et une technique post-opératoire plus rationnelle, nous préviendrons cette complication fâcheuse. Il ne faudra donc pas reculer par crainte de la pseudarthrose dès que la résection sera bien indiquée.

Comme le raccourcissement du bras de 6 à 7 centimètres n'a pas de graves conséquences au point de vue fonctionnel, on se décidera plus facilement à la résection lorsque la colonne osseuse à enlever ne devra pas dépasser ces limites, et l'on insistera plus volontiers sur la conservation pure ou une simple esquillotomie, lorsque la partie à retrancher dépassera 10 centimètres. Dans le premier cas, on simplifiera la plaie par un trait de scie sur chaque fragment et l'on mettra ces fragments en contact; dans le second, par crainte de la pseudarthrose ou d'un raccourcissement trop grand, on s'exposera de propos délibéré à tous les accidents de la nécrose consécutive (abcès successifs, incarcération des séquestres, fistules, etc.) auxquels on se réservera de remédier ultérieurement. Il est des cas de fracture et d'attrition osseuse où, malgré l'antisepsie, on sera exposé secondairement à une foule d'accidents peu graves peut-être, mais toujours très gênants, dus à la présence des parcelles osseuses qui restent longtemps dans un état de vitalité indécise et qui finissent par se nécroser. On guérira sans doute à la longue, mais une résection eût singulièrement abrégé le temps de la cure et simplifié l'avenir du blessé.

Dans la guerre de 1870-71, nous avons pratiqué trois résections de la diaphyse humérale, après la bataille de Beaune-la-Rolande. Deux fois la résection a porté sur la partie supérieure de la diaphyse, une fois sur la partie moyenne. Ces trois malades guérirent.

Dans les deux premiers cas, la balle avait fracturé l'os au niveau du col chirurgical; l'articulation n'avait pas été ouverte et elle ne fut pas envahie plus tard par la suppuration. Un des deux opérés a été perdu de vue depuis 1872; quant à l'autre, voici son observation, qui est intéressante au point de vue des résections juxta-articulaires de la diaphyse humérale.

Observation XXVII. *Fracture du col chirurgical par coup de feu. — Inflammation du foyer de la fracture. — Résection de la partie supérieure de la diaphyse humérale sur une hauteur de sept centimètres. — Conservation de la tête humérale. — Soudure des deux portions de l'os. — Guérison avec mobilité complète de l'articulation. — État du blessé seize ans après.*

Cl. Pauly, 23 ans, mobile de Saône-et-Loire, reçut un coup de feu à l'épaule

A. FRACTURES PAR ARMES A FEU; FRACTURES AVEC ISSUE DES FRAGMENTS A TRAVERS LA PEAU.

En présence d'une fracture de l'humérus par le choc d'un projectile qui aura traversé le bras sans faire de graves désordres, on appliquera un pansement antiseptique et on attendra. Mais si l'os paraît divisé en nombreuses esquilles, on explorera antiseptiquement la plaie, et cet examen pourra démontrer la nécessité de l'amputation immédiate. Si le membre peut être conservé, on enlèvera les esquilles mobiles et complètement détachées, et on pansera antiseptiquement. On se bornera le plus souvent à cette simple esquillotomie, et on ne fera une résection proprement dite que si les bouts dénudés de l'os sont éclatés, broyés ou fissurés dans divers sens. En pareil cas, l'égalisation des fragments après l'ablation des esquilles ne peut que simplifier la blessure. Au bras surtout, cette opération est facile et peut se faire sans produire de nouveaux désordres. (Voy. t. I, chap. IX, pour les indications générales de ces résections.)

On ne touchera donc les plaies que si la gravité des désordres produits par la balle ne permet pas d'espérer la réunion sous le pansement antiseptique, et si la présence des esquilles multiples ou des corps étrangers fait craindre des accidents immédiats ou consécutifs.

Mais si les accidents se déclarent, si la plaie s'infecte, si la fièvre survient, il faudra, sans hésiter, faire les incisions nécessaires pour débrider et pratiquer une esquillotomie ou au besoin une résection régulière.

Nous nous sommes assez étendu sur la conduite à tenir en pareil cas pour ne pas avoir besoin de répéter les mêmes considérations à propos de chaque résection. Nous nous bornerons donc à dire ici que le bras est une des régions qui seront les plus favorables pour ces résections diaphysaires, malgré les nombreux insuccès qui ont été constatés dans la dernière guerre. Avec les pansements antiseptiques nous aurons, soit pour les résections primitives, soit pour les résections secondaires, de tout autres résultats.

La résection diaphysaire de l'humérus a donné une mortalité de 27 pour 100 d'après le tableau d'Otis, et en réalité une mortalité de 28,4 pour 100[1] si l'on compte les cas qui ont été amputés secondairement. Mais évidemment l'antisepsie changera complètement cette proportion; la plupart des blessés guériront; il faut donc envisager la question au point de vue orthopédique, et se demander si les blessés gagneront à être réséqués. A ce point de vue, la conservation absolue est préférable en principe. On n'est pas exposé à ces pseudarthroses qui

1. En comptant les 64 sujets qui, après avoir été réséqués de la diaphyse humérale, ont été amputés consécutivement dans la continuité du bras ou dans l'épaule. Ces 64 cas ont fourni 27 morts. (Otis, *loc. cit.*, p. 696.)

eu qu'une néoformation latérale, qui a, du reste, été abondante ; car, en examinant la région opérée, on sent la partie supérieure de la diaphyse humérale un peu plus inégale, mais sensiblement de même épaisseur que celle du côté sain. La cicatrice adhère toujours à l'os qui présente à ce niveau un sillon longitudinal.

Fig. 155. — Résection de la partie supérieure de la diaphyse humérale ; consolidation par reproduction osseuse dans la gaine périostique ; intégrité de l'articulation.
Figure démontrant la longueur relative des bras et la liberté de l'articulation de l'épaule. BO, bras opéré. C, cicatrice opératoire. — *Sujet photographié dix mois après l'opération.*

Deux points sont à remarquer dans cette observation : la cessation immédiate des accidents après la résection, et la préservation absolue de l'articulation. Nous avions craint, en voyant l'inégalité de la surface du fragment supérieur, que des fissures ne pénétrassent jusqu'à l'articulation. Mais, malgré ces fissures probables et l'ouverture possible du cul-de-sac de la gaine du tendon bicipital, aucun symptôme inquiétant ne se manifesta du côté de la cavité articulaire. Aujourd'hui, avec les pansements antiseptiques, nous serions plus rassuré sur les conséquences de ces plaies ; aussi faudra-t-il toujours laisser la tête humérale lorsque l'articulation ne sera pas manifestement ouverte et fracturée.

Les fissures ne se propagent pas dans le tissu spongieux comme dans le tissu compacte, et le renflement diaphysaire supérieur de l'humérus peut être perforé de part en part par une balle, comme par un emporte-pièce [1].

1. En août 1867, on amena dans mon service à l'Hôtel-Dieu, un jeune homme de 16 ans qui avait reçu à l'épaule une balle de chassepot ou de fusil prussien, en rôdant autour du grand camp, à Lyon, pendant qu'on essayait divers modèles de fusil.

La balle, entrée à deux centimètres au-dessous de l'acromion en arrière, vint sortir en

Au centre de la diaphyse, les désordres produits par les balles sont plus étendus ; des fissures peuvent se prolonger dans toutes les directions et même atteindre l'extrémité de l'os. La balle peut s'être divisée et avoir pénétré plus ou moins profondément dans le canal médullaire. Cette dernière circonstance, jointe à la multiplicité des esquilles, sera une indication de résection.

Un des trois blessés que nous avons réséqués en 1870 présentait cette particularité. La blessure datait de cinq à six jours, et la plaie était déjà gravement infectée. Nous avons enlevé toute l'épaisseur de la diaphyse, dans sa moitié inférieure, sur une hauteur de 7 centimètres minimum (esquilles mobiles et bout supérieur de l'os sectionné à la scie); un fragment de la balle avait pénétré dans le canal médullaire. Le membre est resté raccourci de toute la hauteur de la colonne osseuse enlevée, et le coude s'est ankylosé à la suite d'une ostéo-myélite survenue un an environ après la blessure.

Nous nous exposions dans ce cas à avoir une pseudarthrose. Nous l'avons prévenue, d'abord par la conservation de la gaine périostique, et puis par le rapprochement des bouts de l'os.

Jamais sur un sujet de cet âge, et *pour une résection primitive ou intra-fébrile précoce*, on n'obtiendra une régénération totale après l'ablation de 10 centimètres de la colonne osseuse. Il faut, par le rapprochement des bouts de l'os, diminuer des trois quarts environ l'espace à combler, et se tenir prêt à les rapprocher encore, si au bout de deux ou trois semaines on ne sent pas le tissu intermédiaire se durcir.

S'il s'agit d'une résection tardive dans laquelle on trouve le périoste épaissi et déjà en voie d'ossification, la conduite sera différente ; mais, par prudence, il sera bon de diminuer encore de moitié l'espace à combler. Ce ne serait que dans le cas où il y aurait dans la gaine périostique des jetées ostéoïdes et, à plus forte raison, une bande osseuse, qu'on devrait compter sur une reproduction suffisamment solide de toute la longueur de l'os.

Nous nous attachons, on le voit, en toute circonstance, à désillusionner ceux qui pourraient croire que le périoste méthodiquement détaché de l'os doit toujours et partout reproduire le tissu osseux qu'il recouvre normalement. C'est une illusion dangereuse. Ce n'est que chez les enfants

avant, au-dessous du bec coracoïdien. Elle avait creusé dans le tissu spongieux un canal régulier, comme par un emporte-pièce, et, pendant l'exploration que nous fîmes pour nous assurer de l'intégrité de l'articulation, on voyait le jour à travers l'humérus, en écartant les lèvres agrandies des plaies d'entrée et de sortie.

L'articulation fut intacte heureusement. Un drain avait été placé dans la plaie et le membre immobilisé dans un appareil silicaté. La guérison fut rapide ; mais, pendant l'année qui suivit, il se forma trois ou quatre abcès qui se terminèrent par l'issue d'un petit séquestre de la grosseur d'un grain de blé à peine, comme ceux que nous avions retirés nous-même au moment de l'opération. Deux ans après, les mouvements étaient complètement rétablis, même celui d'élévation et d'abduction du bras, qui avait été gêné plus ou moins pendant 18 mois.

et les adolescents qu'on peut y compter. On l'observe aussi après l'achèvement de la croissance , mais seulement lorsque le périoste a subi une irritation préparatoire, non destructive de ses éléments ostéogènes, et surtout lorsque des portions osseuses anciennes, des esquilles longitudinales, par exemple, ont été maintenues dans la gaine et ont servi à la fois d'attelles et de centres de réossification.

Il faut aussi ne pas s'illusionner dans l'interprétation des cas de régénération qui ont été publiés, et, avant d'admettre que le périoste seul ait été l'agent de la reconstitution de l'os , on doit bien se demander si des portions osseuses n'ont pas été laissées dans la plaie.

C'est pour cela que lorsqu'on parle de la régénération d'une diaphyse entière à la suite d'une fracture par arme à feu, *il est indispensable de bien examiner les pièces enlevées et de voir, si par leur assemblage, elles forment la totalité du cylindre osseux.*

Avec les pansements antiseptiques qui nous permettent de retarder, sinon de dominer les accidents auxquels sont exposées les plaies osseuses, nous pourrons maintenir beaucoup plus longtemps qu'autrefois le blessé dans cette période expectante qui quelquefois nous dispensera de l'opération et qui, dans tous les cas, lui préparera de meilleures conditions de succès.

Une opération retardée de quinze jours se fera, au point de vue de la régénération, dans des conditions incontestablement meilleures; retardée d'un mois, six semaines ou deux mois, elle sera plus favorable encore. Tout dépendra du degré d'irritation entretenu par les esquilles et les corps étrangers. Non seulement il n'est pas nécessaire que la plaie suppure pour que le périoste subisse la préparation plastique, mais une irritation aseptique est à tous égards préférable.

Si nous ne connaissons pas, chez l'adulte, d'exemple de régénération d'une grande étendue de la diaphyse enlevée immédiatement après la blessure[1], nous en trouvons après les résections retardées ou post-fébriles.

Nicaise[2] a réséqué en 1871, dix-huit jours après la blessure, 14 centimètres de la diaphyse humérale, fracturée comminutivement par une balle qui avait en même temps coupé le nerf radial. Après l'ablation des esquilles mobiles ou encore adhérentes, il restait au milieu du bras une cavité longue de 13 à 14 centimètres, tapissée par le périoste

1. Bourguet (d'Aix), a publié dans les *Comptes rendus de l'Institut*, en 1860, l'observation d'un sujet chez lequel il enleva, en conservant le périoste, une hauteur de plus de 7 centimètres de la diaphyse humérale, réduite en esquilles par un coup de feu tiré à bout portant. « Il se forma une tumeur d'abord molle et fibro-cartilagineuse, qui devint plus tard osseuse. Cet os nouveau ou, si l'on aime mieux, cette espèce de cal très allongé et très volumineux examiné onze ans après l'opération, représentait une partie osseuse longue de 5 à 6 centimètres, étendue du col chirurgical jusqu'aux environs de l'empreinte deltoïdienne. »

2. *Gazette médicale de Paris*, 1874, page 114.

déchiré en plusieurs endroits. Cette cavité fut comblée par une substance osseuse nouvelle et il resta un raccourcissement d'un centimètre environ. Le blessé put reprendre son métier de tailleur de pierres et le continuer pendant près de dix ans. En 1882, il eut des douleurs spontanées qui se terminèrent par un abcès : réapparition de l'ostéite, impotence du membre, douleurs persistantes, fracture spontanée de l'os nouveau. Nicaise pratiqua alors la désarticulation de l'épaule et constata sur la pièce anatomique les dispositions suivantes :

Observation XXVIII. — *Description d'un humérus dont la partie moyenne, fracturée comminutivement, avait été enlevée onze ans auparavant sur une étendue de* 13 à 14 *centimètres*, par Nicaise [1].

« Fracture spontanée à l'union du tiers supérieur avec le tiers moyen de l'os. En ce point, ostéite chronique avec formation de tissu néo-inflammatoire fongueux ; séquestre, perte de substance. Ces lésions portent sur l'extrémité supérieure de l'os nouveau.

On distingue bien les deux extrémités du nouvel os qui mesure environ 12 centimètres et qui est séparé en bas de l'extrémité inférieure de l'humérus par un étranglement circulaire.

Sa surface est très irrégulière, présentant des bosselures, des aspérités, des pointes, des enfoncements, des canaux par lesquels pénètrent les vaisseaux. En ces points le périoste est épais, très adhérent. En plusieurs endroits, des parcelles de plomb sont incrustées à la surface de l'os nouveau, parcelles qui étaient restées fixées au périoste lors de la résection.

Coupe verticale, médiane et antéro-postérieure de l'os. En haut, l'os nouveau est plus épais, plus irrégulier et ne permet pas de distinguer un canal médullaire ; en ce point existait la fracture spontanée. L'os est plein ; la coupe porte sur des séquestres en voie d'élimination, mais à la partie inférieure de l'os nouveau, on tombe sur un canal médullaire de nouvelle formation, long de 3 centimètres, plus étroit que le canal médullaire normal et encore séparé de celui du bout inférieur par une lame de tissu spongieux.

L'extrémité inférieure de l'os ne présente pas d'altération pathologique.

L'extrémité supérieure présente des traces d'ostéo-myélite chronique ; à la superficie, plusieurs points d'ostéite. L'inflammation s'étend jusqu'à la surface cartilagineuse. Il y avait arthrite purulente avec commencement de destruction des cartilages non décollés.

L'ostéo-myélite paraît s'arrêter à l'extrémité supérieure de la diaphyse, sans envahir l'épiphyse de la tête humérale. »

B. DE LA RÉSECTION DANS LES DÉCOLLEMENTS DIAPHYSAIRES DE L'HUMÉRUS. — CAS OÙ LA RÉDUCTION DOIT ÊTRE OPÉRÉE ; DRAINAGE PRÉVENTIF DE LA GAÎNE PÉRIOSTIQUE AU POINT OPPOSÉ A SA DÉCHIRURE. — LÉSIONS DES VAISSEAUX ET NERFS VOISINS. — CAS DE MORT FOUDROYANTE VINGT-HUIT JOURS APRÈS LA RÉSECTION, DUE PROBABLEMENT A LA DÉCHIRURE DE L'ARTÈRE HUMÉRALE PAR UNE POINTE OSSEUSE.

On a eu souvent à réséquer, chez des enfants ou des adolescents, les extrémités supérieure ou inférieure de la diaphyse de l'humérus saillantes à travers les chairs. Velpeau cite déjà dans son traité de *Médecine opératoire* plusieurs observations anciennes appartenant à Diebold, Syl-

1. *Bulletins et Mémoires de la Société de chirurgie*, 1882, page 719.

vestre, Vial, Hériot, etc. Depuis lors, ces observations se sont multipliées et l'on pourrait en citer un assez grand nombre.

Ces lésions sont tantôt des disjonctions diaphysaires, tantôt des fractures juxta-épiphysaires, c'est-à-dire dans le tissu spongieux lui-même, à un niveau plus ou moins rapproché du cartilage. Le plus souvent même c'est une lésion mixte : la diaphyse est décollée de son cartilage sur une partie de son étendue, et brisée à une certaine distance et d'une manière irrégulière sur les autres points. Presque toujours, le cartilage reste du côté de l'épiphyse. Cette disposition est une circonstance très heureuse au point de vue de la résection, puisque, en retranchant l'extrémité diaphysaire, on ne nuira pas directement à l'accroissement ultérieur de l'os. De plus, le cartilage conjugal se continuant avec la gaine périostique et ne faisant qu'un avec elle, l'articulation se trouve par cela même indemne, à l'extrémité supérieure du moins, car, à l'extrémité inférieure, il est impossible que l'articulation ne soit pas ouverte s'il y a eu un décollement diaphysaire sur toute l'étendue du cartilage.

Avec les pansements antiseptiques, la réduction de ces décollements diaphysaires doit être la règle quand le chirurgien est appelé immédiatement après l'accident. Si cependant le décollement périostique s'étend au loin sur le fragment diaphysaire, il sera toujours plus prudent de réséquer au moins une partie de la portion herniée, afin de faire un débridement profond qui empêchera la rétention des liquides et facilitera la réduction.

Il faut d'autant plus, dans ce cas, empêcher toute rétention des liquides que les articulations peuvent être menacées par les fissures des épiphyses et les déchirures de la capsule. Par la résection d'une tranche de la diaphyse, on évite ces nécroses parcellaires qui provoqueraient la suppuration et pourraient l'entretenir longtemps. Dans la crainte de cet accident, un drainage préventif à la face opposée de la gaine périostique, c'est-à-dire dans le cul-de-sac non ouvert qui va être réoccupé par l'os réintégré, est une pratique prudente que nous ne saurions trop conseiller. C'est une soupape de sûreté contre l'inflammation qui peut se développer autour de l'extrémité osseuse. Chez les jeunes enfants, il est vrai, cette portion spongieuse est assez vasculaire pour continuer de vivre malgré le décollement périostique, si le foyer de la fracture ne s'infecte pas. Mais pourquoi s'exposer à cet accident quand on peut à peu près sûrement le prévenir en réséquant une partie de la portion dénudée? On doit, nous le répétons, se décider d'autant plus facilement à la résection que, à l'âge où sont ces blessés, on obtiendra la régénération de la partie enlevée. C'est le parti qui nous paraît le plus sage.

C'est cette considération qui nous fera réséquer toute la partie dénudée et saillante à travers les chairs, si elle a été assez longtemps exposée

à l'air pour avoir couru des chances de contamination, malgré sa propreté apparente.

Le voisinage des nerfs et des vaisseaux donne un intérêt particulier à ces fractures juxta-épiphysaires. Nous avons perdu d'hémorrhagie foudroyante un enfant auquel nous avions, vingt-huit jours avant, réséqué l'extrémité juxta-épiphysaire inférieure de l'humérus. L'artère humérale avait-elle été lésée par la projection en avant du fragment huméral? c'est ce que nous ne pouvons dire, rien ne nous ayant fait soupçonner un pareil accident. Y aurait-il eu consécutivement blessure de l'artère par une pointe ou une esquille osseuse qui se serait déplacée dans les mouvements du sujet? Nous ne pouvons répondre plus catégoriquement, l'enfant étant mort au milieu d'un bois, à 40 kilomètres de Lyon, c'est-à-dire dans des conditions où l'autopsie ne put pas être pratiquée.

Rien de si facile et de si simple, du reste, que les résections de ces extrémités diaphysaires décollées de leur cartilage, surtout à l'humérus et au fémur. L'os se trouve naturellement dépouillé de sa gaine périostique qui est restée adhérente aux parties molles, et on n'a qu'à scier la portion dénudée. Nous avons depuis longtemps[1] signalé ces opérations comme ayant fourni les plus beaux cas de régénération osseuse, bien que les chirurgiens n'aient pris aucun soin de conserver le périoste. Ils faisaient des résections sous-périostées sans le savoir et sans le vouloir, et ils constataient de belles reproductions osseuses sans les avoir cherchées. L'os se sépare de son périoste comme le bois de son écorce dans une branche en sève.

C'est surtout chez les enfants au-dessous de quinze ans qu'on constate cette adhérence du périoste aux parties molles, mais on l'observe plus ou moins, suivant les régions de l'os, durant toute la période de croissance. Willième[2] en a rencontré un cas très démonstratif sur un garçon de dix-sept ans qui, dans une chute, s'était fracturé le coude. La diaphyse de l'humérus faisait saillie au dehors, complètement dépouillée de son périoste qui était resté en entier dans la plaie. Nous reviendrons sur ce fait à propos des résections du coude.

D. Mollière[3] a publié, en 1876, un bel exemple de régénération osseuse par le périoste ainsi décollé. Dans une résection de la moitié inférieure de la diaphyse de l'humérus (13 centimètres), sur un enfant de douze ans dont le bras avait été fracturé par une courroie de transmission, il scia l'os au niveau du point où s'arrêtait le décollement du périoste. L'humérus se régénéra sur une étendue de 10 centimètres. Dix mois après on constatait seulement une différence de 3 centimètres entre

1. *Traité de la rég. des os*, t. II, chap. III.
2. *Bulletin de l'Acad. roy. de Belgique*, 1870, t. IV, p. 682 et suiv.
3. *Note sur un cas de régénération osseuse*, par Daniel Mollière, in *Lyon médical*, 1876.
M. Mollière m'a présenté son opéré il y a trois ans, et j'ai pu constater l'excellent état du membre. Le sujet avait achevé sa croissance, et le raccourcissement atteignait à peine 4 centimètres. C'est le résultat que la loi d'accroissement fait prévoir en pareil cas.

es deux membres. Les épiphyses inférieures avaient été laissées en place ; oute la portion retranchée appartenait à la diaphyse. L'articulation du coude ne fut pas envahie par la suppuration et conserva sa mobilité.

§ IV. Des résections et autres opérations conservatrices dans les ostéites aiguës et chroniques de la diaphyse humérale. De l'ablation de l'humérus tout entier.

D'après les idées que nous avons déjà exposées dans nos généralités sur la thérapeutique des ostéo-myélites aiguës ou chroniques, les inflammations de la diaphyse de l'humérus nécessiteront rarement de véritables résections. Elles ne nécessiteront pas du moins de résection d'emblée, à moins que l'invasion d'une des articulations du coude ou de l'épaule, par l'extension des suppurations périostiques ou médullaires, ne commande le retranchement immédiat de tous les tissus infectés.

A. OSTÉITES AIGUËS DE L'HUMÉRUS; OSTÉITES DE LA PÉRIODE DE CROISSANCE. — OSTÉITES JUXTA-ÉPIPHYSAIRES SUPÉRIEURE ET INFÉRIEURE ; PANDIAPHYSITE ; OSTÉITE BIPOLAIRE. — OSTÉITES AIGUËS INFECTIEUSES DES ADULTES.

Comme pour tous les os longs, l'ostéite aiguë de la période de croissance est le plus généralement une ostéo-myélite. Dans quelques cas cependant, elle a son siège principal sous le périoste, et des incisions hâtives, destinées à donner issue au pus et à faire cesser l'étranglement, mettront fin aux accidents et pourront même amener la guérison sans nécrose appréciable.

Comme nous l'avons dit dans nos généralités (t. I, chap. VII), l'important est d'agir vite et sur une étendue suffisante. De longs débridements, dépassant les limites apparentes de l'inflammation, sont nécessaires dès qu'une ostéite aiguë, de la portion cylindrique ou de la région juxta-épiphysaire, s'accompagne des symptômes qui font craindre la suppuration. Ces incisions périostiques seront même, séance tenante, suivies de la trépanation, si l'on trouve les signes de l'inflammation profonde du tissu osseux (infiltration purulente du tissu spongieux, disjonction diaphyso-cartilagineuse, gouttelettes huileuses dans le pus ou la sérosité).

Il faut trépaner sans hésiter s'il y a déjà de l'épanchement séreux dans les articulations limitantes ; un débridement suffisamment large du foyer intra-osseux est le plus sûr moyen de prévenir la suppuration consécutive des articulations contiguës.

Les différentes formes d'ostéite aiguë, avec tous les degrés de gravité et d'infection, peuvent être observées à l'humérus, bien qu'elles y soient moins fréquentes qu'au fémur et au tibia. L'extrémité juxta-épiphysaire supérieure y paraît physiologiquement plus prédisposée à cause de l'activité plus grande de l'accroissement à ce niveau; mais on l'observe encore assez souvent à l'extrémité diaphysaire inférieure, celle-ci étant plus exposée aux chocs et aux impressions de froid.

La position intra ou juxta-synoviale du cartilage conjugal, que nous avons signalée à propos de la structure de la tête humérale, explique pourquoi l'articulation peut être envahie dès que l'inflammation atteint la partie interne et supérieure de la diaphyse[1].

C'est un danger qui doit nous faire intervenir au plus tôt dans ces ostéites juxta-épiphysaires supérieures de l'humérus. Une incision le long du bord antérieur du deltoïde permettra d'aborder la tête, d'explorer la partie intra-deltoïdienne de la diaphyse, et une trépanation hâtive pourra enrayer les accidents. Nous avons eu (chap. XI, p. 59) plusieurs fois à vider des cavités séquestrales situées au niveau de la partie juxta-épiphysaire et s'étendant jusque dans l'épiphyse même, plus ou moins près de l'articulation. Dans un cas, nous avons pu préserver l'articulation et en conserver la mobilité bien que l'extrémité supérieure du séquestre, isolée seulement par une couche plus ou moins épaisse de granulations, arrivât jusque dans la capsule.

Les ostéomyélites aiguës, étendues à toute ou presque toute la longueur de la diaphyse (pandiaphysites), demandent à plus forte raison une intervention rapide, et si l'on n'a pas affaire à une de ces formes typhiques dans lesquelles l'intensité de l'infection rend inutile toute intervention, on pourra par des trépanations hardies sauver le membre et la vie.

C'est dans ces formes graves et aiguës qu'il pourra être nécessaire d'enlever la totalité ou du moins la presque totalité de la diaphyse dans le but de préserver les articulations limitantes ; cette résection constituera alors une opération radicale pour enlever toutes les parties malades et tarir la source de l'empoisonnement septique. Si les épiphyses, et, avec elles, les articulations du coude et de l'épaule avaient été envahies, il faudrait extirper la totalité de l'os.

1. Le fameux cas de Ch. White est un type d'ostéite juxta-épiphysaire supérieure de l'humérus. La diaphyse était décollée de l'épiphyse restée intacte, et l'articulation était indemne. Les faits de Thomas (de Pézenas), de Lentin, de Vigarous étaient de la même catégorie; dans les deux premiers l'articulation était envahie. Ces observations se sont multipliées à notre époque. Nous en avons déjà signalé plusieurs (p. 103). En 1874, Donovan (*The Lancet*, 1874, p. 77) enleva la plus grande partie de l'humérus avec la tête, pour une périostite aiguë, chez un garçon de quinze ans. L'os se reproduisit; le membre resta raccourci d'un ou deux pouces. Esmarch (*Zur Resection des Schultergelenkes*, in *Arch. für klin. Chirurgie*, et *Verhand. der deutschen Gesellschaft. f. Chirurgie*, Sechster Congress) en a publié d'autres cas dans ces derniers temps. Chez une jeune fille de 5 ans, l'extrémité supérieure de la diaphyse s'était violemment enflammée à la suite de manœuvres de rhabillage faites pour une disjonction épiphysaire; l'articulation fut envahie et la résection porta sur la diaphyse et l'épiphyse. Dans un autre cas, la suppuration ne pénétrait pas dans l'article; mais la tête qui se trouvait déplacée en avant et en bas fut réséquée par erreur. Une perforation du canal médullaire, permettant au stylet d'arriver sur l'acromion, avait fait croire au chirurgien que l'articulation était envahie. Dans une des observations que nous avons publiées à propos des résections de l'épaule, l'articulation avait été envahie déjà depuis plusieurs semaines, quand nous avons fait l'ablation d'une grande partie de la diaphyse humérale. (Obs. XXI). Clem. Romano, de Naples, a fait récemment la résection de la tête et du tiers supérieur de l'humérus pour une ostéite suppurée étendue jusqu'aux limites de l'articulation. (*Carie necrotica estesa dell'humero destro.—Resezione del capo ee del terzo superiore*. Napoli, 1885.)

Chez les enfants, si le périoste n'avait pas été détruit par la violence de l'inflammation ou stérilisé dans ses propriétés ostéogènes, on obtiendrait probablement une colonne osseuse assez solide pour soutenir le bras. Elle ne grandirait plus dans la suite parce qu'elle n'aurait pas de cartilage de conjugaison; mais elle serait suffisante pour servir de point d'appui à l'avant-bras et permettre un fonctionnement utile du membre.

Il ne faudrait pas cependant s'attendre en pareil cas à une riche reproduction; nous avons dit dans notre partie expérimentale que les résections des os étaient proportionnellement suivies d'une plus belle régénération que les extirpations totales. Billroth[1] a fait il y a quelques années l'ablation complète de l'humérus; il conserva le périoste et n'eut pas la moindre reproduction. Il est vrai qu'il avait affaire à un sujet anémié et à nutrition appauvrie.

Il s'agissait d'un garçon de douze ans, atteint d'une ostéo-arthrite chronique du coude, consécutive à un processus aigu. Billroth fit d'abord la résection de cette articulation. La plaie opératoire n'était pas encore fermée qu'il se forma le long de la diaphyse de l'humérus une série d'abcès qui permirent de constater des portions cariées. Onze semaines après la première opération, l'ablation totale de ce qui restait d'humérus fut pratiquée. Le décollement du périoste et des parties molles fut facile. En fendant l'humérus enlevé, on constata sur toute sa longueur des foyers caséeux et plusieurs séquestres.

Cette opération, malgré la conservation du périoste, ne fut suivie d'aucun travail ossifiant. — Six mois après, absence totale de régénération osseuse, l'avant-bras paraît suspendu à l'épaule par une sorte de ligament charnu. Lorsque l'opéré fait des efforts pour fixer le bras, le mouvoir ou l'élever, ce segment du membre se plie, se déforme, se raccourcit, et l'avant-bras sans appui se balance comme un pendule. À l'aide d'un appareil prothétique fixant le bras et l'avant-bras, le sujet peut écrire, s'habiller; il souffle dans un cor de chasse pour gagner sa vie. La main devient alors très utile, grâce à la fixation de l'avant-bras dont les muscles ne sont pas trop atrophiés.

Nous trouvons dans la littérature allemande un autre cas intéressant, dû à Langenbeck, et qui diffère de celui de Billroth en ce qu'il se rapporte à une fracture comminutive de l'humérus par arme à feu. On fit successivement une esquillotomie, puis la résection de l'épaule, et enfin l'ablation de la partie inférieure de l'humérus. Les deux premières opérations furent faites par Langenbeck, dans l'espace d'un mois après la bataille de Vionville; la troisième par Schönborn, deux mois

1. *Totalextirpation des Humerus in zwei Zeiten* (Aus Billroth's Klinik), publié par Nedopil, in *Archiv für klin. Chir.*, 1877. On trouve, dans le même recueil (1872), un autre cas d'extirpation totale de l'humérus pratiquée par Wilms et rapporté par Güterbock (*Voyez* p. 178).

plus tard à Berlin, où le malade avait été transporté. Il s'agissait d'un jeune officier, âgé de vingt ans et demi, au moment de la blessure. Grâce à cette condition, et à l'hyperplasie périostique qui avait eu le temps de se produire entre le 16 août et le 8 novembre (jour de l'opération de Schönborn), il se reconstitua une colonne osseuse de 25 centimètres contre 33 représentant la longueur de l'humérus sain. Le sujet se cassa plusieurs fois le nouvel os, mais il finit par obtenir un résultat fonctionnel relativement excellent et dont le lecteur pourra juger par l'observation que nous reproduisons à la fin du chapitre, et qui contient les appréciations de Langenbeck et de l'inspecteur Buchholz, chargé d'examiner le blessé en décembre 1874.

Nous ne pensons pas qu'on puisse obtenir une plus grande longueur d'os après l'ablation totale de l'humérus, et encore si l'on faisait cette opération en un seul temps, il vaudrait mieux rapprocher davantage le coude et l'épaule pour ne pas s'exposer à une discontinuité de processus ossifiant ou à une trop grande gracilité de l'os nouveau. Les opérations successives, et à distances relativement longues, sont une condition favorable pour la préparation et la détermination de la forme de l'os nouveau. La reconstruction de l'organe se fait ainsi par étages ; quand l'un est bâti, il sert de soutien à l'autre.

Les expériences que nous avons rapportées dans notre Introduction (p. 81 et suiv.) nous donneront la mesure de ce qu'on peut espérer après les ablations totales de l'humérus, et, bien que la docilité des malades humains nous permette de mieux diriger le processus ossifiant, on devra toujours laisser la gaîne périostique se ramasser plus ou moins sur elle-même, pour aider à la concentration des éléments ostéogènes. On diminuera immédiatement d'un quart au moins la distance interscapulo-cubitale.

Les ostéo-myélites aiguës de l'enfance et de l'adolescence pourront fournir quelquefois l'occasion de faire des opérations semblables. On ne s'y décidera que rarement cependant, si l'on accepte nos idées sur la pratique des grandes incisions périostiques et des trépanations multiples comme moyen de faire avorter et d'enrayer les inflammations les plus graves. Mais, nous le répétons encore, rien d'absolu dans ces propositions. Il est des cas où l'ablation totale de l'humérus, ou au moins de la diaphyse, sera le seul moyen de guérison radicale et rapide. Pourvu qu'on ait affaire à des sujets dont le périoste en sève ait déjà éprouvé un travail d'hyperplasie ostéogénique, l'ablation de toute l'épaisseur de la diaphyse malade devra être l'opération de choix.

Bien que les ostéo-myélites infectieuses s'observent le plus souvent dans la période de croissance chez les enfants et les adolescents, on les rencontre quelquefois chez les adultes. Nous avons eu à traiter, il y a quelques années, une femme de trente-trois ans qui fut atteinte d'une

pandiaphysite de l'humérus. Le pus avait envahi toute la cavité médullaire et s'était fait jour par deux ouvertures vers le milieu du bras. Cette trépanation spontanée avait diminué les douleurs de la malade; mais elle souffrait toujours et avait de la fièvre. Nous fîmes sur l'humérus trois grandes brèches qui ouvrirent le canal médullaire dans toute sa longueur, sauf sur deux points où nous ménageâmes des ponts sous lesquels nous introduisîmes des drains. Nous trouvâmes quelques petits séquestres disséminés le long de la paroi interne de l'os. La réparation fut lente, mais s'opéra complètement. Ces cas sont rares dans l'âge adulte; nous en citerons d'autres plus tard pour le fémur. Ce sont des ostéites aiguës sans relation avec une infection ancienne; elles diffèrent par cela même de ces ostéites reviviscentes, appelées aussi ostéites prolongées, dues à la persistance du reliquat d'une ostéite antérieure.

C'est à l'humérus et à son extrémité supérieure que nous avons observé un des exemples les plus démonstratifs de la forme d'ostéite que nous avons décrite sous le nom de *Périostite albumineuse*[1]. Il y avait autour de l'os une collection de liquide clair, filant, qui fut aspirée à plusieurs reprises et qui un moment parut tarie. Mais quelques mois après, un petit abcès se forma, et depuis lors il est resté une fistule d'où s'écoule un liquide filant, qui se trouble quelquefois lorsqu'il y a un peu d'inflammation dans le foyer. Il est sorti un petit séquestre de tissu spongieux il y a quelques années; mais il en reste probablement d'autres incarcérés. Le malade, ne souffrant pas et étant peu incommodé par cet écoulement, n'a pas voulu se soumettre à une opération.

Les ostéo-myélites cylindro-diaphysaires et juxta-épiphysaires se terminent souvent par nécrose; elles donnent lieu à ces séquestres plus ou moins volumineux qu'on rencontre fréquemment, et dont nous ne rapporterons pas d'exemple parce que ces faits sont bien connus. On a depuis longtemps observé la régénération de la diaphyse humérale après l'expulsion spontanée ou l'extraction de ces séquestres qui peuvent comprendre la plus grande longueur de l'os. Dans le cas de pandiaphysite vraie, c'est-à-dire lorsque la totalité de la diaphyse est nécrosée d'un cartilage à l'autre, les articulations limitantes, celle du coude surtout, ne peuvent pas rester indemnes; mais habituellement il reste du côté de chaque cartilage une couche de tissu spongieux qui protège l'articulation et permet à des processus oblitérants de s'établir sur les limites de la synoviale.

C'est chez les enfants qu'on observe ces nécroses étendues, presque totales, et la nature pourvoit habituellement si bien à la reconstitution de l'os qu'on ne doit pas se presser d'intervenir quand on a conjuré les accidents graves par des débridements appropriés. L'avenir de l'os

1. Poncet. *De la périostite albumineuse.* — *Gazette hebdomadaire*, 1872.

dépend de la quantité d'éléments ostéogènes respectés par l'inflammation. Dès que les accidents septiques sont enrayés et que la fièvre est tombée, il vaut mieux laisser le périoste s'hyperplasier et la délimitation de partie morte s'établir.

Ces nécroses de la diaphyse humérale, étendues jusqu'aux limites des régions juxta-épiphysaires, laissent toujours un bras plus court que l'autre, malgré la régénération de la partie enlevée, soit que les cartilages de conjugaison aient été plus ou moins altérés, soit que la nutrition générale du membre ait souffert de l'intensité de l'inflammation.

Nous avons publié autrefois[1] l'observation d'un homme de soixante-dix-neuf ans qui présentait un humérus plus court de 16 centimètres. Atteint à l'âge de sept ans d'une ostéo-myélite spontanée de l'humérus qui avait amené la nécrose de la diaphyse, il se débarrassa lui-même d'un séquestre de quatre ou cinq pouces représentant à peu près la longueur de la diaphyse d'un enfant de sept ans. Le séquestre avait perforé la peau en arrière au-dessous de l'acromion. Il le fit attacher par une corde qu'il fixa au barreau de son lit. Il fit alors un violent mouvement en avant, comme s'il voulait attirer le lit vers lui. Il détacha ainsi le séquestre, et le membre resta quelque temps mou et flexible. Il passa dix ans sans pouvoir se servir de son bras, mais il put ensuite travailler la terre et porter des fardeaux. Les articulations du coude et de l'épaule étaient restées indemnes, mais le membre ne grandit plus sensiblement depuis l'opération étrange qu'il avait subie. Quand nous l'avons observé, il mesurait 19 centimètres contre 35 qui représentaient la longueur du membre sain.

Les nécroses partielles, les centrales surtout, s'accompagnent au contraire d'hypertrophie de l'os, lorsqu'elles n'ont pas interrompu la continuité de la diaphyse et que l'inflammation n'a pas atteint les cartilages conjugaux.

Souvent les foyers nécrotiques s'échelonnent le long de l'humérus sans ordre régulier, mais d'autres fois ils affectent des sièges spéciaux. Chez plusieurs sujets, nous avons eu à extraire des séquestres aux deux extrémités de la diaphyse, le centre étant intact ou seulement le siège d'un peu d'hyperostose. C'était le résultat d'une ostéite bipolaire. Dans un de ces cas, les articulations du coude et de l'épaule avaient été envahies par l'inflammation de voisinage; mais il n'y avait qu'un épanchement séro-synovial qui se résorba peu à peu, en laissant toutefois une raideur qui ne disparut jamais complètement.

En revoyant ce sujet quelques années plus tard, nous constatâmes que la cicatrice supérieure s'était éloignée de l'articulation de l'épaule, beaucoup plus que la cicatrice inférieure n'avait remonté au-dessus du

1. *Traité de la régénération des os*, t. II, ch. I, p. 12.

coude. C'était une nouvelle démonstration de la loi d'accroissement; malheureusement l'absence de mensurations rigoureuses, au moment de l'opération, nous priva de la donnée indispensable pour apprécier mathématiquement le rapport des deux sources d'accroissement.

L'ostéite bipolaire de l'humérus donne lieu quelquefois à des abcès tardifs au niveau de la région juxta-épiphysaire la moins atteinte. Nous avons observé récemment un fait qui démontre bien l'existence de cette variété. Il s'agissait d'une jeune fille de dix-neuf ans qui avait eu, à l'âge de onze ans, une ostéite aiguë de l'humérus. Des abcès s'étaient ouverts au niveau de l'extrémité supérieure de l'os et avaient été suivis de l'élimination de quelques petits séquestres; mais la douleur n'avait jamais disparu le long du bras et, depuis quelques années, elle s'était fixée à l'extrémité inférieure de l'os; elle s'accompagnait d'une légère tuméfaction à ce niveau, tandis que la partie moyenne de la *diaphyse* avait un aspect complètement normal. L'inflammation s'était propagée d'une région juxta-épiphysaire à l'autre, à travers la moelle centrale, sans laisser de traces apparentes dans ce dernier tissu. Voici les détails de l'observation :

Observation XXIX. — *Ostéite bipolaire ou double ostéite juxta-épiphysaire de l'humérus; foyer supérieur ouvert spontanément et suivi de l'élimination de quelques petits séquestres; foyer inférieur resté latent pendant huit ans, accusé seulement par des douleurs persistantes; intégrité de la portion centrale de la diaphyse. — Trépanation; pénétration dans un petit foyer purulent à travers une couche épaisse éburnée. — Cessation immédiate et complète des douleurs.*

Marie Breck, 19 ans, entre le 12 mars 1887 à la clinique. On ne note rien d'intéressant dans ses antécédents héréditaires ou personnels jusqu'à l'âge de onze ans. A cet âge elle fit une maladie aiguë, fébrile, qui la maintint au lit pendant deux mois et au cours de laquelle deux abcès s'ouvrirent spontanément sur la face antérieure du bras au niveau du bord inférieur de la corde axillaire antérieure. Deux autres collections se montrèrent, en arrière, à peu près symétriquement, qui furent ouvertes au bistouri et dont on retira de petits séquestres. — L'articulation de l'épaule ne fut nullement intéressée bien que deux abcès, qui n'ont cependant pas laissé de cicatrices adhérentes, se soient montrés sur la face externe et supérieure du moignon. Toutes ces fistules se fermèrent assez vite et la malade put se croire guérie pendant deux ans, bien qu'elle ressentît toujours de temps en temps de légères douleurs, vagues et profondes, tout le long du bras. Deux ans plus tard, ces douleurs s'accentuèrent et se localisèrent tandis que la partie supérieure était absolument indemne, elles se firent sentir dans le quart inférieur de l'os, principalement sur la face postéro-externe. Ces douleurs, fixes très violentes, surtout nocturnes, empêchant tout sommeil, étaient habituellement calmées par la chaleur; depuis six ans elles sont revenues par paroxysmes irréguliers, accompagnées d'un léger gonflement qui disparaissait quand la crise douloureuse était passée. Néanmoins la malade n'a jamais complètement cessé de souffrir.

A l'examen, on constate les cicatrices péri-axillaires déjà mentionnées et en dedans quelques irrégularités ostéophytiques de l'os; l'épaule est entièrement libre, ainsi que le coude. Dans son quart inférieur l'humérus est légèrement hypertrophié, et il y a, à la partie externe, au-dessus de l'épicondyle, un léger empâtement des tissus profonds,

sans rougeur de la peau. Les douleurs s'irradient au moment du paroxysme en haut jusqu'à l'épaule et à la région claviculaire ; mais l'humérus ne présente pas de tuméfaction appréciable à sa partie moyenne, qui est tout à fait indolente et a le même volume que la même partie de l'humérus sain.

L'état général est bon. Pas d'albumine dans l'urine.

26 mars. — La malade anesthésiée, on fait au-dessus de l'épicondyle, au niveau de la cloison intermusculaire externe, une incision jusqu'au périoste. Cette membrane incisée crucialement et ses lambeaux relevés, on applique une couronne de trépan. On enlève une rondelle d'os éburné, très dur, de 11 millimètres d'épaisseur. On trouve alors une couche de tissu spongieux et au delà une mince couche de tissu compact qu'on brise avec la gouge. On tombe alors sur un petit foyer contenant du pus épais, visqueux, dont la masse ne représentait pas un centimètre cube.

27 mars. — La malade n'a plus ressenti les douleurs qu'elle éprouvait habituellement. Elle a souffert encore un peu cependant après l'opération, mais elle dit que sa douleur n'a pas du tout le même caractère qu'avant l'opération ; c'est une cuisson, un peu de chaleur, mais nullement ces lancées poignantes qui l'empêchaient de dormir. Elle est très affirmative sur ce point.

28 mars. — Absolument aucune douleur.

8 avril. — La malade ne souffre plus, dort toutes les nuits. Elle n'a pas éprouvé de pareil sentiment de bien-être, dit-elle, depuis huit ans.

Bien que ce foyer de la région juxta-épiphysaire inférieure fût complètement isolé et sans relation anatomique apparente avec le foyer supérieur, il a eu certainement la même origine. L'inflammation s'était localisée dans les deux régions de l'os qui y sont le plus particulièrement prédisposées par leur rôle dans la période de croissance. Elle avait paru un moment devoir se terminer par résolution dans la partie inférieure de l'humérus, quand elle se réveilla peu de temps après, sans donner lieu à des phénomènes fébriles, il est vrai, mais en occasionnant des douleurs plus ou moins vives qui duraient depuis six ans et qui auraient pu persister indéfiniment, si la trépanation n'eût pas rompu la barrière infranchissable qui emprisonnait la petite collection de pus.

B. NÉCROSE INVAGINÉE DE LA DIAPHYSE HUMÉRALE. — LÉSIONS HYPERPLASIQUES CONSÉCUTIVES A L'OSTÉITE NÉCROTIQUE ; HYPEROSTOSE. — MANIÈRE DE TRAITER LES RELIQUATS DE L'INFLAMMATION AIGUE. — ERREURS DES CHIRURGIENS QUI ONT RÉSÉQUÉ TOUTE L'ÉPAISSEUR DE LA DIAPHYSE HUMÉRALE EN PAREIL CAS. — UTILITÉ DES TRÉPANATIONS MULTIPLES ET ÉTAGÉES TOUT LE LONG DE LA DIAPHYSE HUMÉRALE.

Quand l'inflammation est éteinte et qu'elle a laissé dans l'intérieur de l'os des séquestres ou des foyers de tissus encore vivants, mais altérés, ces portions mortes ou à vitalité indécise agissent comme des corps étrangers et provoquent autour d'elles, dans le périoste et les couches parostales, une irritation productive qui se traduit par une hyperostose ou la suraddition d'une couche fibreuse, plus ou moins épaisse, autour de l'os hypertrophié. Cet état persiste et s'aggrave même tant que l'os contient ces épines irritatives, et, bien que le malade souffre peu, les

cloaques donnent lieu à une suppuration intarissable qui diminue par moments, et qui reprend ensuite avec une nouvelle abondance jusqu'à ce que des parcelles osseuses soient spontanément éliminées. Des fistules nombreuses s'établissent tout le long du bras; de temps en temps des douleurs sourdes réapparaissent et cèdent après l'ouverture d'un nouvel abcès. Dans quelques cas, le stylet fait reconnaître des séquestres; mais dans d'autres, il ne rencontre rien, la sinuosité des trajets l'empêchant d'arriver jusque sur les portions nécrosées qui peuvent être en partie adhérentes.

La persistance de ces symptômes, et surtout l'absence de séquestre appréciable, ont été cause de l'erreur des chirurgiens qui ont cru devoir enlever toute l'épaisseur de la diaphyse comme atteinte d'ostéite incurable : c'est une erreur qu'il ne serait plus permis de commettre aujourd'hui. Avant toute chose, il faut trépaner l'os, élargir les cloaques pour explorer toutes les cavités suppurantes, en extraire les séquestres mobiles ou encore adhérents. Une fois l'os largement ouvert, dans toute la longueur nécessaire, les processus réparateurs commenceront et la suppuration tarira. Si nous revenons ici sur cette question déjà traitée dans notre premier volume, c'est à cause du jugement que nous devons porter sur des opérations que Larghi et après lui Borelli, de Turin[1] avaient pratiquées sur la diaphyse humérale.

Ces opérations nous ont présenté, comme nous l'avons déjà dit, de remarquables et précieux spécimens de la régénération osseuse chez l'homme; elles ont un grand intérêt pour l'histoire de l'art, car ce sont en réalité les premières résections sous-périostées faites avec intention et méthode, mais elles ne doivent pas être données en exemple malgré le succès qui les a suivies et la rapidité de la régénération osseuse[2]. Quelque confiance que nous ayons dans les propriétés ostéogéniques du périoste, nous ne conseillerons jamais d'enlever que les portions osseuses qui ne pourront pas guérir autrement. Au lieu de réséquer la totalité de l'épaisseur de la diaphyse de l'humérus, il eût suffi, croyons-nous, de la trépaner et de l'évider. Voici, du reste, une des observations du chirurgien de Verceil; le dessin de la pièce osseuse nous paraît démontrer clairement qu'il s'agissait d'une ostéite centrale, circonscrite par un tissu sain qui eût été probablement d'une grande plasticité, une fois la cavité nettoyée des corps étrangers et des tissus malades.

Observation XXX. — *Résection sous-périostée de 87 millimètres de la diaphyse humérale pour une ostéite centrale suppurée*, par Larghi. — *Reproduction de l'os en*

1. *Cenni storico-pathologici intorno alla resezione sottoperiostee.* Torino, 1858.

2. Giraldès (*Bulletin de la Société de chirurgie*, pour l'année 1863, séance du 15 avril) a obtenu également la régénération osseuse après la résection de la diaphyse humérale sur une hauteur de 10 centimètres, pratiquée chez un enfant.

deux mois et demi. — « Mascia (Domenico), de Pettiningo, cordonnier, âgé de quinze ans, entré le 28 octobre 1851 à l'hôpital de Verceil. Opéré le 10 novembre, sorti le 16 mars 1852. — Scrofuleux ; ulcères sous le menton. Depuis deux ans, mal au bras droit, pour lequel plusieurs chirurgiens ont proposé l'amputation ! A la région externe du bras, ouverture qui conduit dans un vaste sinus creusé dans l'intérieur de l'os ; odeur de nécrose ; suppuration abondante.

« Opération sous-périostée. Incision le long du bord externe de l'humérus, pratiquée à peu de chose près comme dans le cas précédent. La dissection du périoste fut lente autour de l'ouverture ; mais elle devint bientôt plus facile. Je détachai ensuite cette membrane à la partie inférieure, et, arrivé près de la tubérosité externe, je passai la scie à chaîne entre l'os et le périoste, et je sciai l'os. Je relevai ensuite le fragment supérieur ; je détachai avec les rugines les fortes adhérences du bord interne, et, arrivé au niveau de l'attache inférieure du deltoïde, je reconnus que l'os à ce niveau se rapprochait de son volume normal. Emploi de la compresse fendue. Section de l'os avec une petite scie commune. Légère hémorrhagie par le bout supérieur de l'os, arrêtée par la compression temporaire. Huit points de suture, compresses, attelles de carton.

Fig. 156. — Pièce enlevée par la résection, *d'après une gravure du mémoire de Larghi.*

« L'opération fut faite en présence des docteurs Allario Luigi, chirurgien de l'hôpital, et Francesco Turina, praticien de la ville.

« Hauteur de la portion d'humérus enlevée, 87 millimètres ;

« Circonférence centrale, 110 millimètres ;

« Hauteur de la caverne, 34 millimètres ;

« Largeur de la caverne, 20 à 25 millimètres ;

« Profondeur, 10 millimètres.

« A la partie inférieure, je laissai en place une petite partie d'os nécrosé. Cette circonstance rendit la cure imparfaite. En pareil cas, je n'hésiterais pas, si cela était nécessaire, à pénétrer jusque dans la cavité articulaire. L'expérience m'a rendu plus hardi que je ne l'étais à cette époque.

« 11 novembre. — Pas de fièvre.

« 13. — J'enlevai l'appareil. Pas d'érysipèle, pas de suppuration au niveau des points de suture.

« 16. — Pas plus de fièvre qu'avant l'opération. J'enlève trois points de suture.

« 20. — Le membre paraît un peu raccourci. Légère extension. J'enlève les derniers points de suture.

« 23. — A vrai dire, il n'y a pas eu de suppuration de la cavité périostale, il y a eu seulement au niveau des fils quelques gouttes de pus.

« 25. — On change l'appareil.

« 27. — Extension permanente.

« 30. — Cautérisation au nitrate d'argent des fongosités qui s'élèvent des points traversés par les fils. Continuation de l'extension permanente. Le membre a recouvré sa longueur naturelle.

« 4 décembre. — Le toucher indique que le nouvel os est déjà consistant, presque dur.

« 10. — Sentant l'humérus entièrement formé, je plie légèrement l'avant-bras.

« 12 et 13. — Cautérisation de la plaie longitudinale, qui devient fongueuse sur toute son étendue. Le malade lève le bras en soutenant la main droite avec la main gauche.

« 18. — Cautérisation superficielle de la plaie longitudinale. Pendant cette cautérisation, le bras se contracte, et le nouvel os se courbe pour reprendre immédiatement après sa direction première. Par l'ouverture de l'ancien ulcère, qui correspond à la caverne humérale, j'introduis un cylindre de nitrate d'argent, et je heurte un corps résistant.

« 27. — Là où l'os nouveau se joint à l'ancien au niveau du deltoïde, il fait une petite saillie. Attelle de carton compressive.

« 29. — La courbure a disparu. Je cautérise superficiellement le long de la cicatrice et profondément dans l'ancienne ouverture. Flexion à angle droit de l'avant-bras sur le bras. Le malade se lève depuis quelques jours avec le bras en écharpe.

« 6 janvier. — La plaie longitudinale touche à la cicatrisation. L'humérus est décidément reproduit. On sent la continuité de l'os tout le long du bras. Le volume et la longueur des deux bras sont égaux. L'ancienne ouverture fistuleuse s'est reproduite. Les mouvements d'extension de la main sont limités.

« 24. — Je cautérise encore profondément la fistule, en y laissant un cylindre de nitrate d'argent. Je répétai cette cautérisation deux fois dans le cours de février ; le trajet fistuleux n'était pas fermé, quand le malade sortit de l'hôpital le 16 mars 1852. »

Nous ansvo rencontré un grand nombre de cas semblables; nous les avons toujours traités par des évidements longitudinaux ou des trépanations multiples, et nous devons ajouter que la guérison a été en général assez rapide, à la condition toutefois d'avoir mis à jour tous les foyers et de les avoir suffisamment ouverts et vidés.

A côté des grands séquestres, ou plutôt sur les limites de l'ostéite qui s'est terminée par nécrose franche, on rencontre de petits foyers d'ostéo-myélite où l'on trouve l'os raréfié, contenant une moelle gélatineuse, et assez souvent quelques petits séquestres vasculaires, à moitié résorbés. Il peut y avoir même des foyers d'ostéo-myélite complètement isolés, qu'on est exposé à ne pas rencontrer et qui, restés cachés dans ces réduits, se dévoileront tôt ou tard par de nouvelles infections.

La trépanation et l'évidement, nous ne saurions trop le redire, sont souvent insuffisants parce qu'on ne se crée pas des voies assez larges et assez nombreuses pour aller curer tous les recoins de la moelle malade et vider tous les foyers d'ostéo-myélite. Ces derniers sont souvent cachés par des lames de tissu compact, et ne se découvrent bien que lorsqu'on a creusé une grande tranchée dans l'os. Il est remarquable de voir comment l'os hyperostosé, ou plutôt l'os formé par des couches sous-

périostiques nouvelles, supporte facilement ces pertes de substance. Nous avons plusieurs fois réduit l'humérus à une colonne percée à jour, largement fenêtrée sur toute sa face externe et perforée sur ses autres faces pour agrandir des cloaques existants[1]. Les ostéo-myélites avec étui nouveau périphérique guériront au bout d'un temps plus ou moins long par ces opérations économiques ; c'est la panostéite, aiguë ou chronique, à forme nécrotique disséminée sous le périoste et dans la moelle, qui nécessitera plus particulièrement la résection totale.

Nous ne repoussons donc pas systématiquement la résection totale dans les ostéites diaphysaires de l'humérus, mais nous la réservons pour les cas où la plus grande partie de la masse osseuse étant malade, les trépanations et les évidements étendus ne suffiraient pas à tarir la suppuration et à vider tous les foyers. Il va sans dire qu'on se décidera d'autant plus facilement pour l'opération radicale qu'on aura affaire à un sujet plus jeune et à un périoste mieux préparé pour la régénération osseuse.

C. DES OPÉRATIONS APPLICABLES AUX OSTÉITES CHRONIQUES ET AUX LÉSIONS TUBERCULEUSES DE LA DIAPHYSE HUMÉRALE.

Le même traitement conservateur sera applicable à toutes les altérations chroniques réunies en foyers, qu'il s'agisse de foyers fongueux, de masses caséeuses ou de séquestres tuberculeux. L'affection tuberculeuse, qui a son siège d'élection dans les épiphyses, s'observe également dans le tissu spongieux des régions bulbaires de la diaphyse ; on la rencontre aussi, mais beaucoup plus rarement, sous le périoste et dans la moelle de la partie cylindrique de l'os. Il faudra attaquer ces foyers par la trépanation, l'évidement, le raclage et la cautérisation. On insistera d'autant plus sur ces opérations économiques contre les foyers tuberculeux que, dans les formes lentes et torpides, observées sur des sujets chétifs et anémiques, on rencontre un périoste maigre, sans plasticité et peu propre aux régénérations osseuses. L'ablation de la totalité de l'épaisseur de la diaphyse pourrait donc être difficilement réparable. Il faut y recourir cependant dans les cas de lésions diffuses ou étendues avec infiltration tuberculeuse de la moelle. Mais, dans ces cas graves, l'état général du sujet exigera souvent une opération plus radicale, c'est-à-dire l'amputation du membre, et particulièrement quand les articulations limitantes commenceront à être envahies.

1. Nous avons, en diverses circonstances, fait remarquer la lenteur de la réparation de ces grandes brèches creusées dans les os. Mais ici, comme dans toutes les ostéites de l'enfance qui ont donné lieu à une riche hyperplasie périostique, ces excavations se comblent parfaitement, quoique lentement. C'est surtout dans les ostéites tuberculeuses et chez les individus à nutrition appauvrie que la réparation en est difficile ou même impossible. (Voy. t. I, chap. v.)

D. DU TRAITEMENT OPÉRATOIRE DES OSTÉITES DE L'HUMÉRUS CARACTÉRISÉES PAR LA PERSISTANCE ET L'INTENSITÉ DE LA DOULEUR. — OSTÉITE NÉVRALGIQUE OU OSTÉALGIE REBELLE.

La douleur est un symptôme commun à la plupart des ostéites; elle est généralement en rapport avec le degré et l'acuité de l'inflammation. Mais, indépendamment de la douleur que l'état de l'os explique, on rencontre des cas où elle se présente avec le caractère d'une névralgie et s'accompagne à peine de phénomènes inflammatoires. Il y a cependant toujours de l'inflammation dans ces cas rebelles contre lesquels le traitement antinévralgique est impuissant, qui résistent aux révulsifs, à la quinine, à l'iodure de potassium, aux injections de morphine, etc. Cette douleur n'est explicable que par une névrite des filets médullaires et l'étranglement qui résulte de leur emprisonnement dans les mailles inextensibles du tissu osseux.

Nous avons trépané souvent l'humérus pour pénétrer dans des foyers d'ostéite chronique qui avaient succédé, au bout de quelques années, à une ostéite aiguë mal éteinte; l'inflammation primitive avait laissé dans la profondeur de l'os un reliquat qu'une cause perturbatrice quelconque était venue réveiller. Les antécédents du malade simplifiaient ici le diagnostic et indiquaient le traitement, qui était suivi d'un succès immédiat comme dans l'observation XXIX. Mais voici une observation, intéressante par sa rareté et par les circonstances qui ont précédé et suivi la trépanation de l'humérus.

OBSERVATION XXXI. — *Ostéalgie rebelle de l'humérus survenue chez un syphilitique. — Crises de douleurs atroces résistant à tous les traitements. — Privation de sommeil pendant un an. — Trépanations successives. — Pas de foyer purulent; médullite plastique. — Guérison maintenue depuis 17 ans et suivie de l'hyperostose indolente de la moitié inférieure de l'humérus* [1].

M. Amédée H..., âgé de 29 ans, de Saint-Paul en Jarret, vint consulter M. Ollier en 1869. Il ne dormait plus depuis dix mois; il se plaignait de douleurs violentes dans le bras gauche, qui étaient presque continues, quoique avec exacerbation nocturne, et qui allaient en augmentant. Il n'y avait aucun signe extérieur d'inflammation, pas de gonflement ni de rougeur, pas de trace d'abcès. L'humérus était cependant légèrement tuméfié au niveau de son tiers moyen ; la pression, toutefois, n'était pas douloureuse.

Ce malade, d'une forte constitution, avait eu autrefois des douleurs rhumatismales : il avait couché de 1858 à 1862 dans une chambre humide. En 1867, il contracta un chancre infectant qui fut suivi au bout de six mois de plaques muqueuses et autres symptômes d'infection syphilitique : c'est sur ces entrefaites que parurent les douleurs du bras. Insuccès de tous les moyens thérapeutiques employés, du traitement mixte, hydrargyrique et ioduré, des sangsues, des vésicatoires, de la morphine, etc.

1. Résumé de l'observation déjà publiée dans la thèse inaugurale de M. Simon Perret, agrégé de la Faculté de Lyon. — *De la trépanation dans les abcès des os et dans l'ostéite à forme névralgique.* Paris, 1876.

Après six semaines d'essais de ces divers traitements, le malade accepta l'opération que lui proposait M. Ollier et qui fut pratiquée le 24 juin 1869, après une consultation entre MM. Pétrequin et Ollier.

Incision cruciale au-dessous de l'empreinte deltoïdienne ; l'os est mis à nu, les lambeaux de périoste relevés, ce dernier est à peine épaissi, l'humérus un peu plus vascularisé qu'à l'état normal. Le trépan arrive dans le canal médullaire, mais on trouve la moelle transformée en un tissu spongieux; le canal médullaire n'existait plus; la moelle était rouge, vascularisée ; pas de pus ni de séquestre. M. Ollier avait choisi ce lieu d'élection, parce que c'était là qu'était le maximum des douleurs ; la trépanation se trouvait ainsi un peu au-dessus du nerf radial. La couronne de trépan enlevée, M. Ollier creusa avec la gouge le tissu spongieux qui remplaçait la moelle, de manière à continuer le trajet du trépan jusqu'à la paroi compacte opposée. La trépanation donna un peu de sang immédiatement, mais cette petite hémorrhagie s'arrêta d'elle-même avant l'application du pansement.

Immobilisation dans une gouttière. Le soir même le malade souffrait un peu, mais il disait spontanément : Ce n'est plus la même douleur. Il dormit la nuit. Dès le lendemain, 25 juin, les douleurs avaient très notablement diminué, et dans la nuit, sans opium, le malade dormit dix heures, ce qui lui apporta un grand soulagement, car depuis un an il ne goûtait plus le sommeil.

Le 15 juillet, le malade quitte Lyon pour retourner chez lui ; on l'engage à mettre une mèche pour empêcher la fermeture trop rapide de la plaie.

13 octobre. — Le malade revient près de M. Ollier, et comme la plaie tendait à se fermer, et que des douleurs sourdes commençaient à reparaître à mesure que la cicatrisation avançait, on conseilla de dilater le trajet par une tige de laminaria et de maintenir ensuite une mèche de charpie. Malgré ce pansement, fait plus ou moins exactement, les douleurs ne disparurent pas complètement, elles reparurent même à la fin d'octobre, au moment où la plaie osseuse était à peu près comblée.

Les douleurs tendant à reprendre le même caractère que précédemment, et s'irradiant dans l'extrémité inférieure de l'humérus, M. Ollier se décida à faire une nouvelle trépanation, qui fut exécutée le 17 novembre.

Cette deuxième trépanation fut faite sur le bord externe de l'humérus, à 0,05 au-dessous de la première, de manière que le nerf radial se trouva compris entre les deux ouvertures. On aperçut le nerf radial ; il fut complètement épargné. La trépanation fut faite comme la première, avec une couronne de 0,015 de diamètre ; on pénétra dans le canal médullaire qu'on trouva plein d'une moelle rouge vascularisée, transformée en un tissu spongieux, à lamelles friables. M. Ollier, attribuant en partie la réapparition des douleurs à la fermeture du premier trajet par la cicatrice, le rouvrit, enleva le tissu ostéo-fibreux qui le comblait et l'agrandit avec la gouge [1]. L'humérus se trouvait ainsi largement perforé ; on constata encore l'absence de pus et de séquestre ; la moelle était plus épaisse, comme sclérosée, et les lamelles moins friables que la première fois. La substance compacte périphérique était épaisse de 0,06, mais pas plus dure qu'à l'état normal.

Comme après la première opération, les douleurs changèrent de caractère, l'opéré ressentit dans tout le bras des douleurs pénibles, mais sans le caractère exacerbant qu'elles avaient auparavant ; sensation de chaleur due sans doute au traumatisme éprouvé par l'os. Malgré cela, la première nuit fut sans sommeil. Le lendemain, 18 novembre, le malade reposa plusieurs heures dans la matinée.

A partir de ce moment, le mieux alla en s'accentuant. Les douleurs exacerbantes, si

1. En pareil cas, nous préférerions aujourd'hui perforer l'os de part en part. Dans plusieurs trépanations pratiquées depuis cette époque, nous avons eu des succès plus rapides et plus complets par la canalisation transversale de l'os et le passage d'un drain dans le trajet.

pénibles, que le malade éprouvait avant l'opération, n'ont pas reparu, et, dès le quatrième jour, il ne souffrait plus du tout. On maintint l'ouverture béante par des mèches, et plus tard par des tiges de laminaria. Le malade partit le 3 décembre; on lui ordonna de tenir ses plaies ouvertes.

Il est venu depuis lors voir M. Ollier plusieurs fois. Les douleurs n'avaient point reparu, à part de temps à autre à la suite du froid; dans tous les cas elles n'étaient jamais comparables à celles qu'il éprouvait autrefois; il sortait, vaquait à ses affaires.

Jusqu'au 15 juillet, maintien des ouvertures béantes par des tiges de laminaria ou des tubes de caoutchouc; comme il ne souffrait plus, on laissa fermer l'ouverture supérieure et quatre jours après l'occlusion était complète. Cette cicatrisation n'amena aucune douleur; cependant, quelques mois après, le malade ressentit des lancées, mais comme elles étaient passagères, on ne crut pas faire une nouvelle incision. Depuis cette époque, il a été vu plusieurs fois par M. Ollier; la guérison ne s'est point démentie.

Chose remarquable : bien que cette trépanation ait fait disparaître les douleurs, l'ostéite a continué sourdement en produisant dans le tissu osseux des phénomènes hypertrophiques; le volume de l'os était doublé, et cette hypertrophie s'étendait jusqu'à l'articulation du coude, ou plutôt jusqu'à l'extrémité inférieure de la diaphyse. Comme, en même temps, il y avait de l'épaississement du périoste, il en résulta une difficulté dans les mouvements.

Ce malade a été revu par M. Ollier en 1886, c'est-à-dire dix-sept ans après la trépanation. La guérison s'est maintenue, sans que l'humérus ait diminué de volume. Il est même sensiblement plus tuméfié qu'il y a dix ans, mais cette tuméfaction est restée indolente. Tous les trajets sont fermés; celui de la seconde trépanation était resté ouvert pendant plusieurs années, donnant lieu à quelques gouttes de sérosité sanguinolente, surtout quand le bras s'était fatigué. Le malade a pris beaucoup d'iodure de potassium, mais sans grand résultat. Ce médicament paraît cependant calmer les douleurs vagues qui surviennent de loin en loin quand le malade s'est mouillé ou exposé au froid pendant qu'il est en moiteur.

Nous n'avons trouvé dans ces deux trépanations ni pus, ni foyer circonscrit de médullite; la moelle était cependant malade; elle était sclérosée et renfermée dans des aréoles osseuses analogues à celles du tissu spongieux normal.

L'étranglement du tissu médullaire était la seule cause des douleurs; ce qui le prouve, c'est le soulagement immédiat produit par la trépanation et le retour des douleurs quand le premier trajet fut cicatrisé. Une nouvelle couronne de trépan les fit disparaître, mais elles semblaient vouloir revenir à mesure que la cicatrisation du second trajet s'opérait. Nous maintînmes ce trajet ouvert par un tube laissé à demeure pendant deux ans environ, et alors seulement nous pûmes le laisser fermer. Mais l'ostéite continua; elle perdit son caractère névralgique pour revêtir les allures d'une ostéite plastique, hyperostosante, et aujourd'hui, dix-huit ans après la première opération, la douleur n'a plus reparu, mais l'extrémité inférieure de l'humérus est restée tuméfiée, indolente à la pression, sans chaleur à la peau.

§ V. Des résections de la diaphyse humérale dans les cas d'exostose et de lésion néoplasique bénigne.

Nous renvoyons à ce que nous avons déjà dit dans le chapitre précédent sur les dangers de la résection dans les cas de néoplasme envahissant et malin. Ce n'est qu'au début de ces tumeurs, alors qu'on peut largement en dépasser les limites, que la résection sera suivie d'un succès durable. Il est, d'autre part, des tumeurs bénignes (ostéo-chondromes, sarcomes ossifiants à marche lente) qu'on pourra traiter par la résection, et d'autres (exostoses) qu'on enlèvera par des opérations plus économiques : extirpation de la tumeur avec abrasion de la base d'implantation ou même résection d'une partie de l'épaisseur de l'os sans interrompre la continuité de la diaphyse. Parmi les exostoses, les plus fréquentes et les plus intéressantes par leur mode d'évolution, sont celles qui se développent pendant la période de croissance, aux deux extrémités de la diaphyse, sur les limites du cartilage de conjugaison, dans la portion juxta-épiphysaire, là où le périoste est naturellement le plus épais et le plus actif, ou bien encore au niveau des insertions des muscles ou des cloisons intermusculaires.

Ces exostoses de croissance s'observent plus souvent à l'extrémité supérieure de l'humérus, suivant la remarque que nous avons faite sur les rapports de la fréquence des néoplasmes avec le maximum d'accroissement de l'os. Pour tous les os, c'est au niveau de l'extrémité la plus active dans l'accroissement en longueur qu'on les observe le plus souvent [1].

Ces tumeurs, bénignes de leur nature, et s'arrêtant spontanément au moment où la croissance longitudinale du squelette est achevée, ne réclament le plus souvent aucune intervention. Si elles sont petites, on les abandonne à elles-mêmes ; si elles gênent par leur volume ou par les douleurs dont elles sont le siège, on les enlève en sectionnant leur pédicule, et on excise leur base d'implantation quand il y a tout autour des bosselures qui dépassent le niveau de l'os. La plupart de ces exostoses s'enlèveront facilement ; celles qui sont pédiculées surtout. A l'extrémité inférieure de l'humérus, elles sont latérales le plus souvent ; nées au niveau des cloisons intermusculaires, elles sont saillantes et sous-cutanées. A l'extrémité supérieure, leur ablation deviendra une opération délicate quand elles se dirigeront vers l'aisselle et affecteront des rap-

1. *De l'inégalité d'accroissement des deux extrémités des os longs chez l'homme et de l'interprétation de quelques faits pathologiques et chirurgicaux.* Lyon, 1865, in *Mémoires de la Société des sciences médicales.* Voyez aussi la thèse de Soulier, Paris, 1864, qui a confirmé cette loi par de nombreuses observations recueillies à toutes les sources. *Du parallélisme parfait entre le développement du squelette et celui de certaines exostoses.* Paris, 1864.

ports immédiats avec le paquet vasculo-nerveux; les détails dans lesquels nous sommes entré au commencement de ce chapitre et dans le précédent nous indiquent les organes à respecter et les moyens de les éviter.

Ces exostoses prennent quelquefois une marche rapide et s'accompagnent alors de symptômes qui font hésiter sur le diagnostic. Après être restées stationnaires pendant quelques mois ou même quelques années, elles peuvent doubler de volume en quelques semaines et, de dures qu'elles étaient, devenir rénitentes, élastiques et même molles en certains points. Elles prennent alors les caractères cliniques des chondromes ou des sarcomes ossifiants.

Ce changement de consistance répond à une nouvelle poussée du néoplasme, qui s'arrête le plus souvent d'elle-même, mais qui, dans quelques cas exceptionnels, peut être accompagnée d'une augmentation continue de la tumeur. C'est alors qu'il faut opérer.

L'hésitation ne peut pas exister, du reste, pour les exostoses pédiculées; il faut les enlever au plus tôt. Mais, pour les exostoses sessiles, le cas est plus délicat, et l'on doit remettre en question son premier diagnostic lorsqu'elles continuent ainsi à grossir et à changer de consistance. Quelle que soit la nature réelle de la tumeur, l'intervention sera rationnelle, car elle permettra de faire une opération plus économique que celle qui sera indiquée plus tard.

Il importe de distinguer les vraies exostoses avec revêtement cartilagineux périphérique des chondromes pénétrant dans l'intérieur de l'os ou autres tumeurs entourées par places d'une paroi osseuse résistante. Une épingle enfoncée dans la tumeur permettra de faire ce diagnostic. C'est d'après la nature du tissu central de l'exostose qu'on se décidera à faire ou une simple résection latérale en conservant la continuité de la diaphyse, ou une résection totale en isolant la tête humérale du segment inférieur de la diaphyse.

La conservation de la tête humérale doit être le but du chirurgien dans les tumeurs bénignes ; autant il est prudent de l'enlever dans les tumeurs malignes (p. 66), autant il est important de la respecter lorsqu'on n'a pas à se préoccuper de la récidive. Nous avons insisté sur les avantages de cette conservation dans les cas traumatiques (p. 133). Voici un exemple qui nous montrera combien il est important d'agir ainsi dans les néoplasmes bénins du col qui n'ont pas dépassé les limites de l'articulation.

Observation XXXII. — *Exostose (ostéo-chondrome) de la partie supérieure de la diaphyse humérale faisant saillie dans l'aisselle. — Résection sous-trochitérienne de la diaphyse de l'humérus sur une hauteur de quatre centimètres, avec conservation de la tête humérale. — Guérison avec intégrité des mouvements.*

État de l'opéré 19 ans après; croissance du membre réséqué.

Louis P., de Saint-Julien (Savoie), âgé de 7 ans, entra à l'Hôtel-Dieu de Lyon,

chambre particulière, en juillet 1867. Cet enfant portait, à la partie supérieure de l'humérus droit, une tumeur grosse comme un œuf de poule, bosselée, faisant saillie sous l'aisselle; masse dure, adhérente à l'os, de consistance cartilagineuse au niveau des bosselures. La tumeur avait été reconnue depuis un an environ; elle avait pris tout à coup, depuis deux mois, un développement rapide, et un chirurgien de Chambéry, croyant sans doute à une tumeur maligne, avait proposé la désarticulation du bras. Je diagnostiquai un ostéo-chondrome, et comme la tumeur paraissait entourer la presque totalité de l'os, je résolus de réséquer la diaphyse, en conservant toutefois la tête humérale, bien que la bosselure la plus saillante fût au niveau du col chirurgical. La tumeur était à peu près indolente ; quand on pressait dans l'aisselle, cependant, on provoquait des douleurs dues à la compression des nerfs.

Comme la tumeur était surtout saillante dans l'aisselle, je fis d'abord une incision à ce niveau, dans le but de repousser en arrière le paquet vasculo-nerveux; mais ayant trouvé les nerfs éparpillés, et la courte portion du biceps et le coraco-brachial étalés sur la surface de la tumeur, j'abandonnai la voie axillaire pour faire une incision antéro-interne à quelques millimètres en dehors du bord interne du deltoïde, pour ne pas dénuder la veine céphalique. Par cette incision qui me donna tout le jour nécessaire avec une sécurité complète, je pus découvrir la tumeur ; je passai ensuite une scie à chaîne au-dessous d'elle, autour de l'humérus, et je fis une première section à ce niveau. Je saisis ensuite la tumeur avec un davier, je l'isolai complètement sur sa face interne, je retournai le bout supérieur de l'os, et par un second trait de scie au niveau du col chirurgical, je retranchai la tumeur sans intéresser l'articulation, mais en ouvrant cependant la coulisse bicipitale. Je rapprochai les fragments sans les suturer ; je drainai la plaie axillaire et appliquai par-dessus un bandage silicaté fenêtré; pansement au sulfate de fer.

Au troisième jour, fièvre intense; je craignis l'invasion de l'articulation de l'épaule par la coulisse bicipitale; il n'en fut rien heureusement, et au bout de huit jours, la fièvre avait complètement cessé, mais je constatai alors une tendance du fragment supérieur au renversement en haut et en avant; je regrettai de ne pas avoir fait de suture. Pour coapter les fragments, je laissai l'enfant couché sur le dos et je maintins le bras élevé en haut et en avant pendant une dizaine de jours. Un abcès se forma sur ces entrefaites au niveau de la fosse sous-épineuse, mais l'articulation resta toujours indemne.

Trois semaines après l'opération, les deux fragments de l'humérus étant suffisamment soudés, l'enfant put se lever, mais le bras fut laissé dans un appareil silicaté jusqu'à consolidation complète. A la sortie du bandage, l'avant-bras resta fléchi pendant quelque temps, par suite de la rétraction du biceps dont les fibres de la courte portion avaient été dilacérées dans la tentative d'extirpation de la tumeur par la voie axillaire.

Cinq mois après, le petit malade fut présenté à la Société des sciences médicales de Lyon ; on constatait alors le rétablissement des fonctions du membre et de la mobilité des articulations de l'épaule et du coude.

L'humérus du côté sain mesurait $0^{m},212$.
— du côté malade $0^{m},176$.

Il y avait à ce moment un allongement atrophique des os de l'avant-bras; le cubitus du côté sain mesurait 106 millimètres, celui du côté opéré, 115 millimètres, soit un allongement de compensation de 9 millimètres.

État de l'opéré 18 *ans après l'opération.*

M. P... a été récemment vu par M. le docteur Gangolphe, mon ancien chef de clinique, qui m'a communiqué les détails suivants, à la date du 22 mars 1886 : « Sur la région scapulo-humérale droite et à la partie antérieure et supérieure du bras existe une cicatrice longue de 10 à 11 centimètres, commençant à quatre travers de doigt

au-dessous du bord interne de l'acromion [1]. Elle suit le bord antéro-interne du deltoïde; elle est profonde, déprimée, adhérente à l'os dans ses trois quarts inférieurs; le deltoïde forme sa lèvre externe qui est très saillante; le grand pectoral, le biceps et le coraco-brachial forment sa lèvre interne. Dans le creux de l'aisselle existe (au sommet et sur la paroi externe) une cicatrice longue de 6 à 7 centimètres non adhérente

Fig. 157. — Résection de la diaphyse humérale au niveau du col chirurgical; rétablissement complet de la mobilité de l'épaule. — B O, bras opéré. — *D'après une photographie faite 15 ans après l'opération.*

à l'os; elle est le résultat de l'incision exploratrice qui avait été faite pour l'ablation par la voie axillaire. Enfin, en arrière existe une petite cicatrice arrondie, déprimée au niveau de la fosse sous-épineuse.

A part cela, l'épaule n'est pas déformée; le relief du moignon est parfait; le deltoïde ne paraît pas atrophié; lorsque le malade contracte son biceps, on voit que ce muscle

1. Cette cicatrice s'est éloignée graduellement de la clavicule depuis l'opération. L'accroissement de l'humérus s'est fait au-dessus d'elle par le cartilage de conjugaison supérieur.

est comme divisé en deux par un étranglement siégeant au-dessus de sa partie moyenne[1]. Le ventre supérieur de ce muscle artificiellement digastrique, est moins volumineux que le ventre inférieur, extrêmement puissant et qui forme un relief plus considérable que celui du côté sain. La musculature de l'avant-bras est parfaite.

Toutes les articulations du membre opéré sont complètement mobiles et intactes (épaule, coude, poignet). Enfin il n'existe aucun trouble musculaire ou nerveux. Du reste, *le malade porte du côté opéré* 15 *kilogrammes à bras tendu*. Il se livre avec succès à tous les exercices physiques qu'on cultive à son âge : armes, natation, gymnastique. Il fait le rétablissement sur le trapèze et se tient suspendu par le bras droit à la barre fixe. A part la cicatrice indiquée au devant de l'épaule, il n'y a de changé que la longueur du membre.

Mensuration au ruban métrique, de l'acromion à la saillie de l'épicondyle : côté droit opéré, 27 centimètres; côté gauche non opéré, 29 centimètres. Suivant les points de repère que l'on choisit, on trouve tantôt deux centimètres, tantôt deux centimètres et demi, mais jamais plus. Les mêmes mensurations faites au compas d'épaisseur donnent toujours deux centimètres et demi de différence maximum entre les deux membres.

Le radius et le cubitus, mesurés comparativement des deux côtés, ne présentent pas de différences.

Le malade a eu la syphilis en 1877, et n'a jamais souffert au niveau de l'humérus. »

Cette observation démontre combien il est important de conserver la tête humérale dans les résections pratiquées au niveau du col chirurgical. Le rétablissement de la force et des mouvements de l'épaule a été complet; le membre est à peine plus court que l'autre, de sorte que ce résultat est, au point de vue orthopédique et fonctionnel, infiniment supérieur à celui qu'aurait laissé l'enlèvement simultané de la tête humérale.

On pourrait se demander seulement, en voyant après coup la pièce anatomique, s'il n'eût pas été possible de conserver la continuité de la diaphyse humérale, en ménageant en arrière et en dehors une partie de l'épaisseur de l'os, là où le périoste est à peine un peu plus épais qu'à l'état normal. Cette opération économique eût été possible sans doute; mais elle eût laissé un col très étroit, facilement friable; aussi, en présence du résultat que nous avons obtenu par la résection complète, et qu'on rendra plus facile à obtenir par la suture osseuse, n'avons-nous pas à regretter ce que nous avons fait. En principe cependant, vu la nature bénigne de ces exostoses, la résection latérale devra être l'opération de choix.

Nous avons, depuis cette époque, observé plusieurs exostoses de croissance sur cette région et nous nous sommes abstenu de toute intervention, parce qu'elles présentaient leur bénignité habituelle.

Dans un cas cependant, nous fûmes sur le point de céder aux sollici-

1. C'est le résultat de la dissociation et de la section de quelques faisceaux de sa courte portion, dans la tentative de résection faite par la voie axillaire.

tations du malade ; mais nous résistâmes et nous eûmes à nous en féliciter.

Il s'agissait d'un jeune homme que nous avions examiné douze ans auparavant et qui présentait alors une exostose sous-deltoïdienne complètement indolente. Tout à coup, à l'âge de dix-huit ans, la tumeur augmenta et présenta des mamelons saillants, acuminés, qui étaient le siège de douleurs persistantes, et parfois assez vives. Pendant plusieurs mois, ce jeune homme nous pressa de l'opérer ; mais, comme la tumeur était très élevée et paraissait s'étendre jusque dans l'articulation, il eût fallu probablement ouvrir la synoviale et retrancher par une coupe longitudinale une partie de la tête. Nous temporisâmes, en employant tous les palliatifs possibles, espérant que ces douleurs disparaîtraient d'elles-mêmes. C'est ce qui arriva en effet : ce jeune homme cessa de souffrir, et, malgré la persistance de sa tumeur, ne conserva aucune gêne dans l'épaule. Il faut donc ne pas se presser d'intervenir dans les tumeurs de cette nature, à moins que les saillies ou les pointes intra-axillaires ne produisent des névralgies rebelles. Malgré des poussées douloureuses, ces tumeurs s'arrêtent avec la croissance et diminuent ensuite, ou du moins perdent toute activité végétative.

La résection diaphysaire que nous avons pratiquée présente encore un autre intérêt : c'est au point de vue de l'accroissement ultérieur de l'os, et il nous paraît utile d'entrer à cet égard dans quelques développements qui nous serviront pour toutes les résections diaphysaires que nous aurons à étudier plus tard.

§ VI. De l'influence des résections diaphysaires de l'humérus sur l'accroissement ultérieur de l'os. — Hyperplasie compensatrice des cartilages de conjugaison après les pertes de substance de la diaphyse suivies d'une réunion immédiate des fragments osseux.

Nous n'insisterons pas sur les résultats différents des résections de la diaphyse, selon qu'elles portent sur l'extrémité supérieure ou inférieure. La fécondité plus grande du cartilage supérieur rendra plus dangereux les traumatismes qui intéressent son tissu ou interrompent sa continuité avec l'os, tels que les décollements diaphysaires. Après de simples disjonctions sous-cutanées, nous avons observé des arrêts d'accroissement de 2 et 3 centimètres, de 7 même dans un cas exceptionnel. Quand la suppuration envahira le foyer de la disjonction diaphysaire et amènera des nécroses partielles du tissu spongieux et du cartilage correspondant, on pourra avoir des raccourcissements très considérables, comme après les ostéomyélites suppurées suivies de la destruction de la couche conjugale. Nous avons évalué approximativement le rapport des deux cartilages comme étant au moins de 3 à 1 ; c'est-à-dire que le supérieur fournit

une hauteur de 3 centimètres d'os pendant que l'inférieur donne un centimètre tout au plus. Cette proportion nous indique le danger relatif des disjonctions et des diverses lésions diaphysaires.

Mais ce que nous devons examiner ici particulièrement, c'est l'influence des résections et autres opérations pratiquées sur le centre ou du moins sur un point de la diaphyse qui ne touche pas le cartilage de conjugaison. Les ostéites de la partie moyenne de l'os ou cylindro-diaphysaires, et les diverses opérations qui ont pour but de les combattre (trépanation, évidement), auront pour résultat général d'activer l'accroissement de l'humérus. Nous avons trouvé des allongements de 15 à 25 millimètres, rarement plus. Ce résultat est en rapport avec la théorie générale que nous avons déduite de nos expériences; mais les opérations qui interrompent la continuité de l'os produisent un effet contraire :

Toutes les mutilations enlevant une certaine longueur de l'os arrêtent considérablement l'évolution des cartilages de conjugaison, si les fragments osseux restent indépendants; et les mêmes pertes de substance produisent toujours un arrêt d'accroissement appréciable, bien que les fragments aient pu reprendre leur continuité (t. I, p. 116). Ainsi formulée, cette proposition est trop générale et demande quelques explications.

La résection de la portion centrale de la diaphyse n'amènera nécessairement un arrêt d'accroissement que lorsque la hauteur enlevée représentera le quart au moins de la longueur de l'os. En pareil cas, malgré la conservation du périoste et la reproduction du cylindre osseux enlevé, il se produira toujours un trouble trophique d'où résultera un léger raccourcissement de l'os quand l'individu aura achevé sa croissance. C'est ce que nous avons constaté après nos résections expérimentales sur un des os de l'avant-bras dans lesquelles l'os restant sert d'attelle et prévient, par cela même, le chevauchement des extrémités réséquées.

Mais il en sera autrement pour les pertes de substance plus petites qui auront été suivies du rapprochement des surfaces de section. L'os se consolide comme une fracture ordinaire; les rapports des muscles sont à peine changés; il n'y a pas de troubles trophiques du membre, pas plus que dans une fracture avec chevauchement modéré des fragments. Il se forme alors un cal qui, comme dans toutes les fractures, nécessite un long travail d'organisation. L'os est ainsi pendant plusieurs mois le siège d'une circulation et d'une nutrition plus actives. Il en résultera une stimulation de l'accroissement longitudinal, comme après les fractures des jeunes sujets, et l'hyperplasie des cartilages de conjugaison pourra être assez excitée pour compenser le déficit osseux qui devrait résulter de la perte de substance.

Ç'a été le cas du sujet de la dernière observation : après avoir retranché 4 centimètres sur un os qui en a, à l'âge de sept ans, 20 en moyenne, nous avons réuni les fragments qui se sont consolidés. Mais l'irritation

amenée par l'opération et entretenue par le travail du cal a excité à distance l'activité des cartilages de conjugaison, et les deux cartilages ont produit ensemble une colonne osseuse de 15 millimètres plus grande que celle du côté sain.

Quatre centimètres ont été retranchés, et nous trouvons à la fin de la croissance un déficit de 25 millimètres seulement; donc, il y a 15 millimètres qui ne peuvent être dus qu'à l'hyperplasie compensatrice des cartilages de conjugaison.

On ne peut pas ici invoquer d'autre cause ni recourir à une autre théorie, puisque les fragments s'étaient soudés bout à bout, sans tissu intermédiaire; il n'y avait pas eu de régénération longitudinale.

D'où nous concluons, que si les mutilations permanentes entravent toujours considérablement l'accroissement ultérieur de l'os, les petites pertes de substance, suivies de la réunion immédiate des fragments, peuvent au contraire provoquer dans l'os une hyperplasie compensatrice, qui diminuera et pourra même combler le déficit laissé par la résection.

§ VII. Des résections orthopédiques de la diaphyse humérale.

A. PSEUDARTHROSES[1]; INTERPOSITION MUSCULAIRE ET NERVEUSE. — PROCÉDÉ POUR FACILITER LA SOUDURE DES BOUTS RÉSÉQUÉS; DOUBLE COLLERETTE PÉRIOSTIQUE.

Les pseudarthroses de l'humérus sont fréquentes; cet os y paraît même particulièrement prédisposé, soit parce que les fractures y sont mal maintenues, le blessé étant porté à se servir trop tôt de son membre, soit parce qu'elles sont mal réduites.

Il y a fréquemment, en effet, interposition musculaire entre les fragments dans les fractures par cause indirecte, telles que celles qui se produisent dans une chute d'un lieu élevé. Un des fragments perfore la couche musculaire qui entoure l'os, et si l'on n'y prend garde en faisant la réduction, c'est-à-dire si l'on se contente de récupérer la longueur du bras, une couche musculaire plus ou moins épaisse, selon le niveau de la fracture, reste interposée et empêche la soudure des fragments. Ce sont ces cas qui réclament particulièrement la résection, parce que le temps ne peut pas amener de consolidation; il ne fait qu'aggraver les conditions opératoires en exagérant l'atrophie osseuse et l'atrophie musculaire (t. I, p. 533 et suiv.).

Nous avons pratiqué cinq fois la résection des fragments pour des pseudarthroses de l'humérus, et, dans quatre cas, il y avait interposition

1. Bérenger-Féraud (*Traité des Pseudarthroses*) avait déjà réuni, en 1871, 305 cas de pseudarthroses de l'humérus.

musculaire. Deux fois il y avait en même temps interposition du nerf radial.

Observation XXXIII. — *Pseudarthrose de l'humérus gauche à sa partie moyenne. — Interposition du nerf radial entre les fragments complètement mobiles l'un sur l'autre. — Résection des fragments; dégagement du nerf radial et d'un faisceau musculaire interposés; soudure de l'os et retour de la contractilité des muscles paralysés. — Mort par variole cinq mois après l'opération.* Autopsie. — *Réunion osseuse périphérique.*

Pierre Marcoz, âgé de 30 ans, entre à Saint-Sacerdos, le 25 juin 1869, dans le service de M. Ollier. — Constitution vigoureuse ; pas de syphilis.

Le 5 mars, pris dans une machine, il a eu le bras cassé à la partie moyenne. Il s'aperçut d'une petite plaie au niveau de la fracture, à la partie postérieure du bras. Il ne peut dire s'il y a eu issue des fragments, mais il affirme que la plaie se cicatrisa en trois ou quatre jours. Depuis le premier jour de l'accident jusqu'à celui de son entrée à l'Hôtel-Dieu de Lyon, il n'a eu pour appareil contentif qu'un bandage qui ne comprenait que l'humérus, et qui n'immobilisait nullement ni le coude ni l'épaule.

Au bout de quarante jours, voyant que la fracture ne se consolidait pas, on eut l'idée de pratiquer le frottement des fragments. C'était vers le 15 avril. Douleur vive au niveau de la fracture pendant les manœuvres ; fourmillements très marqués le long de l'avant-bras et de la main. Depuis cette époque, anesthésie de la région dorsale de l'avant-bras et paralysie des muscles qu'innerve le radial.

A son entrée, le malade porte une pseudarthrose à la partie moyenne de l'humérus. Les mouvements du coude sont douloureux, surtout la flexion. En comprimant un point situé un peu à la face postérieure, à 10 centimètres au-dessus de la tubérosité externe, on provoque des douleurs exclusivement locales, que le malade compare à des coups de couteau et qui ne s'irradient jamais, ni en haut vers l'épaule, ni en bas vers la main. Cette douleur était due à un point d'ostéite et non à la présence du nerf radial. C'est à 3 centimètres au-dessus de ce point (qui correspond à l'ancienne cicatrice) que se trouve l'extrémité du fragment inférieur qui fait saillie en arrière et en dehors, tandis que le supérieur, dont on ne peut sentir la pointe qu'indistinctement, semble être reporté en avant et en dedans. Les bouts flottants de l'os sont séparés l'un de l'autre par une couche épaisse de tissus mous, et il est impossible, en saisissant les deux fragments, de les faire choquer l'un contre l'autre, à cause de la couche de parties molles interposée entre eux. Quant aux fragments eux-mêmes, leurs extrémités sont tuméfiées, surtout celle de l'inférieur. Cette dernière est immédiatement sous la peau qui adhère à l'os au niveau de la cicatrice. Les muscles, innervés par le radial, sont affectés d'une paralysie complète — D'après ces divers signes, M. Ollier diagnostique une pseudarthrose avec interposition musculaire et nerveuse.

Pour éclairer son diagnostic, M. Ollier prit les deux fragments à pleines mains et les fit choquer brusquement l'un contre l'autre. Une douleur vive, s'irradiant vers la main, prouva que le nerf était emprisonné dans la fausse articulation.

La résection des fragments fut décidée et pratiquée le 2 juillet. Pour mettre les fragments en rapport, il fallut inciser une large couche musculaire, adhérente aux fragments, cause certaine de la pseudarthrose. Cette opération fut seulement rendue plus délicate par la présence du nerf radial, qu'il fallut isoler et déjeter en dehors. Il avait été probablement accroché au moment de la fracture par le fragment inférieur, et se trouvait fixé, pour ainsi dire, entre les deux fragments. Le diagnostic de M. Ollier fut ainsi vérifié de tous points. Les fragments furent avivés et taillés, l'un en V rentrant, l'autre en V saillant, puis fixés par deux points de suture métallique.

Pas d'accidents immédiats.

L'opéré part le 17 juillet pour l'hospice des convalescents de Longchène.

Quarante jours après l'opération : phlegmon du bras, abcès multiples, ouverts largement les uns et les autres. Au bout de quelques jours, les forces reviennent, les plaies se détergent et se ferment peu à peu

Pendant toute la durée du phlegmon, la formation du cal n'a pas été notablement entravée. En effet, le 6 octobre, le bras, maintenu dans une simple gouttière pour faciliter les pansements, est déjà solide : le cal paraît formé, il est très volumineux.

Les fils métalliques avaient été enlevés vers le 10 septembre.

La paralysie a presque complètement disparu : le malade lève le poignet et peut soulever sans appareil son bras déjà solide ; l'état général est très satisfaisant. Le 25 octobre on envoie une seconde fois le malade à Longchène. Tout allait pour le mieux, lorsque, vers la fin de novembre, il contracta une variole dont il mourut.

A l'autopsie, on constata que les fragments étaient solidement unis par un cal osseux périphérique ; il y avait surtout en dedans une large bande osseuse de 15 millimètres de large et de 3 millimètres d'épaisseur, obliquement jetée d'un fragment à l'autre. Sur les autres points de la périphérie, aiguilles ou plaques osseuses moins épaisses ; réunion interfragmentaire encore fibreuse.

Nous avons reproduit cette observation à cause de sa rareté et des résultats de l'autopsie. Le cal était solide au bout de cinq mois, bien que la guérison eût été entravée par l'apparition d'un phlegmon grave au quarantième jour de l'opération.

Il était d'origine exclusivement périostique, et montrait par cela même l'utilité de notre procédé opératoire qui consiste à disséquer une manchette périostique sur chaque fragment, et à étaler ensuite ces manchettes l'une contre l'autre, de manière qu'elles se correspondent par leur face ostéogène et soient disposées comme un bourrelet saillant autour de la ligne de réunion osseuse (*double collerette périostique*). Dans ce genre de lésions où les propriétés réparatrices du périoste peuvent être très amoindries, on ne doit rien perdre de ses ressources ; il faut accumuler autour des bouts réséqués tous les tissus susceptibles d'être envahis par le processus ossifiant, et surtout mettre en contact les surfaces qui normalement sont recouvertes d'éléments ostéogènes. Entre les fragments, il n'y avait pas encore de cal ; ils étaient unis seulement par une couche de moelle fibreuse qui eût demandé probablement plusieurs mois encore pour s'ossifier.

L'atrophie osseuse qui suit les anciennes pseudarthroses, et qui s'accompagne chez les jeunes sujets du développement incomplet des différents tissus du membre, est sans doute heureusement influencée par l'irritation traumatique qui réveille les propriétés ostéogéniques du périoste ; mais, malgré cette stimulation des processus plastiques, le ralentissement de la nutrition osseuse ne permet pas de compter toujours sur une consolidation rapide et suffisante. Quoique réunis par quelques traînées osseuses, les fragments ne sont pas solidement soudés, et le moindre choc peut briser les frêles adhérences qui les maintiennent en rapport. Voici une observation instructive sous ce rapport, et qui pré-

conjonctifs voisins, contenait nécessairement le nerf radial qui avait été contusionné au moment de la fracture; il en était résulté un affaiblissement permanent de l'action des extenseurs. Une grosse esquille de 6 centimètres sur 2, tenant encore au fragment supérieur, était aussi interposée entre les fragments. Nous procédâmes à petits coups pour la section des tissus intermédiaires, en nous guidant surtout sur leur apparence et leur coloration. A un moment, notre coup de bistouri fut suivi d'un mouvement convulsif des doigts. Nous redoublâmes d'attention, et nous trouvâmes le nerf dans une gangue musculo-conjonctive, encore infiltrée de matière colorante du sang.

Comme rien ne pouvait nous indiquer sa situation précise, nous l'aurions certainement sectionné si nous n'avions pas procédé avec la plus grande lenteur. Le plus souvent ce ne sera qu'en tâtonnant qu'on pourra se rendre compte du déplacement que le nerf a subi; mais, dans les fractures du tiers inférieur, au-dessous de la gouttière de torsion, on pourra pour éviter ces tâtonnements rechercher le nerf plus haut, au point où il contourne l'humérus en traversant la cloison intermusculaire externe. Ce point est, d'après nos mensurations à 10 ou 11 centimètres (selon la taille des sujets) au-dessus de la saillie de l'épicondyle. On devrait donc, dans le cas où il serait important de savoir où il est, le chercher à ce niveau. Si la fracture avait eu lieu au-dessous du croisement de l'humérus par le nerf, on mesurerait, non pas de l'épicondyle, mais de l'acromion, en retranchant 11 centimètres de la distance inter-acromio-épicondylienne prise sur le membre sain. Le nerf ainsi mis à nu, on serait éclairé sur sa direction et ses rapports inférieurs.

C. RÉSECTIONS ET OSTÉOTOMIES POUR CALS VICIEUX. — DÉGAGEMENT DES NERFS ENGLOBÉS DANS LE CAL.

Le brisement d'un cal à direction vicieuse sera facile à la partie moyenne par l'ostéoclasie manuelle ou instrumentale. A la partie supérieure, sous le deltoïde, il faudra recourir à l'ostéotomie ou à l'excision cunéiforme. En enfonçant un ciseau dans le cal par une petite ouverture de la peau, et en le faisant pénétrer dans diverses directions à travers la même ouverture cutanée, on rendra facile le brisement consécutif de l'os par l'effort des mains. Cette opération mixte aura l'avantage d'avoir la précision de l'ostéotomie et l'innocuité de l'ostéoclasie. Mais il est des variétés de cals vicieux pour lesquelles l'excision ou la résection seront seules applicables.

Indépendamment de l'excision de pointes osseuses irritant la peau ou menaçant de la perforer, nous sommes intervenu trois fois dans des cals vicieux de l'humérus.

Dans un cas de paralysie du nerf radial consécutive à une fracture de l'humérus, nous avons creusé le cal avec le ciseau et le maillet pour aller dégager le nerf incarcéré, et nous avons fait de cette manière cesser la paralysie. Cette opération remonte à 1863[1]. Elle a été depuis lors répétée dans des circonstances analogues par Busch (de Bonn), Tillaux, Delens, Trélat (cal fibreux)[2], etc. Voici le résumé de l'observation que nous avons déjà publiée.

Observation XXXV. — *Nerf radial comprimé dans le cal entre les fragments de l'humérus. — Dégagement du nerf par l'évidement du cal. — Guérison de la paralysie.* (Observation publiée *in extenso* dans le *Traité de la régénération des os*, t. II.)

Aug. Lombard, 27 ans, fut pris sous un éboulement le 10 mars 1863. — Fracture de l'humérus droit au niveau de la gouttière radiale; issue des fragments. Traitement par l'appareil amidonné. A la levée de l'appareil, on s'aperçut de la paralysie des extenseurs. Le malade nous est amené quatre mois après l'accident. Pendant deux autres mois nous eûmes recours, mais sans succès, à tous les moyens propres à ramener la contractilité des extenseurs. Ayant diagnostiqué une compression du nerf dans le trajet qu'il parcourait dans le cal, nous eûmes l'idée d'aller le dégager.

L'opération fut pratiquée le 20 septembre 1863

Nous fîmes une incision de 0m,08 dans la direction présumée du nerf. Elle commençait en haut et en arrière au niveau de la saillie osseuse que nous avons signalée et se dirigeait en bas dans la direction de la cloison intermusculaire externe. Nous avions pour but de tomber sur le nerf radial au moment où il se dégage de sa gouttière; mais, en raison d'un léger déplacement selon sa circonférence qu'avait subi le fragment inférieur, nous rencontrons le rameau du vaste interne entouré d'un tissu fibro-celluleux cicatriciel, et que nous prîmes tout d'abord pour le tronc du nerf radial atrophié. Mais nous reconnûmes bientôt que ce n'était qu'une branche collatérale dont nous nous servîmes pour aller à la recherche du tronc lui-même. Nous la vîmes, après l'avoir suivie dans un espace de 2 centimètres, s'enfoncer dans le cal. Alors nous n'eûmes plus que des points de repère approximatifs; mais, mesurant la direction probable du nerf, nous enfonçâmes avec précaution le ciseau dans le tissu du cal, et nous en fîmes éclater un fragment. Nous fûmes heureux de voir que ce fragment était lisse par sa face profonde et creusé en forme de gouttière. Un stylet nous fit en outre distinguer une substance molle au fond de la dépression que nous venions de mettre à découvert.

Nous avions dès lors la confirmation de notre diagnostic; il s'agissait de sculpter dans l'os une large gouttière pour mettre le nerf à nu et le dégager. C'est ce que nous fîmes avec le ciseau et le maillet, et nous découvrîmes bientôt un cordon volumineux ayant l'apparence d'un nerf hypertrophié. Nous sculptâmes ainsi l'humérus dans une étendue de 5 centimètres environ et nous eûmes le nerf complètement à nu.

Nous vîmes alors que le nerf, renflé comme un ganglion dans la moitié supérieure de la gouttière que nous avions creusée, était étranglé par une pointe osseuse obliquement située et paraissant provenir du fragment inférieur. Cette pointe se continuait ainsi par sa base avec le fragment inférieur, qui se confondait lui-même avec le cal périphérique, comme cela arrive toujours dans les fractures anciennes. A ce niveau, le nerf était serré comme par une ligature; il avait 3 millimètres d'épaisseur, tandis que

1. Vers la même époque, Busch guérit une paralysie de nerf radial consécutive à une fracture de l'humérus, en incisant une bride cicatricielle qui étranglait le nerf, mais ce ne fut qu'en 1871 qu'il fit une opération analogue à la nôtre. (*Berlin. Klin. Wochensc.*, 1872, p. 413).

2. Thèse de La Blancherie. — Paris, 1880. *De l'enclavement du nerf radial dans le cal de l'humérus.*

la partie renflée et située au-dessus avait un centimètre. Au-dessous de l'étranglement il y avait à peine un léger renflement, et le nerf reprenait son volume normal en restant encore emprisonné au milieu du cal, dans une étendue de 15 à 20 millimètres.

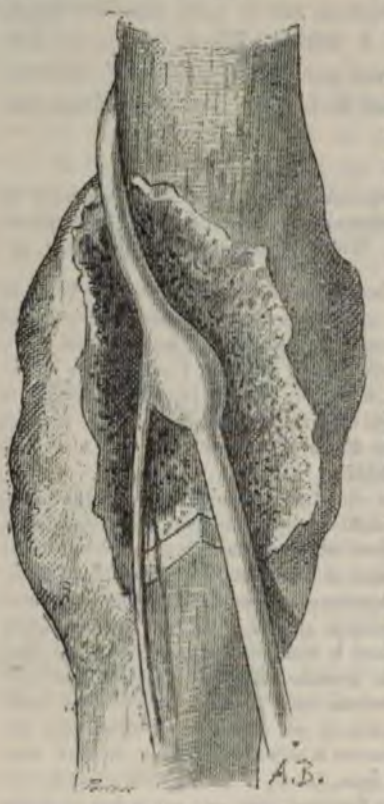

Fig. 158.

Figure faite de mémoire, n'ayant par cela même qu'une valeur schématique, mais démontrant bien la position et la forme du nerf, son renflement ganglionniforme au-dessus de l'obstacle, et le canal qu'il a fallu sculpter dans le cal pour libérer le nerf.

Nous fîmes sauter la pointe osseuse, reste du pont osseux qui étranglait le nerf; nous passâmes un stylet derrière cet organe pour l'isoler complètement. Nous le suivîmes jusqu'à 1 centimètre au-dessus et 1 centimètre au-dessous du canal osseux, et nous reconnûmes qu'il était complètement libre.

Nous convertîmes ainsi un canal étroit et irrégulier en une large gouttière où le nerf devait être à l'abri de toute compression, et, pour éviter la reproduction osseuse, nous enlevâmes le périoste tout autour. Nous ne sortîmes pas le nerf de la gouttière pour ne pas le tirailler ni le tordre. L'opération était ainsi terminée. Nous rapprochâmes les bords de la plaie sans faire de point de suture. Nous mîmes quelques bandelettes de diachylon et nous enveloppâmes le membre de coton. Nous immobilisâmes ensuite par deux attelles de carton.

Ce pansement par occlusion fut très bien supporté. Les suites furent très simples; il y eut un peu de fièvre le second et le troisième jour; un abcès sous-cutané se forma au niveau de la partie inférieure de la plaie et au quinzième jour la cicatrisation était complète.

Dès le sixième jour, le malade éprouva des fourmillements dans les régions postérieure et externe de l'avant-bras. La sensibilité devint plus évidente au pouce et à l'index. L'électricité, employée dès le quinzième jour, produisit des sensations que le malade n'avait pas éprouvées avant l'opération. Elle n'amenait pas de contraction sensible, mais le malade éprouvait une tension particulière dans les muscles qu'anime le radial. Le vingtième jour, la main put se relever un peu sous l'influence de la volonté, et de jour en jour les mouvements d'extension devinrent plus appréciables.

Nous n'avons rien a ajouter à cette observation, si ce n'est que notre opéré vit toujours, et a retrouvé toute la force de son bras dont il se sert depuis vingt-trois ans pour travailler la terre. Il ne lui est resté aucun trouble de sensibilité ni de mobilité[1].

1. Les trois observations que nous venons de rapporter nous montrent la paralysie des muscles extenseurs de l'avant-bras produite par l'interposition du nerf radial entre les fragments de l'humérus fracturé. Nous en avons observé un quatrième cas dès le début de l'acci-

Dans un autre cas de paralysie du radial accompagnant une fracture suscondylienne de l'humérus, nous fîmes cesser la paralysie en réséquant une pointe osseuse qui comprimait le nerf, et en enlevant consécutivement deux petites esquilles[1].

Nous avons récemment pratiqué l'ostéotomie d'un cal vicieux de la région juxta-épiphysaire inférieure pour remettre le segment inférieur dans le même plan que le supérieur. Ce segment inférieur, entraînant avec lui l'avant-bras et la main, avait pivoté sur son axe de manière que l'épitrochlée était devenue antérieure et l'épicondyle s'était porté en arrière. A la suite de cette fracture, il s'était produit une paralysie des muscles animés par le médian; la main était froide et livide; le sang circulait mal; le pouls battait à peine. Ces accidents étaient dus à la pression de l'artère sur le rebord saillant du fragment inférieur, et à l'embrochement du nerf médian par une pointe osseuse. Voici la relation de cette opération qui nous permit de corriger la difformité, mais qui ne fut pas suivie du retour de la motilité, malgré le dégagement du nerf médian.

Observation XXXVI. — *Ostéotomie sus-condylienne de l'humérus pour un cal vicieux avec embrochement du nerf médian par une pointe osseuse appartenant au fragment supérieur. — Correction de la difformité. — Persistance de la paralysie.*

Eugène Tournier, âgé de 12 ans, fit en octobre 1883 une chute sur la paume de la main, le bras étendu, d'une hauteur de 1 m. 20 environ. Vive douleur au-dessus du coude, impotence fonctionnelle absolue; au bout d'une heure, ecchymose et tuméfaction considérable du coude. Application d'un appareil par un rebouteur. Dès le jour de l'accident, les doigts n'avaient pu se fléchir, impossibilité de saisir un objet quelconque entre le pouce et les doigts. Perte de la sensibilité des doigts, sensation continuelle de froid. — Un jour en s'approchant du feu le petit malade se brûla les doigts sans s'en apercevoir.

Il entre à l'Hôtel-Dieu le 3 juin 1884. On constate alors les symptômes suivants :

Fracture juxta-épiphysaire de l'extrémité inférieure de l'humérus consolidée dans une position vicieuse. Le fragment supérieur fait saillie en avant; sur cette saillie sont tendues les parties molles intérieures quand le bras est dans l'extension. Le fragment inférieur comprenant l'épicondyle et la tubérosité n'est pas seulement rejeté en arrière, il a tourné sur son axe; l'épicondyle se sent en avant et l'épitrochlée en arrière, de sorte que l'axe de l'articulation du coude, au lieu d'être transversal, est presque antéro-postérieur. Quand l'humérus est placé dans sa situation normale, l'avant-bras et la main regardent en dedans. La supination de la main est impossible.

dant, et nous avons pu, en imprimant des mouvements aux fragments, dégager le nerf qui s'était interposé. Nous avions diagnostiqué sa présence entre les deux bouts de l'os à la sensation de douleur vive, s'irradiant vers le dos de la main, que le malade éprouvait quand on pressait les fragments l'un contre l'autre. Un mouvement de soulèvement en dehors, puis de circumduction du fragment inférieur, fit brusquement cesser toute douleur et toute sensation de fourmillement dans la main et l'avant-bras. — (Mondan. — *Des Paralysies du nerf radial liées aux fractures de l'humérus et des opérations qu'elles comportent*, in *Revue de Chirurgie*, 1884.)

1. Reuillet. — *Étude sur les paralysies du membre supérieur liées aux fractures de l'humérus.* — Thèse de Paris, 1869, p. 21 et suiv.

La main est froide et livide, les doigts un peu tuméfiés. Atrophie considérable des muscles de la région antérieure de l'avant-bras et de l'éminence thénar, sur les autres muscles du membre, on constate aussi un certain degré d'atrophie. Pulsations des artères diminuées; on sent à peine la radiale au-dessus du poignet; au pli du coude, elle est soulevée par la saillie du fragment, mais ses pulsations sont plus faibles que du côté opposé. On distingue à ce niveau un cordon qui l'accompagne et qui a toutes les apparences du nerf médian; la pression sur ce cordon réveille quelques douleurs vagues le long de l'avant-bras et de la main.

M. Ollier diagnostiqua une déchirure ou une compression du médian au niveau de la saillie osseuse, et pratiqua l'opération suivante pour libérer le nerf et redresser le membre.

Incision longitudinale à la face antérieure du coude; le milieu de l'incision répond à la saillie de l'os. On incise couche par couche, et l'on arrive sur le nerf médian qu'on trouve étalé, aplati, large comme un ganglion au niveau de la pointe saillante du fragment. Il est adhérent à l'os dont la pointe s'enfonce entre ses faisceaux dissociés. La pointe osseuse était en outre adhérente à la partie profonde de la peau; il y avait là comme une cicatrice déprimée en forme d'ombilic. On détache cette cicatrice; on libère le nerf, et on excise ensuite la pointe osseuse sur laquelle il était tendu et comme à moitié embroché.

On s'occupe ensuite de la difformité et, pour la corriger, on sépare avec le ciseau les deux fragments primitifs de l'os par une section transversale qui fut rendue facile par la raréfaction du tissu osseux. Les fragments séparés, on les remet dans l'axe normal du membre, en reportant l'épicondyle en arrière et l'épitrochlée en avant. — Pansement antiseptique; attelle plâtrée.

6 juillet. — les mouvements des doigts paraissent un peu plus faciles qu'avant l'opération; l'enfant peut tenir un porte-plume, une paire de ciseaux, chose absolument impossible avant l'opération.

Malgré l'espoir qu'avait donné cette amélioration immédiate des mouvements des doigts, les fonctions du nerf ne se rétablirent pas; la paralysie persista; le membre devint un peu plus chaud, mais les doigts n'avaient pas recouvré plus de sensibilité quatre mois après l'opération quand l'enfant quitta l'Hôtel-Dieu. L'électrisation des muscles atrophiés ne produisit pas de résultats appréciables.

Les suites de l'opération avaient été très simples; la difformité corrigée, les mouvements du membre devinrent un peu plus utiles; mais le nerf ne s'était pas régénéré et la paralysie persistait.

Cette ostéotomie nous servira de transition pour parler d'une autre opération qu'on peut classer parmi les résections orthopédiques, mais qui rentre plus exactement dans la catégorie des résections préliminaires, c'est-à-dire dans les opérations destinées à servir de prélude ou de préliminaire à une autre opération d'ordre différent.

§ VIII. Résections préliminaires de l'humérus dans le but de pratiquer la suture nerveuse, après une perte de substance d'un nerf ou la cicatrisation à distance de ses bouts, ou bien pour faciliter le rapprochement des muscles après de larges pertes de substance de ces organes.

Dans un cas de paralysie des muscles animés par le radial à la suite d'une fracture de l'humérus, nous avons trouvé le nerf presque complètement divisé au niveau du cal. Les deux bouts étaient unis seule-

ment par deux minces filaments, d'aspect fibreux, contenant peut-être quelques fibres nerveuses (ce que nous ne pûmes vérifier, car nous les respectâmes scrupuleusement). Les deux bouts apparents des nerfs étaient distants l'un de l'autre de cinq centimètres, mais il était impossible de les rapprocher. Pour les mettre en rapport et les suturer, il fallait réséquer l'humérus qui faisait obstacle à leur rapprochement. Nous en retranchâmes cinq centimètres, et nous suturâmes les deux fragments, après quoi nous avivâmes les deux bouts du nerf, et les réunîmes par la suture au catgut. Dès le lendemain de l'opération, le malade prétendait avoir une sensibilité plus vive au niveau de la région métacarpienne et du premier espace interosseux.

La fracture se consolida en quelques semaines, et le malade quitta l'Hôtel-Dieu sans avoir rien gagné sous le rapport des mouvements. Il a succombé peu de temps après à une tuberculose aiguë; mais nous n'avons pu savoir s'il s'était produit quelque changement dans l'état de l'innervation du radial.

On pourrait avoir à pratiquer une opération analogue dans le cas de vastes pertes de substance dont les bords ne pourraient être suffisamment rapprochés. La résection sur une longueur de quelques centimètres, suivie de rapprochement des bouts de l'os, diminuerait la longueur de la plaie des parties molles et par cela même l'espace à combler. Martel (de Saint-Malo) a réséqué les os de la jambe dans un cas analogue[1].

§ IX. De l'excision du moignon saillant après l'amputation du bras. Des causes spéciales qui amènent la saillie consécutive de l'os après les amputations du bras pratiquées dans le jeune âge; continuation de l'accroissement de l'humérus par le cartilage conjugal supérieur.

L'incertitude la plus grande a longtemps régné sur les causes de la conicité tardive et progressive de certains moignons. Cette question ayant été discutée devant la Société de chirurgie en 1859, on n'invoquait guère que la rétraction progressive des parties molles ou l'allongement de l'os par la persistance de l'ostéite à son extrémité libre et la production secondaire d'ostéophytes saillants. Ces causes sont parfaitement réelles, mais elles ne nous expliquent pas pourquoi cette saillie du moignon s'observe particulièrement sur certains os, et pourquoi elle se produit chez les enfants sans inflammation appréciable.

Nos expériences sur l'allongement des os, et la détermination de la loi d'accroissement pour les grands os des membres, nous ont donné l'explication de cette conicité tardive du moignon qui a été rarement observée parce qu'on pratique peu d'amputations chez les enfants, mais qui est bien réelle et qu'on constate expérimentalement chez les animaux[2].

1. Bulletin de l'Académie de médecine. — 1885.
2. *Traité exp. et clin. de la régénér. des os.* T. 1, p. 373 et 408.

L'humérus s'allongeant surtout par son cartilage de conjugaison supérieur, les amputations dans la continuité du bras laisseront subsister son principal organe d'accroissement. Aussi, à un moment donné, cet os s'accroissant plus que les autres tissus du moignon aura-t-il de la tendance à s'échapper du milieu de ces tissus, et fera-t-il saillie par son bout inférieur au niveau de la cicatrice. De là, une conicité du moignon fatale et progressive qui sera d'autant plus marquée que l'amputation aura été pratiquée sur un sujet plus jeune. Les parties molles s'accroissent bien sans doute dans une certaine mesure, mais comme elles ont subi une atrophie générale, surtout dans les masses musculaires qui n'ont plus à fonctionner, elles ne suivent pas l'os dans son allongement. Celui-ci devenant de plus en plus saillant et n'étant recouvert à sa partie inférieure que par la cicatrice tiraillée et la peau, le moignon prend l'aspect d'un manche à gigot.

Nous avons démontré depuis longtemps par nos expériences sur les animaux la théorie de cet accroissement des moignons. En pratiquant comparativement des amputations du bras et de l'avant-bras nous avons vu que le moignon laissé par ces dernières s'accroissait dans une faible mesure relativement à celui qui était le résultat des premières. Nous avons vérifié le fait chez l'homme dans les cas rares d'amputations datant de l'enfance que nous avons eu occasion de rencontrer[1]. Le moignon huméral s'allonge graduellement et est exposé à la conicité jusqu'à la fin de l'accroissement. Le moignon antibrachial grandit à peine, et s'il est exposé à une conicité secondaire, elle est due à un autre mécanisme : au défaut de parallélisme des deux os; le cubitus, étant attiré en arrière par la traction du triceps, abandonne le radius en avant.

L'allongement de l'humérus, par le fait seul de la cause que nous venons de signaler, peut exiger l'excision de la partie saillante; mais, l'extrémité libre étant en outre constamment irritée par les frottements auxquels elle est soumise, il faut toujours tenir compte de cette double cause d'hypertrophie.

L'excision de ces bouts saillants est très simple : on circonscrit l'os par une incision circulaire; on détache et on relève les chairs jusqu'au niveau du point où doit agir la scie, et on retranche l'os avec son périoste pour éviter la régénération de la portion enlevée.

1. A l'appui de notre théorie sur l'accroissement des moignons, M. A. Poncet nous a communiqué un fait très intéressant qu'il a observé dans un voyage en Espagne. Il rencontra à la gare de Chinchilla un petit garçon de 10 ans, amputé du bras droit, quatre ans auparavant, à la suite d'un accident de chemin de fer. L'amputation avait été faite vers l'empreinte deltoïdienne. Jusqu'à ce niveau, le moignon était régulier et bien nourri. Mais à partir de ce point, il était constitué par l'humérus seul, recouvert par une peau amincie, jaune rougeâtre, d'aspect corné. Cette saillie avait de 7 à 8 centimètres. Elle avait en haut le diamètre du petit doigt d'un adulte et allait en s'effilant. Elle s'était développée peu à peu, après la cicatrisation de la plaie. Bien qu'il soit probable que l'accroissement ostéophytique ait contribué à la former, elle est surtout explicable par la continuation de l'activité du cartilage conjugal supérieur.

ADDITION AU CHAPITRE XII

Nous reproduisons ici *in extenso*, sauf quelques détails insignifiants, l'importante observation de Langenbeck, relative à l'ablation totale de l'humérus.

Observation XXXVII. — *Ablation totale de l'humérus faite en plusieurs temps à la suite d'une plaie par arme à feu*, par von Langenbeck et Schönborn. — *Résultat définitif de l'opération*, d'après le rapport officiel de Buchholtz (*observation tirée de l'ouvrage* de Gurlt, *Die Gelenkresectionen nach Schussverletzungen*, page 668).

Paul Richard Dagobert de Roell, sous-lieutenant au 38e régiment d'infanterie de Brandebourg, âgé de 20 ans et demi, fut atteint le 16 août 1870 d'un coup de feu qui lui brisa la diaphyse de l'humérus droit. La balle avait pénétré à peu près au niveau de l'insertion du deltoïde, et était sortie à travers le triceps. Le blessé était à Gorze dans la maison du docteur Petitgand où il était traité avec le plus grand soin. Jusqu'au 24 août on maintint le bras au moyen d'attelles en carton. Il survint à cette époque une tuméfaction considérable et des douleurs intenses accompagnées d'une forte fièvre; on appela alors le professeur de Langenbeck.

Le 26 août, le malade étant chloroformé, on constate une fracture comminutive de la diaphyse de l'humérus avec des esquilles éparpillées en tous sens dans les parties molles Une sécrétion puro-sanguinolente avait lieu par l'ouverture d'entrée. Le doigt introduit dans la plaie débridée rencontra des esquilles complètement détachées plus ou moins grandes. On fit l'extraction de 7 de ces esquilles dont la longueur permettait d'évaluer à 6 centimètres au moins la perte de substance osseuse; mais le niveau de la fracture laissa espérer que l'articulation serait intacte. On entoura le bras de coton et on l'immobilisa contre la poitrine, l'avant-bras fléchi, au moyen d'un bandage plâtré et fenêtré au niveau de la blessure.

Le 27 août, les douleurs cessèrent complètement; pour la première fois la nuit est bonne, la fièvre moindre. Cette amélioration persista jusqu'au 10 septembre. Le bras s'était dégonflé; le malade se levait et se promenait dans sa chambre. Mais alors, peut-être à la suite d'une faute de régime, il survint de la diarrhée, de la fièvre; suppuration mauvaise; plaie irritée et très sensible. Le 14 septembre survint un grand frisson. Après avoir enlevé le bandage, on reconnaît que la suppuration venait de l'articulation de l'épaule; tuméfaction considérable à ce niveau, tête humérale devenue très mobile.

16 septembre. — Un large débridement de la plaie fit voir une fissure se prolongeant en haut : on put faire l'extraction de 8 grandes esquilles complètement détachées. On fit une incision depuis le bord antérieur de l'acromion jusqu'à la plaie; le tendon du biceps fut écarté, et on enleva la tête de l'humérus avec le bout restant de la diaphyse, en laissant les insertions des muscles scapulaires en connexion avec le périoste détaché. La tête de l'humérus était intacte, sauf le cartilage diarthrodial qui présentait une coloration très terne.

L'humérus perdit ainsi 16 centimètres de sa longueur, en y comprenant les esquilles antérieurement extraites. Peu de réaction; la plaie de la résection guérit en grande partie, par première intention, mais quelque temps après la fièvre revint, et on constata une infiltration du bras à la partie inférieure. Incision de quelques petits foyers purulents, mais sans grand résultat. On craignit que le coude ne fût envahi par la propagation de l'ostéo-myélite.

Cet état se prolongea jusqu'au mois d'octobre, époque à laquelle le blessé se fit transporter à Berlin.

Il y fut traité par le docteur Schönborn qui trouva l'humérus en entier nécrosé, baignant en grande partie dans le pus; le coude était envahi par la suppuration. Ayant le choix entre la désarticulation de l'épaule et un nouvel essai de traitement conservateur, Schönborn choisit ce dernier. Le 8 novembre, il enleva ce qui restait de l'humérus, en laissant en place le cubitus et le radius qui étaient intacts, malgré l'altération de leur cartilage articulaire. Il s'était formé en certains points, autour de la diaphyse nécrosée de l'humérus, une mince couche osseuse qui fut extraite en même temps. Le pansement du membre opéré était très difficile au début, le bras, n'ayant que les parties molles et perforé par plusieurs drains, se pliait comme un serpent. — Gouttière en fer blanc. — La suppuration était très abondante et le chirurgien, quand il pansait ce membre mou, sans fixité, se demandait souvent s'il n'aurait pas mieux fait de l'amputer. Toutefois la suppuration diminua peu à peu, le membre prit de la consistance, et enfin une régénération osseuse complète et vraiment remarquable s'effectua.

Le professeur de Langenbeck revit le malade à Berlin en août 1871. Il trouva l'humérus complètement régénéré sous la forme d'un cylindre osseux assez fort. L'articulation du coude est tellement bien reconstituée qu'il faut regarder la cicatrice de résection pour se convaincre que l'articulation a été vraiment réséquée. La main et l'avant-bras peuvent exécuter tous les mouvements et se prêter à tous les usages. On conseille un traitement par l'électricité et la gymnastique qui ne fut pas suivi. Le patient se promenait le bras dans une écharpe.

Au mois de novembre 1871, de Roëll fit une chute dans la rue et se fractura son os nouveau transversalement, et immédiatement au-dessus du coude. — Appareil plâtré appliqué immédiatement; cinq semaines après la fracture était consolidée. Le même accident se répéta successivement trois fois jusqu'au printemps de 1873, toujours à un endroit différent : au milieu, à la partie inférieure du tiers supérieur et une dernière fois au-dessous de la tête. Ces 4 fractures eurent pour conséquence fâcheuse d'immobiliser le bras dans un appareil plâtré jusqu'au printemps de 1873, et d'empêcher le traitement destiné à developper les muscles par la gymnastique.

Le 24 mars 1873, environ six semaines après l'enlèvement du dernier appareil plâtré, on constata par un examen minutieux ce qui suit :

Tout le membre supérieur droit paraît un peu plus petit (probablement parce qu'il pouvait moins participer, depuis le mois d'août 1870, au développement progressif du squelette). La petitesse de l'omoplate droite est surtout remarquable : elle est atrophiée (restée en arrière) dans toutes ses dimensions. Ce retard de croissance est moins frappant pour le reste du membre. Il semblerait même que l'avant-bras et la main du côté droit sont plus développés que ceux du côté gauche. Le bras droit mesuré de l'acromion au condyle externe est de 4 centimètres plus court que le bras gauche et ses muscles sont un peu plus faibles. Le nouvel os est un peu plus mince et laisse sentir aux quatre endroits fracturés autant d'exostoses.

La voûte de l'épaule existe, le deltoïde est relativement bien développé. L'humérus de nouvelle formation se termine par une tête volumineuse qui forme dans les mouvements habituels du bras une articulation parfaitement lisse avec la cavité glénoïde. La mobilité active du bras en avant et en arrière est assez étendue. Le patient porte la main à la bouche, sur le dos, s'en sert pour manger, mettre sa cravate, etc. L'élévation active du bras en dehors, mouvement auquel le sujet ne s'est jamais exercé, reste très restreinte, et n'est pas même possible sans le concours de l'omoplate. Si l'on fixe ce dernier os, on peut soulever passivement le bras presque horizontalement en dehors et verticalement en avant et mettre la main sur la tête. Il était évident que, faute d'exercice, la surface articulaire de la nouvelle tête humérale n'a pu se développer que

défectueusement; car tandis que les mouvements en avant et en arrière s'exécutent parfaitement, on sent un frottement des surfaces rugueuses en exagérant les mouvements passifs d'élévation.

Les mouvements actifs de l'articulation du coude sont normaux et très vigoureux. Le malade fléchit l'avant-bras lentement et sûrement en soulevant une chaise. La forme absolument normale de l'olécrane et de la tête du radius montre que la résection, dont on voit la cicatrice dans toute sa longueur sur la région dorsale, n'a pas intéressé les os de l'avant-bras.

L'avant-bras est en demi-pronation; le mouvement de supination n'est pas possible, parce que le sujet ne s'y est jamais exercé. Les doigts de la main droite exécutent les mouvements les plus délicats comme les plus vigoureux. Le malade écrit sans fatigue, joue remarquablement bien au billard; et la pression de la main droite n'est pas supportable, tellement elle peut devenir forte. Dans le deuxième examen fait en novembre 1873, Langenbeck trouva l'état exactement le même que le 24 mai. Le bras est cependant devenu plus fort et les mouvements de l'épaule s'exécutent plus facilement. De là, l'espérance que l'électricité et la gymnastique amélioreraient encore les fonctions de l'épaule. Au mois d'avril 1874, de Roëll avait l'intention de rentrer dans le service actif. Il avait fait tous les ans une cure d'eaux thermales (Tœplitz, Franzensbad, Aachen). En 1874 commencèrent à Berlin les exercices orthopédiques et électriques.

Rapport officiel du docteur Buchholtz. — (Brandenburg, 19 décembre 1874.)

M. de Roëll fait en somme l'impression d'un homme délicat; le teint de la figure et de la peau est pâle; les muscles sont flasques et peu développés; la couche graisseuse de même. Les organes internes sont sains. L'inspection du corps fait découvrir immédiatement l'état anormal de l'épaule et du membre supérieur droits. Dans l'attitude debout, l'épaule droite est un peu plus haute que la gauche.

L'épaule droite a perdu sa forme normale; elle n'est pas ronde, mais aplatie d'avant en arrière et pointue; la musculature de l'articulation et de tout le membre, mais surtout celle du bras, est fortement atrophiée. On est frappé tout de suite par un grand nombre de cicatrices, à l'épaule, au bras, au coude; neuf en tout, etc., etc.

Un examen attentif de l'os du bras et de ses articulations fait voir les modifications suivantes : la partie postérieure et inférieure de l'acromion manque; la pointe est conservée et proéminente. L'apophyse coracoïde ne se retrouve pas; on trouve à sa place une masse osseuse de la grosseur d'une noix. Au niveau de la cavité glénoïde, on sent une masse osseuse, irrégulière de deux pouces d'épaisseur. Cette masse osseuse s'articule avec l'apophyse coracoïde déformée et jouit d'une faible mobilité sur le reste de l'acromion. Commençant un peu au-dessus de l'insertion du muscle deltoïde, cette masse osseuse cylindrique se continue en bas jusqu'au coude, comme un bâton irrégulier et plusieurs fois fléchi.

La distance de la pointe de l'acromion à l'olécrane est de 25 centimètres du côté opéré, et de 33 du côté sain. Le processus cubitalis manque entièrement; l'os du bras se termine par une masse irrégulière, de la grosseur d'un œuf de pigeon et forme avec les os de l'avant-bras une nouvelle articulation. Les os de l'avant-bras sont à peu près intacts; l'olécrane est fortement proéminent en arrière; une partie de la tête du radius manque (?).

La musculature de l'articulation de l'épaule et du bras est fortement atrophiée.

La mensuration de la circonférence du membre donne les résultats suivants. Immédiatement au-dessous de l'articulation de l'épaule : à droite, côté opéré, 21 centimètres; à gauche, côté sain, 29. — Au milieu du bras, à droite, 20 centimètres; à gauche, 28. — Immédiatement au-dessus de l'articulation du coude, 19 à droite, 26 à gauche. — Au milieu de cette articulation, 22 à droite, 28 à gauche.

La musculature de l'avant-bras et de la main semble aussi être plus faible du côté opéré que du côté sain. En moyenne, l'avant-bras est de 2 centimètres plus faible en circonférence que le gauche. La couche graisseuse a presque complètement disparu à

l'épaule et au bras droits; elle est fortement diminuée à l'avant-bras et à la main. La peau de tout le membre est fanée et donne une sensation de froid au toucher; la sensibilité et la réaction électriques ont considérablement diminué. La main est froide et humide; la pression en est faible. Avec beaucoup d'efforts, et avec l'aide de l'épaule, celle-ci étant tirée en haut, le bras peut être soulevé jusqu'à un angle de 60 degrés, mais il retombe bientôt sans force. On imprime au bras dans la même proportion des mouvements en avant et en arrière. Passivement le bras peut être élevé à angle droit, et dans la même proportion on le porte en avant; le mouvement en arrière est très borné. Tous les essais de mouvements plus étendus causent de vives douleurs. Les mouvements dans l'articulation du coude sont assez libres, mais l'avant-bras est toujours en pronation: la supination n'est pas possible, ni activement, ni passivement, etc.

Quelle que soit la différence qui existe entre la description de Langenbeck et l'appréciation de Buchholtz, il ressort de cette observation qu'une colonne osseuse de 25 centimètres s'était formée entre l'épaule et le coude après l'ablation totale de l'humérus. Elle équivaut aux trois quarts de la hauteur enlevée (33 centimètres). Cette longueur nous paraît le maximum qu'on puisse espérer, quand il n'est pas resté dans la gaine périostique des esquilles longitudinales faisant attelle et maintenant la longueur du membre.

Le cas qu'a publié Güterbock[1] relativement à l'ablation totale de l'humérus est moins satisfaisant au point de vue de la reproduction de l'os. Il s'agissait d'un sujet de vingt-neuf ans, atteint d'une ostéomyélite suppurée qui avait envahi la totalité de l'humérus. On avait espéré pouvoir conserver la tête humérale, mais, au cours de l'opération, Wilms se décida à enlever la totalité de l'os. Le sujet mourut, dix-neuf mois après l'opération, de dégénérescence amyloïde des organes internes. Ces lésions, qui s'étaient manifestées, dès la douzième semaine après l'opération, par l'œdème de la face et des pieds, furent probablement la cause de la pauvreté de la régénération osseuse. Elle se borna à une masse osseuse (dont l'observation de Güterbock n'indique pas les dimensions) développée dans la longueur de la corde fibreuse qui représentait l'humérus enlevé. Le périoste avait été conservé, et les muscles du bras s'inséraient sur cette corde fibreuse.

1. *Ueber Totalnekrosen langer Röhrenknochen*, in *Arch. f. klin. Chir.*, XIV, 1872.

CHAPITRE XIII

DE LA RÉSECTION DU COUDE ET DES DIVERSES OPÉRATIONS CONSERVATRICES QU'ON PEUT PRATIQUER SUR CETTE ARTICULATION.

Sommaire. — Historique. — Insuffisance et défectuosités fondamentales des anciens procédés. — Changement complet dans les résultats depuis l'adoption de la méthode sous-périostée.

Manuel opératoire de la résection du coude et des opérations plus économiques applicables à cette articulation. — Considérations anatomiques sur l'articulation du coude envisagée au point de vue de la résection. — Constitution des extrémités aux divers âges. — Des procédés applicables aux diverses résections du coude. — Résection totale; procédés applicables aux articulations encore mobiles dont les os ont conservé leurs rapports normaux. — Comparaison de l'incision postéro-externe avec l'incision simple rétro-olécrânienne. — Résections semi-articulaires et résections partielles. — Procédés applicables aux ankyloses du coude; aux luxations irréductibles. — Des résections temporaires de l'olécrâne pour explorer l'articulation et en exciser les parties altérées. — Du modelage des extrémités réséquées et de la conservation des saillies servant aux insertions musculaires; manière de rendre les résections plus économiques sans leur faire perdre leurs avantages essentiels. — Procédés applicables à l'arthrotomie, à l'abrasion et aux autres opérations économiques. — Syndesmotomie pour la réduction des luxations irréductibles.

Traitement post-opératoire des résections du coude. — Pansement et traitement de la plaie jusqu'à la cicatrisation complète. — De la position à donner au membre; temps durant lequel le coude doit être soutenu par des appareils. — Règles de la mobilisation active et passive après la résection; abus des mouvements; erreurs répandues à ce sujet.

Des indications de la résection du coude dans les arthrites et ostéo-arthrites aiguës ou chroniques. — Inconvénients des opérations économiques dans l'articulation du coude. — Du siège des lésions dans les ostéo-arthrites fongueuses. — Origine cubitale de la plupart de ces arthrites. — Indications des résections traumatiques du coude; résections semi-articulaires; résections partielles, extension de leurs indications par le fait de l'antisepsie. — Désarticulation sous-périostée du coude; désossement partiel de l'avant-bras ou ablation d'un des os du moignon. — Indications de la résection du coude dans les cas d'ankylose; ankylose rectiligne; ankylose coudée; ankylose bilatérale; ankylose congénitale. — Indications de la résection dans les cas de luxations irréductibles. — Luxation totale du coude; luxation de la tête du radius. — Inconvénients de ces résections chez les jeunes enfants. — Des obstacles à la réduction dus à l'ossification de la gaine périostique de l'humérus décollée et entraînée en arrière avec les os de l'avant-bras.

Des moyens de pallier et de réparer les résultats défectueux de la résection du coude. — Appareils de soutien; opérations correctrices; excision des saillies exubérantes qui font obstacle à certains mouvements. — De la régénération osseuse et de la constitution de la néarthrose après les résections du coude.

Nouvelles autopsies de coudes réséqués par la méthode sous-périostée. — Autopsie d'une femme réséquée à soixante-douze ans. — Temps nécessaire à la reconstitution de la néarthrose du coude. — Rapidité de l'ossification chez les jeunes sujets.

Des résultats orthopédiques et fonctionnels de la résection du coude. — Reconstitution de l'articulation sur le type normal. — Examen fonctionnel des néarthroses du coude; de leurs

variétés physiologiques et de leur degré d'utilité. — Des rapports de la structure anatomique avec les différentes variétés physiologiques.

Observations de résections anciennes se rapportant aux diverses catégories. — De la résection du coude chez les tuberculeux. — Danger de la lexité de la néarthrose après les larges excisions des tissus articulaires. Moyen de concilier les exigences de la méthode sous-périostée avec la nécessité d'enlever tous les tissus tuberculeux. — Résultats de nos résections du coude dans la guerre de 1870-1871.

Des troubles trophiques qui suivent la résection du coude; erreurs commises à ce sujet.

Statistique personnelle; statistiques anciennes; résultats généraux dans les diverses catégories de résections.

§ I. — Historique. — Insuffisance et défectuosités fondamentales des anciens procédés. — Changement complet dans les résultats depuis l'adoption de la méthode sous-périostée.

La résection du coude, comme opération intentionnelle et réglée, a été proposée à peu près en même temps par Park[1] et par Moreau[2]. Elle ne fut exécutée que douze ans plus tard par ce dernier chirurgien. C'est le 29 août 1794, à Bar-sur-Ornain, aujourd'hui Bar-le-Duc, que cette mémorable opération fut pratiquée pour la première fois; elle fut répétée la même année, puis pratiquée une troisième fois en 1797. Le succès dont elle fut suivie n'eût pas manqué d'enthousiasmer les contemporains, si les circonstances politiques du moment eussent été plus favorables aux études chirurgicales. Mais il se fit d'abord peu de bruit autour d'elle; elle fut cependant le point de départ des tentatives de Percy pour conserver les membres dans les fractures comminutives du coude par les plaies d'armes à feu.

1. *On a New Method for treating the diseases of the knee and elbow*, 1783.

2. C'est dans son mémoire adressé à l'Académie de chirurgie en 1782, que Moreau père proposa la résection du coude, comme du reste la résection de toutes les articulations.

Nous ne connaissons de ce travail que ce que Moreau fils en a publié dans sa thèse en 1805.

Non seulement Moreau père n'avait rien publié, mais il ne recueillait pas ses observations; aussi est-il probable que plusieurs de ses résections sont restées ignorées. Moreau fils en cite cinq dans son mémoire de 1816, quatre appartenant à son père et une à lui. Mais en 1805 (page 38), il disait : « Mon père a fait d'autres résections huméro-cubitales, parmi lesquelles je puis citer l'opération de Mlle Cellier, de Bar-sur-Ornain, et celle de Mlle Rouyer, de Saint-Mihiel qui se servent de leur bras d'une manière avantageuse ». Il n'est pas question de la première observation dans le mémoire de 1816. Celle de Mlle Rouyer est rapportée, mais sans date, de sorte que nous ne savons pas à quelle époque précise Moreau père a fait sa première résection du coude. Velpeau et Lisfranc indiquent l'année 1782 comme date de la première opération, mais nous ne savons sur quel document se basent ces auteurs; ils ne l'indiquent pas. Ils ont confondu la réalisation de l'idée avec la proposition qui en fut faite dans le premier mémoire de Moreau. Cette date serait, du reste, en désaccord avec tout ce qu'a écrit Moreau fils. (Voy. *Introduction*, p. 18.)

Quoi qu'il en soit, les deux premières opérations publiées ont été pratiquées en 1794. L'une, celle du nommé Moriot, a été faite le 29 août 1794 (résection totale); l'autre, celle du nommé Marquoise, sergent au troisième bataillon de la Meuse, fut pratiquée la même année, mais à une date qui n'est pas indiquée. La résection ne fut que partielle : Moreau retrancha la tubérosité externe de l'humérus et la partie externe de la tête du radius. A la fin du troisième mois, l'opéré retourna à son bataillon et continua son service pendant deux années.

Avant Park et Moreau, on avait bien retranché l'extrémité humérale luxée à travers la peau (Wainmann, 1758); on avait bien pu prévenir l'amputation du bras en enlevant primitivement ou secondairement des esquilles appartenant aux divers os de l'articulation du coude; on avait même enlevé l'extrémité supérieure du cubitus, atteinte de carie ou de nécrose (Justamond), mais ces opérations n'étaient pas comparables à l'ablation totale d'une articulation cariée, mise à nu par des incisions méthodiquement tracées, isolée des parties molles et retranchée ensuite avec la scie.

Ces opérations, immédiatement antérieures à celles de Moreau, et quelque intéressantes qu'elles soient au point de vue de la préparation du progrès chirurgical, ressemblent à celles qu'on trouve signalées de loin en loin dans les auteurs anciens, et appartiennent à la période d'incertitude et de confusion des résections. La période de systématisation commence avec Park et Moreau. Si le chirurgien anglais eut le mérite de concevoir le premier cette opération ou du moins de publier le premier document écrit sur ce sujet, le chirurgien français eut la gloire de l'exécuter sur l'homme vivant et de donner le procédé qui, par la rapidité dans l'exécution et l'économie des souffrances du patient, répondait le mieux aux exigences de la chirurgie du moment.

Dès sa première opération, Moreau eut un plus beau succès qu'il n'avait osé l'espérer dans sa proposition à l'Académie de chirurgie. Lorsqu'il conçut en effet cette opération, il pensait à faire souder les os les uns aux autres. « Quand la carie affecterait toute l'articulation, dit-il, dans pareille circonstance, je l'emporterais, je mettrais les os coupés à même de se toucher; je tiendrais le membre fixé comme dans une fracture, et j'attendrais patiemment que les pièces osseuses se soudassent[1] » Il ne croyait donc pas encore pouvoir obtenir une articulation mobile, mais, éclairé sans doute par le beau succès qu'il avait eu dans la résection totale de l'épaule en 1786, il avait fait mieux en 1794 : il n'avait pas cherché à faire souder les os, et il obtint une articulation mobile.

Park[2], du reste, en 1782, ne visait pas plus haut que Moreau; l'extirpation totale de la jointure était son but, et l'ankylose osseuse son idéal. « Par là, dit-il, en parlant de l'extirpation totale de la jointure, on obtient la guérison au moyen d'un cal, en réunissant en un seul os, *sans aucune articulation mobile*, le fémur avec le tibia, quand c'est le genou qui est malade, et l'humérus, le radius et le cubitus, quand c'est le coude qui est malade. »

Moreau ne fit pas seulement la résection totale du coude; il fit aussi la résection partielle de l'articulation, et démontra par des succès que

1. Thèse de Moreau le fils, page 32.
2. Traduction de Lassus, page 22.

ces deux modes de résections pouvaient être appliqués, selon l'étendue et la nature des lésions.

C'est d'après l'exemple et sous l'influence de Moreau que Percy[1] transporta cette opération dans la chirurgie d'armée. Il paraît qu'elle fut assez souvent pratiquée, soit par Percy[2], soit par ses élèves, mais nous manquons de documents précis sur ce point, aucune observation détaillée n'en ayant été publiée.

Moreau eut d'abord peu d'imitateurs. En France[3], Dupuytren, Delpech et surtout Roux, firent quelques résections du coude, et confirmèrent les succès annoncés par les chirurgiens lorrains. Crampton la transporta en Angleterre (1823), et vers 1828, Syme commença une série de résections qui éclipsa bientôt toutes celles de ses contemporains. Il pratiqua seize résections du coude de 1828 à 1831. Jœger et Textor la répandirent ensuite en Allemagne[4].

C'est une des résections qui ont été le plus pratiquées en France, même durant la période où les résections en général étaient négligées dans les grands hôpitaux; mais ce fut longtemps encore une opération exceptionnelle, comparée surtout au nombre d'amputations du bras qu'on pratiquait couramment.

Cette résection fut réintroduite dans la chirurgie militaire en 1848-49, durant la première guerre du Schleswig, par Stromeyer, Langenbeck, Esmarch[5]. Dans la seconde guerre du Schleswig, en 1864, on commença à appliquer la conservation du périoste à cette opération et les résultats qu'on obtint, moins satisfaisants qu'on ne l'avait dit tout

1. En parlant de Percy, à qui il avait dédié sa thèse, Moreau fils s'exprime ainsi, page 53 : « Au surplus cet homme (un opéré de Moreau père qui pouvait battre à la grange, manier la charrue, etc.) existe, ainsi que ceux dont je vais parler et plusieurs autres à qui l'opération a été faite, aux armées, sous les yeux, ou de la main même de M. Percy, dont les procédés ont dû varier à raison du fracas comminutif produit par les coups de feu. Je suis autorisé à dire ici que ce chirurgien célèbre avoue avec plaisir et une sorte de reconnaissance, que ce fut mon père, un de ses meilleurs amis, qui lui communiqua cette heureuse audace que déjà, il est vrai, il avait montrée dans la résection de la tête de l'humérus; mais que, sans lui, il n'eût peut-être pas osé porter jusqu'à celle de l'articulation huméro-cubitale. »

2. *Dictionnaire des sciences médicales*, en 60 volumes.

3. Les expérimentations sur les animaux faites par Chaussier à la fin du siècle dernier (*Mémoires de la Société médicale d'émulation*, Paris, an VIII), ne purent que contribuer à détourner les chirurgiens de la résection du coude. Des nombreuses expériences qu'il avait faites sur différents animaux et qu'il avait souvent répétées dans ses leçons publiques d'anatomie, cet auteur conclut que, après la résection du coude, les extrémités des os restent éloignées les unes des autres et sont incapables de former une articulation nouvelle. « D'ailleurs, dit-il, ces opérations sur les articulations ginglymoïdales sont très difficiles, très dangereuses à cause des ramifications vasculaires, et ne peuvent promettre aucun succès, parce qu'elles ne sont pas recouvertes et environnées d'une assez grande quantité de chairs. »

4. En Allemagne, Bilguer avait, en 1761, enlevé trois pouces du cubitus. Gœrck, médecin général de l'armée prussienne en 1793, avait aussi, d'après Jœger, fait une résection partielle du coude; il avait réséqué avec la scie un fragment du cubitus qui faisait saillie dans une plaie du coude produite par un coup de canon.

5. Langenbeck et ses collègues la pratiquèrent dans 40 cas de plaies par armes à feu.

d'abord, furent l'occasion de la célèbre polémique entre Hannover et Lœffler. A ce moment-là, du reste, la résection du coude se répandait dans toutes les pratiques chirurgicales; elle devint bientôt assez commune pour que les chirurgiens s'abstinssent de publier toutes leurs observations. En 1862, Heyfelder avait rassemblé 207 cas de résections totales et 125 cas de résection partielle. Culbertson en a dépouillé 703 observations, et Saltzmann 1217, en 1871. On pourrait facilement aujourd'hui en doubler le nombre, en réunissant tous les cas qui ont été publiés dans les divers journaux ou thèses de chirurgie. Pour notre part, nous en avons pratiqué 165 depuis 1863.

Comme la résection de l'épaule, elle fut adoptée par les chirurgiens de la guerre de la Sécession américaine, et pratiquée ensuite en très grand nombre, surtout par les chirurgiens allemands, dans la guerre de 1870-71. Otis en a rassemblé 764[1] cas, et Gurlt en signale 668. Elle avait été pratiquée un assez grand nombre de fois dans la guerre de Crimée, d'Italie, mais dans de bien plus faibles proportions. D'après Heyfelder cependant, on en aurait fait une centaine lors de la guerre de Crimée, dans les ambulances russes seulement.

Mais aujourd'hui le nombre importe peu : ce sont les résultats qu'il faut connaître avant tout. Or, à part les relevés d'Otis et ceux de Gurlt que nous commenterons plus loin, les autres documents, du moins les relevés d'ensemble, sont insuffisants sur ce point.

Pendant longtemps on se servit pour cette résection des procédés à lambeaux, et celui de Moreau, incisions en **H**, eut le plus de faveur, malgré la section du nerf cubital qu'il entraînait presque nécessairement, Dupuytren et Jeffray cependant s'étaient mis en mesure de ménager ce nerf, le premier en le mettant à l'abri après avoir excisé l'olécrane, le second en substituant aux lambeaux de Moreau deux incisions latérales. Peu à peu on modifia les lambeaux primitifs de Moreau[2]. Jœger supprima le jambage externe, et se contenta d'une incision longitudinale interne, longeant le bord interne de l'olécrane, et permettant de rejeter le nerf cubital en dedans; sur le milieu de cette incision interne, il faisait tomber l'incision transversale qui allait jusqu'à l'épicondyle. Roux avait conservé, au contraire, le jambage externe de Moreau, et faisait tomber sur cette incision externe une incision transversale ne dépassant pas le bord de l'olécrane. Thore employait une

1. 626 cas pour l'armée de l'Union, 138 pour les États confédérés.

2. Syme s'est toujours montré partisan de l'incision postérieure en **H** de Moreau. En 1855 (*Lancet*, 1855, p. 232), il se plaignait de la légèreté d'un auteur français qui voulait le faire passer pour un partisan de l'incision longitudinale, qu'il considérait comme la moins acceptable de toutes (*the most objectionable of all*), et il partait de là pour lancer une boutade contre la chirurgie française du moment. Dans cet article, il n'est nullement question du périoste.

Erichsen (*Science and Art of Surgery*) fut un des premiers chirurgiens anglais qui revinrent à l'incision de Park. Maunder, en 1871, rappela l'attention sur elle, et lui valut de nouveaux partisans.

incision analogue à celle de Jœger, mais elle évitait encore mieux le nerf cubital, parce que, au lieu d'être interne, elle était médiane postérieure. A ces procédés nous ajouterons encore celui de Nélaton qui consistait en une incision longitudinale externe, descendant jusqu'à 15 millimètres environ au-dessous de l'interligne, et en une incision transversale partant de l'extrémité inférieure de celle-ci, et se rendant jusqu'au milieu de l'olécrane. Ce n'était plus un T renversé, c'est-à-dire un ⊢ à branche transversale tournée en dehors ou en dedans, comme dans les incisions de Jœger, Roux, Liston, Thore : c'était un L a angle saillant en dehors. Sédillot, dans les premiers temps de sa pratique, avait adopté le procédé de Manne, qui consiste dans l'excision des parties molles de la partie postérieure de l'articulation, comprises entre deux incisions curvilignes.

Nous n'en finirions pas si nous voulions indiquer toutes les modifications d'incision qui ont été proposées. Toutes avaient le même défaut que celles que nous venons de signaler ; elles avaient été imaginées dans le but de découvrir plus rapidement et plus complètement l'articulation. Toutes *coupaient le triceps pour libérer l'olécrane* ou bien sectionnaient cette apophyse; toutes également coupaient les muscles des tubérosités. On ne s'était inquiété avant nous que de conserver le nerf cubital ou la continuité du tendon du triceps avec l'aponévrose superficielle de l'avant-bras.

Le principe que nous avions posé de ne couper aucun muscle ni aucun tendon, et de conserver l'union des os réséqués par l'intermédiaire de la gaine périostéo-capsulaire, ouverte dans sa longueur dès le début de l'opération, devait faire chercher des incisions nouvelles. Après avoir essayé plusieurs incisions longitudinales postérieures, celle de Park, le long du milieu de l'olécrâne, celle de Chassaignac, en dehors du bord externe de cette apophyse, celle de Langenbeck, sur l'olécrâne près du bord interne, nous nous sommes arrêté comme méthode générale à l'incision brisée externe que nous décrirons plus loin. Larghi[1] avait proposé et essayé sur le cadavre de pratiquer la résection du coude par une simple incision sur le bord externe du bras, ne dépassant pas en bas l'épicondyle. Pénétrant au niveau de la cloison musculaire externe, il sciait d'abord l'humérus au-dessus de l'articulation. Puis, saisissant le fragment inférieur de l'os, il le dépouillait de haut en bas de ses insertions ligamenteuses et capsulaires. Le fragment huméral extrait, il faisait saillir par la plaie le radius et l'olécrâne, les évidait ou les coupait avec des cisailles. Ce procédé, basé toujours sur l'idée de Larghi qu'il ne fallait pas inciser la capsule, outre qu'il eût été d'une difficulté extrême, n'était pas applicable sur le vivant. Nous n'en avons conservé

1. *Operazione sottoperiostee e sottocassulare*, pag. 15 et 16.

que l'incision cutanée pour en faire la partie supérieure de notre incision brisée extéro-postérieure. En la prolongeant en dedans et puis en bas, nous réalisons ce qu'il y a de plus important pour nous au commencement de l'opération : l'ouverture de la capsule et l'exploration des extrémités articulaires.

La section du tendon du triceps, que tous les chirurgiens regardaient avant nous comme un temps nécessaire et inévitable de l'opération, paralysait l'action de ce muscle qui se soudait habituellement à l'humérus, et ne pouvait, dans les cas favorables, qu'agir faiblement sur les os de l'avant-bras par la cicatrice intermédiaire. Aussi les opérés ne jouissaient-ils que d'une extension passive ; le relâchement graduel du biceps pouvait faire illusion, mais l'examen direct ne laissait aucun doute. Le retour à l'incision longitudinale (Maisonneuve, Langenbeck) fut, à ce point de vue, un véritable perfectionnement de la méthode ancienne, parce que, tout en coupant le tendon, on laissait nécessairement se continuer les parties latérales du triceps avec l'aponévrose de l'avant-bras. Mais, malgré cette amélioration des conditions de l'extension, les résultats restaient toujours très imparfaits. La section des ligaments et des diverses insertions musculaires laissait une grande mobilité latérale quand l'ankylose n'avait pas lieu, les os se cicatrisant à distance et se trouvant unis par une cicatrice plus ou moins lâche.

Le progrès accompli par la méthode sous-périostée a donc consisté d'abord dans la conservation de toutes les insertions musculaires, tendineuses et ligamenteuses, et il a eu pour conséquence, comme on le verra plus loin, la reconstitution d'une articulation sur le type primitif, c'est-à-dire d'un véritable ginglyme, solide latéralement, mobile dans le sens antéro-postérieur.

La première application de notre méthode opératoire à la résection du coude fut faite par Verneuil[1]. Le 29 janvier 1859, notre éminent ami nous pria de l'assister dans une résection du coude qu'il pratiqua à l'hôpital Beaujon, et qu'il exécuta d'après les principes que nous venions de formuler sur la nécessité de conserver le *canal périostéo-capsulaire*, en se servant toutefois de l'incision de Roux. Nous n'avions pas encore de service d'hôpital, et nous ne pûmes pratiquer notre première résection du coude que quatre ans après. A l'étranger, on commença bientôt à parler de résections sous-périostées, mais ce ne fut qu'après la publication de notre *Traité de la régénération des os* qu'on décrivit, soit en Allemagne, soit dans les autres pays, des procédés

1. Avant nous, Textor, Syme, Michaux (de Louvain), avaient essayé de conserver du périoste dans la résection du coude; mais, comme nous l'avons déjà dit à propos des résections en général, ils coupaient les tendons, les ligaments et se contentaient de dépouiller plus ou moins régulièrement de leur périoste les extrémités diaphysaires. C'était un perfectionnement de la méthode ancienne, sans doute, mais l'opération avait toujours ses défauts fondamentaux auxquels la conservation du canal périostéo-capsulaire pouvait seule remédier.

qui aient mérité réellement ce nom[1]. Langenbeck avait déjà depuis longtemps adopté l'incision longitudinale postérieure de Park, en la portant un peu plus en dedans; il voulait par là éviter le nerf cubital et ménager la continuité du triceps avec l'aponévrose anti-brachiale, mais, en 1862, il ne faisait pas encore de résection sous-périostée[1]. Le *Traité des Résections* d'Heyfelder (*traduction française* d'E. Bœckel, 1863), paru vers la même époque, ne fait aucune allusion à la conservation du périoste dans le chapitre consacré à la résection du coude. Le document le plus intéressant qui ait paru sur cette question dans la littérature étrangère fut la relation d'une autopsie de résection sous-périostée du coude, publiée en 1868, par Doutrelepont, de Bonn[2]. Cette autopsie vint combler une lacune de nos observations et présenta un grand intérêt aux yeux des chirurgiens, impatients de vérifier sur ce point la concordance des faits cliniques et des faits expérimentaux.

Bientôt après (*Comptes rendus de l'Académie des sciences*, 1870), nous apportâmes deux nouveaux faits qui nous permirent de démontrer par l'autopsie les divers degrés de la néoformation osseuse et le mode de reconstitution de l'articulation nouvelle.

Dans notre *Traité de la Régénération des os*, nous avions joint à nos propres observations celles de nos collègues Gayet, Laroyenne, Dron[3];

1. Nous n'avons pas à entrer dans de longues discussions sur ce point; tous les chirurgiens au courant de la science et qui ont pu en suivre les progrès depuis 1858, doivent être fixés à cet égard; ils ne peuvent ignorer d'où est partie l'idée de la méthode et sur quelles expériences a été établi le principe de la conservation du canal périostéo-capsulaire. On semblerait cependant l'oublier un peu en Allemagne depuis quelque temps; et pour ne pas laisser s'accréditer et se répandre une pareille erreur, nous nous contenterons de citer textuellement la description que fait Lücke du procédé employé par Langenbeck en 1862 :

« La méthode de Langenbeck dans tous nos cas, sauf quelques modifications individuelles, a toujours consisté dans l'incision longitudinale simple qui suit le tiers interne de l'olécrâne. De cette manière, l'on évite le nerf cubital, et l'on ménage l'union du muscle triceps avec l'aponévrose antibrachiale superficielle. Je n'ai vu dans aucun cas, même dans des ankyloses osseuses, l'ablation d'une partie suffisante d'os souffrir la moindre difficulté avec cette incision longitudinale unique. B. de Langenbeck s'est toujours servi de la scie à guichet. La plaie est suturée en majeure partie, quelquefois entièrement, et maintenant nous appliquons toujours un bandage plâtré, coudé à angle droit ou aigu, auquel on fait au bout de quelques jours une fenêtre. »

Ce passage extrait textuellement du mémoire de Lücke (*Archiv für klin. Chirurgie*, 1862), ne parle pas du tout de périoste, ni de détachement de la gaine périostéo-capsulaire; l'éminent chirurgien de Berlin se préoccupait seulement alors de conserver la continuité du triceps avec l'aponévrose superficielle de l'avant-bras. C'était une excellente chose sans doute, mais qui n'avait rien d'une opération sous-périostée. C'est dans le mémoire d'Hueter, publié dans le même recueil en 1867, qu'il est question du détachement régulier du périoste avec les insertions tendineuses et ligamenteuses, c'est-à-dire de la méthode opératoire que nous préconisions depuis 1858, et sur laquelle nous appelions plus particulièrement encore l'attention depuis trois ans.

2. *Zur Regeneration der Knochen nach subperiostaler Gelenkresection*, in *Archiv f. klin. Chirurgie.*, 1868.

3. Ces observations furent complétées et augmentées peu de temps après dans la thèse d'un de nos anciens internes, M. Marduel (*De la résection sous-capsulo-périostée de l'articulation du coude*, Paris, 1867). Cette thèse répondait aux objections qu'un grand nombre de chirurgiens, français et étrangers, adressaient encore à la nouvelle méthode opératoire.

depuis lors la résection sous-périostée du coude est devenue chaque jour plus fréquente dans les hôpitaux de Lyon. Lors des congrès de 1872 (*Congrès médical de France*) et de 1873 (*Association française pour l'avancement des sciences*), nous pûmes rassembler un certain nombre de nos opérés et faire constater publiquement, par les membres de la section médicale, les résultats de notre méthode opératoire. Ce sont ces résultats que Verneuil, Trélat et Lefort communiquèrent à la Société de chirurgie, quelques semaines plus tard[1], en les proclamant supérieurs à tout ce qu'ils avaient vu jusqu'alors.

A partir de ce moment, la résection sous-périostée du coude ne compta guère plus d'opposants. Elle se répandit de plus en plus dans les différentes écoles chirurgicales, excepté cependant en Angleterre où l'on trouvait encore, il y a quelques années, beaucoup de chirurgiens qui n'avaient rien changé à l'ancienne méthode d'opérer[2].

Dans ces dernières années, l'extension qu'a prise la résection du coude a été favorisée par l'antisepsie, qui a permis de multiplier les résections orthopédiques et d'attaquer les difformités devant lesquelles on reculait autrefois.

§ II. — Manuel opératoire de la résection du coude et des opérations plus économiques applicables à cette articulation.

D'après ce que nous avons dit sur les diverses incisions usitées jusqu'ici, on voit qu'il en est bien peu qui soient encore acceptables. On ne doit adopter en principe que les incisions longitudinales simples ou brisées, droites ou sinueuses, mais longitudinales dans leur direction générale, qui permettent de conserver la continuité des muscles avec la gaine périostéo-capsulaire. On n'aura recours à des incisions transversales que pour des cas exceptionnels, et encore pourra-t-on s'en passer en agrandissant les incisions longitudinales, ou du moins devra-t-on réduire les premières à des proportions qui ne compromettent pas la solidité de l'articulation nouvelle.

A. CONSIDÉRATIONS ANATOMIQUES SUR L'ARTICULATION DU COUDE ENVISAGÉE AU POINT DE VUE DE LA RÉSECTION. — CONSTITUTION DES EXTRÉMITÉS ARTICULAIRES AUX DIVERS AGES.

1. *Rapports des parties qui peuvent être intéressées dans la résection du coude; degré de résistance des différents tissus.*

Recouvert en avant et sur les côtés par des masses musculaires

1. Séance du 2 octobre 1872. — Plusieurs des observations des réséqués présentés au congrès, furent publiées peu de temps après par M. A. Poncet. — *Gazette des Hôpitaux*, 1873, p. 1018, 1034, 1042.

2. W. Stokes (de Dublin), nous paraît être le premier chirurgien du Royaume-Uni qui ait adopté la résection sous-périostée du coude. Il en publia trois cas en 1868, dans le *British Med. Journ.* Th. Holmes la pratiqua à Londres, le 13 janvier 1869 (*The Pratictioner*, 1869).

épaisses, le coude n'est facilement accessible qu'en arrière. Sur cette face et surtout sur les côtés de l'olécrâne, l'articulation est superficielle et peut être atteinte sans léser les muscles; en dedans, dans une coulisse spéciale située entre l'épitrochlée et l'olécrâne, se trouve le nerf cubital, de sorte que ce n'est qu'en arrière et en dehors que l'articulation peut être rapidement abordée. Mais, quoique relativement superficielle en arrière, l'articulation est encore protégée à ce niveau par des muscles ou des tendons plus ou moins épais, plus ou moins importants au point de vue des mouvements de l'articulation future; aussi, d'après la règle générale qui doit toujours nous guider, devons-nous chercher à passer dans leurs interstices ou entre leurs faisceaux.

Quand l'avant-bras est dans l'extension, l'articulation est protégée à la partie moyenne par l'olécrâne dont le sommet vient se loger dans la fosse olécrânienne. Le tendon du triceps, qui s'insère sur le sommet et sur les bords de l'olécrâne, forme une couche fibreuse très résistante au-dessus de cette apophyse, et on ne peut pénétrer dans l'articulation à ce niveau qu'en sciant l'olécrâne, dans la pensée de le ressouder au cubitus une fois la résection terminée, ou bien en incisant le tendon du triceps parallèlement à ses fibres. Mais, il est facile de pénétrer dans l'articulation par une incision brisée, à direction longitudinale dans son ensemble, qui passera entre la partie externe du triceps et le long du supinateur, puis entre le bord inférieur de la même portion du triceps et l'anconé, ou bien entre les divers faisceaux de l'anconé, de manière à laisser toujours intacte la masse du triceps.

L'articulation radio-humérale est la partie la plus superficielle de l'articulation du coude. Le rebord de la cupule du radius n'est séparé de la peau, en arrière, que par une faible épaisseur de fibres musculaires et aponévrotiques; on peut donc facilement l'aborder et la découvrir pour la résection isolée de cet os. Il y a un rapport important à signaler pour les résections devant porter sur une grande portion de l'os. La branche musculaire du nerf radial contourne le radius d'avant en arrière, et se trouve en arrière à quatre centimètres environ de l'interligne articulaire; une incision faite à ce niveau ne doit pas être prolongée en bas sur une plus grande longueur.

A part ces deux nerfs (cubital et branche musculaire du radial), les autres nerfs importants du membre, ainsi que les vaisseaux, se trouvent à la face antérieure du coude. Parmi les vaisseaux, nous signalerons cependant l'artère récurrente cubitale qu'on est exposé à blesser quand on fait une incision de décharge au niveau de l'épitrochlée. Sa blessure n'a par elle-même aucune importance; on n'a qu'à la lier quand on la blesse à ciel ouvert; mais si on la coupe dans le fond d'une petite incision de drainage, elle peut donner lieu consécutivement à une hémorrhagie assez abondante qui force à renouveler le pansement. Nous

avons observé une fois cette complication dans la soirée qui suivit l'opération. La variété de ses dimensions et de ses anastomoses avec la collatérale interne ne permet pas de donner de règle pour éviter sa section.

Les points de repère pour toute opération à pratiquer sur le coude sont faciles à déterminer : sur les côtés, l'épicondyle et l'épitrochlée, et, en arrière, la saillie de l'olécrâne empêchent l'opérateur de s'égarer.

Le coude forme une articulation serrée, surtout au niveau de la portion huméro-cubitale où le cubitus emboîte très exactement la trochlée. On ne peut donc le faire bâiller ou le luxer qu'après avoir coupé ou détaché les solides insertions ligamenteuses qui maintiennent les os en place. On décrit généralement quatre ligaments, un antérieur, deux latéraux, un postérieur ; mais ce dernier ligament n'existe pas à proprement parler, il est remplacé par les expansions postérieures des ligaments latéraux ; le vrai ligament postérieur de l'articulation est, du reste, le tendon du triceps. Le ligament antérieur, quoique très résistant, est relativement faible, mais on le trouve souvent considérablement épaissi dans les inflammations chroniques du coude. Les ligaments les plus importants au point de vue de la résection sont les ligaments latéraux, car ils sont les plus forts, les plus résistants ; implantés l'un et l'autre sur l'humérus, l'un à la partie inférieure et au-dessous de l'épitrochlée, l'autre à la partie inférieure et au-dessous de l'épicondyle, ils divergent en bas de manière à s'épanouir en éventail sur le radius et le cubitus en formant chacun deux faisceaux, un antérieur, l'autre postérieur. Mais ces ligaments n'existent pour ainsi dire pas, pour le chirurgien qui fait une résection sous-périostée, à l'état de ligaments distincts et indépendants. Dès qu'on a pénétré dans l'articulation, on dénude l'os avec le détache-tendon, en soulevant tous les tissus fibreux qui résistent et une fois l'opération faite, on voit qu'on a détaché une capsule continue (excepté en arrière où elle est d'une faiblesse extrême), renfoncée latéralement par de forts trousseaux ligamenteux qui se continuent avec la gaine périostique. Les points les plus adhèrents de ces insertions ligamenteuses sont les attaches sous-épicondyliennes et sous épitrochléennes des ligaments latéraux.

Quant au tendon du triceps qui forme la clef de l'articulation en arrière, il s'insère solidement sur le sommet, les bords et la face postérieure de l'olécrâne où il se continue avec le périoste de cet os. Le détache-tendon doit être insinué entre l'os et les faisceaux tendineux, obliquement à la direction de ces derniers et parallèlement à la surface de l'os. Chez un sujet sain et adulte, c'est le temps le plus délicat de l'opération ; chez un enfant, l'olécrâne étant cartilagineux, il ne faut pas chercher à séparer le tendon du cartilage, mais laisser du côté du tendon une couche plus ou moins épaisse de tissu cartilagineux. Nous avons déjà dit plusieurs fois combien le périchondre était difficile à séparer du

cartilage, et nous avons recommandé de tailler en plein cartilage de manière à conserver tout ce qui est sain de ce tissu.

Les extrémités osseuses qu'on enlève dans la résection du coude sont formées principalement par du tissu spongieux. On n'intéresse que rarement le canal médullaire, si ce n'est dans les résections suprabulbaires; celui de l'humérus descend en moyenne chez un adulte à trente-cinq millimètres de l'interligne articulaire; celui du cubitus remonte à trois centimètres de la cavité sigmoïde et celui du radius n'est pas encore distinct à ce niveau. Dans certaines formes d'ostéite raréfiante la grande cavité médullaire se rapproche plus de l'interligne articulaire.

2. *Constitution des extrémités osseuses du coude aux divers âges.*

Humérus. — L'extrémité inférieure de l'humérus se développe par quatre points d'ossification principaux dont l'évolution est assez irrégulière. Le premier apparaît dans le condyle, vers la fin de la seconde

Fig. 159. — Coupe antéro-postérieure de l'extrémité inférieure de l'humérus, chez un enfant de 4 ans.

a, Extrémité de la diaphyse humérale.— *b*. Cartilage épiphysaire qui ne présente pas encore de noyau d'ossification. — *c,c*. Surface cartilagineuse de la trochlée. — *d,d*. Synoviale relevée en avant et en arrière au niveau des fosses olécrânienne et coronoïdienne.

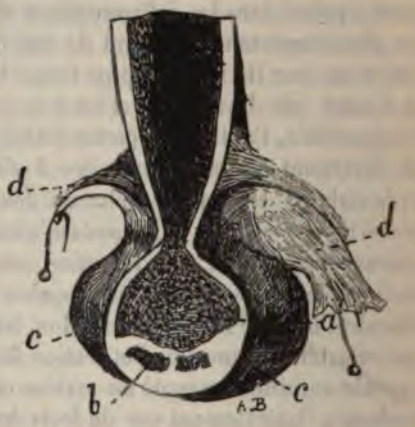

Fig. 160. — Même coupe sur un sujet de 15 ans.

Mêmes lettres explicatives. On voit dans le cartilage deux noyaux osseux de l'épiphyse de la trochlée *b*.

année; celui de la trochlée ne se dessine que vers l'âge de 12 ans; il se forme dans le bord interne de la poulie. Le point osseux de l'épitrochlée commence à paraître quelquefois entre 4 et 5 ans, d'autres fois beaucoup plus tard; celui de l'épicondyle vers 13 ans. Jusqu'à l'âge de 16 à 17 ans, ces noyaux restent distincts du corps de l'os.

Les noyaux épiphysaires du condyle et de la trochlée ont une faible

hauteur, de sorte que le cartilage qui les sépare de la diaphyse est intra-synovial. La diaphyse s'enfonce jusque dans l'articulation ; étranglée au niveau des fossettes olécrânienne et coronoïdienne, elle s'épaissit ensuite pour former la partie supérieure du renflement articulaire. De là, l'invasion fatale de l'articulation dans les ostéites juxta-épiphysaires suppurées, et l'impossibilité des décollements épiphysaires sans que la synoviale soit ouverte. Les noyaux épiphysaires de l'épicondyle et de l'épitrochlée sont en dehors de l'articulation, aussi peut-on les abraser et les évider sans ouvrir la synoviale.

Les figures 159 et 160 nous montrent le niveau qu'atteint la diaphyse et les rapports de la synoviale à la partie médiane de l'articulation.

Cubitus. — Quant à l'extrémité supérieure du cubitus, elle présente une particularité très importante au point de vue de la marche des ostéoar-

Fig. 161. — Coupe verticale antéro-postérieure de l'olécrâne, chez un enfant de 4 ans.

b. Ossification diaphysaire se prolongeant jusqu'au tiers supérieur de la grande cavité sigmoïde. — *t.* Insertion du triceps. — *s.* Synoviale. L'épiphyse est complètement cartilagineuse.

Fig. 162. — Même coupe sur le cubitus d'un sujet de 15 ans.

Mêmes lettres explicatives. On voit trois noyaux d'ossification dans l'épiphyse olécrânienne.

thrites. C'est la diaphyse qui forme les trois quarts de la grande cavité sigmoïde, c'est-à-dire de la surface articulaire du cubitus. L'épiphyse reste longtemps cartilagineuse. Ce n'est qu'à 12 ou 13 ans qu'apparaît le premier point osseux de l'olécrâne; entre 13 et 14 ans un second point se montre au-dessus du premier, dans le bec de l'olécrâne. Rien n'est du reste régulier à cet égard : il y a quelquefois, comme dans la figure 162,

une série de points le long de l'épiphyse olécrânienne. La soudure au corps de l'os se fait de 15 à 16 ans. Nous avons trouvé plusieurs fois l'épiphyse parfaitement séparable entre 18 et 19 ans.

Radius. — Le point d'ossification de l'épiphyse supérieure du radius apparaît à l'âge de 6 ans (Sappey). Dans la figure 163 on voit un petit noyau osseux, bien que l'enfant n'eût pas encore 5 ans. La diaphyse pénètre ainsi dans l'articulation, et le cartilage de conjugaison se trouve complètement intra-synovial ; celui du cubitus est mixte, intra-synovial en avant, sous-périostique en arrière. L'épiphyse du radius se soude habituellement vers 17 à 18 ans, comme celle du cubitus.

Fig. 163.—Coupe verticale de l'extrémité supérieure du radius sur un enfant de 4 ans.

a. Epiphyse présentant à son centre un petit grain osseux.— *b*.Ossification diaphysaire. — *s,s*. Synoviale qui se réfléchit sur le col du radius.

Fig. 164. — Même coupe sur un sujet de 15 ans.

Mêmes lettres explicatives.

Bien qu'il n'y ait rien d'absolu quant à l'époque d'apparition et de soudure des points osseux, ces figures nous montrent combien les extrémités cubitales de l'humérus et des os de l'avant-bras varient de la seconde enfance à l'adolescence : elles nous montrent aussi le danger relatif de la propagation des diverses ostéites juxta-épiphysaires aux articulations contiguës. Elles nous montrent enfin la faible hauteur qu'on peut retrancher dans les ostéo-arthrites fongueuses de l'enfance, sans toucher aux organes de l'accroissement en longueur.

L'état pathologique modifie l'évolution des points osseux. On trouve souvent de petits grains disséminés là où le développement normal aurait dû faire constituer une masse unique, d'après les données des anatomistes qui se sont occupés de la question.

B. DES PROCÉDÉS APPLICABLES AUX DIVERSES RÉSECTIONS DU COUDE.

Quand on connaît l'anatomie de la région, d'une part, et qu'on s'est bien pénétré, de l'autre, des exigences de la méthode sous-périostée

des conditions nécessaires à une bonne opération, on est à même d'improviser des procédés pour les cas exceptionnels qui peuvent se présenter. Mais il faut cependant s'arrêter d'abord à des procédés types, applicables aux cas bien déterminés qu'on rencontre dans la majorité des résections.

1. *Résection totale du coude. — Procédé applicable aux articulations mobiles dont les os ont leurs rapports normaux et particulièrement aux ostéo-arthrites fongueuses et aux fractures comminutives par armes à feu.*

Nous avons recours depuis plus de vingt ans à l'incision brisée externe et postérieure, dite familièrement *incision en baïonnette*, et constituée par deux incisions verticales, unies entre elles par une incision oblique.

DESCRIPTION DU PROCÉDÉ.

1er TEMPS. *Incision de la peau et pénétration dans la capsule articulaire.* — Le sujet étant couché sur le côté sain, et l'avant-bras étant plié à angle de 130 degrés sur le bras, on fait une incision à la région postérieure et externe, au niveau de l'interstice qui sépare le long supinateur de la portion externe du triceps. On commence cette incision sur le bord externe du bras, à 6 centimètres au-dessus de l'interligne articulaire; on la poursuit en bas jusqu'au niveau de la saillie de l'épicondyle; de là on la dirige obliquement en bas et en dedans jusqu'à la base de l'olécrâne. Le bistouri change alors de direction et suit le bord postérieur du cubitus jusqu'à 4 ou 5 centimètres, selon la longueur d'os qu'on pense avoir à réséquer. Tout le long du cubitus, l'incision doit arriver directement jusqu'à l'os : on divise ensuite l'aponévrose dans la partie supérieure de l'incision, pour pénétrer entre le triceps, d'une part, et le long supinateur, puis le premier radial de l'autre. On commence la dénudation de l'os, et l'on ouvre largement la capsule articulaire dans le sens de l'incision extérieure. Dans la portion moyenne et oblique, l'incision suit approximativement l'interstice qui existe entre le triceps et l'anconé.

Fig. 165.— Procédé type. Incision brisée, externe et postérieure, pour la résection sous-périostée du coude.

Incision huméro-cubitale suivant le bord externe de l'humérus et venant rejoindre le bord postérieur du cubitus, qu'elle longe plus ou moins bas, suivant la longueur d'os à enlever.—A. Face dorsale. B. Face palmaire.

2e TEMPS. *Dénudation de l'olécrâne et renversement du triceps en dedans.* — On étend un peu l'avant-bras; on fait écarter avec des crochets mousses la lèvre interne de la plaie, et avec le détache-tendon on sépare le tendon du triceps, en ayant bien

soin de respecter sa continuité avec le périoste cubital : c'est le point le plus important. On écarte le muscle, ou plutôt le lambeau cutanéo-musculo-périostique, à mesure qu'on le détache, et on le renverse en dedans. On achève de dénuder le pourtour de l'olécrâne, et l'articulation se trouve déjà largement ouverte en arrière.

3e TEMPS. *Détachement du ligament latéral externe; luxation de l'humérus et complément de la dénudation de l'os.* — On reprend la dénudation sur le condyle externe de l'humérus; on détache la lèvre externe de la plaie capsulaire, et l'on dépouille ainsi toute la tubérosité externe de l'humérus. Par un effort très modéré on luxe alors l'humérus en dehors, et son extrémité apparaît avec ses attaches capsulaires et ligamenteuses internes et antérieures, qui, se trouvant renversées de bas en haut par le fait de la luxation de l'humérus, sont successivement détachées avec le détache-tendon; la luxation devient plus complète à mesure qu'on sépare ces adhérences.

4e TEMPS. *Section de l'os.* — On aura soin, avant de sectionner l'os, de compléter la dénudation circulairement sur le point où doit passer la scie. On peut scier l'os de différentes manières; mais ce qu'il importe de recommander, c'est de ne pas tirailler violemment l'avant-bras ou les lèvres de la plaie, de crainte de voir le périoste se décoller plus haut que le point où doit porter la scie.

5e TEMPS. *Dénudation et section des os de l'avant-bras.* — On dénude de leur périoste et de leurs attaches ligamenteuses le radius et le cubitus, et on sectionne ces os, soit simultanément par un seul trait de scie, soit isolément avec la scie ou la cisaille; dans ce dernier cas, on commence par le radius.

Tel est le procédé que nous avions arrêté dès 1864, après avoir essayé les diverses incisions intermusculaires qui nous paraissaient compatibles avec l'esprit de notre méthode opératoire. Nous l'avions comparé surtout avec les diverses incisions postérieures, rétro-olécrâniennes, et nous l'avions adopté parce que, indépendamment des avantages inhérents à la méthode sous-périostée, il constitue dans son premier temps une opération exploratrice excellente pour se rendre compte de l'état des surfaces articulaires, et qu'il est en outre d'une exécution facile.

Depuis lors, notre expérience ne nous y a fait apporter que des modifications secondaires, qui ont cependant pour avantage de favoriser la guérison de la plaie dans les ostéo-arthrites à désordres étendus, et de permettre de mieux limiter, dans certains cas, la perte de substance de l'humérus. Une incision de décharge au niveau de l'épitrochlée, faite dès le premier temps de l'opération, répond au premier but; la section préalable des os de l'avant-bras permet d'atteindre le second. D'autres modifications exigées par l'âge des sujets, et relatives surtout aux opérations sur les enfants, seront indiquées plus loin.

MODIFICATIONS AU PROCÉDÉ PRIMITIF.

1er TEMPS. *Comme dans le procédé primitif :* On ajoute seulement à l'incision de résection une incision épitrochléenne de décharge dans les ostéo-arthrites suppurées. On fait une incision longitudinale de 25 à 30 millimètres partant de la saillie de l'épitrochlée et se dirigeant en bas. On la conduit jusqu'à l'os en passant entre les faisceaux musculaires; puis, avec un petit détache-tendon, on va dénuder l'épitrochlée et décoller l'insertion sous-épitrochléenne du ligament latéral interne.

2e TEMPS. *Dénudation de la tubérosité externe de l'humérus et de la tête du radius; détachement du tendon du triceps, dénudation de l'olécrâne et des bords de la cavité sigmoïde du cubitus; détachement de l'insertion coronoïdienne du brachial antérieur luxation des os de l'avant-bras.* — Après avoir détaché l'insertion sous-épicondylienne du ligament latéral externe, on dénude la tubérosité externe aussi loin que le permet l'écartement des lèvres de la plaie; on dénude ensuite la face externe du cubitus, et on aborde le radius directement ou par l'articulation radio-cubitale, en détachant l'insertion du ligament annulaire.

On étend ensuite l'avant-bras pour relâcher le triceps, et on détache de l'olécrâne le

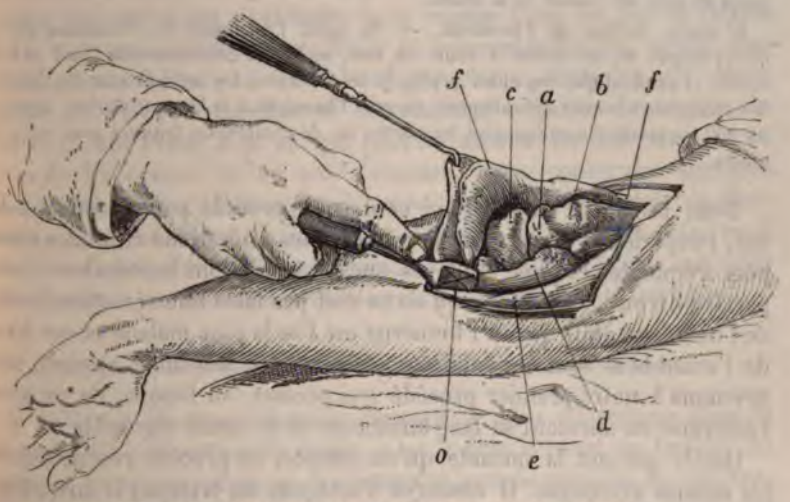

Fig. 166. — Deuxième temps de la résection sous-périostée du coude.

Décollement du périoste cubital dont la continuité avec le tendon du triceps a été soigneusemen conservée. — *a*. Condyle huméral. — *b*. Surface d'implantation du ligament latéral externe ; le ligament se trouve dans la lèvre antérieure de la plaie et se confond avec la gaine périostéo-capsulaire. — *c*. Tête du radius dont le col a été déjà dépouillé de son périoste. — *d*. Olécrâne déjà dénudé. — *e*. Tendon du triceps se continuant sans ligne de démarcation avec le périoste du cubitus. — *f*. Lèvre antérieure de la plaie dans laquelle on distingue la peau tirée par une ligne et la gaine périostique qui la double.

tendon de ce muscle. C'est ici qu'il faut aller lentement, prudemment et se servir d'un détache-tendon bien tranchant, pour couper contre l'os les insertions au sommet de l'olécrâne qui conservent longtemps, même après l'ossification de l'épiphyse, une consistance cartilagineuse, et ensuite pour détacher les insertions postérieures, en mordant au besoin dans le tissu osseux. Ce tendon détaché est rejeté en dedans au moyen d'un crochet qui doit le retenir et non pas tirer sur lui; le détache-tendon arrive alors sur le bord interne de la cavité sigmoïde et la libère de ses insertions ligamenteuses.

Il est alors facile de faire bâiller largement l'articulation, et le détache-tendon arrive sur l'apophyse coronoïde pour la dénuder et en détacher l'insertion du brachial antérieur.

3e TEMPS. *Section des os de l'avant-bras.* — Si l'étendue de la lésion a forcé de dénuder les os de l'avant-bras jusqu'à plus d'un centimètre au-dessous de l'interligne, on les fait saillir et on les scie ensemble avec une scie cultellaire ou une scie à arbre, à lame fine. Dans le cas contraire, on scie d'abord ou l'on retranche avec une cisaille la tête du radius, et on sectionne ensuite le cubitus. Pour faire saillir les os et les

maintenir, l'opérateur accroche avec l'index de la main gauche la saillie olécrânienne qu'il tire en arrière, ou bien il la saisit avec un petit davier-érigne.

4e TEMPS. *Dénudation de l'extrémité interne de l'humérus.* — La cavité articulaire étant alors largement ouverte, on doit faire saillir l'extrémité humérale et on dépouille la tubérosité interne des attaches ligamenteuses qui sont très résistantes au-dessous de l'épitrochlée. Si l'on a fait dans le premier temps une incision de décharge à ce niveau, ce que nous recommandons aujourd'hui dans toutes les caries anciennes et étendues, on a pu déjà détacher préalablement l'insertion humérale du ligament latéral interne, ce qui simplifie beaucoup ce temps de l'opération. On achève de dénuder l'humérus jusqu'au delà des limites de la lésion.

5e TEMPS. *Section de l'humérus.* — On saisit l'extrémité de l'humérus avec un davier-érigne ou un davier à dents de lion, suivant la consistance de l'os ; on la fait saillir, et pendant que des aides protègent les chairs en les retirant avec les doigts ou des rétracteurs maniés délicatement, on scie l'humérus à la hauteur voulue. Jamais on ne doit se servir de compresses longuettes ou de compresses fendues pour retirer les chairs.

Nous préférons aujourd'hui ce dernier procédé pour la majorité des cas, l'expérience nous ayant appris que les altérations cubitales étaient plus fréquentes et plus avancées que les altérations humérales ; il nous paraît plus aisé, surtout lorsqu'on ne doit pas faire une résection étendue de l'humérus. Mais quand l'humérus est l'os le plus malade et que les os de l'avant-bras sont secondairement et superficiellement atteints, nous revenons à notre premier procédé qui permet, au besoin, de conserver l'olécrâne en abrasant sa face antérieure et la cavité sigmoïde.

Quelle que soit la variante qu'on adopte, ce procédé réunit toujours les mêmes avantages. Il conserve l'intégrité du triceps ; il ouvre largement l'articulation et permet, dès le début, de bien se rendre compte de l'étendue de la lésion. Il présente une plaie bien disposée à sa partie inférieure pour l'écoulement des liquides, et, dans le cas de tubercules diffus et de fongosités suspectes, il permet de laisser le fond de la plaie ouvert, de la surveiller et d'en modifier au besoin les granulations par la cautérisation ; il nous paraît faciliter plus que tous les autres le détachement régulier de la gaine périostéo-capsulaire ; il ménage tous les muscles, en sacrifiant toutefois le nerf de l'anconé. Il le sacrifie du moins en partie, car en pratique, à la manière dont est dirigée la partie oblique de notre incision, une partie de ses faisceaux reste adhérente à la portion externe du triceps dont elle est un prolongement, et avec laquelle elle continue à vivre et à fonctionner ; car c'est le même nerf qui l'anime.

Mais ne pourrait-on pas conserver la totalité de l'anconé ? C'est certainement possible et, à cet égard, nous approuvons en principe l'idée d'un de nos anciens internes, Marangos[1], qui a modifié la partie inférieure de notre incision, en la dirigeant non pas vers la base de l'olécrâne, mais vers la diaphyse du cubitus, de manière à laisser la

1 *De la résection du coude dans les cas d'ankylose et en particulier de la résection humérale du coude.* Thèse de Lyon, 1883.

totalité de l'anconé dans la lèvre postérieure de la plaie et à augmenter ainsi la puissance extensive de la portion externe du triceps. Il sépare alors l'anconé du cubital postérieur et pénètre par cet interstice sur la face externe du cubitus et sur la tête du radius.

Cette modification est dans l'esprit de la méthode. Nous l'approuvons donc en théorie, et, quoiqu'elle donne peu de jour pour l'examen de l'articulation huméro-cubitale et qu'elle crée de véritables difficultés pour la dénudation de l'olécrâne, nous la recommandons à l'attention de ceux qui ont assez l'habitude de la rugine pour ne pas se laisser arrêter par ces considérations. Nous la recommanderions même plus formellement, si l'anconé avait plus d'importance physiologique. Mais, comme on doit tout sacrifier au détachement régulier du tendon du triceps, il faut éviter tout ce qui peut augmenter les difficultés de ce temps de l'opération et ne pas s'exposer, pour conserver quelques fibres de l'anconé, à dilacérer l'attache du principal organe de l'extension. Nous sacrifions l'anconé avec d'autant moins de regrets, qu'il est gras et atrophié dans les anciennes arthrites, et qu'on ne peut guère compter par cela même sur le rétablissement de son action.

2. *Remarques pratiques sur la technique de la résection du coude.*

Ce qu'il y a de plus délicat et demande le plus d'attention dans la technique de la résection du coude, c'est le détachement du tendon du triceps et la conservation de sa continuité avec le périoste du cubitus. Une échappée du détache-tendon, un faux mouvement des aides, des tractions trop énergiques exercées sur le triceps peuvent déchirer ou rompre son insertion et faire perdre ainsi un des avantages de l'opération. La suture peut sans doute rétablir la continuité du tendon, mais elle ne corrige qu'imparfaitement cet accident opératoire.

La résection du coude droit est un peu plus facile pour la manœuvre du détache-tendon. L'opérateur n'a pas besoin de changer de place. Il peut achever l'opération en restant en dehors du membre à opérer, et se tenant au-dessous du coude, vis-à-vis de l'avant-bras; mais pour le coude gauche, il lui est plus commode, dans ce temps de l'opération, de changer de place et de se mettre au-dessus du coude, en face du bras, toujours en dehors. Il détache alors le tendon de haut en bas. Le malade doit être couché sur le dos, un peu incliné sur le côté sain; le coude est tenu élevé par un petit coussin d'environ 25 centimètres de long sur 10 de largeur, et 7 à 8 d'épaisseur.

Nous recommandons toujours les détache-tendons bien aiguisés. Ceux dont nous nous servons coupent par leur extrémité convexe comme des bistouris; ils s'émoussent facilement contre l'os dur, et nous usons quelquefois plusieurs tranchants dans la même opération. Il

faut, nous le répétons, qu'ils puissent mordre dans l'os et enlever au besoin sa couche compacte sous-périostique. C'est parce que les instruments dont on se sert ne sont pas assez tranchants, qu'on rencontre quelquefois de grandes difficultés, et qu'on fait des résections sous-périostées plutôt nominales qu'effectives. La même réflexion s'applique à la dénudation des tubérosités humérales. Le détache-tendon concave trouve son emploi pour le dépouillement de l'épitrochlée.

Quand le tendon du triceps est déjà altéré, quand il repose sur un olécrâne malade, perforé ou fongueux, il faut redoubler de précaution et se méfier du zèle de ses aides, s'ils ne sont pas bien pénétrés de la délicatesse de leur rôle. Ils doivent écarter et non tirailler les lèvres de la plaie. Pour cela, il faut qu'ils aient à leur disposition des crochets de différentes formes, ronds et coudés, à petite et à grande courbure, à dents aiguës et à dents mousses ; il faut surtout qu'ils ne déchirent pas les tissus. S'ils ne peuvent pas assez bien découvrir le champ opératoire, c'est au chirurgien à agrandir ses incisions.

Nous ne nous servons jamais de compresses fendues : c'est un accessoire que nous avons toujours banni de notre pratique, même pour les amputations. Les doigts de nos aides et des lames rigides ou légèrement souples (lames métalliques ou de bois) nous suffisent.

Nous recommandons encore ici nos daviers-érignes à dents aiguës, pour les os raréfiés et friables. Aux anciens daviers à dents épaisses, lourds et volumineux, nous avons substitué des instruments plus légers et plus commodes (chap. I, p. 104).

Quant aux scies, on peut se servir indifféremment de toutes les scies quand on fait des sections planes. Pour les sections courbes et modelantes, nous recommandons les petites scies dont nous avons donné le modèle (fig. 70). Nous nous en servons souvent aussi pour couper le radius et le cubitus ; la section de ces os se fait plus délicatement avec cet instrument, et l'on ménage mieux les tissus voisins. C'est plus long, sans doute, mais on sectionne dans le sens que l'on veut. Nous nous servons des cisailles surtout pour terminer les sections commencées avec la scie. Une fois que la couche compacte a été dépassée par ce dernier instrument, un coup de cisaille achève rapidement la section du reste de l'os, sans produire l'écrasement et l'expression de la moelle, toujours à craindre pour les os raréfiés.

3. *Comparaison de l'incision brisée postéro-externe avec l'incision médiane postérieure et les diverses incisions longitudinales rétro-olécrâniennes. — Des zones d'incision.*

L'incision médiane, qu'elle soit absolument médiane (Maisonneuve, Farabeuf), ou plus près du bord interne de l'olécrâne (Langenbeck), peut se combiner avec les principes de la méthode sous-périostée : on

ne coupe pas le tendon du triceps; on le dédouble par une incision interfasciculaire et on rapproche ensuite les deux faisceaux du muscle. Malheureusement *cette incision n'est interfasciculaire qu'en apparence :* elle passe entre les faisceaux du tendon, il est vrai, mais elle sectionne en travers les fibres profondes de la portion externe qui s'implantent sur la face antérieure du tendon aponévrotique de la portion moyenne, et qui vont jusqu'a l'épitrochlée [1]. En les coupant en travers, l'incision de résection coupe également les filets nerveux qui les animent; de là une cause d'atrophie musculaire qui compense bien la section du nerf de l'anconé que l'on peut reprocher à notre procédé [2].

Sur le cadavre, à l'amphithéâtre, ce procédé peut être séduisant, et nous comprenons facilement la faveur qu'il a trouvée auprès de M. Farabeuf [3], comme procédé de démonstration opératoire. Il donne une plaie très régulière et qui paraît très propre à être réunie primitivement. Il peut donc avoir des avantages pour certaines résections traumatiques et orthopédiques. Mais, dans les lésions tuberculeuses diffuses et profondes, alors que la réunion totale peut être pleine d'inconvénients, il ne permet pas de laisser la partie inférieure de la plaie suffisamment ouverte; ses bords tendent à se rapprocher comme les lèvres d'une boutonnière; et alors de deux choses l'une : ou les bords du tendon divisé se réunissent trop tôt, et c'est ce qu'on redoute dans l'intérêt de la plaie, ou ils sont maintenus écartés, et les chefs du tendon restant

1. Sappey (*Anat. descript.*) décrit bien ces plans profonds que la plupart des auteurs d'anatomie avaient avant lui passés sous silence.

2. Nous avons déjà fait remarquer que la désinsertion des muscles ou les incisions interfasciculaires, c'est-à-dire dans le sens de leurs fibres, étaient les meilleurs moyens de leur conserver leur action quand on devait les écarter du champ opératoire ou passer à travers leur masse; *mais c'est à la condition qu'on ne coupe pas le nerf qui les anime.* Nous ajouterons ici que ces manœuvres portant sur des muscles depuis longtemps atrophiés amènent de nouvelles perturbations dans leur nutrition. Le tissu musculaire déjà envahi par la dégénérescence graisseuse supporte mal les traumatismes, même les plus légers. Les inconvénients de la désinsertion peuvent être en partie réparés par la suture; ceux de la section des filets nerveux sont irréparables sur des muscles déjà atrophiés. — Frappé de l'état d'atrophie du triceps qu'ont signalé les autopsies des sujets opérés par l'incision médiane postérieure, j'ai prié M. Rocher, prosecteur à la Faculté, de rechercher la disposition des filets nerveux dans les parties intéressées dans l'opération de Park. Voici le résumé de la note qu'il m'a remise à ce sujet :

« Par l'incision postérieure, médiane et verticale, on rencontre bientôt à 5 ou 6 centimètres au-dessus de l'olécrâne, au milieu des fibres musculaires, une branche nerveuse plus ou moins volumineuse suivant la musculature du sujet, mais toujours assez développée. Elle est oblique en bas et en dedans, et provient du rameau du radial destiné au vaste externe et à l'anconé.

Elle donne naissance à plusieurs filets nerveux très déliés, dont quelques-uns dépassent de beaucoup la ligne médiane et vont se terminer dans les fibres musculaires au-dessous de la moitié interne du tendon. »

D'autre part, la branche principale destinée au vaste externe et à l'anconé, se rapproche tellement de la ligne médiane, à 7 ou 8 centimètres de l'olécrâne, qu'elle risquerait d'être lésée dans une incision de Park remontant à ce niveau, et surtout dans une incision faite un peu plus en dehors. » — *Voyez plus loin la relation des autopsies de résections anciennes.*

3. *Précis de manuel opératoire ; Résections*, p. 703.

séparés n'agissent plus aussi bien sur le cubitus et favorisent l'atrophie des faisceaux musculaires sous-jacents. Chez deux de nos malades, nous avons eu, à la place du tendon unique, un tendon bifide inséré sur deux cornes osseuses divergentes qui nous ont paru constituer des insertions peu favorables à l'action efficace du muscle.

L'incision médiane a surtout l'inconvénient de ne pouvoir être appliquée aux résections partielles et même aux résections semi-articulaires, dans le cas, par exemple, où l'on voudrait seulement réséquer l'extrémité inférieure de l'humérus. On serait obligé de dénuder la face postérieure et les bords de l'olécrâne, ou de remonter l'incision jusqu'à dix ou douze centimètres au-dessus de cette saillie, et, dans ce dernier cas, on diviserait profondément le triceps et on couperait un plus grand nombre de filets nerveux propres à ce muscle, et plus précieux par cela même que celui qui se rend à l'anconé.

Quoi qu'il en soit, l'incision médiane de Park permet de réaliser les conditions essentielles de la méthode sous-périostée et constitue une excellente voie d'approche pour la résection totale de l'humérus; mais à longueur égale, elle offre moins de facilité pour l'exécution des divers temps de l'acte opératoire et donne moins de jour et d'espace que l'incision en baïonnette; elle lui est en outre inférieure au point de vue du traitement consécutif. De plus, *elle a le désavantage de ne pouvoir servir d'incision exploratrice*, quand on ne sait pas d'avance les limites qu'on donnera à la résection, et elle ne permet pas de conserver l'olécrâne dans les cas où, après examen de la cavité articulaire, il pourra paraître utile de se borner à l'abrasion de la cavité sigmoïde.

Mais comme dans certains cas l'incision médiane peut présenter à peu près les mêmes avantages que l'incision externe et postérieure, dans les cas de lésions siégeant spécialement sur l'olécrâne, par exemple, voici comment nous conseillons de la pratiquer :

Adaptation de l'incision médiane postérieure de Park a la résection sous-périostée du coude.

1er temps. *Incision cutanée et pénétration dans la gaîne périostéo-capsulaire.* De 4 centimètres au-dessus de la pointe de l'olécrâne on fait partir une incision longitudinale qui répond au milieu de cette apophyse, et s'arrête à 9 centimètres environ de son point de départ. Comme il n'y a pas d'organe à ménager entre la peau et le périoste, il est bon, au niveau du cubitus, de conduire du coup l'incision jusqu'à l'os et de commencer immédiatement la dénudation de l'olécrâne.

2e temps. *Dénudation et section des os de l'avant-bras.* On dénude les os de l'avant-bras sans s'occuper de l'humérus. Avec le détache-tendon on dépouille d'abord l'olécrâne, puis les faces latérales du cubitus; on aborde ensuite le radius en portant en dehors la lèvre externe de la plaie, et en prolongeant au besoin un peu en haut l'incision médiane. On voit du reste déjà, à ce moment, par l'exploration de l'articulation, s'il

faudra retrancher une grande hauteur de l'humérus. Les extrémités antibrachiales de l'articulation dénudées, on les fait saillir en arrière et on les scie.

3e TEMPS. *Dénudation et section de l'extrémité humérale.* Grâce à la large brèche que laisse la section des extrémités antibrachiales, la résection humérale devient facile. En écartant les lèvres de la plaie, on met à nu les insertions des ligaments latéraux, et l'on dépouille l'extrémité humérale à la hauteur exigée par les limites de l'altération osseuse.

Notre procédé diffère de celui de Langenbeck et de celui décrit par Farabeuf, en ce que nous n'attaquons l'humérus qu'en second lieu : nous nous débarrassons d'abord des extrémités antibrachiales, et nous nous créons par là une voie d'approche, large et commode, pour attaquer l'humérus et ne pas faire de dénudation inutile. Nous avons toujours procédé ainsi dans les quelques opérations que nous avons faites sur le vivant avant d'adopter définitivement notre procédé type, et cette marche nous paraît tellement naturelle qu'on comprend difficilement pourquoi on a recommandé de scier d'abord l'humérus. Puisque les extrémités de l'avant-bras ne peuvent pas être conservées dans ce procédé, il vaut mieux s'en débarrasser tout de suite.

Cette manière de faire a en outre l'avantage d'exiger une incision moins longue et de diviser moins haut le tendon du triceps et la couche musculaire qui le recouvre en avant. On peut ne la commencer qu'à deux centimètres du bec de l'olécrâne, quitte à l'agrandir ultérieurement, si cela est nécessaire. En procédant comme nous venons de l'exposer, on peut limiter le sacrifice de l'humérus à une simple abrasion, à une résection sous-condylienne, et faire au besoin une résection modelante.

Parmi les incisions proposées autrefois, il en est quelques-unes dont on pourra se servir dans quelques cas particuliers, à la condition de procéder autrement que ne l'ont fait leurs auteurs. *Tous, avons-nous dit, se hâtaient de couper le triceps, et ils ne se rapprochaient de lui que pour le couper plus vite et plus aisément.* S'ils ne coupaient pas le triceps, ils sectionnaient l'olécrâne, ce qui revenait au même, au point de vue de l'action ultérieure du muscle. Il n'y a qu'un moyen de corriger dans une certaine mesure les inconvénients des incisions transversales, c'est de réunir exactement les lèvres de la plaie par la suture. Le fil devra comprendre dans ses anses non seulement la peau, mais toutes les parties divisées dont il peut être utile de rétablir la continuité. Malheureusement l'altération des tissus et l'intérêt de la plaie ne permettront que rarement de faire cette suture correctrice, mais c'est une ressource qu'il ne faudra pas négliger dans les plaies accidentelles.

Toutes les incisions longitudinales, latérales ou postérieures (et parmi celles-ci les médianes et les latérales par rapport à l'olécrâne) peuvent être acceptées, si l'on s'en sert pour aller détacher le triceps de l'olé-

crâne et non pour le couper. On pourra même, dans certains cas, leur ajouter de petites incisions perpendiculaires de dégagement, à la condition qu'elles ne coupent ni les tendons importants, ni les ligaments latéraux.

Les deux incisions latérales de Jeffray peuvent être utilisées à la condition de les rendre interfasciculaires en dessous de l'épicondyle et de l'épitrochlée. Les incisions que nous avons adoptées dans notre premier procédé de résection du coude ankylosé, et que Hueter[1] a recommandées ensuite, rentrent dans le même ordre d'idées.

C'est en arrière et en dehors, au niveau de l'articulation radio-humérale, qu'on pourra sans danger ajouter une petite incision transversale à l'incision longitudinale, puisqu'il n'y a dans cette région, ni nerf, ni muscle, ni tendon importants.

L'incision brisée externe et postérieure et l'incision médiane peuvent subir des variantes, sans grande importance au point de vue du résultat définitif, mais qui seront utiles dans un cas donné, pour faciliter l'opération ou réaliser quelques autres avantages. A côté de la ligne d'incision idéale, il y a pour le coude, comme pour toutes les articulations, la zone d'incision ou de tolérance, dans laquelle l'opérateur pourra diviser la peau et les tissus sous-cutanés sans léser d'organes importants et sans s'éloigner de l'esprit de la méthode.

Pour l'incision brisée extéro-postérieure, la zone de tolérance s'étendra un peu au-dessus, et surtout au-dessous et en dehors de la branche oblique moyenne, et comprendra l'espace occupé par l'anconé. En portant la partie moyenne de notre incision un peu plus bas, et en la dirigeant plus obliquement vers le cubitus, on pourra conserver la totalité de l'anconé.

Pour l'incision médiane, la zone de tolérance comprendra toute l'épaisseur de l'olécrâne, et les lignes parallèles qui s'inscriront dans cette épaisseur seront à peu près équivalentes. Nous préférons en principe celle de Park, adoptée il y a près de 40 ans par Maisonneuve[2], à celle de Langenbeck[3] (1/3 interne) et à celle de Chassaignac[4]; mais on choisira ces dernières suivant qu'elles seront, dans un cas donné, plus commodes pour l'opération.

Au point de vue de leur influence sur l'effet utile de la contraction des fibres du triceps, ces variantes d'incisions n'auront pas grande importance, si l'on ne les fait pas remonter à plus de cinq centimètres et l'on ménage la continuité des fibres du triceps avec le périoste cubital et les autres parties de la gaine périostéo-capsulaire. Une incision postér

1. *Der radiale Längsschnitt zur Resection des Ellenbogengelenkes; in Deuts. Zeits.*, 187

2. *Gazette des Hôpitaux*, 1853.

3. Langenbeck côtoyait d'abord le bord interne de l'olécrâne; plus tard il a porté son incision un peu plus en arrière, à la réunion du tiers interne avec les deux tiers externes.

4. Chassaignac tenait son incision en réalité en dehors de l'olécrâne et non sur le bord externe de cette apophyse, comme on le lui attribue quelquefois.

externe risquerait cependant de rencontrer et de couper le nerf de la portion externe du triceps, si elle était dirigée obliquement en dehors.

4. Des différentes variétés de résections du coude suivant le niveau où les os ont été sectionnés.

Pour comparer entre elles les résections, il est indispensable de bien indiquer le niveau auquel les os ont été sectionnés. Le résultat définitif est tout différent suivant la hauteur d'os qu'on retranche, quand il n'y a pas de régénération osseuse ; et quand la régénération osseuse s'accomplit, il est important de savoir au juste ce qui a été enlevé, pour la détermination exacte de la valeur de l'opération et l'appréciation de la méthode mise en usage.

La section de l'humérus peut être faite à quatre niveaux principaux, et ces quatre variétés comportent des différences très grandes dans les processus réparateurs et le mode de reconstitution de la néarthrose.

On peut faire des résections superficielles, enlever seulement les surfaces articulaires, tout ce qui est dans l'articulation ou du moins qui se trouve au-dessous des tubérosités ; c'est la *résection superficielle*, *sous-épicondylienne* ou *sous-tubérale* de l'humérus.

On peut sectionner au niveau de la portion la plus large de l'extrémité inférieure de l'humérus, dans l'épaisseur des tubérosités : on enlève ainsi chez un adulte une hauteur de deux à trois centimètres et la largeur de l'extrémité humérale n'en est pas diminuée sensiblement ; c'est la *résection intra-épicondylienne* ou *intra-tubérale de l'humérus*.

Si l'on sectionne plus haut au-dessus de l'épitrochlée ou de l'épicondyle, au point où le diamètre transversal de l'humérus commence à s'amincir, mais en restant toujours dans la portion élargie de l'os, on a la *résection sus-épicondylienne* ou bien encore *sus-tubérale*.

Enfin, si l'on fait porter la section plus haut, au-dessus de la portion renflée, là où la diaphyse est déjà cylindrique, on fait une opération qui doit porter le nom de *résection supra-bulbaire* ou de *résection dans la portion cylindrique de l'os*.

Toutes ces diverses résections peuvent être nécessitées par les limites de la lésion des os ; mais la plus fréquente, celle qui est indiquée dans la majorité des ostéo-arthrites chroniques, dans la jeunesse ou l'âge adulte, c'est la résection au-dessus de l'épitrochlée ou sus-tubérale. Au point de vue de la manœuvre opératoire, plus les résections sont étendues, plus elles sont faciles. Plus grande est la longueur des os dénudés, plus il est aisé de les faire saillir et de les scier.

Pour les os de l'avant-bras la résection présentera les variétés suivantes :

Au radius, elle sera appelée *superficielle* ou *sous-cupulaire* quand le renflement intra-articulaire de la tête aura été seul enlevé ; *intra-cervicale*

quand on aura sectionné dans le col, entre la tête et la tubérosité bicipitale; *sous-bicipitale* quand on aura réséqué au-dessous de la tubérosité bicipitale.

Pour le cubitus, on aura la résection de la saillie olécrânienne seule ou *résection intra-olécrânienne; la résection sous-coronoïdienne*, quand le trait de scie passera sous l'apophyse coronoïde et enlèvera toute la cavité sigmoïde et la totalité de l'olécrâne, et enfin la *résection sous-bulbaire*, quand on enlèvera la totalité du renflement cubital.

Avec ces divisions, il sera plus facile de s'entendre dorénavant, et on pourra comparer plus exactement les diverses observations, bien qu'il y ait nécessairement une foule de variétés intermédiaires.

5. *Procédés pour la résection semi-articulaire et les résections partielles du coude.*

On peut avoir à enlever isolément, soit l'extrémité inférieure de l'humérus, soit les extrémités réunies du radius et du cubitus. Dans le premier cas, on a la *résection semi-articulaire supérieure* ou *humérale du coude;* dans le second, la *résection semi-articulaire inférieure* ou *radio-cubitale du coude*. Ces opérations, rarement indiquées dans les ostéo-arthrites chroniques spontanées, et surtout dans les lésions anciennes, trouveront des indications fréquentes dans les plaies par armes à feu et les luxations irréductibles. Elles deviendront, du reste, de plus en plus acceptables pour la carie articulaire, à mesure qu'on se décidera à intervenir plus hâtivement.

A. *Résection semi-articulaire supérieure* ou *humérale du coude*. — Pour pratiquer cette opération, il faut se servir d'une incision brisée constituée par les parties supérieure et moyenne de notre incision type. Par cette incision, on dénude la tubérosité externe de l'humérus en détachant avec soin l'insertion du ligament latéral externe et toutes ses expansions humérales, puis on poursuit le détachement du revêtement périostéo-capsulaire aussi loin que le permet l'écartement des lèvres de la plaie. On peut alors, à la rigueur, par un effort violent, luxer l'humérus en dehors; mais il faut s'abstenir de ces tentatives brutales, et l'on doit préalablement faire au niveau de l'épitrochlée une incision de trois centimètres environ allant jusqu'au périoste, par laquelle on introduit un détache-tendon pour aller détacher, dans leur plus grande partie du moins, les attaches humérales du ligament latéral interne et les insertions correspondantes des muscles épitrochléens. Cela fait, on luxe l'humérus en dehors et, dans l'effort modéré que l'on fait, le reste des adhérences cède et l'extrémité humérale fait à travers la plaie une saillie suffisante pour que, en retournant l'avant-bras en haut, on puisse le scier au niveau exigé par les limites de la lésion.

Il faut, dans ce détachement des adhérences internes par une petite

ouverture, avoir soin de ne pas quitter l'os avec le détache-tendon, pour rester toujours entre la gaine périostéo-capsulaire et la surface de l'os.

Fig. 167. — Incisions pour la résection semi-articulaire supérieure ou humérale du coude; *c, d, e*, incision de résection en dehors; *a, b*, petite incision auxiliaire ou incision de décharge en dedans, au niveau de l'épitrochlée. *Dans cette figure, comme dans la suivante, les incisions épitrochléennes devraient être plus en dehors au niveau de la partie saillante de l'épitrochlée : on les a reculées vers l'olécrâne, uniquement pour les rendre visibles dans le dessin.*

Fig. 168. Incision pour la résection semi-articulaire inférieure ou radio-cubitale du coude; *f, g, h*, incision de résection en dehors; *i, k*, incision auxiliaire en dedans.

B. *Résection semi-articulaire inférieure* ou *antibrachiale du coude.* — De même que nous avons employé les deux jambages supérieurs de notre incision type pour la résection humérale du coude, de même nous aurons recours aux deux jambages inférieurs pour la résection radio-cubitale. Nous ferons partir du niveau de l'épicondyle une incision oblique en bas et en dedans jusqu'à la base de l'olécrâne, puis nous continuerons cette incision directement en bas, en suivant le bord postérieur du cubitus.

Cette incision faite, on dégage d'abord sa lèvre externe en décollant le périoste de la face externe du cubitus pour arriver sur l'articulation

radio-humérale. On incise alors la capsule dans le sens de l'incision extérieure, si on ne l'a déjà fait du premier coup, et on dénude l'extrémité du radius. Une petite incision transversale pourra être ajoutée sans inconvénient, au niveau du radius, pour faciliter la manœuvre.

On procède ensuite au détachement du tendon du triceps, et on dénude l'olécrâne en dedans aussi loin que possible. L'avant-bras, placé dans l'extension, facilitera beaucoup le détachement du triceps. Mais le cubitus est encore retenu en dedans, et il faut alors, en faisant bâiller l'articulation, insinuer le détache-tendon sous le triceps pour prolonger le plus loin possible la dénudation de l'olécrâne et du bord interne de la grande cavité sigmoïde. Par cette manœuvre, on peut se dispenser d'une incision interne qu'on ferait, du reste, au-dessous de l'épitrochlée, comme nous l'avons déjà indiqué pour la résection humérale.

C. *Résections partielles du coude.* — On peut avoir à enlever une partie de l'extrémité humérale ou des extrémités antibrachiales, ou bien toute l'extrémité de l'un des deux os de l'avant-bras.

La résection partielle de l'humérus se fera, soit par l'incision brisée externe et postérieure quand on voudra enlever le condyle, soit par une incision longitudinale interne, tracée au niveau de l'épitrochlée et se prolongeant en haut entre la portion interne du triceps et le brachial antérieur, quand la lésion siégera sur la tubérosité interne. En suivant l'interstice musculaire, on ne pourra pas léser le nerf cubital.

La résection du cubitus seul se fera par une incision médiane. On pénétrera sur l'os à travers le tendon du triceps qu'on rejettera sur les côtés, de manière à mettre à nu l'olécrâne et la portion du cubitus qu'on se propose de retrancher. On dépouillera alors les bords de la grande cavité sigmoïde, et pour arriver jusqu'à l'apophyse coronoïde où l'on aura à détacher l'insertion du brachial antérieur, on fera sauter l'olécrâne d'un coup de cisaille. L'articulation sera ainsi largement ouverte et l'on terminera l'opération sans difficulté.

La résection isolée de la tête du radius se fera par une incision en ⊢, à branche horizontale répondant à l'interligne articulaire, et à branche verticale postérieure suivant l'axe de l'os, mais ne dépassant pas en bas 4 centimètres pour ne pas léser la branche musculaire du nerf radial. On passera entre l'anconé et le cubital postérieur, et si l'on doit retrancher une grande hauteur de l'os, on incisera le périoste le plus possible en arrière pour ne pas rencontrer la branche du radial.

6. *Procédés applicables aux ankyloses osseuses du coude.*

Nous avons décrit autrefois un procédé spécial pour l'ankylose du coude, et nous le reproduisons ici, bien qu'il ne doive plus servir qu'exceptionnellement. Nous commençons par sectionner l'humérus et

nous réséquons ensuite une hauteur plus ou moins grande du fragment inférieur, ou même des deux fragments, selon les cas.

PROCÉDÉ PRIMITIF POUR LA RÉSECTION DU COUDE ANKYLOSÉ.

1er TEMPS. *Double incision des parties molles et protection du nerf cubital.* — Nous faisons une première incision de 6 centimètres sur le côté externe et postérieur du membre. Une deuxième incision de 4 ou 5 centimètres est faite sur le côté interne, en dedans du nerf cubital, au niveau du bord interne de l'humérus. Cette incision est faite avec précaution, car elle sert à s'assurer du nerf, qu'on met à nu dès qu'on a incisé l'aponévrose. Dès que le nerf est aperçu, on saisit avec un large crochet mousse tous les tissus de la lèvre externe ou postérieure de la plaie, y compris le nerf cubital, qui ne peut plus alors être lésé.— L'incision latérale externe pourra être prolongée obliquement sur l'olécrâne, comme dans le procédé type, et permettra alors de faire une résection plus étendue.

2e TEMPS. *Section de l'os.* — Les lèvres antérieures des deux plaies étant écartées, on passe la scie cultellaire à lame étroite, ou une scie d'horloger, sous le triceps, et l'on sectionne l'os d'arrière en avant. Pour ne pas léser les parties molles antérieures, on n'achève pas la section avec la scie; on laisse une couche mince qu'on fracture. Sur un coude normal l'épaisseur du brachial antérieur éloigne les vaisseaux de l'os, mais dans les anciennes ankyloses l'atrophie de ce muscle exige de plus grandes précautions.

3e TEMPS. *Résection d'un seul ou des deux fragments.*— Une fois l'os sectionné, on se trouve dans les conditions d'une articulation mobile, et l'on retranche une plus ou moins grande longueur du fragment inférieur ou de chacun des deux fragments, selon l'état des parties osseuses. On détache le triceps pour la section de l'olécrâne.

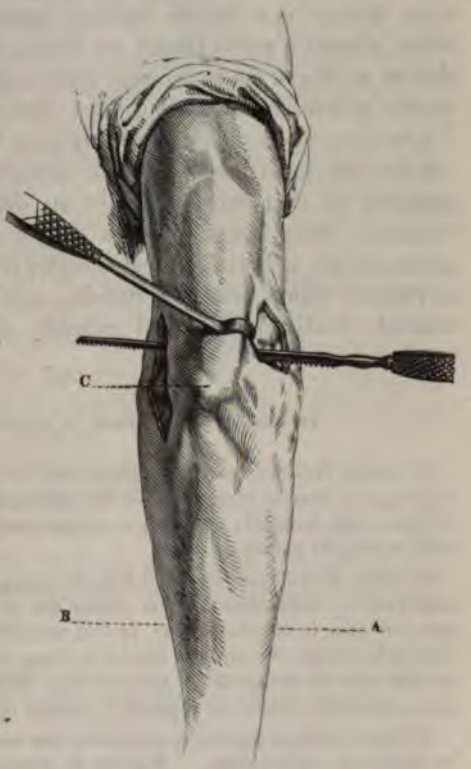

Fig. 169. — Premier procédé pour la résection du coude ankylosé (coude gauche). Double incision latérale; incision externe plus longue.

Le nerf cubital étant mis à l'abri par un crochet mousse, on passe une scie étroite sous le triceps, et l'on sectionne l'humérus. L'avant-bras devient alors mobile sur le bras; on fait ensuite saillir la partie correspondante à l'ancienne articulation, que l'on retranche à la hauteur voulue. — A. Bord interne. — B. Bord externe. — C. Saillie de l'olécrâne.

Nous n'avons eu recours à ce procédé qu'une fois, et depuis 1868

nous procédons tout autrement. Nous sectionnons la masse osseuse avec le ciseau, de manière à nous placer dans les conditions d'une articulation mobile, et nous continuons ensuite comme dans notre procédé type précédemment décrit. Dans les cas d'ankylose récente, facilement friable au ciseau, nous commençons par l'incision brisée externe et postérieure et nous n'avons pas besoin d'ajouter de nouvelle incision. Lorsque l'ankylose est ancienne, que les os sont confondus en une masse éburnée ou soudés par des ostéophytes périphériques irrégulièrement disséminés, nous faisons une double incision latérale pour attaquer l'os des deux côtés, et nous n'avons jamais eu besoin de recourir à la scie. La section des os au ciseau est le principe fondamental de notre procédé; on risque moins qu'avec la scie de faire des désordres dans les parties molles et l'opération est en réalité beaucoup plus facile. C'est dans ces opérations sur les ankyloses osseuses, avec ostéophytes périphériques, qu'il faut apporter un soin tout particulier au dégagement du nerf cubital. Dans deux cas, nous avons eu assez de peine à le retirer du milieu de la gaine ossifiée et hérissée d'ostéophytes très durs. En pareille occurrence il vaudrait mieux faire une incision spéciale pour aller le dégager directement. Voici notre second procédé, qui permet de faire face à tous les besoins.

PROCÉDÉ D'ÉLECTION POUR LA RÉSECTION DU COUDE ANKYLOSÉ.

1er TEMPS. *Incision externe et postérieure.* — Elle diffère de celle du procédé type en ce que la branche humérale doit descendre plus bas et arriver directement sur l'interligne radio-huméral; l'incision se dirige ensuite vers la base de l'olécrâne et redescend le long du cubitus.

2e TEMPS. *Dénudation de l'olécrâne, du condyle externe et de l'articulation radio-humérale. — Séparation avec le ciseau des os ankylosés.* — On dénude aussi loin que peut aller le détache-tendon, et l'on met surtout tous ses soins à détacher régulièrement le triceps. On introduit ensuite le ciseau dans l'interligne, s'il est reconnaissable, ou bien dans les points où l'os paraît le plus friable; on l'enfonce dans diverses directions, et, si l'os résiste, on reprend le bistouri et on découvre le coude en dedans.

3e TEMPS. *Incision interne et attaque de l'os avec le ciseau et le maillet au-dessous au niveau de l'épitrochlée. — Manière de se comporter dans les cas de synostose antébrachiale. — Conservation de l'attache du biceps.* — On fait une incision de 4 à 6 centimètres au niveau de l'épitrochlée; on prend les précautions d'usage pour garantir le nerf cubital. On complétera alors la section de la colonne osseuse avec le ciseau, et si l'on éprouvait des difficultés inattendues (ce qui ne nous est jamais arrivé), on passerait une scie entre les deux ouvertures. La section de l'humérus accomplie, on fait saillir les fragments à travers les plaies pour achever leur dénudation, et on les résèque. On procède avec la plus grande précaution au niveau du nerf cubital qui peut être entouré d'ostéophytes; puis on enlève une zone circulaire de périoste pour empêcher la réapparition de l'ankylose. Quand le radius et l'humérus sont soudés l'un à l'autre, on fait porter la section au dessous de la soudure pour rétablir les mouvements de pronation et de supination. Si cette soudure s'étend trop bas, on devra renoncer à séparer les deux os; mais dans les cas de synostose ne dépassant pas 4 ou 5 centimè-

tres, on devra réséquer les jetées intermédiaires. On isolera le radius et, au besoin, on l'amincira avec le davier gouge, en ménageant une lamelle osseuse pour l'insertion du biceps.

Il faut toujours faire des résections totales dans les cas d'ankylose osseuse, par fusion des os contigus, si l'on veut faire reconstituer une articulation mobile. On devra donc, sur chaque fragment, retrancher une certaine hauteur d'os, de manière à avoir un espace de 5 centimètres au moins entre les deux surfaces de section.

Dans un cas seulement, on pourrait se contenter d'une résection humérale et même exceptionnellement d'une simple ostéotomie : c'est lorsque le cubitus seul est soudé à l'humérus, le radius étant intact et mobile à la fois sur l'humérus et le cubitus[1].

Qu'il s'agisse d'une ankylose rectiligne ou d'une ankylose angulaire, nous procéderons toujours d'après les mêmes principes : section au ciseau des parties soudées, ablation consécutive d'une zone de périoste ou résection sous-périostée interrompue.

L'incision longitudinale, médiane et postérieure, est également applicable à l'ankylose du coude. Les lèvres de la gaine périostique écartées, on sectionne les os comme dans le procédé que nous avons décrit.

Nous n'avons eu en vue jusqu'ici que les cas où l'on veut obtenir une articulation mobile; mais il est des circonstances où l'on doit se contenter de changer la position du membre.

On devra alors chercher le procédé le plus simple, le plus facile pour sectionner les os; on les abordera par la face postérieure (incision de Moreau), en ayant soin seulement de mettre à l'abri le nerf cubital. Dans la division de la colonne osseuse, on devra diriger les traits de scie de manière que les surfaces de section se correspondent dans la direction qu'on devra leur donner plus tard.

1. D'autres procédés ont été employés contre l'ankylose du coude, mais il faut bien distinguer à quelle variété d'ankylose on a affaire avant de déterminer le procédé qui convient.

Deux chirurgiens d'Édimbourg, Annandale et Pat. Heron Watson, se sont bornés à la résection de l'extrémité inférieure de l'humérus. Annandale y a joint l'excision de la pointe de l'olécrâne. (*On a new Method of excising the elbow-joint in cases of Ankylosis*, in *the Lancet*, 1872.) Mais ces résections semi-articulaires ne sont pas applicables aux ankyloses osseuses avec fusion des os; c'est pour les luxations et les fractures, c'est-à-dire pour les cas où il subsiste une couche de cartilage du côté des os de l'avant-bras, qu'on peut les mettre en pratique, comme nous le verrons plus loin à propos des luxations irréductibles. Heron Watson, qui avait eu un insuccès (retour de l'ankylose) après une opération faite par l'incision médiane postérieure, imagina le procédé suivant :

1° Incision le long du nerf cubital au côté interne de l'olécrâne, plus longue que d'ordinaire ; 2° dissection du nerf cubital; 3° division avec un bistouri de la capsule et pénétration du bistouri dans l'articulation; 4° section avec les cisailles et ablation du condyle interne et de la trochlée, puis, par la même incision, section du condyle externe et de la petite tête de l'humérus; 5° régularisation avec la scie de l'extrémité inférieure de l'humérus. — H. Watson voulait ainsi conserver l'attache du triceps et du brachial antérieur. Il ne fait pas d'incision en dehors. (*A new operation for Ankylosis of the elbow-joint*, Edinburgh, 1873.) Annandale s'était servi d'une double incision latérale.

Comme il ne peut être guère question ici que de la mise en flexion d'une ankylose rectiligne, on retranchera, selon la règle que nous avons établie (t. I, chap. X), un coin à base antérieure représentant l'angle supplémentaire de celui qu'on se propose de déterminer entre le bras et l'avant-bras, c'est-à-dire que si l'on veut fléchir l'avant-bras suivant un angle de 110 degrés, on devra retrancher un coin de 70 degrés.

On agirait en sens inverse pour le cas où l'on aurait à ramener à l'angle droit ou légèrement obtus une ankylose en flexion exagérée ; on enlèverait un coin à base postérieure.

7. *Procédés applicables aux luxations irréductibles. — Résections semi-articulaires et résections totales. — Limites de la résection.*

Il n'y a pas de procédé fixe pour ce genre de lésions ; autant de variétés de luxations, autant d'incisions à proposer.

Puisque les rapports sont changés, l'incision typique doit être modifiée ou remplacée par une autre. Il faut seulement bien se rendre compte des nouveaux rapports de la région pour appliquer les règles générales qui doivent toujours nous guider, et qui nous conduiront d'elles-mêmes au meilleur procédé applicable à un cas donné.

Les résections pour luxations irréductibles seront tantôt semi-articulaires, tantôt totales ; les premières suffiront et devront avoir la préférence dans la majorité des cas. Les résections totales ne seront indiquées que lorsque l'articulation aura suppuré, que les cartilages seront détruits ou que la luxation s'accompagnera de fractures multiples des extrémités osseuses.

Pour les luxations sous-cutanées, sans désordres osseux graves dans les os de l'avant-bras, la résection de l'extrémité humérale suffira. Une résection sus-tubérale permettra de ramener en avant les os de l'avant-bras et enlèvera l'obstacle qui s'opposait à la flexion du coude. On ne touchera pas aux os de l'avant-bras, s'ils sont intacts, encore revêtus de leur cartilage, et on mettra la grande cavité sigmoïde du cubitus dans l'axe de la diaphyse de l'humérus, sans la mettre en contact avec la surface de la section.

En vérifiant l'état des surfaces articulaires du radius et du cubitus, on s'assurera de l'intégrité de l'apophyse coronoïde. Elle peut être arrachée dans les luxations en arrière, et alors elle remonte en haut, attirée par le brachial antérieur. Comme elle entraîne avec elle des lambeaux de périoste qui s'ossifient plus tard, elle peut devenir une cause de raideur ou d'ankylose de l'articulation nouvelle ; il faudra alors aller à sa recherche et l'extraire, sans couper le tendon du brachial.

Les luxations contre lesquelles on a le plus souvent à intervenir sont les luxations en arrière et les luxations postéro-latérales. Dans la variété

externe, la tête humérale fait saillie en avant et en dedans et paraît, pour ainsi dire, sous-cutanée; elle a repoussé devant elle et dissocié la masse des muscles épitrochléens. On n'a donc qu'à faire une incision de 7 centimètres environ, au niveau du point le plus saillant, sur le bord interne de la trochlée qu'on découvre dès qu'on incise la peau et l'aponévrose. On peut alors, par un effort vigoureux, faire passer l'humérus à travers la plaie, et, après l'avoir dénudé de son périoste, le scier à la hauteur voulue. Mais, comme au moment où l'on opère ces luxations irréductibles, il s'est déjà formé des adhérences irrégulières et dont on ne peut pas savoir d'avance le siège et les éléments, nous préférons faire en même temps une incision de 3 ou 4 centimètres au niveau de l'épicondyle, qui nous permet d'aller détacher l'insertion supérieure du ligament latéral externe ou ce qui reste de cette insertion.

Le ligament externe détaché, on peut sans difficulté luxer l'humérus et le scier à la hauteur voulue. Dans les luxations directement externes, la saillie de l'humérus en dedans serait encore plus marquée.

Pour les luxations postéro-internes, on ferait l'incision principale en dehors et l'incision de dégagement en dedans au niveau de l'épitrochlée.

Pour les luxations directement en arrière, le jambage supérieur et l'incision intermédiaire de notre procédé type nous donneront la voie la plus avantageuse et la plus facile; l'incision épicondylo-olécrânienne sera seulement plus horizontale; pour se donner du jour, on y ajoutera une incision épitrochléenne. D'une manière générale, il faut toujours pratiquer deux incisions latérales, d'inégale longueur, la plus longue correspondant au côté par où l'on doit luxer l'extrémité humérale.

Quant aux luxations en avant que nous n'avons pas eu l'occasion de rencontrer à l'état de luxation irréductible, on pourra les attaquer ou par l'incision médiane postérieure ou par une incision latérale, suivant que l'extrémité humérale sera plus facilement accessible par l'une ou l'autre de ces incisions.

Mais il y a tant de variétés dans ces luxations, tant de complications possibles dues aux fractures des extrémités osseuses, aux déplacements des parties fracturées et des épiphyses arrachées, que nous ne devons pas insister sur la description des procédés. Ce qui augmente encore la difficulté de ces descriptions à priori, *ce sont les changements de rapports dus à l'ossification des lambeaux de périoste arrachés et entraînés par les extrémités luxées*. De là des saillies anormales, des tubérosités supplémentaires qui peuvent modifier les incisions d'approche. Il faudra arriver sur l'os à enlever par le chemin le plus court et le plus économique possible, passer ou entre les muscles ou à travers ces organes par des incisions interfasciculaires, en évitant les vaisseaux et surtout les nerfs qui sont les organes dont il faut particulièrement s'inquiéter.

C. DE LA RÉSECTION TEMPORAIRE DE L'OLÉCRANE POUR EXPLORER L'ARTICULATION ET EN EXCISER LES PARTIES ALTÉRÉES.

Park, Dupuytren, Maisonneuve avaient ou conseillé ou mis en pratique la section de l'olécrâne avec la scie pour pénétrer dans l'articulation. On abandonnait généralement l'olécrâne à lui-même, qui remontait en haut, attiré par le triceps, et se soudait plus tard à l'humérus. Pour rétablir sa continuité avec le cubitus, V. Bruns[1] le suturait à cet os, après avoir, au besoin, ruginé ou excisé sa face articulaire. Depuis que nous avons démontré qu'on conservait l'action du triceps en détachant son tendon de l'olécrâne sans détruire sa continuité avec le périoste du cubitus, il n'avait plus guère été question du procédé de Bruns. Mais dans ces derniers temps d'autres chirurgiens, Völker[2], Trendelenburg[3], ont pénétré dans l'articulation du coude, par une ostéotomie préalable de l'olécrâne, pour réduire des luxations anciennes. Ils trouvèrent, dans l'un et l'autre cas, de petites esquilles qui s'opposaient à la réduction. Mosetig Moorhof a appliqué le même procédé aux tumeurs blanches, et il a eu des résultats plus satisfaisants que ceux qu'on avait signalés autrefois[4]. Malheureusement la fréquence des altérations du cubitus dans les ostéo-arthrites du coude obligerait souvent à sacrifier l'olécrâne sectionné, et on n'aurait alors que la ressource de suturer le périoste olécrânien au corps du cubitus.

Les faits des chirurgiens que nous venons de citer montrent que l'opération est simple dans ses suites et que la soudure du cubitus s'opère très bien. Elle atteint parfaitement le but qu'on se propose, puisqu'elle permet de bien découvrir l'articulation. Nous dirons plus : l'ostéotomie préalable de l'olécrâne constitue la voie d'approche la plus large pour l'exploration complète de la cavité articulaire. Malgré tous ces avantages, nous en sommes peu partisan, d'abord parce que le temps, relativement long, qui est nécessaire à la soudure de l'olécrâne, doit faire négliger la mobilité active et passive de l'articulation, et qu'on est par cela même exposé à des raideurs rebelles; en second lieu, parce qu'on arrive à explorer suffisamment l'articulation avec des incisions cutanées et intermusculaires qui n'obligent pas à couper le triceps.

Quand on a laissé se continuer le triceps avec le périoste cubital, on

1. *Jahresbericht*, 1862, p. 271.
2. *Osteoplastische Resect. des Ellenbog.* in *Deuts. Zeits. der Chirurgie*, 1880.
3. *Ueber die temporäre Resection des Olecranon.* (*Centralblatt für Chirurgie*, 1880.)
4. *Wiener med. Press*, n° 26, 1883. — Sur un garçon de 18 ans, mort deux mois et demi après l'opération, Mosetig Moorhof a trouvé à l'autopsie l'olécrâne si complètement soudé au cubitus qu'il fallait une grande attention pour découvrir la cicatrice osseuse. Les surfaces de section cependant étaient lisses et reliées par des tissus conjonctifs. La soudure était périphérique, mais suffisante pour permettre d'exécuter les mouvements physiologiques.

peut, quelques jours après, commencer à mobiliser l'articulation, et on le fait aussi longtemps et aussi souvent que cela est nécessaire, sans compromettre la continuité du périoste et du tendon. Quand on a coupé l'olécrâne ou le tendon en travers, il faut un mois au moins, et quelquefois beaucoup plus longtemps, pour qu'on puisse imprimer des mouvements modérés à l'articulation, sans faire céder la suture. En les entreprenant plus tôt, on risque de désunir les fragments ou d'allonger la cicatrice.

Avec des incisions postéro-latérales, prolongées suffisamment en haut et en bas, avec notre incision typique, par exemple, à laquelle on ajoutera, au besoin, une incision interne, on ouvrira toujours assez l'articulation pour en retirer les esquilles et les autres corps étrangers. En expérimentant sur le cadavre, on voit que cette double incision donne beaucoup de jour à la condition qu'on libère les adhérences capsulo-ligamenteuses. Une fois le ligament latéral externe détaché, on peut faire bâiller l'articulation de manière à l'explorer dans tous ses recoins.

Dans les cas exceptionnels où l'on croirait devoir pénétrer dans l'articulation à travers l'olécrâne, nous conseillerions de scier cette apophyse, non pas transversalement, comme on le recommande, mais par une section oblique en haut et en avant. L'olécrâne ainsi détaché se relève tout aussi facilement en haut, et on a l'avantage d'avoir de meilleures conditions de soudure, les fragments étant réadaptés sur une surface plus large. On fait partir la section du cubitus d'un centimètre au-dessous du niveau de la cavité sigmoïde.

D. DU MODELAGE DES EXTRÉMITÉS RÉSÉQUÉES ET DE LA CONSERVATION DES SAILLIES OSSEUSES SERVANT AUX INSERTIONS MUSCULAIRES.

Nous avons déjà recommandé le modelage des extrémités réséquées, pour donner à une surface articulaire une forme analogue à la forme normale, ou du moins pour établir une surface d'emboîtement propre à recevoir les os adjacents et à assurer la solidité de la nouvelle articulation. Nous l'avons cependant rarement appliqué au coude, à cause de l'abondance des masses ossifiables qui suit cette résection et de la formation des condyles transversaux ou malléoliformes que nous obtenons par le détachement régulier du périoste au niveau des tubérosités.

Ce que nous avons fait plus souvent, c'est d'enlever avec le détache-tendon des copeaux osseux au niveau des tubérosités, quand la couche périphérique était saine. Quelquefois, cependant, après avoir donné notre trait de scie transversal, nous avons excavé la partie moyenne avec le couteau-gouge ou une petite scie cultellaire, de manière à déterminer deux appendices latéraux qui devaient servir de point d'attache aux ossifications nouvelles et auraient pu les remplacer au besoin.

Bigelow (de Boston) et Paul Vogt (de Griefswald) ont proposé de conserver les tubérosités humérales, le premier, en les séparant avec la scie, le second, avec le ciseau[1]. Quel que soit le moyen de section qu'on emploie, l'idée est bonne en soi, mais avec la méthode sous-périostée elle n'aura au coude que des applications limitées, pour les raisons que nous venons de rappeler et qui trouveront une nouvelle confirmation dans l'examen des pièces anatomiques que nous avons figurées à la fin de ce chapitre.

Lorsque nous nous trouvons dans les conditions d'obtenir par le périoste de nouvelles tubérosités saillantes et solides, il vaut mieux sacrifier les anciennes, qui dans les vieilles ostéo-arthrites sont plus ou moins malades, et risquent d'entretenir des suppurations interminables ou d'amener des récidives. *Dès qu'on est sûr d'arriver à la reconstitution d'une néarthrose solide, il vaut mieux la refaire à neuf que de faire servir des matériaux suspects qui ont, en outre, le grave inconvénient de favoriser la production de l'ankylose chez les sujets jeunes et plastiques.*

C'est pour les adultes, à plasticité faible, et chez lesquels on doit prendre toutes les précautions pour prévenir une articulation trop lâche, que le modelage de l'extrémité humérale peut rendre des services. Lorsque le trait de scie transversal, donné au delà des limites périphériques de la lésion osseuse, fait reconnaître l'altération du tissu spongieux au-dessus des fossettes coronoïdienne et olécrânienne, on peut excaver avec le davier-gouge la partie correspondante de l'humérus, ou bien faire une section courbe avec la scie cultellaire.

Ce modelage de l'os trouvera aussi son indication au cubitus pour conserver l'olécrâne. On pourra, soit avec le couteau, soit avec une petite scie cultellaire, chantourner la cavité sigmoïde, c'est-à-dire déterminer une concavité dans la partie bulbaire du cubitus, en conservant l'attache du triceps à l'olécrâne.

Chez les jeunes enfants, pour lesquels il faut s'abstenir de résections étendues, on modèlera avec le couteau ostéotome les surfaces huméro-cubitales. La nature encore cartilagineuse des extrémités articulaires et la friabilité des parties atteintes d'ostéite rendent ce modelage très facile à faire à cet âge.

Chez l'adulte, nous préférons au couteau la curette tranchante ou le davier-gouge pour agir par morcellement sur les parties qu'on ne peut pas faire saillir. Nous nous servons dans ce but de grands daviers-gouges qui, beaucoup plus larges dans leur partie coupante que les instruments ordinaires, permettent d'accélérer le travail.

1. En 1856, un chirurgien anglais, Moore, avait déjà enlevé une portion d'humérus en forme de coin, laissant en place l'épicondyle et l'épitrochlée. (*The Lancet*, 1856, t. I, p. 251, et Painetvin, *De la résection du coude*, p. 155.)

E. PROCÉDÉS APPLICABLES A L'ARTHROTOMIE, A L'ABRASION ET AUX AUTRES OPÉRATIONS ÉCONOMIQUES QU'ON PEUT PRATIQUER SUR L'ARTICULATION DU COUDE. — SYNDESMOTOMIE ET MYO-SYNDESMOTOMIE POUR LA RÉDUCTION DES LUXATIONS IRRÉDUCTIBLES.

Nos incisions de résection du coude ayant été combinées pour ouvrir le plus largement possible l'articulation et l'explorer avant de la réséquer, sont, par cela même, celles que nous recommanderons pour les opérations économiques.

L'arthrotomie n'est que le premier temps de la résection ; c'est l'ouverture de l'articulation qui rend la résection possible. Elle doit donc, comme toutes les opérations exploratrices, être combinée de manière à servir pour toutes les éventualités.

Nous avons déjà fait remarquer le jour que pouvait donner notre incision type. En y ajoutant une incision interne, et en coupant à petits coups et de dedans en dehors les brides capsulaires ou ligamenteuses, on peut suffisamment faire bâiller l'articulation pour voir dans son intérieur et explorer ses principaux recoins. Par cette incision on peut luxer les os, les abraser, les ruginer, les évider, les modeler ; faire en un mot toutes les opérations qui sont destinées à éviter la résection proprement dite, mais qui y conduisent le plus souvent, parce qu'on trouve les os plus malades qu'on ne l'avait soupçonné tout d'abord, et puis parce que, après avoir luxé une extrémité humérale qu'on a essayé d'abraser, de racler, d'évider, on voit qu'il est plus sage de l'enlever complètement, c'est-à-dire de la réséquer.

Quelle que soit la décision que l'on doive prendre plus tard, il faut, pour bien faire ces explorations, ne pas ménager la longueur des incisions. On doit les faire comme pour une résection, qu'il s'agisse d'une ostéo-arthrite spontanée, d'une fracture avec esquilles et corps étrangers, ou d'une luxation irréductible. Pour se donner du jour, il faut, quand on ne trouve pas l'obstacle, détacher ou au moins désinsérer les ligaments, c'est-à-dire les détacher avec le détache-tendon ou les diviser avec le bistouri au ras de l'os, et non les couper par le milieu. C'est en vue de la résection, dont il faut prévoir la nécessité, qu'on doit régler ces sections et ne pas couper en travers tous les tissus qu'on rencontre. S'il y a des lambeaux de capsule interposés ou des portions d'os arrachées, on les excise ; si l'on aperçoit un ligament tendu, on le coupe dès qu'il est à nu.

Quant à la section des adhérences qui retiennent les os luxés et empêchent la réduction, il faut aussi la faire par des incisions qui serviront, s'il y a lieu, pour une véritable résection.

Cette *syndesmotomie* appliquée aux luxations irréductibles se fera à ciel ouvert, avec toutes les précautions antiseptiques, plutôt que par

des sections sous-cutanées qui n'ont quelque chance de réussir que lorsqu'on sent nettement des brides résistantes et tendues. A priori, on ne sait guère quels peuvent être les obstacles à la réduction, et on a quelquefois la plus grande peine à les découvrir, malgré des incisions multiples; aussi les sections sous-cutanées sont-elles le plus souvent suivies d'insuccès. (Voy. pages 284 et suiv.)

§ III. — Traitement post-opératoire de la résection du coude.

L'importance de cette question nous oblige à lui consacrer quelques développements. Il nous paraît même d'autant plus important d'y insister que, malgré tout ce que nous avons écrit depuis vingt ans, nous craignons d'avoir laissé subsister plus d'un malentendu, non seulement avec ceux qui n'acceptent pas nos idées, mais avec ceux qui nous ont fait l'honneur de les adopter. Nous dirons plus : les théories les moins physiologiques sont encore répandues sur la valeur et l'utilité de la mobilisation articulaire après les résections; aussi devrons-nous entrer dans des détails un peu minutieux sur la technique de ce traitement post-opératoire pour compléter ce que nous en avons déjà dit dans le tome Ier, à propos des *Résections en général*.

A. PANSEMENT ET TRAITEMENT DE LA PLAIE JUSQU'A LA CICATRISATION COMPLÈTE.

La plaie ayant été drainée sera plus ou moins réunie selon qu'il s'agira d'une ostéo-arthrite tuberculeuse ou d'une lésion traumatique. Pour les ostéo-arthrites tuberculeuses, on ne réunira que la partie supérieure de la plaie et une partie de la branche inférieure de l'incision cubitale. Indépendamment des drains, on placera dans la cavité articulaire un sachet d'iodoforme ou tout autre corps isolant antiseptique, pour empêcher la réunion immédiate du fond de la plaie. On se réserve ainsi la possibilité de modifier plus tard, s'il y a lieu, la paroi de la gaine périostéo-capsulaire, dans le but d'amener des granulations plastiques. On enveloppe ensuite le membre, de la main à l'épaule, d'un pansement antiseptique, et on l'immobilise ou dans une attelle plâtrée ou dans une gouttière bien matelassée d'ouate. Une fois l'attelle solidifiée, on place le membre sur un coussin, la main plus élevée que le coude, et le bras en abduction moyenne.

Il faut placer l'avant-bras dans la flexion à angle obtus sur le bras (130 à 135 degrés) ; cette position, que nous avons recommandée dès nos premières publications sur la résection du coude, nous paraît toujours la mieux indiquée pour la généralité des cas. La flexion à angle droit, ou à angle un peu aigu, qui est plus commode pour le malade quand il veut se lever et s'asseoir dans son lit, a l'inconvénient de resserrer en avant la cavité de la plaie, et de déterminer des plis intérieurs

et profonds qui peuvent gêner l'écoulement des liquides et amener des pressions douloureuses. Lorsqu'on a enlevé cependant une grande longueur d'os, 7 centimètres environ, on peut, en drainant bien la plaie, fléchir le coude à angle droit immédiatement après l'opération.

On a inventé une foule d'attelles et d'appareils pour maintenir le coude réséqué et, sans beaucoup d'imagination, on pourrait en présenter de nouveaux modèles; mais ces modifications ont trop peu d'importance pour que nous nous y arrêtions. Une fois l'indication saisie, un chirurgien au courant des ressources de son art n'a que l'embarras de choisir les moyens qui peuvent la remplir. Nous recommandons avant tout les appareils simples qu'on peut confectionner et se procurer partout. Avec le plâtre, les attelles minces en métal et les gouttières en fil de fer grillagé, assez souples pour qu'on puisse les modeler, les étendre ou les fléchir par la pression des mains, on satisfait à tous les besoins. De simples bandes en tarlatane mouillées peuvent, à la rigueur, suffire à immobiliser le coude, mais comme nous tenons, dans les premiers jours, à maintenir exactement les os dans la position où nous les avons placés, un appareil contentif complètement rigide nous paraît de beaucoup préférable. Quand la main est laissée flottante, ses mouvements retentissent dans le coude. Les extrémités réséquées peuvent alors se déplacer et s'adapter dans des rapports défectueux qu'il sera difficile de corriger plus tard. Nous nous servons aujourd'hui pour le premier pansement d'une mince attelle plâtrée, interne et inférieure, s'étendant de l'aisselle au bord inférieur du métacarpe. Elle se termine par un appendice que nous recourbons dans le premier espace interdigital, et qui, une fois solidifié, forme un crochet pour soutenir le pouce et maintenir la main dans une position fixe, intermédiaire entre la pronation et la supination. Cette attelle, placée par-dessus le pansement antiseptique dont elle est séparée par une feuille de papier souple et non collé, a l'avantage de s'adapter exactement à la forme du membre et de le maintenir dans une immobilité parfaite. Grâce à la feuille de papier qui l'isole du bandage, on la retire sans peine lorsqu'on veut renouveler le pansement.

Une gouttière en fil de fer, échancrée au niveau du coude et terminée en bas par un crochet souple et flexible, pour soutenir le pouce, peut remplir le même but lorsqu'elle est faite à la taille du sujet. Si l'attelle plâtrée est préférable pour les premiers pansements, la gouttière a ensuite plus d'avantages; elle est plus légère, plus commode et plus simple dans son application; nous la substituons à l'attelle plâtrée dès le deuxième ou le troisième pansement. Nous nous bornons à représenter ici la carcasse de la gouttière applicable à la majorité des cas. On la matelasse et on la garnit plus ou moins selon que le membre est plus ou moins sensible, et que le malade doit rester au lit ou se lever; sa malléabilité permet de fléchir la partie antibrachiale et de la ren-

verser à volonté dans le sens de la pronation ou de la supination.

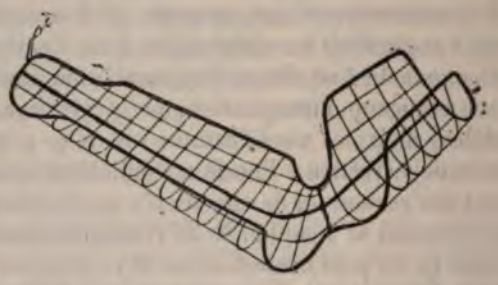

Fig. 169 *bis*. Gouttière pour la résection du coude.—*Carcasse de la gouttière en fil de fer applicable à la généralité des cas, côté droit.* — Toute gouttière en fil de fer doit présenter certaines conditions pour être bien supportée et remplir le but qu'on se propose. Elle sera échancrée au niveau du coude, afin que la plaie ne supporte pas de pression douloureuse. La portion brachiale doit être latérale interne et postérieure, et embrasser la demi-circonférence du bras ; la portion anti-brachiale sera à la fois latérale interne et inférieure pour supporter l'avant-bras. La portion qui répond à la main ne doit pas dépasser la limite inférieure du métacarpe pour laisser les doigts libres. Le pouce doit être reçu dans un crochet rembourré. Ce crochet soutient la main, soulage le malade et maintient dans les premiers temps l'avant-bras entre la pronation et la supination. Pour permettre au malade de se promener, on soutient la gouttière par une épaulière, et on la fixe à une ceinture [bouclée, passée autour du tronc. La gouttière ainsi fixée ne glisse pas, et l'opéré peut se mouvoir et marcher sans éprouver de tiraillements dans la plaie. — *a*, portion brachiale de la gouttière ; *b*, portion antibrachiale ; *c*, crochet pour soutenir le pouce.

Un point important à déterminer, c'est le degré de rapprochement des surfaces de section. Selon la règle déjà formulée, *on rapprochera d'autant plus qu'on comptera moins sur la régénération osseuse.* D'une manière générale, chez les sujets jeunes, au-dessous de trente ans, et après la résection d'une colonne osseuse de 5 à 6 centimètres, nous laissons à la gaine périostéo-capsulaire sa longueur normale sans chercher à rapprocher ou à éloigner les surfaces de section, et c'est là un des avantages de la position à angle obtus. Mais au delà de trente ans, nous rapprochons un peu, et nous rapprochons d'autant plus que nous avons affaire à un sujet moins plastique, sans jamais cependant mettre les os en contact, ce qui ne doit se faire que lorsqu'on cherche une ankylose.

Les surfaces de section tendent toujours, du reste, à se rapprocher plus ou moins, quand le membre est au repos et horizontalement placé. La tonicité des tissus et la rétraction insensible des muscles dont toutes les attaches ont été conservées sont les agents de ce rapprochement. Aussi, après une résection sous-périostée, est-ce la raideur qui est plus à craindre que la trop grande laxité ; mais ici encore il n'y a rien d'aussi inexact que les propositions trop générales et d'aussi dangereux que les règles absolues. Si la raideur est à craindre chez les enfants et chez les

sujets jeunes après une résection pathologique, la laxité sera à redouter après l'ablation des mêmes longueurs d'os dans une résection traumatique primitive, surtout lorsque le traumatisme aura détruit une partie du périoste.

Pour fixer les os dans le degré d'écartement que nous jugeons utile, nous les maintenons avec les mains dans la position voulue pendant tout le temps que l'attelle plâtrée met à se durcir. Une fois le plâtre sec, les os se trouvent suffisamment fixés. On a recommandé l'extension permanente de l'avant-bras par des tractions exercées sur les doigts et la main; mais ces appareils, qui exigent le séjour du malade au lit, sont incommodes et souvent illusoires. Ils atrophient les muscles qu'ils compriment; ils enraidissent les articulations des doigts. Ils ne peuvent être utiles qu'exceptionnellement et, sauf dans un cas, nous nous en sommes toujours passé.

Quel que soit l'état d'altération des tissus après les résections pathologiques, on peut, grâce au drainage et aux petits sachets d'iodoforme, laisser le premier pansement en place huit, dix jours et plus. On pourrait dans la plupart des cas, grâce à l'iodoforme, laisser ce premier pansement beaucoup plus longtemps, mais c'est pour empêcher des adhésions dangereuses entre les tissus divisés et prévenir l'ankylose que nous ne le laissons pas en général plus de huit jours. On ne peut pas dire d'avance de renouveler le pansement à telle heure ou à tel jour ; on se laisse guider par les circonstances, et on ne doit se préoccuper que d'une chose au début : imprimer à la plaie une marche aseptique.

Dans les cas d'ostéo-arthrite tuberculeuse nous ne laissons jamais la plaie se fermer avant quatre ou cinq semaines, et quelquefois nous la maintenons ouverte beaucoup plus longtemps au moyen de tubes ou de crins. Nous laissons alors le drain perforant jusqu'à ce que toutes les surfaces osseuses soient recouvertes de granulations plastiques, et qu'on n'ait plus à craindre la nécrose de petites parcelles osseuses ou la formation d'abcès de voisinage.

Ce mode de pansement ne contrarie en rien la *cicatrisation aseptique, qui est toujours notre but*, et prévient la réunion trop rapide, qui est *un danger après les arthrites fongueuses*. On peut faire fermer ces plaies beaucoup plus tôt, mais on s'expose à avoir consécutivement des fusées et des abcès qui retarderont en définitive beaucoup plus la guérison que le séjour plus prolongé des tubes dans la plaie.

Pour les résections pratiquées sur des tissus sains, on se comportera autrement et, comme nous l'avons déjà dit, on réunira plus complètement et on poursuivra une guérison immédiate, ou seulement plus rapide, selon les cas. On aura, après certaines résections traumatiques ou orthopédiques, des réunions immédiates sans une goutte de pus. On pourrait obtenir le même résultat après les résections pathologiques, mais ce serait payer trop cher un petit avantage (voy. plus loin, § VII).

B. DE LA POSITION A DONNER AU MEMBRE ET DES MOYENS DE DIRIGER LA RECONSTITUTION DE LA NÉARTHROSE. — TEMPS DURANT LEQUEL LE COUDE DOIT ÊTRE SOUTENU PAR DES APPAREILS.

La reconstitution du coude marche très rapidement chez les jeunes sujets. Quelquefois, au bout de quinze jours et après une résection totale, il est assez solide pour qu'on puisse soulever le membre horizontalement, en le prenant par la main, et écarter le bras du tronc ; mais tout dépend de l'étendue des portions enlevées et de l'âge du sujet, car chez d'autres individus plus âgés il pourra y avoir encore une grande laxité latérale au bout de deux ou trois mois.

La manière dont a été pratiquée l'opération influe essentiellement sur la solidité de la néarthrose ; si l'on a fait une résection sous-périostée selon les règles, c'est-à-dire détaché tous les ligaments, toutes les insertions capsulaires sans les couper, on obtient dès les premières semaines une grande solidité. C'est dans ces conditions que les avantages de la méthode sous-périostée apparaissent dans tout leur éclat. Qu'il en était autrement avec la méthode ancienne! les membres restaient flottants si l'on n'avait pas mis les os en contact immédiat, et ils se cicatrisaient isolément, attirés dans un sens ou dans l'autre, selon les attaches musculaires qu'on avait laissé subsister.

Dès que l'articulation est suffisamment solide, c'est-à-dire dès que les os ne tendent plus à se déplacer, nous supprimons la gouttière et nous laissons l'opéré marcher le membre fléchi et soutenu par une écharpe pendant le jour; lorsqu'il se couche, il doit remettre sa gouttière. Nous la faisons conserver la nuit, pendant plusieurs mois, pour éviter les mauvaises positions et les mouvements inconscients pendant le sommeil.

Il faut, du reste, surveiller constamment le membre opéré, vérifier si l'avant-bras est bien dans l'axe du bras, s'il ne glisse pas en dedans; et si l'on s'aperçoit d'une mauvaise direction, réappliquer la gouttière ou une attelle plâtrée et rectifier au besoin la position. Il faut s'occuper aussi de la main et la ramener en supination, si elle tombe trop en pronation.

Plus les muscles étaient atrophiés avant l'opération, plus on doit surveiller les rapports des extrémités osseuses. *Pour que tout marche régulièrement, il faut que les muscles reprennent leur action parallèlement à la reconstitution des saillies osseuses et des résistances passives de la néarthrose.* Tant que les muscles ne pourront reprendre leur rôle de ligaments actifs de l'articulation, ils ne contribueront pas à modeler les extrémités articulaires et à creuser, dans les masses nouvellement formées, les dépressions et les sillons destinés à recevoir et à faire glisser les tendons péri-articulaires.

C'est pour cela qu'il faut fréquemment examiner l'articulation et

apprendre au malade à la surveiller lui-même, tant que la contraction musculaire n'est pas suffisamment énergique. On a quelquefois à résister au désir des opérés qui, sentant leur main forte et énergique et ayant besoin de gagner leur vie, veulent recommencer trop tôt leur travail.

Fig. 170. — Déformation de la néarthrose du coude par un travail trop hâtif après la résection. — *a*. Saillie exagérée du nouvel épicondyle; les os de l'avant-bras ont glissé en dedans et s'articulent avec une masse épitrochléenne transversalement dirigée.
La difformité est exactement la même aujourd'hui, seize ans après la résection.

Un de nos opérés, réséqué du coude gauche en 1871, pour une ostéoarthrite tuberculeuse, ne résista pas au désir de mettre la main à l'œuvre avant la consolidation de la néarthrose; voyant qu'il pouvait y suffire et n'éprouvant pas la moindre douleur, il prolongea son travail tous les matins pendant une heure ou deux. Nous le revîmes seulement quelques mois après, et nous constatâmes alors un déplacement latéral, une sorte de luxation en dedans de l'avant-bras qui avait amené la déformation que nous reproduisons ici (fig. 170).

Observations XXXVIII. — *Résection sous-périostée du coude gauche pour une ostéoarthrite suppurée. — Lésions costales antérieures. — Guérison par la reconstitution d'une néarthrose irrégulière due à un travail trop hâtif. — Nouvelles localisations tuberculeuses après l'opération sans retentissement sur la néarthrose.*

État de l'opéré seize ans après la résection.

N. Perron, garçon coiffeur, âgé de quarante-cinq ans aujourd'hui, fit une chute sur le coude en septembre 1870, qui n'amena pas d'accidents immédiats; peu à peu l'articulation se tuméfia et devint douloureuse; un abcès s'ouvrit au commencement de 1871. En avril de la même année, résection sous-périostée totale du coude, sec-

tion sus-condylienne de l'humérus; hauteur totale enlevée, 52 millimètres; lésions principales dans le cubitus; érosions et séquestre superficiel dans l'humérus. Le malade, opéré à l'Hôtel-Dieu, rentra chez lui immédiatement et fut soigné par M. le docteur Viennois. Au bout de deux mois la plaie était cicatrisée: bandage silicaté. Le malade put se servir bientôt de sa main et, quelque temps après, se sentant assez fort, il enleva son bandage sans nous prévenir et commença à se servir du membre opéré pour travailler. Nous ne le revîmes qu'au bout de plusieurs mois après l'opération, et nous constatâmes un déplacement en dedans de l'avant-bras, qui s'accentuait quand le malade soulevait le coude en l'air et simulait le mouvement qu'il faisait chaque jour pour la taille des cheveux. L'épicondyle de nouvelle formation faisait une saillie très disgracieuse et très gênante pour le malade. La peau était tendue sur cette saillie et menaçait de s'excorier; c'est pour cela du reste que le malade était venu nous revoir. Les os étaient déjà malheureusement fixés dans leur nouvelle situation, grâce à l'articulation du cubitus avec l'épitrochlée, et on ne pouvait pas ramener complètement l'avant-bras dans l'axe du bras; c'est à cette époque qu'il a été photographié. Pour empêcher que ce déplacement ne s'accentuât, nous lui fîmes faire un appareil composé de deux tiges latérales articulées au coude. Il le porta pendant quelques mois, puis, sentant son bras assez fort, il le laissa de côté, pour ne plus s'en servir.

État de l'opéré le 25 *mars* 1887, *seize ans après la résection.*

Ce sujet a constamment travaillé de son métier de coiffeur depuis 1872, il ne s'est arrêté que quelques jours en 1878 pour entrer à l'Hôtel-Dieu de Paris, où on lui ouvrit des abcès froids d'origine costale. La santé générale est aujourd'hui florissante; il se sent, dit-il, plus fort que jamais; les derniers abcès ossifluents sont taris depuis 1878.

La forme du coude n'a pas changé; elle est ce que la représente la figure 170. Le nouvel épicondyle est aussi saillant, et l'avant-bras, porté en dedans, est solidement fixé dans cette position. La peau, qui avait un moment été sensible au niveau de la saillie épicondylienne, supporte aujourd'hui les frottements et les pressions, comme dans une région normale.

L'ossification olécrano-épitrochléenne n'a pas fait de progrès; l'olécrâne est toujours indépendant du cubitus; mais il est moins mobile et, quand on l'examine superficiellement, on croirait qu'il est soudé au corps de l'os. Il en est de même de la masse épitrochléenne; elle forme une saillie de 3 centimètres en dedans du bord interne de l'humérus, mais elle n'est pas soudée à cet os; elle lui est unie par des faisceaux fibreux très résistants, qui permettent cependant de constater un peu de mobilité quand on examine le coude au repos complet. Quand les muscles de l'avant-bras et de la main se contractent et que l'avant-bras exécute des mouvements de flexion ou d'extension, la saillie épitrochléenne semble faire corps avec l'humérus.

Flexion complète; extension à 170 degrés; pronation et supination égalant les deux tiers des mouvements normaux; le cubitus tourne un peu avec le radius. — Mouvements actifs aussi étendus que les mouvements passifs.

L'opéré porte 7 kilogrammes à bras tendu et relève l'avant-bras fléchi sur le bras, le coude maintenu en l'air, avec un poids de 1500 grammes dans la main.

Outre son intérêt au point de vue de la déviation secondaire de l'avant-bras, cette observation est un bel exemple de guérison d'un sujet tuberculeux et de l'intégrité de la néarthrose pendant les diverses poussées de l'infection tuberculeuse.

Ce travail hâtif peut amener un autre accident dans les cas où la destruction de la couche ostéogène sur le périoste cubital et la face adhérente du tendon du triceps a empêché la reconstitution d'un crochet olécrânien. On constate alors une tendance des os de l'avant-bras à se luxer

en avant. Si cette luxation s'accomplit, il en résultera une diminution considérable dans la force du membre.

Mais il suffit de signaler la possibilité et le mécanisme de ces accidents pour déterminer les moyens de les prévenir, et même d'y remédier quand ils viennent de se produire. Tant que les muscles ne sont pas assez forts pour diriger l'avant-bras dans le sens des mouvements normaux et fixer le radius et le cubitus contre l'humérus dans ces divers mouvements, il faut soutenir le membre par un appareil.

Si le malade peut se soigner pendant un temps suffisant, il faut lui ordonner une simple gouttière dont on retirera le membre plusieurs fois par jour pour lui faire faire des mouvements actifs et pour l'électriser.

Si le sujet a besoin de commencer à travailler, on doit lui appliquer un appareil silicaté, articulé au coude au moyen de deux charnières métalliques placées aux deux extrémités du diamètre épicondylo-épitrochléen. Cet appareil permet les mouvements de flexion et d'extension et empêche les déplacements latéraux [1]. Il permet même, s'il n'est pas trop serré, de petits mouvements de pronation et de supination. Le manchon articulé n'empêche pas l'électrisation des muscles et doit être appliqué chez les individus qui présentent à cette période de la mobilité latérale et qu'on ne peut pas surveiller de près [2].

Quand on exerce le membre à nu, c'est-à-dire sans appareil directeur des mouvements, il faut, tant que les muscles sont faibles et impuissants, diriger ou plutôt soutenir l'avant-bras avec la main pendant qu'on ordonne au malade de contracter ses fléchisseurs de l'avant-bras. On fera successivement contracter le biceps (supinateur et fléchisseur), le long supinateur (fléchisseur de l'avant-bras placé dans une situation intermédiaire entre la pronation et la supination), etc., etc. On fera, en un mot, contracter les différents muscles ou groupes de muscles en aidant certains mouvements pour diminuer le poids à soulever, et en s'opposant un peu à certains autres (gymnastique suédoise) pour exercer les muscles à faire un effort de plus en plus grand.

Pour développer le triceps, il ne suffit pas de faire étendre l'avant-bras fléchi et placé dans la supination ; ce mouvement exerce plutôt le biceps qui se relâche graduellement et permet à l'avant-bras de se placer dans l'extension. Il faut alors s'opposer avec la main au mouvement de descente de l'avant-bras et commander au malade de faire un effort d'extension. Plus tard, quand l'articulation sera solide, on lui fera élever le bras et fléchir l'avant-bras sur le bras tenu en l'air ; on lui

1. Cet appareil a de la tendance à glisser, et l'axe des charnières ne répondant plus alors à l'axe de l'articulation du coude, il peut devenir une cause de gêne et de déformation de la néarthrose. Il faut donc toujours le soutenir par une épaulière et des courroies.

2. Bidder (de Manheim) se sert de charnières qu'il fixe au bras et à l'avant-bras avec du diachylum.

commandera ensuite de relever l'avant-bras sans abaisser le coude, et c'est le triceps qui agira dans ce mouvement. Cet exercice nous servira plus tard à mesurer la force d'extension du triceps.

On emploiera en même temps tous les moyens que nous avons recommandés contre l'atrophie et la paresse des muscles : frictions, massage, douches et bains stimulants ; électricité continue et d'induction alternativement ; assouplissement des articulations des doigts et de la main, etc. Chez certains sujets opérés dans un degré extrême d'atrophie, on aura besoin de soigner ainsi les articulations réséquées, pendant de longs mois et même pendant plusieurs années, si l'on veut tirer tout le parti possible de la situation.

Plus les conditions sont mauvaises, plus il faut de docilité et d'intelligence de la part du malade ; plus aussi il faut de persévérance et de conviction dans l'utilité de ces moyens de la part du chirurgien. On peut, nous le répétons, tirer parti des cas les plus défavorables ; mais il faut ne pas ignorer la difficulté de l'entreprise et le temps nécessaire pour la mener à bonne fin. Si l'on croit que tout ira bien, parce qu'après une opération régulièrement faite on aura obtenu une cicatrisation rapide de la plaie, on se trompe beaucoup et on s'expose à de cruelles déceptions.

En pareille matière, on finit généralement par avoir ce qu'on veut, quand on ne demande que ce qui est physiologiquement possible, mais on n'a jamais que ce qu'on mérite.

Dans toute résection qui ne dépasse pas 6 centimètres et qui n'enlève que les renflements des trois os du coude (résection humérale sus-tubérale, résection cubitale sous-coronoïdienne), on finit par arriver à obtenir une articulation solide et automobile, susceptible de rendre les plus grands services, à moins qu'il n'y ait dans les autres tissus du membre des altérations incurables : atrophie musculaire invétérée, paralysies partielles, raideurs anciennes des doigts, brides cicatricielles profondes, etc. Mais, à part ces complications qui peuvent changer du tout au tout les conséquences de la résection, on fera rétablir, même à tout âge, une articulation à fonctionnement régulier.

C. RÈGLES DE LA MOBILISATION ACTIVE ET PASSIVE APRÈS LA RÉSECTION DU COUDE. — ABUS DES MOUVEMENTS, ERREURS RÉPANDUES A CE SUJET.

Nous abordons ici le point le plus épineux du traitement consécutif de la résection du coude. Rien de si simple que de dire : c'est par la mobilisation de l'articulation nouvelle qu'on lui donnera la souplesse nécessaire ; rien de si délicat en réalité que de mettre en pratique ce précepte. Nous ne parlons pas, bien entendu, de ces cas simples, opérés en temps opportun et qui marchent régulièrement, sans encombre, en

trois ou quatre mois, vers un résultat excellent; nous parlons de ces cas compliqués qui constitueront encore une bonne partie de ceux qu'on opérera, tant que les idées sur les indications de la résection n'auront pas changé dans l'esprit d'un grand nombre de médecins et de malades, c'est-à-dire tant qu'on ne se décidera à la résection du coude qu'après avoir épuisé, quelquefois pendant plusieurs années, les ressources de la médecine expectante et en avoir éprouvé toutes les désillusions.

1. *Avantages et inconvénients de la mobilisation du coude après les résections; lenteur nécessaire dans la constitution de la néarthrose; dangers et inutilité des mouvements tant qu'il y a de la douleur.*

Depuis plus de vingt ans nous avons, dans toutes nos publications sur la résection du coude[1], attribué une part de nos bons résultats au soin que nous mettions à mobiliser en temps opportun les articulations nouvelles; mais nous avons en même temps recommandé la plus grande prudence dans ces manœuvres de mobilisation passive, en les réservant pour les néarthroses qui avaient de la tendance à s'enraidir. Nous disions qu'il fallait attendre que toute douleur fût passée et qu'on devait s'arrêter dès que la douleur revenait.

De ces deux préceptes, correctifs l'un de l'autre, le premier paraît avoir surtout attiré l'attention, et, à l'heure qu'il est, tout le monde est persuadé de la nécessité de ne pas laisser s'enraidir les articulations et de les mobiliser au plus tôt. Cette préoccupation est même tellement générale qu'on n'a pas tardé à dépasser le but, et qu'il nous paraît nécessaire aujourd'hui, non pas de réagir contre les idées que nous avons propagées autrefois, mais de prémunir les jeunes chirurgiens contre l'interprétation erronée qu'ils pourraient en faire. Il nous semble que partout, autour de nous comme loin de nous, on est porté à dépasser le but. On est tellement persuadé de la nécessité des mouvements qu'on traite de pusillanime ou de douillet le malade qui ne veut pas se les laisser faire. On les lui impose comme une ordonnance rigoureuse ou on les lui imprime par surprise, ce qui est la pire des choses. *Plusieurs fois nous avons constaté des résultats déplorables de ce zèle trop ardent;* nous avons vu des articulations s'ankyloser après des mouvements brutalement exercés. Si la docilité de la part du malade doit être ici sa première vertu, la patience de la part du chirurgien n'est pas moins nécessaire. C'est un mauvais calcul que de chercher à obtenir en huit jours ce qui demande plusieurs mois. Il ne s'agit pas de vaincre des résistances, de rompre des adhérences, mais de laisser se constituer un appareil de glissement et s'organiser une séreuse intermédiaire. Or, le

1. Et plus récemment, dans notre mémoire sur la *Résection du coude dans les cas d'ankylose*, in *Revue mensuelle de médecine et de chirurgie*. 1878.

temps est indispensable pour cela, et, comme nous l'avons dit dans nos généralités (p. 276), un excercice trop violent et trop prolongé peut irriter le tissu qu'il a pour but d'assouplir, et ramener un processus plastique et adhésif au lieu de créer un organe de glissement.

On doit donc bien se persuader qu'il faut avant tout de la patience et du temps, et c'est le cas de répéter avec le poète :

> Patience et longueur de temps
> Font plus que force ni que rage.

On est quelquefois porté à se décourager et à perdre tout espoir en voyant le peu de résultat des premières tentatives de mobilisation, lorsqu'on se trouve en présence de sujets jeunes, très plastiques, et chez lesquels on a retranché une faible quantité d'os. Ce sont là sans doute des conditions défavorables ; mais qu'on ne se décourage pas. Si l'on ne peut pas obtenir d'abord des mouvements plus étendus, qu'on se contente de répéter souvent et longtemps, plusieurs fois par jour, les petits mouvements qui peuvent être exécutés sans douleur. Ils feront constituer cette bourse séreuse interosseuse qui est l'embryon de la synoviale future et qui est déjà, par elle-même, une garantie contre l'établissement de l'ankylose. Qu'on l'entretienne sans chercher à l'augmenter tant qu'il y a de la douleur et de l'inflammation dans les tissus. Puis, quand toute douleur sera passée, quand les tissus para-articulaires et parostaux auront repris leur souplesse et perdu leur infiltration, on ira avec plus d'énergie, on emploiera plus de force. On pourra même forcer les mouvements quand toute sensibilité aura disparu. A une certaine période, on peut et l'on doit aller jusque-là ; il faut traiter les raideurs des néarthroses comme les raideurs des articulations normales ; mais ici encore il faut aller prudemment et se laisser toujours guider par l'état inflammatoire que les premiers mouvements forcés peuvent provoquer.

2. *Du moment où l'on doit commencer la mobilisation passive. — Combinaison de la mobilisation active et de la mobilisation passive. — Appareils de mouvement.*

Une question qu'on nous fait constamment est celle-ci : A quel moment, à quel jour de l'opération commencez-vous les mouvements après la résection du coude ? Nous répondons : le plus tôt possible ; mais sans pouvoir indiquer d'avance un jour déterminé. Il est impossible, en effet, tant les conditions sont variables d'une résection à l'autre, de fixer une époque déterminée pour toutes les résections. Si les résections sous-périostées exposent plus que les résections anciennes à la rigidité de l'articulation, il est des résections sous-périostées qui y exposent tout particulièrement. Certaines résections orthopédiques (ankyloses osseuses,

luxations compliquées de fracture et d'arrachement des tubérosités), et les résections pathologiques pratiquées chez des enfants et des adolescents, présentent cet inconvénient quand elles ont été trop économiques, c'est-à-dire quand on s'est contenté d'enlever l'obstacle mécanique au jeu de l'articulation ou d'exciser les points malades, sans se préoccuper de l'abondance des processus ossifiants auxquels donnera lieu un périoste jeune et préparé par une inflammation préalable.

C'est dans ces formes plastiques qu'on peut être surpris, au bout de quelques jours, par des adhérences profondes, parostales ou interosseuses, dont le pansement antiseptique aurait dû mettre à l'abri, d'après des théories que nous avons déjà combattues (tome Ier, chap. v), mais qu'il favorise plutôt en éloignant les processus purulents.

D'une manière générale, dès le premier pansement, qui se fait en moyenne au huitième jour, nous imprimons de petits mouvements, doux, sans secousses, dans le sens de la flexion et de l'extension, et en saisissant la main, nous faisons tourner l'avant-bras sur son axe, pour les mouvements de pronation et de supination ; ce sont les mouvements d'essai. L'antisepsie supprimant l'inflammation et la douleur des plaies, il faut commencer les mouvements beaucoup plus tôt qu'autrefois. Si ces mouvements ont été exécutés sans douleur et n'ont pas irrité la plaie, nous les recommençons tous les deux ou trois jours, sans renouveler le pansement et sans découvrir la plaie. Nous nous contentons de retirer le membre de l'attelle silicatée ou de la gouttière, et nous imprimons ou nous faisons imprimer par le malade lui-même les mêmes mouvements.

Il faut, nous l'avons déjà dit (tome Ier, chap. iv), employer le malade lui-même toutes les fois qu'on le peut. Il saisit la main du côté opéré avec la main saine et imprime au coude les divers mouvements. On est sûr, de cette manière, de ne pas dépasser le but, car le malade s'arrête dès qu'il souffre et il ne fait que les mouvements qui sont tout à fait indolents. Dans les premiers temps, on essaye, on tâtonne ; mais, quelque peu étendus que soient les mouvements, on se met à l'abri de l'ankylose, si on les répète assez souvent. Ces mouvements doux, fréquemment répétés, commencent à former les premières mailles de la bourse séreuse interosseuse ; peu à peu des lacunes se dessinent, et une véritable cavité articulaire s'établit à la fin par les processus que nous avons longuement décrits.

Parfois un peu de douleur suit ces tentatives de mobilisation ; on doit alors les limiter et même les interrompre ; malheureusement lorsque cette douleur a disparu, on trouve déjà plus de raideur et on est obligé de surmonter une plus grande résistance, si l'on veut aller plus loin. C'est alors que le cas peut devenir difficile. Il faut résister au désir d'aller vite, et s'en tenir aux mouvements doux et fréquemment répétés.

Ce commencement de raideur coïncide avec une réossification rapide de la gaîne périostique, et l'articulation a déjà acquis une telle solidité que les appareils contentifs doivent être mis de côté, surtout pendant le jour. On ne les gardera la nuit que pour éviter les déplacements latéraux dont nous avons déjà parlé.

Pour augmenter alors l'amplitude des mouvements, nous laissons le bras opéré libre dans une écharpe, et le malade a ainsi la main à la portée de la main saine qui peut lui imprimer de nouveaux mouvements. Si la raideur persiste dans le sens de la flexion, nous plaçons le membre opéré dans une écharpe constituée par une bande de caoutchouc, et l'élasticité du caoutchouc augmente peu à peu la flexion du coude. Le malade doit alors de temps en temps retirer la main de l'écharpe, laisser le coude s'étendre de lui-même, puis essayer de le ramener par la contraction de ses muscles, jusqu'au point de flexion obtenu par le caoutchouc. Pour augmenter les mouvements dans le sens de l'extension, on laisse pendant une heure ou deux le membre hors de l'écharpe ; il s'étend par son propre poids, et le malade doit alors lui imprimer des mouvements alternatifs de flexion ou d'extension pour ramener la main à son point de départ, c'est-à-dire au niveau de l'écharpe dans laquelle il la laisse reposer quelques heures. C'est en combinant la flexion lente par le caoutchouc et l'extension par le poids de l'avant-bras, avec les mouvements alternatifs imprimés par la main du côté sain, qu'on arrive à augmenter peu à peu l'amplitude des mouvements, passifs d'abord, volontaires ensuite quand les muscles ont la force de les exécuter. Ces moyens, combinés avec les bains, les frictions et l'électricité, suffisent dans les deux ou trois premiers mois. Mais, plus tard, si la raideur persiste *après la disparition de tous les phénomènes inflammatoires*, il faut recourir à d'autres exercices.

L'élasticité du caoutchouc rend les plus grands services ; on la fait servir à augmenter les mouvements de flexion et d'extension en tirant sur une bande élastique avec la main du côté opéré et en interrompant subitement l'effort, tout en continuant à serrer la bande dans la main. Pour les mouvements d'extension, on attache la bande de caoutchouc à un point fixe devant soi, on la saisit avec la main et on fléchit l'avant-bras autant que possible, puis on cesse de tirer sur le coutchouc et son élasticité amène le bras dans l'extension, par secousses plus ou moins vives, selon que les muscles fléchisseurs se détendent graduellement ou tout d'un coup.

Pour opérer la flexion, on attache le caoutchouc à un point fixe derrière soi ; on étend le coude autant que possible et, quand on cesse l'effort, le caoutchouc ramène l'avant-bras dans la flexion. Il faut, pour ces derniers exercices, appuyer le coude ou mieux encore la face postérieure du bras contre un point fixe, une table, un meuble quelconque. Ces

exercices ne doivent être exécutés que lorsque le coude est absolument indolent et qu'il a déjà acquis une grande solidité latérale, par la formation des saillies condyliennes et olécrânienne nouvelles.

Pour régulariser ces mouvements, les exécuter dans leur axe normal et éviter les déplacements latéraux, il est bon, dans certains cas, de se servir de l'appareil à mouvement de Bonnet, manié avec la main saine du malade. Lorsque ces raideurs persistent à une époque éloignée de l'opération et que les muscles n'ont pas repris une force suffisante, nous employons une machine, mise en mouvement par l'eau au moyen d'une turbine, et nous soumettons pendant dix, quinze minutes et plus le membre à de petits mouvements réguliers, doux, quoique un peu saccadés, qui suppléent à l'action des muscles et assouplissent l'articulation. On répète ces exercices aussi souvent que l'on peut, sans jamais aller jusqu'à la douleur. Pour rendre le mouvement régulier, on adapte la machine hydraulique à l'appareil de Bonnet.

3. *Moyen de traiter les néarthroses déjà enraidies. Danger de la rupture brusque : cas où elle est applicable. — Amélioration graduelle des néarthroses primitivement enraidies : danger des néarthroses lâches au début et trop hâtivement mobilisées.*

Nous avons déjà mis en garde contre le danger et l'inutilité de la rupture des adhérences fibreuses. Ces inconvénients existent surtout dans la période d'organisation des adhérences, alors que la rupture porte sur des tissus hyperplasiés, en voie de prolifération active, et encore très vasculaires. Il se fait alors des épanchements de sang qui favorisent la formation d'un nouveau tissu cicatriciel.

Il est des cas cependant où le brisement forcé des adhérences peut rendre les plus grands services, et, quoique nous n'ayons pas toujours réussi, nous avons pu, dans deux circonstances, en pratiquant cette rupture pendant l'anesthésie, mettre l'articulation dans des conditions favorables au retour de la mobilité.

Dans un de ces cas, il s'agissait d'un enfant de neuf ans à qui nous avions réséqué le coude en juin 1879. Au mois d'octobre, il revint de la campagne avec un bras presque ankylosé dans l'extension et n'ayant qu'une excursion de 20 degrés. Nous l'anesthésiâmes et plaçâmes le bras dans la flexion, en rompant une adhérence probablement ostéo-fibreuse qui céda avec bruit. Au bout de trois jours, nous commençâmes les mouvements, et trois mois après nous avions une mobilité de 45 à 100 degrés. Aujourd'hui, sept ans après, il a une excursion de 100 degrés, de 40 à 140[1]. Dans un autre cas, nous avons eu le même résultat. Mais

1. Au moment où nous écrivons ces lignes, ce sujet vient de succomber à une méningite tuberculeuse, survenue subitement dans un état de santé générale parfait en apparence. Nous en rapportons plus loin l'autopsie (p. 314) avec une description détaillée de la néarthrose.

sur deux blessés de la guerre 1870-1871, que nous avions retrouvés quatre mois après l'opération et qui n'avaient subi d'autre traitement consécutif que le pansement de leur plaie dans la même gouttière, la rupture des adhérences ne fut suivie d'aucun résultat et l'ankylose se raffermit pour s'établir définitivement.

Les appareils à action lente (vis, crémaillères, anneaux de caoutchouc), qui servent dans les ankyloses ordinaires, à étendre ou à fléchir le coude, peuvent aussi rendre des services dans les raideurs consécutives aux résections, mais à la condition de les combiner avec les exercices de mobilisation fréquemment répétés.

Nous ajouterons seulement un mot sur la nécessité de continuer les exercices tant que l'articulation a de la tendance à s'enraidir. Pour certains sujets, quelques mois ne suffisent pas ; il faut un an et deux ans même pour la constitution d'une séreuse définitive. Pendant longtemps cette séreuse est multiloculaire, parcourue par des tractus de tissu conjonctif qui sont encore susceptibles de subir des processus adhésifs si on les abandonne à eux-mêmes. Les jeunes sujets opérés dans les hôpitaux, qui appartiennent souvent à des parents inintelligents et peu soucieux de l'avenir de leurs enfants, nous ont plus d'une fois occsionné des déceptions. Obligé de les laisser partir au bout de deux ou trois mois, alors qu'il eût suffi de quelques semaines de plus pour compléter dans ses éléments essentiels l'œuvre de réfection de l'articulation, nous leur recommandions bien de continuer leur traitement ; mais, arrivés chez eux, ils ne prenaient pas la moindre peine et abandonnaient leur membre à lui-même. Aussi les retrouvions-nous, un ou deux ans après, avec des mouvements bien plus limités qu'à leur sortie de la clinique. Ils se servaient, il est vrai, très utilement de leur membre et s'en déclaraient très satisfaits ; mais ce n'en était pas moins pour nous des résultats fâcheux et à classer parmi les insuccès. Ce qu'il y a de mieux à faire pour les opérés de cette catégorie, c'est de leur indiquer un travail manuel qui les force à exécuter les mouvements dont ils ont besoin. C'est ce qu'il y a de plus pratique, car ils s'y soumettent sans peine, dès que ce travail peut leur valoir un profit immédiat.

Nous terminerons cette étude de la mobilisation articulaire après la résection du coude, par quelques considérations sur les cas où la mobilisation passive est inutile et dangereuse. Quand on a enlevé de grandes longueurs d'os, ce n'est pas de la raideur qu'il faut se préoccuper, c'est de la trop grande laxité. Il faut alors surtout rapprocher les surfaces de section et s'inquiéter du rétablissement de l'action musculaire.

Il ne faut soumettre à une mobilisation passive, régulière et persévérante que les néarthroses qui tendent à s'enraidir. On doit s'abstenir de tourmenter les coudes réséqués dont les extrémités osseuses n'ont aucune tendance à se souder entre elles et qui marchent progressivement,

quoique un peu lentement, à la récupération des mouvements normaux. Quant aux articulations qui sont menacées de laxité, il faut continuer à les immobiliser. On se bornera tout au plus à leur imprimer quelques petits mouvements, en mettant en contact ou rapprochant le plus possible les extrémités réséquées, pour favoriser la formation de la bourse séreuse interosseuse; mais surtout *on les maintiendra, en dehors de ces courts exercices, dans un appareil contentif jusqu'à ce que les tubérosités nouvelles soient formées ou les résistances passives suffisamment consolidées. Une mobilisation trop hâtive et trop prolongée peut devenir alors une cause de pseudarthrose flottante et irrémédiable.* Il faut donc toujours proportionner son action à l'obstacle à surmonter et au résultat qu'on veut obtenir.

C'est au tact et à l'intelligence du chirurgien de choisir la voie qui lui fera atteindre son but. On ne règle pas la formation d'une néarthrose comme le modelage de deux corps inorganiques qui s'usent par le frottement. Il faut compter avec les réactions physiologiques et la vitalité différente des tissus intéressés. Il faut surtout compter avec le temps. Si certaines néarthroses s'assouplissent en quelques semaines, d'autres demandent plusieurs années, et, chose importante, *celles qui mettent le plus de temps à acquérir toute leur mobilité sont quelquefois les meilleures.* Plusieurs des opérés qui nous ont fourni nos plus beaux résultats ont mis deux, trois ou quatre ans à atteindre leur apogée. *Les néarthroses ont été raides d'abord, elles se sont assouplies ensuite.*

Rien de si dangereux qu'une néarthrose complètement mobile dès les premiers mois; c'est toujours une menace de laxité pour l'avenir. *Dès qu'un coude réséqué peut être fléchi passivement à 60 degrés, et étendu à 140, il faut laisser aux contractions actives des muscles le principal rôle dans le perfectionnement de la mobilité articulaire.*

§ IV. — Des indications de la résection du coude.

A. INDICATIONS DE LA RÉSECTION DU COUDE ET DES AUTRES OPÉRATIONS CONSERVATRICES DANS LES ARTHRITES ET OSTÉO-ARTHRITES AIGUES OU CHRONIQUES.

Nous avons eu par la résection totale du coude des résultats si satisfaisants, soit au point de vue de la cessation des accidents articulaires, soit au point de vue de la reconstitution d'une nouvelle articulation, que nous ne saurions trop mettre en garde les chirurgiens contre les désillusions que leur réservent les opérations plus économiques qu'on a présentées dans ces derniers temps comme l'idéal de la chirurgie conservatrice. Mais ici encore, c'est une question à laquelle il faut répondre différemment selon l'âge des sujets, la nature de la lésion et le but que l'on poursuit.

1. *De la résection dans les arthrites aiguës suppurées. — Inconvénients des incisions simples au point de vue de l'avenir de l'articulation.*

Quand une articulation est envahie par une suppuration aiguë, l'indication pressante, c'est d'ouvrir l'articulation de manière que le pus accumulé s'écoule facilement, et que le pus qui se produira encore, malgré les antiseptiques, ne puisse pas séjourner. Or, dans une articulation serrée comme le coude et qui n'est facilement abordable que sur les côtés et en arrière, il restera toujours en avant des culs-de-sac d'où les liquides septiques sortiront difficilement. De là, la continuation de la fièvre, la chute insuffisante de la température et la menace de nouveaux accidents infectieux.

Réséquez au contraire l'articulation de manière à supprimer tous les obstacles à l'écoulement des liquides et à avoir sous les yeux toute l'étendue de la synoviale que l'on pourra facilement désinfecter, et vous verrez cesser immédiatement tous les accidents. Les inconvénients d'une nouvelle plaie osseuse produite par la scie dans un foyer de suppuration sont moins graves au point de vue de l'infection que la persistance des culs-de-sac inaccessibles.

Si l'arthrite purulente est produite par une lésion osseuse primitive, la résection est encore plus impérieusement indiquée.

On pourra sans doute se contenter des grandes incisions dans les cas où le résultat orthopédique et fonctionnel paraît secondaire, c'est-à-dire dans ces cas où le malade sera satisfait de guérir par ankylose, ou bien encore lorsqu'on aura affaire à des sujets âgés, ou déjà malades d'autre part, qui demanderont à guérir le plus rapidement et le plus simplement possible. Dans ces circonstances, on devra insister sur les incisions évacuatrices, les multiplier, y revenir au besoin, mais il ne faudra jamais oublier que le retranchement de l'extrémité humérale est le meilleur moyen de faire cesser la rétention des liquides septiques et de tarir l'infection. Ce n'est que chez les jeunes enfants qu'il faudrait s'en tenir d'abord à l'arthrotomie, parce qu'à cet âge l'articulation peut se rétablir malgré son invasion par le pus, et puis parce que les résections proprement dites ne doivent être qu'exceptionnellement pratiquées dans la première enfance. Les synovites superficielles (arthrites catarrhales) et, en particulier, les arthrites puerpérales, dont Blot[1] a depuis longtemps démontré la curabilité par les grandes incisions, pourront aussi guérir avec des mouvements. Cette terminaison, exceptionnelle autrefois, sera obtenue dorénavant plus aisément par l'incision hâtive avec antisepsie.

La résection semi-articulaire humérale suffira pour débrider l'articulation, mais si les cartilages du radius et du cubitus sont détruits, et

1. *Archives générales de médecine.* — Mai 1856.

surtout ceux de l'articulation radio-cubitale supérieure, il faudra faire une résection totale. Dans les cas où la cavité sigmoïde est peu altérée, on pourra se contenter d'enlever la tête du radius. Cette résection du radius seul aura le grand avantage de prévenir la soudure de cet os au cubitus et de conserver les mouvements de pronation et de supination.

2. *De la résection du coude dans les arthrites chroniques. — De la valeur des opérations économiques dans les différentes formes de la tuberculose du coude; synovite fongueuse; foyers tuberculeux des extrémités articulaires; lésions osseuses para-articulaires.*

La plupart des arthrites fongueuses et même des ostéo-arthrites du coude peuvent guérir à la longue sans résection, sous l'influence de la compression, des boutons de feu, de l'immobilité, et surtout quand on peut ajouter à ces moyens toutes les ressources d'une bonne hygiène, le changement de climat, la thalassothérapie, etc. Les arthrites suppurées même finissent par guérir chez les sujets jeunes, si on leur oppose une médication rationnelle avec la patience nécessaire. Mais au bout de combien de temps arrive-t-on à cette solution, et quel en est le résultat au point de vue orthopédique et fonctionnel ?

Il faut souvent des années pour que la guérison soit complète et l'ankylose terminée. Or, est-ce une conduite sage, prudente, que de laisser suppurer pendant deux ou trois ans une articulation qui ne peut guérir, d'ailleurs, qu'en perdant ses mouvements ? Est-ce un calcul bien avantageux pour le malade que de l'exposer pendant tout ce temps aux dangers des suppurations chroniques qui altèrent sa santé générale, le menacent d'une généralisation tuberculeuse et l'empêchent de vaquer à ses affaires et de poursuivre une carrière?

Pour nous, partant de ce fait qui est de plus en plus évident, à savoir que la résection du coude n'est pas une opération grave par elle-même et qu'elle est suivie d'un résultat fonctionnel bien plus avantageux que celui que fournira l'expectation, nous étendons de plus en plus les indications de cette résection. Autrefois, quand l'opération pouvait être suivie d'accidents mortels, nous attendions, pour la pratiquer, de ne pouvoir faire autrement. Aujourd'hui nous nous décidons beaucoup plus tôt, et nous nous en félicitons de plus en plus.

Eût-on pris son parti de l'ankylose, on ne sait jamais bien quand cette terminaison arrivera, qu'il s'agisse d'une forme torpide ou d'une forme avec abcès successifs. Il faut souvent trois, quatre ans et plus pour débarrasser le malade de la suppuration, et l'on n'est jamais sûr d'une guérison absolue. Ce sont des abcès, des douleurs profondes, des retours de la fièvre entretenus par un petit foyer qui ne peut pas être suffisamment détergé ! Qu'on intervienne alors, soit pour évider le foyer si l'on se contente de l'ankylose, soit pour faire une résection véritable

si l'on veut des mouvements, et l'on met fin à la série des accidents qu'il eût été plus sage encore de prévenir en réséquant au début, dès que du pus a pu être constaté dans l'articulation. En somme : *moins de dangers à courir pour le présent et pour l'avenir; grande économie de temps et de souffrances; résultats orthopédiques et fonctionnels infiniment supérieurs*, tels sont les avantages qui doivent de plus en plus contribuer à répandre la résection du coude, non pas seulement dans la pratique des grands hôpitaux, mais dans la pratique courante.

Nous nous sommes, en toute occasion, élevé contre les opérations prématurées, et quelque partisan que nous soyons de la résection du coude, nous n'allons pas d'emblée ouvrir une articulation distendue par des fongosités chez un sujet scrofuleux. Nous n'intervenons que lorsque l'insuccès du traitement non-opératoire et la progression des accidents nous démontrent l'incurabilité de la lésion, ou au moins l'impossibilité de la guérir avec la conservation des mouvements de l'articulation. Nous nous sommes mis en garde (tome Ier, chap. VI) contre l'abus des résections qui s'est produit dans certains pays, et si une juste réaction s'y fait aujourd'hui, nous n'avons pas à nous en émouvoir. Les doctrines qui l'ont provoquée ne sont pas les nôtres. Nous avons résisté au courant qui portait, il y a vingt-cinq ans, les chirurgiens à réséquer à tout propos, et nous ne devons pas nous laisser influencer par le courant en sens inverse qui semble s'accentuer dans certaines écoles chirurgicales, et qui, comme toutes les réactions, risque de dépasser le but.

L'abrasion et l'évidement de l'articulation, le curage des fongosités et des foyers intra-osseux, toutes les opérations économiques, en un mot, qui ont pu paraître plus conservatrices que la résection du coude, ont séduit, dans ces derniers temps, quelques esprits et ont fait commettre, à notre sens, beaucoup d'erreurs. Sans doute, ces opérations sont indiscutables en principe, et on ne saurait trop les recommander pour accélérer la guérison des ostéo-arthrites pour lesquelles l'ankylose n'a pas fait cesser les accidents. Quand des coudes ankylosés suppurent encore, il faut aller, par les incisions qui paraîtront les plus commodes, à la recherche des foyers carieux ou nécrotiques qui entretiennent la suppuration. C'est là l'indication la moins contestable des opérations économiques.

Mais quand l'articulation n'est pas ankylosée et que le sujet se trouve dans les conditions locales et générales qui autorisent à lui promettre une articulation solide et mobile, comme résultat de la résection, il est tout à fait irrationnel de s'en tenir à ces curages économiques qui le guériront moins vite et qui ne préviendront pas l'ankylose. Sans doute, on peut les faire sans danger quand on emploie une antisepsie rigoureuse (l'iodoforme en particulier), mais quels en sont les résultats? D'abord ces curages peuvent être rarement complets : rien de si diffi-

cile que d'aborder et d'explorer toutes les parties de l'articulation lorsqu'il y a des foyers ou des fusées qui remontent le long des os. On le peut, sans doute, en luxant les os; mais, dès qu'on a dénudé les os, arraché les ligaments et décollé le périoste, il vaut mieux retrancher que réintégrer ces parties déchiquetées par la curette ou le couteau-gouge, et qui peuvent encore contenir des germes morbides.

Dans la plupart des résections que nous avons pratiquées chez les jeunes sujets depuis quelques années, nous avons commencé par ces opérations économiques, mais nous avons presque toujours fini par une résection typique, et, dans les cas rares où nous avons voulu nous en tenir à l'abrasion et à l'évidement, nous nous en sommes repenti. Nous avons dû recourir au bout de quelques jours à la résection, ou bien nous avons vu l'ankylose se produire.

Il suffit de se représenter la structure serrée de l'articulation du coude pour comprendre les illusions auxquelles sont exposés ceux qui espèrent faire une destruction complète des tissus morbides sans réséquer au moins l'extrémité de l'humérus. Quand on a tout le jour nécessaire, on est quelquefois dans l'incertitude; on met en question l'ablation de tel ou tel tissu qui paraît suspect, mais n'est pas évidemment malade, et l'on aurait la prétention de faire un nettoyage complet à travers une porte qu'on peut à peine entre-bâiller!

Ces évidements articulaires sont, en outre, plus graves immédiatement et dans la suite. Nous avons toujours eu plus de température, plus de mouvements fébriles après ces curages du coude qu'après la résection typique. La cicatrisation a été, toutes choses égales d'ailleurs, beaucoup plus lente; et puis nous avons toujours vu une ankylose plus ou moins complète être le résultat de ces opérations économiques.

Sans doute, si l'on se borne à ouvrir une articulation dans laquelle on n'ait à exciser que quelques amas de fongosités sur les côtés de triceps, on pourra faire une opération qui sera suivie d'une cicatrisation rapide et qui laissera l'articulation libre. Si l'on se borne à inciser et à drainer une articulation atteinte d'arthrite hydropique, à synovie troublée par quelques leucocytes; si l'on va abraser une synoviale qui présente seulement les lésions du premier degré des arthrites fongueuses, on pourra guérir le coude en conservant les mouvements. Mais, dans ces cas légers, on eût pu réussir par des méthodes plus simples encore, qui constituent le fond de la thérapeutique commune. L'ignipuncture, les boutons de feu, la compression, l'iode viendront à bout de ces formes synoviales de l'affection fongueuse; ce n'est que dans les formes osseuses, qui sont les plus fréquentes, il est vrai, qu'une arthrotomie est nécessaire pour se rendre compte du siège et de l'étendue de la lésion. On trouvera certainement quelques cas de foyers nécrotiques ou caséeux, para-articulaires et non intra-articulaires, qui pourront être évidés avec

succès. On rencontrera aussi des articulations cloisonnées dans lesquelles la lésion intra-articulaire se trouvera, par cela même, limitée et indépendante du reste de la synoviale.

Quand le foyer siège sur la portion bulbaire, non articulaire ,de la diaphyse humérale, ou sur la portion diaphysaire de l'olécrâne, on doit se contenter de le vider de son contenu et attendre. C'est ce que nous avons fait bien des fois, et nous sommes intervenu alors assez à temps pour conserver tous les mouvements ; mais quand la synoviale est envahie sur les diverses faces de l'articulation, et surtout quand des points osseux multiples sont simultanément attaqués, comme cela arrive souvent dans les lésions tuberculeuses à marche lente (tubercules sous-chondriques, tubercules sous-périostiques intra-articulaires), il est plus sage de procéder immédiatement à la résection typique.

3. *Différence de gravité des lésions fongueuses selon les âges. — Indication des opérations économiques dans la première enfance. — Nécessité de distinguer les formes synoviales des formes osseuses.*

Nous ferons toujours la même exception pour les ostéo-arthrites de la première enfance ; grâce aux propriétés réparatrices des tissus à cette période de la vie, la mobilité peut se rétablir malgré des désordres étendus ; mais cependant il ne faut pas compter sur une mobilité complète. Nous avons retrouvé, avec des mouvements limités, quelques sujets que nous avions traités dans leur première enfance par l'incision et la cautérisation ; mais le membre était fort et très utile, et certainement meilleur que ne l'aurait laissé une résection typique et totale pratiquée à cet âge. Bien plus, chez les enfants plus âgés et chez les adolescents, jusqu'à l'âge de 15 ans et au delà, nous croyons que l'abrasion articulaire peut rendre des services dans les formes synoviales, lorsque les culs-de-sac postérieurs sont distendus par des fongosités molles et souples, accumulées en masses facilement accessibles. Ces lésions peuvent guérir spontanément sans ankylose ; mais l'abrasion des fongosités, la cautérisation avec les crayons de nitrate d'argent ou bien l'arthrotomie ignée accéléreront et assureront la guérison. Nous croyons donc qu'il y a, dans cette forme synoviale de la tuberculose, des conditions favorables au succès de l'abrasion. Mais elles existent rarement quand la suppuration a envahi l'article, parce que, généralement alors, on trouve plus profondément des lésions osseuses, primitives ou secondaires, qui nécessitent la résection si l'on veut conserver une articulation mobile.

Cette question du siège des lésions est capitale dans la détermination des indications de la résection. Tant qu'il n'y a que des fongosités de la synoviale, que les os ne sont pas envahis, la guérison complète peut

spontanément s'effectuer, mais dès qu'il y a dans l'os, à la surface ou dans la profondeur du tissu spongieux, des foyers d'infiltration caséeuse ou des séquestres, il faut que ces corps étrangers s'éliminent spontanément ou soient extraits.

Le diagnostic entre la forme synoviale et la forme osseuse n'est pas possible, au début surtout, parce que la première masque souvent la seconde. Elle n'est pas non plus toujours possible quand des fistules se sont établies, parce que la sinuosité des trajets gêne l'exploration avec le stylet. On ne peut s'en rendre compte qu'en ouvrant l'articulation, et c'est ce qu'il faut s'empresser de faire quand l'état du sujet s'aggrave malgré le traitement employé.

Les formes de la tuberculose articulaire sont si différentes entre elles quant à leur marche, à leur gravité, qu'il ne faut jamais se presser d'intervenir chez les enfants. Il y a des formes torpides qui guérissent parfaitement, soit par résolution, soit après élimination des produits caséeux. Le traitement général, une saison aux bains de mer font disparaître ces fongosités sans qu'on ait besoin de les racler ou de les exciser, mais à la condition qu'il n'y ait pas de lésions osseuses profondes. Lorsque ces lésions existent, il n'est pas possible de porter un pronostic sur la durée de la maladie. Il peut falloir des années pour l'élimination d'un petit séquestre que le chirurgien enlèverait en un instant par une arthrotomie opportune.

En résumé, nous ne sommes pas opposé, même au coude, aux opérations économiques; mais, comme nous tenons à rétablir une articulation mobile, nous les réservons pour les cas exceptionnels où elles peuvent nous donner de meilleurs résultats que la résection.

Nous les pratiquons chez les très jeunes enfants pour lesquels nous restreignons le plus possible l'indication de la résection totale. Nous les acceptons chez les adolescents et même chez les sujets plus âgés, mais encore jeunes, dès qu'il s'agit de lésions synoviales, limitées à une partie facilement accessible des culs-de-sac articulaires. Nous conseillons même de commencer toute résection par une tentative d'opération plus économique et de continuer dans ce sens si l'on ne trouve que des lésions superficielles[1]; *mais quand on veut être sûr de son*

1. Létiévant a fait, il y a quelques années, un certain nombre d'abrasions du coude (il avait donné à l'opération le nom d'*arthroxesis*). Les suites immédiates de ces opérations avaient été favorables, mais nous en ignorons le résultat définitif, le mémoire de Létiévant (*Lyon médical*, nov. 1879) et la thèse de de Laprade (1880) ne nous renseignant pas à cet égard. Nous connaissons seulement les suites éloignées de trois de ces opérations. Dans un cas, le résultat a été très satisfaisant, les mouvements s'étant en grande partie rétablis; il s'agissait d'un sujet de quinze ans. Dans un autre, la suppuration a continué, et le malade, souffrant toujours, est entré dans notre service, où nous lui avons pratiqué la résection du coude, sans savoir l'opération qu'il avait subie deux ans auparavant. Cette résection présenta les particularités que nous avons signalées tome Ier, p. 378. Dans un troisième cas enfin, la malade a guéri par ankylose. Tous les autres opérés suppuraient encore au moment où leur observation a été publiée.

résultat et ne pas s'exposer à recommencer quelques jours après, nous recommandons la résection totale qui seule, dans les lésions suppurées avec destruction des cartilages, nous donne la sécurité et la certitude de recouvrer une articulation mobile.

On pourra conserver, nous n'en doutons pas, des coudes mobiles par l'abrasion articulaire et les opérations économiques, mais c'est en appliquant ces opérations à des cas légers qui auraient encore pu guérir sans intervention opératoire proprement dite. Nous ne disons pas qu'elles aient été inutiles en pareil cas; elles auront accéléré la guérison et prévenu l'extension de la lésion aux parties encore saines; par cela même elles auront leurs indications dans les arthrites fongueuses limitées qui ne veulent pas marcher vers la guérison; mais il ne faut pas les considérer comme des opérations qui doivent remplacer la résection du coude. Ce serait une grande erreur.

L'antisepsie nous permet de les appliquer à des formes de début trop peu avancées pour réclamer la résection, mais c'est alors avec l'expectation ou les moyens chirurgicaux non sanglants (ignipuncture, injections interstitielles, etc.), plutôt qu'avec la résection qu'il faut mettre en parallèle l'abrasion articulaire du coude.

3. *De la résection semi-articulaire dans les ostéo-arthrites fongueuses; rareté relative de ses indications. — Conservation du crochet olécrânien.*

Puisqu'on peut pratiquer quelquefois l'abrasion et le curage de l'articulation du coude, on doit aussi, et plus souvent, pouvoir mettre en question la résection semi-articulaire, qui exposera moins à l'ankylose consécutive. Une fois l'humérus réséqué, on a une large cavité qui permet de curer tous les coins de l'articulation et de bien se rendre compte de l'état des os de l'avant-bras. Nous sommes peu partisan cependant des résections semi-articulaires dans les conditions que présentent habituellement les ostéo-arthrites du coude que l'on traite par la résection; mais, *à mesure qu'on se décidera à intervenir plus hâtivement on rencontrera plus de cas favorables au succès de la résection semi-articulaire.* Cette résection sera alors bien plus rationnelle que la simple abrasion des extrémités articulaires.

La résection de l'extrémité humérale et l'excision de la cavité sigmoïde par une section courbe, au couteau ou à la scie, avec section du radius au niveau de son col, laisseront des conditions très avantageuses pour la reconstitutition d'une néarthrose solide et mobile. Broca[1] avait déjà proposé et heureusement exécuté dans un cas la conservation de l'olé-

1. Augé. Thèse de Paris, 1872. *De la Résection du coude.* Cette thèse contient la relation de l'opération de Broca. Le sujet succomba, trois ans après la résection, à des accidents tuberculeux. La plaie du coude était complètement cicatrisée. L'articulation avait recouvré des

crâne, dont il avait abrasé la face profonde après avoir enlevé par deux traits de scie les parties les plus altérées.

Cette opération sera surtout praticable dans les cas où les altérations du cubitus sont superficielles et peu étendues; malheureusement nous allons voir que c'est le cubitus qui présente le plus souvent les principales lésions dans les ostéo-arthrites suppurées du coude. Mais ce n'en est pas moins une modification utile à apporter à la résection typique, pour mieux assurer la solidité de la néarthrose, dans le cas où l'on craint de ne pas avoir une régénération suffisante des parties enlevées.

4. Du siège des lésions dans les ostéo-arthrites fongueuses. — Lésions osseuses; lésions de la synoviale. — Origine cubitale de la plupart des ostéo-arthrites fongueuses. — Lésions juxta-épiphysaires dans les ostéites aiguës de la période de croissance. — Gravité de l'ostéite juxta-épiphysaire olécrânienne.

Ce n'est que dans les arthrites à leur début qu'on peut exactement se rendre compte de l'origine réelle des lésions. Dans les ostéo-arthrites qu'on résèque, on constate souvent des lésions à sièges multiples, à la fois dans la synoviale et dans l'os, ou du moins sous le cartilage et sous le périoste limitrophe, et il est réellement difficile de dire quelle a été la lésion initiale. Souvent ce sont des lésions simultanées, contemporaines, malgré la différence de siège et même la différence d'aspect, car des lésions du même âge ont pu évoluer avec plus ou moins de rapidité.

Ces réserves faites, notre expérience nous a appris que les lésions du cubitus étaient beaucoup plus fréquentes et plus avancées que celles des autres os. C'est surtout sur les côtés de la grande cavité sigmoïde, en dehors, au niveau de l'articulation radio-cubitale supérieure, ou en dedans, que se trouvent les érosions osseuses et les amas de fongosités.

Ce sont ainsi des lésions juxta-épiphysaires et non épiphysaires. Sur 84 pièces, l'épiphyse a été le siège principal de la maladie 4 fois seulement, alors que la région juxta-épiphysaire l'était 79 fois; dans un cas la lésion principale était à cheval sur les deux portions de l'olécrâne, diaphyse et épiphyse.

Après le cubitus, c'est l'humérus qui est le plus souvent atteint, ou du moins qui paraît avoir été envahi primitivement: 31 fois contre 76 lésions cubitales primitives[1].

Le radius est plus rarement le siège de l'altération primitive, bien

mouvements énergiques d'extension et de flexion. Une planche a été ajoutée à la suite de l'observation, et elle montre une articulation huméro-cubitale solidement constituée et bien fixée. Broca avait soigneusement conservé la gaîne périostéo-capsulaire.

1. Kœnig est arrivé de son côté à des conclusions analogues. Sur 52 cas de résection du coude, comprenant, il est vrai, les résections articulaires vraies et les évidements para-articulaires, il a trouvé comme siège de la lésion : cubitus, 22 fois; humérus, 17 fois; radius, fois. (*Tuberculose des os et des art.* trad. française, p. 161.)

que, *à priori*, on pût soupçonner le contraire à cause de la douleur autour de la tête de cet os; mais alors c'est plutôt le point voisin du cubitus (articulation cubito-radiale) qui est altéré. 12 fois sur 112 pièces, le radius a présenté des lésions profondes, primitives ou secondaires; séquestres tuberculeux de la tête et du col; destruction d'une partie de la tête par érosion.

Dans 8 cas d'ostéo-arthrite ancienne, les trois os paraissaient avoir été simultanément ravagés a un degré à peu près égal (séquestres, excavations comblées par des fongosités).

Les lésions osseuses ont été plus fréquentes que les lésions périphériques. Sur 112 cas, 13 fois les lésions étaient à peu près bornées à la synoviale; 87 fois elles paraissaient d'origine primitivement osseuse; 12 fois il était impossible de se prononcer.

Sur les 87 pièces dans lesquelles les lésions paraissaient primitivement osseuses, 23 présentaient des séquestres plus ou moins volumineux, 64 n'avaient que des érosions ou des cavités intra-osseuses pleines de fongosités ou de substance caséeuse, mais sans séquestres ou avec de petits séquestres encore vasculaires et en voie de résorption[1].

Les ostéites aiguës ou subaiguës, qui surviennent dans la période de croissance, affectent aussi des sièges spéciaux, et attaquent principalement les régions juxta-épiphysaires du cubitus et de l'humérus.

Celles du cubitus ont un intérêt tout particulier, à cause de leur fréquence et de la facilité de propagation à l'articulation. La diaphyse du cubitus entrant en effet pour les trois quarts dans la constitution de la cavité sigmoïde, l'inflammation de la portion juxta-épiphysaire n'a qu'à arriver sur les limites du cartilage diarthrodial pour provoquer l'arthrite. Comme elle est le plus souvent amenée par un coup ou par l'exposition au froid, elle envahit généralement au début la portion postérieure de l'os, la plus éloignée de l'articulation, et peut s'y limiter. L'inflammation de la bourse séreuse rétro-olécrânienne peut bien être l'origine de ces ostéites, mais le plus souvent c'est l'inverse, et la suppuration commence par l'os et envahit ensuite la bourse séreuse; c'est du moins ce que nous avons observé chez les jeunes sujets.

L'incision hâtive de ces foyers d'ostéite est le plus sûr moyen de préserver l'articulation, qui reste toujours menacée tant qu'un point du tissu spongieux diaphyso-olécrânien set malade. Cette propagation est tellement dangereuse que nous l'avons vue survenir plusieurs fois tardivement, après l'ablation de séquestres olécrâniens; la plaie était cicatrisée et le malade paraissait guéri, quand une nouvelle poussée inflammatoire se déclarait et gagnait l'articulation.

1. Ces chiffres sont le résultat de l'examen comparatif de nos pièces de résection, anciennes et nouvelles, fait par M. Mondan, chef du laboratoire; mais plusieurs de ces pièces, altérées par le temps, étaient d'une interprétation difficile.

L'évidement de l'olécrâne, dans les cas où existent ces foyers d'ostéite, demande les plus grandes précautions, à cause de la proximité de l'articulation et de l'insuffisance de la barrière qui la protège.

L'extrémité inférieure de l'humérus présente des conditions analogues à cause de la situation intra-synoviale de son cartilage de conjugaison principal. Nous avons eu plusieurs fois l'occasion de pratiquer la résection totale du coude pour des ostéites juxta-épiphysaires inférieures de l'humérus, aiguës ou subaiguës, avec décollement de l'épiphyse; l'articulation avait été envahie rapidement.

Habituellement cependant, à part les formes suraiguës dans lesquelles l'articulation du coude est atteinte en même temps que la région ultra-épiphysaire, la propagation de l'inflammation à l'intérieur de l'articulation s'opère lentement. Il se fait d'abord un peu d'hypersécrétion de synovie qui se résorbe à mesure que l'acuité de l'inflammation s'éteint, et il s'établit alors une arthrite plastique ankylosante. C'est du moins ce que nous avons vu dans la plupart des cas, et l'ankylose du coude est le résultat final du processus; de sorte que si l'on n'a pas à intervenir au moment des accidents aigus, on peut avoir à réséquer plus tard pour la restitution des mouvements.

Dans les cas où l'inflammation gagne le tissu spongieux de l'humérus, en haut vers le canal médullaire, elle peut donner lieu à des désordres étendus qui constitueront une difficulté pour limiter la résection, surtout si l'ostéite arrive jusqu'à la partie cylindrique de l'os.

Lorsque l'inflammation se limite au niveau de la partie du renflement qui répond aux épiphyses épitrochléenne ou épicondylienne, l'articulation reste indemne. Il est rare cependant qu'elle ne finisse pas par ressentir un peu l'influence de ce voisinage, à moins qu'elle ne soit protégée par l'établissement d'une couche condensée autour d'une cavité séquestrale.

Quoique plus rarement atteints dans ces ostéites de croissance, les noyaux d'ossification épiphysaires de l'épitrochlée et de l'épicondyle sont quelquefois le siège exclusif de l'inflammation, mais comme ils sont situés en dehors de l'articulation, on n'observe pas d'arthrite concomitante, au début du moins.

Le développement de l'extrémité inférieure de l'humérus et la situation de ses cartilages de conjugaison nous rendent compte de la marche variable de ces ostéites. Mais les barrières apportées par le cartilage ne sont pas absolues; elles sont quelquefois surmontées par le processus inflammatoire qui perfore le cartilage lui-même ou passe sous le périoste. Plusieurs des ankyloses du coude que nous avons opérées ont eu cette origine. L'articulation reste toujours menacée par la persistance d'un ancien foyer inflammatoire ou tuberculeux à son voisinage.

Nous n'avons eu qu'une occasion d'observer l'arthrite du coude due à la propagation d'une ostéite juxta-épiphysaire aiguë du radius.

5. *Du niveau auquel il faut pratiquer la résection des os dans les ostéo-arthrites du coude. — Moyens de limiter l'étendue de la résection. — Rareté des cas qui demandent la résection ultra-bulbaire.*

D'après ce que nous avons dit sur le siège des lésions tuberculeuses du squelette du coude, on voit qu'il n'est pas nécessaire de faire généralement de grandes pertes de substance pour en dépasser les limites. L'ablation de la cavité sigmoïde, c'est-à-dire une résection sous-coronoïdienne du cubitus, avec une résection sous-épitrochléenne ou tout au plus intra-épitrochléenne, suffirait à la rigueur dans la plupart des tumeurs fongueuses qui seraient opérées de bonne heure.

Nous avons cependant, pour l'humérus, dépassé ces limites dans la grande majorité des cas, dans le double but d'obtenir de meilleures conditions pour une guérison radicale et d'assurer la mobilité de la néarthrose future.

Sans ce dernier but, qu'on doit poursuivre au coude, les résections pourraient être beaucoup plus économiques, et, en se contentant de racler et d'évider les surfaces cariées, on conserverait une plus grande longueur d'os. Mais, comme nous l'avons déjà dit, toute notre expérience proteste contre cette exagération des opérations économiques, *et la certitude que nous avons d'obtenir une articulation solide nous fait sacrifier tout ce qui, en n'étant pas utile à la reconstitution de l'articulation, laisse dans la plaie une menace de récidive ou une cause d'ankylose.*

C'est pour cela que la résection sus-épitrochléenne nous paraît indiquée dans la majorité des cas. Nous nous empressons d'ajouter cependant qu'il ne faut pas aller systématiquement jusque-là. Dès qu'il n'y a pas de lésion au-dessus des fossettes olécranienne et coronoïdienne, et que l'épicondyle et l'épitrochlée sont sains, on peut se contenter de faire une résection intra-épicondylienne avec section plane ou section courbe, selon les cas ; on aura ainsi, chez les sujets peu propres à la régénération osseuse, de meilleures surfaces d'adaptation pour les os de l'avant-bras.

En pareil cas, il est rare qu'il n'y ait pas de fongosités accumulées au niveau des fossettes olécranienne et coronoïdienne, et alors on enlève la lame mince qui sépare les deux dépressions et l'on fait une résection modelante. Mais, nous le répétons, chez les jeunes sujets on a les matériaux de reconstitution en excès et, en se bornant à enlever strictement les tissus malades, on s'expose à l'ankylose.

Dans toute résection après laquelle on veut faire reconstituer régulièrement une néarthrose mobile, il y a, indépendamment des parties qu'on enlève parce qu'elles sont malades, celles qu'on retranche parce qu'elles sont gênantes au point de vue orthopédique.

Mais, si nous recommandons pour la majorité des cas la résection

sus-épicondylienne de l'humérus, sous-coronoïdienne du cubitus et intra-cervicale du radius, c'est-à-dire l'ablation d'une hauteur d'os de 5 centimètres[1] en moyenne et de 8 au maximum, nous ne conseillons de dépasser cette dernière limite que dans les cas d'absolue nécessité; or, cette nécessité existe rarement.

On voit cependant citées dans les auteurs quelques observations où l'on a retranché 12 et 15 centimètres. Nous n'avons pas rencontré de cas semblables, ou, si nous les avons rencontrés, nous nous sommes comporté autrement. Nous enlevons cependant tout ce qui est malade, mais, une fois le renflement spongieux dépassé, nous devenons économe du tissu osseux et nous poursuivons par abrasion, évidement, trépanation à distance, les limites de la lésion.

C'est surtout après les ostéo-myélites infectieuses de la période de croissance qu'on trouve des foyers séquestraux échelonnés le long de la diaphyse de l'os. Deux fois nous les avons poursuivis jusqu'au milieu de l'humérus, et nous avons fait plusieurs évidements distincts sans amincir l'humérus à sa partie inférieure. Dans ces formes d'ostéite, l'os est toujours plus ou moins hypertrophié. Nous avons retrouvé récemment un sujet, réséqué du bras droit dans ces conditions : il porte 7 kilog. à bras tendu, et, depuis sept ans, il a repris son métier de coutelier.

Lorsque ces foyers diaphysaires sont de nature tuberculeuse, on les évide s'ils sont sous-périostiques; mais quand ils sont intra-médullaires et sans limites précises, le cas est plus grave, et c'est alors que, malgré la crainte d'une pseudarthrose flottante, il faut se résoudre à faire des résections étendues, quand l'état général du sujet ne rend pas l'amputation plus rationnelle.

Pour le radius et le cubitus, nous les avons ainsi évidés ou réséqués longitudinalement : le cubitus, en creusant sa face postérieure, le radius, en lui conservant une lame d'insertion pour le biceps.

Il n'y a pas sans doute, avec la méthode sous-périostée, les mêmes inconvénients qu'avec l'ancienne méthode à dépasser les attaches musculaires, les tendons continuant toujours à s'insérer sur la gaine périostique; mais il vaut mieux conserver leur support osseux quand la chose est possible. Même pour les jeunes sujets, chez lesquels on peut espérer une régénération osseuse, il est préférable de ménager une lamelle de support, ne serait-ce que pour conserver la longueur de la gaine périostique qui tend à se ramasser sur elle-même.

Les insertions tendineuses s'étendant en réalité beaucoup plus loin qu'elles ne le paraissent, à cause de l'épanouissement de leurs fibres, on peut, sans interrompre leur continuité avec l'os, dépasser un peu leurs limites apparentes. Ainsi le tendon du brachial antérieur se pro-

1. Nous rappelons ici que nous mesurons toujours l'humérus emboîté dans la cavité sigmoïde, et les os placés dans la position qu'ils occupent dans l'extension maximum.

longe jusqu'à quatre centimètres au-dessous de l'apophyse coronoïde et le long supinateur remonte jusqu'à douze centimètres et plus sur l'humérus : c'est ce qui explique la conservation d'une partie de l'action de ces muscles dans les opérations anciennes où l'on ne s'inquiétait pas du périoste. Mais, comme dans la méthode sous-périostée les tendons restent toujours unis à l'os, directement ou indirectement, par la totalité de leur insertion, et qu'ils continuent à agir sur lui par l'intermédiaire de la gaine périostique, ce n'est pas là la principale raison qui nous fait recommander l'économie de la diaphyse ; c'est le raccourcissement du membre, qui sera toujours considérable dans les résections où l'on enlèvera avec la partie renflée de l'os une portion du cylindre diaphysaire ; c'est encore la crainte d'un membre flottant par suite de la régénération insuffisante des parties enlevées.

De ce que nous recommandons de limiter les résections dans un intérêt orthopédique, il ne s'ensuit pas que nous repoussions les résections étendues dès qu'elles seront nécessaires. Plutôt que d'amputer un bras, nous enlèverions, s'il le fallait, quinze centimètres et plus de la colonne osseuse. Mais ces cas doivent être bien rares, puisque nous n'en avons pas rencontré, et que le maximum que nous ayons été obligé d'enlever, c'est huit centimètres *sur toute l'épaisseur de la colonne osseuse.*

C'est ici le cas de rappeler que l'on ne doit pas enlever tout ce qui paraît malade au premier abord, mais seulement ce qui ne pourra pas redevenir sain. *Il est essentiel de distinguer les lésions de voisinage et secondaires des lésions initiales et infectantes ; les inflammations réactives des foyers tuberculeux qui les ont provoquées ; les ossifications réparatrices des séquestres qu'elles englobent ; les lésions atrophiques simples, qui doivent se réparer, des altérations régressives fatalement condamnées à la nécrose ou à la nécrobiose.*

B. INDICATIONS DES RÉSECTIONS TRAUMATIQUES DU COUDE. — RÉSECTIONS SEMI-ARTICULAIRES ET RÉSECTIONS PARTIELLES ; RÉSECTION HUMÉRALE ET CUBITO-RADIALE. — RÉSECTION SIMULTANÉE DU COUDE ET DE L'ÉPAULE. — DÉSARTICULATION SOUS-PÉRIOSTÉE DU COUDE ; ABLATION D'UN DES OS DE L'AVANT-BRAS DANS LES MOIGNONS D'AMPUTATION.

Si les résections de l'épaule ont été jusqu'ici suivies de résultats peu brillants dans la chirurgie d'armée, celles du coude en ont donné de moins satisfaisants encore. Les mêmes raisons expliquent ces insuccès et nous ne les rappellerons pas ici, pour ne pas nous répéter. Les résultats signalés par Gurlt, dans son étude sur les quatre guerres allemandes depuis 1848, sont tout à fait au-dessous du but que nous devons poursuivre. Ce qui prouve combien ils laissent à désirer, c'est que ce auteur place dans la première classe, c'est-à-dire dans les résultats très bons, les cas d'ankylose du coude en bonne position, pourvu que le sujet ait conservé l'intégrité des mouvements du poignet, des doigts et

de l'épaule. Ce seraient là pour nous des insuccès; aussi ne prendrons-nous pas pour mesurer nos résultats la même échelle que le professeur de Berlin. L'ankylose peut être considérée comme la terminaison satisfaisante d'une blessure du coude, mais non comme un heureux résultat de la résection. Elle indique la suppression de l'articulation que nous avons pour but de reconstituer. Si elle a pu être, dans ces derniers temps, l'idéal de quelques chirurgiens, nous croyons qu'il ne doit pas en être ainsi à l'avenir, et que nous obtiendrons mieux quand nous opérerons dans des conditions rationnelles. Quelles sont ces conditions? C'est ce qu'il importe d'examiner en posant les indications de la résection.

Les résections préventives du coude, celles que l'on pratiquait il y a vingt ans pour prévenir ou atténuer les dangers de l'arthrite suppurée, ne seront plus pratiquées à l'avenir pour de simples ouvertures de la capsule avec éraflures superficielles ou fissures des épiphyses. Dans ces cas-là et dans les fractures à deux ou trois gros fragments, un pansement antiseptique permettra de conserver le membre et le plus souvent même les mouvements de l'articulation. Ces plaies osseuses superficielles étaient autrefois presque fatalement suivies d'une arthrite suppurée et devenaient alors justiciables de la résection secondaire. Aujourd'hui tout nous fait espérer qu'on préviendra la suppuration de l'article, quand on pourra faire des pansements rigoureusement antiseptiques. L'expérience viendra-t-elle confirmer ces espérances de la théorie? Les résultats obtenus récemment par Mosetig Moorhof et autres chirurgiens dans la guerre serbo-bulgare sont des plus encourageants sous ce rapport[1].

Quand le coude aura été traversé par une balle, on ne devra pas immédiatement suivre d'autre ligne de conduite, à moins qu'il n'y ait des éclats multiples, des fracas étendus et que l'articulation ne contienne des esquilles mobiles et des corps étrangers venus du dehors.

Dans ce cas, une résection primitive devra être faite le plus rapidement possible; il y a là l'indication formelle d'une intervention immédiate pour prévenir les accidents inévitables qui résulteraient du séjour dans la plaie des parties fracturées, broyées, éclatées, mêlées à des corps étrangers plus ou moins septiques.

A part ces cas, où la question se posera le plus souvent entre la résection et l'amputation, il faut attendre et se réserver pour la résection retardée. S'il y a eu tant de membres ballants et sans mouvements actifs dans les guerres précédentes, c'est à la résection immédiate et à l'ablation de parties trop étendues qu'on le doit. Ces opérations,

1. Dans une communication faite à la Société Impériale et Royale des Médecins de Vienne en mars 1886 (*Semaine médicale*, 17 mars 1886), M. Mosetig Moorhof a exposé les résultats obtenus par le pansement à l'iodoforme. Dans quatre cas de plaie du coude avec fracture, il a fait de la conservation et a constamment réussi. D'autres chirurgiens autrichiens ou allemands (Dum, Gluck) ont également employé avec succès le pansement iodoformé.

faites d'après une technique imparfaite, devenaient encore beaucoup plus aléatoires dans ces conditions.

On s'abstiendra donc de réséquer dans tous les cas où la gravité et la multiplicité des désordres ne réclament pas une opération immédiate. Dans les cas douteux, on fera une exploration antiseptique de la blessure, on enlèvera les esquilles complètement libres, et, grâce à l'antisepsie qui préviendra ou retardera les accidents, sans enrayer la préparation plastique du périoste, on se trouvera au bout de quelques jours, ou mieux encore au bout de quelques semaines, dans les conditions les plus favorables au point de vue de la reconstitution ultérieure de l'articulation. On pourra même se passer souvent de la résection si l'on se contente de la guérison par ankylose ; mais, quelque avantageuse que puisse paraître cette dernière terminaison, *nous croyons qu'on peut rendre un plus grand service à un blessé qui voudra se soigner et se laisser soigner.*

La résection, enlevant les extrémités osseuses contusionnées et fracturées, simplifiera la plaie et évitera ces suppurations interminables qu'entretiennent de petites esquilles incarcérées[1], et, de plus, elle devra donner des résultats analogues à ceux que nous obtenons dans les ostéoarthrites spontanées, puisque nous aurons le périoste dans des conditions semblables. Pour les arthrites suppurées traumatiques, comme pour les spontanées, la soustraction des saillies osseuses, qui constitue le meilleur débridement d'une articulation serrée, est toujours le plus sûr moyen de faire cesser les accidents et de simplifier la situation du blessé. C'est le principal adjuvant ou plutôt le premier élément de l'antisepsie.

Mais ce en quoi l'antisepsie modifiera surtout la pratique des résections traumatiques, c'est en diminuant le nombre des résections totales et en multipliant les indications, non seulement des résections semi-articulaires, mais des résections partielles proprement dites. De tout temps, les résections semi-articulaires ont été de bonnes opérations[2], parfaitement acceptables au point de vue théorique, mais les résections partielles (c'est-à-dire n'intéressant qu'une partie, soit de l'extrémité humérale, soit des os de l'avant-bras) étaient autrefois beaucoup plus dangereuses au point de vue de la pyohémie.

Aujourd'hui, non seulement nous préviendrons la pyohémie, mais nous pourrons conserver les mouvements ; on devra donc se borner à des

1. Ces ostéites consécutives et rebelles dues à l'incarcération des esquilles sont un élément dont on tient trop peu de compte quand on fait valoir les avantages du traitement conservateur. Les esquilles adhérentes semblent se greffer pendant un certain temps et puis provoquent de la suppuration autour d'elles. Des abcès peuvent se renouveler ainsi pendant plusieurs années. Ce sont des faits bien connus, mais qu'il est bon de rappeler au moment où l'antisepsie peut faire pencher les esprits dans le sens d'une conservation trop absolue.

2. Dans la guerre de 1870-71, nous avions pratiqué trois résections semi-articulaires sur huit résections du coude, deux humérales, une cubito-radiale. Les trois opérés ont guéri.

esquillotomies ou faire des résections partielles, selon l'état des parties. On suivra le principe que nous avons déjà rappelé plusieurs fois, à propos des résections traumatiques : on sera aussi économe que possible du tissu osseux ; on se laissera guider par l'intérêt orthopédique et fonctionnel, c'est-à-dire qu'on aura soin de faire correspondre les os par des surfaces assez larges pour éviter les déviations ultérieures. On cherchera, en un mot, en sacrifiant des parties qui pourront certainement vivre mais devenir gênantes, les meilleures conditions statiques pour l'établissement de la néarthrose ou d'une bonne ankylose, si une articulation mobile ne peut pas être obtenue. De là, la nécessité de réséquer l'humérus au-dessus de l'articulation, s'il ne reste qu'une étroite partie de sa surface articulaire, et l'indication non moins importante de scier au même niveau les os de l'avant-bras, surtout quand c'est le cubitus qui a dû être préalablement réséqué.

Mais ces règles devant être souvent modifiées en raison de l'état du périoste, nous y reviendrons plus loin (§ VII du même chapitre) en exposant les résultats de nos résections dans la guerre de 1870-71.

Cette question des résections du coude ne peut pas être résolue aujourd'hui avec les faits anciens. Elle est complètement changée depuis l'antisepsie. Il faut donc attendre de nouveaux matériaux pour déterminer la valeur relative des diverses opérations qu'on peut mettre en parallèle. Mais déjà nous avons à nous mettre en garde contre les résections trop étendues qu'on a cru devoir faire dans la dernière guerre et chercher à les remplacer par des opérations plus économiques. Nous ne devons pas les repousser absolument cependant, car il vaut mieux avoir un membre ballant que de n'en avoir pas du tout. *Quand l'état des parties molles autorisera la conservation*, il ne faudra pas reculer devant ces désossements de la moitié du bras et d'une portion de l'avant-bras. Nous ne comptons pas, à l'âge où sont la plupart des blessés, sur une restauration osseuse suffisante pour un bon fonctionnement, mais par une technique rigoureusement sous-périostée, nous obtiendrons des résultats certainement bien meilleurs que par le passé. Dès qu'on admet qu'un bras vivant, quelque imparfait qu'il soit, vaut mieux qu'un bras artificiel, il faut faire autant que possible des opérations conservatrices, et profiter de la diminution de gravité de ces opérations, par le fait de l'antisepsie, pour les substituer à l'amputation du membre. Déjà, en 1870, d'heureuses hardiesses avaient été couronnées de succès. W. MacCormac avait pratiqué sur le même membre à la fois une résection du coude et une résection de l'épaule, et son opéré guérit avec un bras et une main très utiles. Ce résultat est bien propre à encourager de nouvelles tentatives dans ce sens ; il fait espérer qu'avec l'antisepsie on pourra pousser plus loin encore les opérations conservatrices. Voici le résumé de cette importante observation :

Observation XXXIX. — *Résection simultanée de l'épaule et du coude du même côté, pour plaies de projectile de guerre. — Guérison.* — (Observation de Sir W. Mac-Cormac. — In *Medico-Surgical Transactions*, London, 1872, vol. LV, p. 207.)

Louis Saint-Aubin, 23 ans, 3e régiment des chasseurs d'Afrique, blessé à Sedan; coup de baïonnette à la face, éclats d'obus qui labourent les os et les parties molles de l'épaule et du coude du côté droit.

Douze jours après, le 12 septembre, le blessé est transporté à la caserne d'Asfeld, dans le service de M. Mac-Cormac. Ce chirurgien constate une large plaie suppurante dans la région deltoïdienne et une autre à la face postérieure de l'articulation du coude; les parties molles étaient très lacérées et les os fracturés en plusieurs morceaux.

Le 14 septembre, le blessé ayant refusé l'anesthésie, M. Mac-Cormac pratique la résection de l'épaule en augmentant un peu l'ouverture faite par le projectile; 8 centimètres environ de l'extrémité supérieure de l'humérus furent enlevés en diverses esquilles, et le corps de l'os scié au niveau de la fracture. Pendant tout ce temps, le blessé ne fit entendre aucune plainte; il consentit cependant à se laisser chloroformer pour la deuxième opération. Le coude étant alors examiné, et la plaie agrandie longitudinalement en haut et en bas, on voit que le condyle externe de l'humérus est seul intéressé, et l'on n'enlève avec la scie qu'une mince tranche de l'extrémité inférieure de l'os. L'olécrâne était réduit en morceaux et la tête du cubitus éclatée dans son tiers supérieur : les fragments furent extraits *en ménageant le périoste*, et l'extrémité anguleuse de l'os régularisée d'un trait de scie à la jonction du tiers supérieur et du tiers moyen. Une autre portion de la diaphyse, d'environ 2 centimètres de long, s'éclata à la face postérieure et fut enlevée, en sorte que la surface de section du cubitus ne représentait qu'environ les deux tiers du diamètre de l'os. Quant au radius, on n'enleva que sa cupule articulaire qui, seule, était lésée, en sorte que les deux os de l'avant-bras se trouvaient sciés à des niveaux très inégaux; mais la tubérosité bicipitale du radius restait intacte avec ses attaches musculaires.

Pendant une semaine, jusqu'au 23 septembre, les choses marchèrent régulièrement; mais alors la température du blessé s'éleva, la peau et les conjonctives prirent une teinte ictérique; il eut des frissons, des sueurs et du délire.

Saint-Aubin fut regardé comme atteint de la pyohémie qui faisait mourir beaucoup d'opérés; mais il était d'une énergie morale extraordinaire, et il guérit contre toute attente : un abcès profond se forma dans la région du coude et donna issue à une quantité de pus fétide.

En mai 1871 il ne restait plus qu'un trajet fistuleux à l'épaule; Saint-Aubin se servait déjà utilement de sa main pour divers usages, et notamment pour écrire. En janvier 1872, il se rendit à Londres, auprès de M. Mac-Cormac : le coude était complètement guéri, et il s'était fait une telle reproduction du cubitus, qu'il y avait à peine une difformité appréciable de l'articulation. Il pouvait faire les mouvements de flexion et d'extension et même ceux de pronation et de supination. Il a gardé presque la force de la main. L'état de l'épaule n'est pas aussi satisfaisant, la plaie n'étant pas entièrement cicatrisée; cependant il pouvait mouvoir librement le bras en avant et en arrière, au moyen des muscles grand pectoral et grand dorsal. L'élévation du bras dans l'abduction était assez limitée, ce qui n'a rien de surprenant eu égard à la lésion considérable du deltoïde par le projectile. Il y avait tout lieu de croire qu'aussitôt la sortie d'un séquestre nécrosé de l'humérus, le trajet fistuleux se fermerait et que le membre gagnerait en force et en utilité[1].

La suite de cette observation se trouve dans le *British medical Journal*, 1876, p. 101. On y voit que la nécrose qu'avait prévue Sir W. Mac-Cormac donna lieu à la formation

1. Tiré de la thèse de Morel (d'Arleux) sur la *Résection du coude*, Paris, 1874. Dans cette thèse (p. 66), on trouvera un autre exemple heureux d'une résection du coude d'un côté et d'une résection de l'épaule de l'autre, pratiquées sur le même sujet, après la bataille du Mans.

d'un grand séquestre, long de 11 centimètres, qui fut enlevé en décembre 1885, par M. Sarazin, médecin principal à l'hôpital de Bourges. Le séquestre comprenait les couches profondes du cylindre diaphysaire; il était incarcéré dans une cavité séquestrale dans laquelle il fallut pénétrer avec la gouge. Quelque temps avant, on avait enlevé un premier séquestre comprenant la surface de section de l'os réséqué.

Il serait prématuré d'établir dès à présent les limites du traitement conservateur après les plaies par armes de guerre, tant ces plaies peuvent être variables dans leurs désordres profonds. Selon l'arme qui les aura produites et la distance à laquelle elle aura été tirée, les fractures du coude présenteront des indications très différentes qui ne pourront être déterminées qu'après un examen minutieux de la blessure. Si l'on peut espérer trouver des lésions limitées quand la balle aura traversé le tissu spongieux, on constatera souvent des désordres effrayants lorsqu'elle aura porté en même temps sur le tissu compact de la diaphyse[1]; mais ici encore nous pensons qu'une antisepsie rigoureuse étendra considérablement, pour le membre supérieur, les limites de la conservation (Tome I, chap. IX).

Les fractures communes, celles que l'on observe dans la pratique civile, donneront lieu aux mêmes considérations. Quant aux luxations avec plaie, on les traitera d'après les règles générales déjà exposées au sujet des luxations en général, en n'oubliant pas que la résection de l'extrémité de l'humérus luxée est une opération qui est suivie du meilleur résultat orthopédique et fonctionnel et qu'il ne vaut donc pas la peine de faire rentrer une extrémité luxée, si l'on ne se trouve pas dans les conditions les plus favorables pour compter sur le succès de la réduction. A moins qu'il ne s'agisse d'un enfant ou qu'on ne se trouve en présence de blessés immédiatement après l'accident, nous préférerons réséquer. Ces résections, dussent-elles porter sur une grande longueur de la diaphyse, donneront de bons résultats orthopédiques et fonctionnels à cause de la reproduction sur laquelle on est en droit de compter. Parmi les faits de résection traumatique du coude, un des plus intéressants que nous puissions citer, c'est celui de Willième[2], dans lequel ce chirurgien réséqua sur un jeune sujet une longueur de 12 centimètres d'humérus, extrémité articulaire comprise. La diaphyse, dépouillée de son périoste, faisait saillie par la plaie, et l'extrémité articulaire, restée en place, était fracturée en plusieurs fragments. Une longueur d'os de 9 centimètres fut récupérée, et il se reforma une articulation solide.

1. Les chirurgiens militaires des divers pays ont, dans ces dernières années, expérimenté sur le cadavre l'action des nouveaux projectiles, et ont signalé des désordres effrayants après les coups tirés de près; mais les coups tirés de loin produiront des lésions moins défavorables pour les opérations conservatrices. Voyez les expériences récentes de Chauvel (*Société de chirurgie*, février 1887), de Delorme (*Archives de méd. et de pharm. milit.*, juin 1886), etc.

2. *Bulletin de l'Acad. de méd. de Belgique*, t. IV, 1870, p. 644.

Observation XL. — *Fracture comminutive de l'extrémité inférieure de l'humérus avec large plaie pénétrante de l'articulation du coude; ablation des esquilles et résection sous-périostée immédiate d'une grande portion de la diaphyse humérale sortant par la plaie; reproduction des parties osseuses enlevées; formation d'une nouvelle tête articulaire; mouvements d'extension et de flexion de l'articulation conservés*, par M. le Dr Villième. (Analyse.)

Le 3 novembre 1868, un maçon, âgé de dix-sept ans, tomba d'un échafaudage élevé de 5 à 6 mètres environ et fut apporté dans le service de M. Defontaine dans l'état suivant : Au quart inférieur du bras droit existe une plaie de 7 à 8 centimètres par laquelle le bout inférieur de la diaphyse humérale fait une saillie de 4 à 5 centimètres. Cette diaphyse est entièrement dépouillée de son périoste, non seulement dans la partie qui fait saillie au dehors, mais jusqu'à 6 à 7 centimètres plus haut. Rupture du nerf radial. L'extrémité inférieure de l'humérus est en même temps réduite en esquilles; le condyle et l'épitrochlée, séparés du reste, sont retenus à leur place par les ligaments latéraux. M. Defontaine, assisté de M. Willième, fit alors l'opération suivante : Après avoir agrandi la plaie en bas de 3 à 4 centimètres et y avoir ajouté une incision transversale au niveau de l'olécrâne, il scia la diaphyse humérale à 10 centimètres au-dessus de la fracture, en laissant encore une hauteur dénudée de 1 à 2 centimètres. Il enleva ensuite toute l'extrémité articulaire : esquilles mobiles et parties adhérentes des tubérosités; séparation difficile et incomplète du périoste sur ces derniers points. Le membre fut ensuite placé dans l'extension pour maintenir sa direction normale à la gaine périostique et empêcher des plissements qui auraient pu déformer l'os nouveau.

Dans les premiers jours de décembre, on sentait déjà une tumeur profonde, volumineuse, allongée, s'étendant du bout de l'humérus jusqu'en avant de l'olécrâne. On commença alors à faire exécuter quelques mouvements à l'articulation.

En janvier, le malade pouvait porter la main à la tête, à la bouche, etc. Le bras opéré était seulement plus court de 3 centimètres que le gauche. L'articulation du coude est remarquable : l'extrémité inférieure de l'humérus est renflée latéralement et aplatie dans le sens antéro-postérieur comme sur l'os normal. Elle porte un petit tubercule représentant l'épicondyle.

Quatre ans après, M. Villième présentait le malade à l'Académie de Belgique et on constatait les particularités suivantes, au point de vue de la régénération osseuse : L'atrophie complète des muscles animés par le radial, ce nerf ayant été sectionné au moment de l'accident, rend le coude difforme et augmente la saillie de l'épicondyle. L'articulation est très solide latéralement. Mouvements de flexion complets; extension incomplète à cause de l'insuffisance de profondeur de la nouvelle fossette olécranienne.

Les deux humérus gardent, au point de vue de leur longueur, les mêmes rapports qu'il y a trois ans; l'humérus opéré mesure 28 à 29 centimètres et l'humérus sain 31 à 32. Le blessé a pu continuer son état de maçon. La totalité des portions enlevées représente 12 centimètres; il s'est donc reproduit 9 centimètres environ.

Nous avons analysé cette observation à cause de son importance au point de vue de la régénération osseuse, après les résections épiphyso-diaphysaires. C'est un bel exemple de ces décollements du périoste par le fait du traumatisme, qu'on observe dans la période de croissance et qui se produisent d'autant mieux que la couche ostéogène est plus abondante. On peut donc compter sur de belles reproductions quand le périoste est ainsi en sève, et cependant nous conseillons de laisser, en pareil cas, l'épitrochlée et l'épicondyle en place, lorsque ces tubérosités

sont adhérentes aux tissus fibreux qui les entourent ; on aura alors une extrémité humérale plus régulière et une articulation plus solide. Si l'articulation devait suppurer, on serait exposé à une ankylose ; mais avec l'antisepsie, on préviendra la suppuration, et la persistance d'une couche saine de cartilage diarthrodial, du côté des os de l'avant-bras, assurera alors la mobilité de l'articulation future.

En résumé, quoique les pansements antiseptiques aient considérablement réduit les indications de la résection du coude, pour toutes les fractures articulaires avec plaie, il est des lésions qui la réclament toujours et le plus tôt possible, telles que les fracas et les éclatements des extrémités spongieuses produits par les armes à feu. *Le grand progrès amené par l'antisepsie a été non seulement de rendre possible la conservation absolue dans beaucoup de plaies du coude, mais de réduire l'étendue des résections et de multiplier les indications de la simple esquillotomie et des résections partielles.*

L'antisepsie nous permet non seulement d'étendre et de simplifier le traitement conservateur, elle nous autorise encore, dans les fractures comminutives, à faire des amputations plus économiques en conservant des tissus qu'il était de règle d'enlever jusqu'ici. Elle nous donne ainsi le moyen de rendre les moignons plus utiles, en leur laissant une articulation de plus.

De la désarticulation sous-périostée du coude et du désossement partiel du moignon dans les Amputations dans la continuité de l'avant-bras. — Ablation sous-périostée du radius ou du cubitus. — La désarticulation sous-périostée du coude pourra quelquefois se faire en conservant dans le moignon antibrachial les gaines périostiques du radius et du cubitus, sur une assez grande longueur pour obtenir, chez les jeunes sujets, une réossification de ces gaines. On aura alors un moignon solide, résistant, qui jouera sur le bras et permettra l'application d'un appareil prothétique plus simple et plus utile que celui que nécessite l'amputation du bras ou la désarticulation du coude par la méthode ordinaire[1]. Mais ce qui sera le plus souvent applicable, après les graves traumatismes, tels que les grands délabrements produits par certains projectiles, c'est la conservation d'un des os de l'avant-bras, du radius ou du cubitus, dans un moignon d'amputation faite vers la partie moyenne, l'os fracturé comminutivement étant enlevé par la méthode sous-périostée. Que l'os ainsi enlevé soit ou non dans des conditions favorables à sa reproduction, cette opération pourra toujours avoir de grands avantages au point de vue fonctionnel.

Dans un cas de broiement de la moitié inférieure de l'avant-bras, avec

1. *Des Désarticulations sous-périostées. — Nouvelle méthode générale de désarticulation.* (Revue de chirurgie, 1882.)

fracture en éclats du cubitus pénétrant dans l'articulation du coude, il ne nous paraît pas nécessaire d'enlever les deux os. On enlève le cubitus par la méthode sous-périostée et on laisse le radius en place. Ce moignon d'avant-bras, en partie désossé, pourra rendre les plus grands services dans l'avenir au point de vue fonctionnel. Le radius lui conservera les mouvements de flexion, grâce à l'insertion du biceps, pendant que les attaches du triceps à la gaine du cubitus et à l'aponévrose antibrachiale lui assureront une certaine extension. Le radius sera sans doute mal fixé à l'humérus, s'il n'y a plus de cubitus; mais il conservera toujours une certaine utilité, parce qu'il ne sera jamais isolé au milieu des chairs, les attaches latérales des muscles étant maintenues et la charpente fibreuse de l'articulation étant intégralement conservée. Autre chose est, nous le répétons, un moignon régulièrement désossé ou un moignon taillé au milieu des muscles, comme dans la méthode ancienne. Une opération analogue donnera encore de meilleurs résultats au point de vue fonctionnel, quand le cubitus pourra être conservé après l'extraction sous-périostée du radius fracturé.

Ces désarticulations partielles devront remplacer les désarticulations totales lorsqu'il n'y aura qu'un os de lésé, et que l'os parallèle, radius ou cubitus, sera *sain au milieu des parties molles assez saines pour autoriser la conservation d'une certaine longueur du membre*. Nous avons autrefois proposé l'ablation du péroné seul pour faciliter certaines amputations de jambe au lieu d'élection, dans les cas où la peau est insuffisante pour recouvrir les deux os. Ici c'est pour conserver un segment automobile que nous conseillons le désossement partiel[1].

C. INDICATIONS DES RÉSECTIONS ORTHOPÉDIQUES DU COUDE : ANKYLOSES; LUXATIONS IRRÉDUCTIBLES; DIFFORMITÉS CONGÉNITALES OU ACQUISES.

Les deux principales indications des résections orthopédiques du coude sont fournies par les ankyloses et les luxations irréductibles; il est cependant d'autres difformités contre lesquelles on peut exception-

1. Dans des communications faites aux congrès de Lyon (1872, *Congrès médical de France*, 4e session, et 1873, *Congrès de l'Assoc. française pour l'avanc. des sciences*), M. Léon Tripier avait envisagé les désarticulations sous-périostées du coude et du genou à un point de vue particulier. Il avait proposé, pour éviter les inconvénients de ces opérations, dus à la saillie de l'os et à la largeur de la surface à recouvrir, d'exciser les portions renflées de l'humérus et du fémur, en conservant leur gaine périostique. Il faisait ainsi non pas une désarticulation sous-périostée dans le sens que nous attribuons à ce mot, mais une amputation sous-périostée du bout de l'os après une désarticulation ordinaire. Il avait obtenu, chez le chien, le lapin et le chat des extrémités osseuses nouvelles, représentant d'une manière remarquable le type des extrémités osseuses enlevées, comme on les obtient après les résections sous-périostées proprement dites. Pour prévenir la suppuration de la synoviale et les fusées purulentes qui s'ensuivent, M. Tripier en avait pratiqué la suture. En l'isolant ainsi du foyer principal de l'amputation, il avait obtenu des réunions immédiates et prévenu les accidents dont les culs-de-sac profonds sont le point de départ.

nellement avoir à intervenir, soit pour rendre les mouvements (difformités congénitales ou acquises), soit pour les supprimer (pseudarthrose flottante après une résection mal réussie).

1. *Des résections dans les ankyloses osseuses du coude; ankylose rectiligne; ankylose dans la position fléchie.*

L'ankylose dans la position rectiligne ou à angle très obtus, condamnant le membre supérieur à la perte de ses fonctions les plus utiles, est la difformité qui réclame le plus souvent la résection. Sans être fréquemment remplie, c'est une indication aujourd'hui unanimement acceptée[1]. Mais il en est autrement pour l'ankylose fléchie, pour ce qu'on appelle l'ankylose en bonne position; la plupart des chirurgiens la repoussent absolument.

Dès 1868[2] nous disions à cet égard :

« L'ankylose à angle droit, qui a été jusqu'à présent le résultat le plus souhaité dans les tumeurs blanches suppurées du coude, ne doit plus être dorénavant l'idéal du chirurgien. La résection me donne un membre plus utile qu'un coude ankylosé, même dans la meilleure position; et si nous ne devons qu'avec réserve modifier la règle générale, dans la pratique hospitalière, nous pouvons, dans un autre milieu et dans d'autres conditions, élargir le champ d'application de cette opération réparatrice. Il ne s'agirait pas ici, bien entendu, d'une pure opération de complaisance. Il faudrait qu'un grave intérêt fût en jeu pour légitimer une intervention; mais je crois qu'en présence d'un jeune homme qu'une ankylose du coude empêcherait de suivre sa carrière,

1. D'après Gunther (*Lehre von den blutigen Operationen*, onz. section, p. 74 et 77. Leipzig, 1859), Textor aurait fait, en 1840, la première résection pour ankylose du coude; l'opération fut suivie du retour de l'ankylose. Gordon-Buck fit la seconde opération en 1841. Après ces chirurgiens, c'est Syme qui nous paraît avoir pratiqué cette opération, bien que nous ne puissions pas citer la date exacte ; mais, en 1855, il recommandait de la pratiquer dans l'ankylose rectiligne, jamais dans l'ankylose à angle droit. Quelques années avant, disait-il, il avait opéré avec succès un jeune homme des montagnes de l'Écosse, qui avait une double ankylose rectiligne; il ne réséqua qu'un seul côté. (*The Lancet*, 1855, p. 232.) Langenbeck fit, d'après Biefel (*Deutsche Klinik*, 5 juin 1858), sa première opération le 10 mars 1857. Depuis lors, il la pratiqua souvent et, dans les mémoires réunis de Lücke (1862) et Hüter (1867), on trouve 16 cas d'ankylose plus ou moins complète sur 40 résections du coude. C'est dans le mémoire de Hüter que Langenbeck admet qu'on peut pratiquer la résection du coude, quel que soit l'angle sous lequel l'ankylose s'est établie, dès que la difformité occasionne une grande gêne fonctionnelle. — Ried, d'Iéna, publiait quelque temps après (*Jahresbericht* von Virchow und Hirsch, 1867, et *Jenische Zeitung*, t. III) les premiers exemples de résection double dans les cas d'ankylose bilatérale. Il cite trois cas de cette opération.

Biefel attribue à Butcher la première proposition de la résection du coude dans les cas d'ankylose, mais le chirurgien de Dublin ne fait que répéter en 1861 (*Operative and Conservative Surgery*, p. 206) la proposition qu'il avait déjà faite en 1855 dans le *Dublin Quarterly Journal*, sans citer d'observations et sans dire qu'il ait mis son idée à exécution. Pour un historique plus complet, voir notre mémoire sur la *Résection du coude dans les cas d'ankylose*.

2. *Des résections des grandes articulations des membres*. Discours prononcé à notre entrée en fonctions comme chirurgien titulaire de l'Hôtel-Dieu. Lyon, 1869.

nous pourrions entreprendre l'opération, en lui promettant au bout d'un an, sans lui faire courir de sérieux dangers, une articulation mobile et un membre susceptible d'exécuter d'une manière active et énergique les mouvements de flexion et d'extension, indépendamment des mouvements de pronation et de supination, qui se rétabliront quand les os de l'avant-bras n'auront pas été préalablement soudés l'un à l'autre. »

En 1882, cette pratique parut d'une hardiesse exagérée dans une communication que nous fîmes à l'Académie de médecine [1]. Depuis quatre ans cependant, dans notre mémoire sur la *Résection dans les cas d'ankylose* [2], nous avions apporté des faits cliniques déjà très démonstratifs, et nous disions dans une de nos conclusions :

« L'ankylose à angle droit ou légèrement obtus, après une arthrite grave du coude, ne doit donc plus être considérée comme un résultat heureux qu'il faille absolument respecter. Il est des cas où il faut réséquer pour prévenir cette ankylose.

« La résection ne doit pas seulement être réservée pour les cas d'ankylose osseuse déjà effectuée ; mais elle doit être pratiquée dans les cas d'ankylose imminente. Que l'arthrite soit guérie ou non, on est autorisé à réséquer, dans le seul but de redonner les mouvements, si le sujet est dans les conditions d'âge qui rendent l'opération certaine dans ses résultats, et dans les conditions sociales qui la rendent nécessaire. »

Cette proposition nous paraît de plus en plus rationnelle, et aujourd'hui que la mortalité doit être nulle, chez des individus sains d'ailleurs, nous pensons avec plus de conviction encore qu'on peut attaquer l'ankylose à angle droit ou aigu, chez des sujets jeunes qui ont un grand intérêt à avoir le coude mobile. Nous n'en faisons pas une indication générale : non, la plupart des ankyloses à angle droit devront être respectées, et nous taxerions d'imprudence le chirurgien qui opérerait une ankylose coudée chez un adulte ou un vieillard, et surtout chez un sujet dont les muscles auraient atteint ce degré d'atrophie qui ne permet pas de compter sur le retour de contractions suffisamment efficaces. Mais nous sommes tellement persuadé de l'heureux résultat d'une résection bien faite et bien soignée que nous ne refuserions pas l'opération à un homme jeune qui aurait besoin, pour suivre sa carrière, de récupérer les mouvements du coude. Notre grand argument en faveur de ce traitement de l'ankylose du coude, ce sont les résultats orthopédiques et fonctionnels que nous a toujours donnés la résection. Quel que soit l'angle sous lequel se soit établie l'ankylose, ces résultats devront être toujours les mêmes, dans des conditions égales d'ailleurs. Mais, malgré le succès qu'on est autorisé à attendre de cette opération, le cas n'en

1. *Bulletin de l'Académie de médecine*, 18 avril 1882.
2. *Revue mensuelle de médecine et de chirurgie*, 1878.

est pas moins délicat pour un chirurgien qui n'aurait pas une grande habitude des résections. Un accident opératoire est toujours possible : une faute dans l'opération ou le traitement consécutif pourrait laisser un membre moins utile qu'un membre ankylosé ; il faut donc ne jamais opérer à la légère. On doit peser le pour et le contre, calculer les résultats probables de l'opération, d'après l'âge du malade, les conditions ostéogéniques du périoste et l'état des muscles, et ne pas laisser ignorer au malade que la mobilité du coude pourrait lui enlever une bonne partie de sa force. Ce n'est donc pas chez les manouvriers et les hommes de peine qu'il faut pratiquer cette opération ; c'est chez les sujets jeunes qui ont besoin de plus d'adresse que de force, et qui ne sont pas obligés de fournir un travail pénible.

Mais si l'ankylose à angle droit ne doit être qu'exceptionnellement opérée, il n'en est pas de même de l'ankylose rectiligne ou à angle très obtus ; ici l'indication est pressante et l'on doit opérer le plus tôt possible, dès que l'incurabilité de l'ankylose est confirmée, pour ne pas laisser s'aggraver l'atrophie musculaire. C'est là un élément particulièment important dans l'ankylose du coude.

Les détails que nous avons déjà donnés sur le manuel opératoire de cette résection nous dispensent d'y revenir ici ; nous insisterons cependant sur deux points : sur la nécessité de faire des résections étendues et de retrancher la totalité de l'ancienne articulation dans les cas d'ankylose vraie, osseuse ou ostéo-fibreuse.. Ce n'est pas ici le lieu de faire des résections économiques ni de simples ostéotomies, qui sont toujours suivies du retour de l'ankylose.

Il en serait autrement, bien entendu, s'il s'agissait d'une ankylose produite par une adhérence étroite et limitée, telle qu'une ossification linéaire de la capsule ou la soudure du bec de l'olécrâne à l'humérus. En pareil cas, on peut guérir l'ankylose par la rupture forcée ; à plus forte raison la guérira-t-on par la division au ciseau ou l'excision de la partie soudée.

Mais pour les ankyloses par fusion de toutes les surfaces articulaires, il faut enlever au moins une longueur de cinq centimètres d'os dans la plupart des cas, et quelquefois davantage. Il faut de plus pratiquer la résection sous-périostée interrompue : en un mot, se précautionner contre le retour de l'ankylose, qui est toujours à redouter en pareil cas, mais qui est plus ou moins menaçant selon les sujets.

On doit surtout le redouter quand la gaine périostique est épaisse, charnue, que les restes de la capsule et des ligaments sont infiltrés de noyaux calcaires, et surtout quand des aiguilles osseuses se prolongent dans les tendons voisins.

Il faut, nous ne saurions trop le répéter, faire dans ces cas de grandes résections. On sera, au contraire, plus économe du tissu

osseux chez les adultes et dans les cas où les os ne présenteront pas, sous leur périoste et autour d'eux, ces signes d'hyperplasie ossifiante, constatés chez les sujets de la première catégorie.

Cette crainte de l'ankylose devra nous faire redoubler d'attention dans la direction du traitement consécutif. On électrisera hâtivement les muscles et on prendra toutes les précautions que nous avons indiquées plus haut. On fera alors constituer une néarthrose qui se perfectionnera de plus en plus au point de vue orthopédique et fonctionnel, et on arrivera à des résultats définitifs analogues à ceux que nous avons obtenus après la résection suivante, pratiquée il y a déjà dix-huit ans.

Observation XLI. — *Ankylose osseuse rectiligne du coude droit consécutive à une luxation non réduite. Soudure du radius et du cubitus à l'humérus; ossifications périphériques à la partie antérieure de l'articulation. — Résection totale de l'articulation trois ans après l'accident. — Ablation d'une zone périostique au niveau de l'interligne articulaire. — Reconstitution de l'articulation sur son type physiologique. — Grande mobilité de l'articulation, solidité latérale complète.*

État du membre dix-huit ans après l'opération.

Eugénie R..., née à Thones (Haute-Savoie), fit, à l'âge de douze ans, une chute sur la paume de la main, le bras étendu; il en résulta une luxation en arrière qui ne fut pas réduite. Plusieurs rhabilleurs firent cependant des tentatives, mais sans succès : inflammation violente de l'articulation et douleurs atroces dès qu'on essayait de fléchir l'avant-bras. — Une ankylose rectiligne fut la suite de cet accident. — M. Ollier vit la malade pour la première fois le 2 mai 1869, trois ans après son accident. Il tenta vainement de rompre les adhérences pour changer la position du membre, et il décida alors la résection, qui fut pratiquée à l'Hôtel-Dieu le 9 mai, avec l'assistance de M. le docteur Laroyenne, chirurgien en chef de la Charité, et de M. le docteur Tripier.

Il n'y avait pas trace d'inflammation dans le membre; la peau était saine et glissait sur les parties profondes; pas de cicatrices; pas traces d'anciens abcès; membre raccourci de 21 millimètres, et masses musculaires notablement atrophiées; main plus petite que celle du côté opposé. Cette circonstance indique que la diminution de longueur est due, en partie du moins, à l'arrêt d'accroissement occasionné par le défaut de fonctionnement du membre. On constate tous les signes de la luxation incomplète en arrière.

M. Ollier, espérant pouvoir rompre les adhérences une fois les os mis à nu, eut recours à son procédé ordinaire : incision brisée externe et postérieure. Cette incision ayant mis à découvert l'articulation en arrière, M. Ollier introduisit un fort détachetendon bien tranchant entre l'olécrâne et l'humérus et détruisit des adhérences osseuses et ostéo-fibreuses; mais, la flexion ne pouvant être obtenue, il brisa avec le ciseau des adhérences plus profondes, sépara l'olécrâne à sa base et put alors, par un effort prudemment ménagé, achever la séparation de l'humérus et du cubitus; une forte adhérence antérieure, formée par l'ossification du ligament antérieur, fut brisée avec bruit dans ces efforts. L'articulation étant devenue mobile, il procéda, comme dans les cas ordinaires, en commençant par la section des os de l'avant-bras avec la scie. Dans cette opération, il sacrifia une zone de périoste d'un centimètre environ, qu'il laissa adhérente aux condyles ou enleva après la section des os. L'isolement du nerf cubital fut rendu difficile par l'épaisseur de la gaine bordée d'ostéophytes. — En avant de l'articulation était une coque osseuse, résultat de l'ossification de la partie antérieure de la capsule et des tissus conjonctifs périphériques. L'apophyse coronoïde paraissait avoir

été arrachée ; la cavité sigmoïde et la trochlée étaient déformées et entourées sur leurs bords d'ostéophytes. Le radius était immobilisé par des adhérences fibreuses très serrées, parsemées de quelques grains osseux. La colonne osseuse, enlevée, représentait une hauteur de 55 millimètres. L'extrémité inférieure de l'humérus était rétrécie dans son diamètre bicondylien et élargie dans son diamètre antéro-postérieur.

1er *juin*. — On commence à électriser les muscles sous le bandage. La malade se sert déjà de sa main pour tricoter.

A la fin de juin, la cicatrisation est complète, et l'on sent déjà quelques faibles contractions dans le biceps. On continue les mouvements et l'électricité, en soutenant toujours le bras dans une valve silicatée.

16 *août*. — Les mouvements passifs sont très étendus et à peu près complets pour l'extension et la flexion; ceux de pronation et de supination très étendus. L'articulation se consolide de plus en plus latéralement, et l'on sent déjà deux saillies transversales de nouvelle formation sur l'extrémité inférieure de l'humérus.

28 *août*. — Les mouvements actifs gagnent chaque jour en force et en étendue. On sent plus distinctement la reproduction de deux tubérosités latérales à l'humérus ; l'olécrâne est représenté par un large noyau osseux mobile sur le cubitus, mais assez fixe cependant pour limiter un peu le mouvement d'extension. La main a repris toute sa force; la malade accuse cependant encore un peu de faiblesse dans les deux derniers doigts, due au tiraillement du nerf cubital pendant l'opération. La sensibilité est partout redevenue normale.

Voici l'état du membre à divers intervalles. En février 1872, on constate ce qui suit :

Le membre est actuellement plus court de 5 centimètres, quand on le mesure de l'acromion au bout des doigts. L'humérus seul est plus court de 3 centimètres. Il mesure 28 centimètres de l'acromion à la saillie épicondylienne de nouvelle formation. Entre les mêmes points, l'humérus du côté sain mesure 31 centimètres. — 38 millimètres avaient été retranchés par l'humérus seul ; 54 en tout, c'est-à-dire 16 par le cubitus.

De la pointe du nouvel olécrâne à l'apophyse styloïde du cubitus, en contournant l'olécrâne, 246. Entre les mêmes points par le côté sain, 262.

Quant au radius, son extrémité supérieure se perd au milieu des muscles et paraît arc-bouter contre l'humérus.

La flexion et l'extension sont complètes. La flexion active peut être portée plus loin que ne l'indique la figure prise trois ans auparavant.

Les mouvements de pronation et de supination sont presque aussi étendus qu'à l'état normal, mais le cubitus est moins bien fixé : il tourne un peu avec le radius.

Au point de vue de la reproduction, voici ce qu'on peut apprécier à travers la peau : L'humérus se termine par deux tubérosités latérales de nouvelle formation, ayant le même diamètre bicondylien que celui du côté opposé. Ces tubérosités n'ont pas la forme malléolaire, comme on les observe sur la plupart des sujets opérés pour arthrite chronique suppurée par la méthode sous-périostée; au lieu de former des espèces de cornes à sommet dirigé en bas, elles forment deux saillies transversales.

En arrière de l'humérus, on distingue un olécrâne de nouvelle formation, uni à la diaphyse du cubitus par un tissu fibreux très serré; ce noyau osseux se prolonge en pointe dans le tendon du triceps, et ressemble à une rotule qui se loge en arrière, dans la dépression comprise entre les deux condyles huméraux.

Depuis lors, l'état d'Eugénie R.... a été en s'améliorant au point de vue de la force et de la mobilité.

Le 16 octobre 1878 elle écrivait à M. Ollier :

« J'ai le plaisir de vous annoncer que je porte à bras tendu 3 kil. 465 gr. Je ne sais si ce poids est ce que vous attendiez; moi, je le trouve bien beau, et je suis heureuse de le pouvoir porter.

« Je touche facilement son épaule avec mon poing fermé; je tourne cette main

avec autant de facilité que l'autre. Quant aux deux derniers doigts, je ne les sens pas aussi forts que ceux de l'autre main. »

Depuis 1878, date où les détails précédents ont été publiés dans mon mémoire sur la *Résection du coude dans les cas d'ankylose*, cette opérée a constamment servi

Fig. 171. — Degré de flexion active, d'après une photographie prise six mois après la résection du coude ankylosé, en novembre 1869[1].

comme cuisinière, et le coude a toujours fonctionné parfaitement. Il s'est même fortifié, car, en avril 1886, époque où elle est venue me revoir et où je l'ai fait photographier, elle a porté à la Clinique un haltère de 5 kil. 100 gr., comme la représente la fig. 173.

Fig. 171 *bis*. — Degré d'extension active à la même époque. (Photographié avec appui.)

Aujourd'hui, 30 avril 1887, c'est-à-dire dix-huit ans après l'opération, elle se trouve dans l'état suivant : Les mouvements sont ce qu'ils étaient l'an passé. Même poids porté à bras tendu, variant un peu selon la fatigue des muscles et la forme du poids, de 4 kil. 500 à 5 kil. 100. — Extension mesurée en faisant relever l'avant-bras fléchi sur le bras, le coude en l'air : l'opérée exécute ce mouvement avec un poids de 1500 grammes dans la main. La pronation et la supination sont complètes quand l'avant-

1. Les quatre figures 170, 171 *bis*, 172, 173 se rapportent au même sujet et le représentent à dix-sept ans de distance. Dans les dernières figures, la disparition du tissu adipeux, et de l'infiltration qui pouvait encore exister quelques mois après l'opération, permet de mieux se rendre compte des saillies musculaires. On constate le rétrécissement caractéristique du quart inférieur du bras, au niveau correspondant au brachial antérieur.

bras est fléchi sur le bras. — Force de pression au dynamomètre : à gauche comme à

Fig. 172. — D'après une photographie prise le 28 avril 1886, 17 ans après la résection.

Fig. 173. — Coude placé dans le maximum d'extension. (Photographié sans appui.)

droite, 30 kil. — L'articulation est très solide latéralement; l'olécrâne est depuis longtemps, du reste, soudé au corps du cubitus.

Cette observation nous montre ce qu'on obtient sur un sujet jeune, malgré une ankylose complète ayant duré trois ans, et ayant coïncidé avec le moment le plus actif du développement musculaire, de 12 à 15 ans. En opérant moins tardivement, on récupérera une musculature plus puissante.

Lorsqu'on a affaire à des sujets plus âgés ou peu ambitieux au point de vue des fonctions de leur membre, on doit se contenter de fléchir l'avant-bras par une rupture forcée. L'ostéoclasie manuelle suffira dans beaucoup de cas, chez les jeunes sujets surtout. Nous avons fait un grand nombre de ces ruptures chez des enfants ou des adolescents qui avaient le bras ankylosé à la suite de fractures articulaires mal réduites, compliquées ou non de luxation, et nous avons été agréablement surpris, au bout de quelques années, de l'amélioration survenue dans la mobilité et les fonctions du membre. Pourvu qu'il persiste chez ces enfants quelques tissus aptes à fournir les éléments d'une néarthrose mobile, c'est-à-dire pourvu que la soudure ne soit pas totale et qu'il reste quelques surfaces recouvertes de cartilage ou isolées par une synoviale, le fonctionnement du membre finit par amener un assouplissement progressif, surtout si l'on y contribue par une mobilisation passive exercée avec persévérance et par une gymnastique appropriée.

Pour les ankyloses rectilignes qu'on veut se contenter de plier, on a toujours la ressource de l'ostéoclasie mécanique. L'ostéotomie et surtout la résection cunéiforme (coin à base antérieure) permettraient de faire une opération plus précise et d'adapter exactement et sous l'angle voulu les deux segments du membre ; mais nous n'y avons jamais eu recours, et, à part des cas exceptionnels, la rupture forcée doit être l'opération de choix.

2. *Des conditions anatomiques des diverses ankyloses du coude envisagées au point de vue de la résection. — État des muscles dans les ankyloses anciennes ; proportion de l'atrophie dans les différents muscles. — Ossifications parostales ; prolongement des ossifications périostiques dans les cloisons et insertions tendineuses péri-articulaires.*

Les conditions anatomiques, qu'il est utile d'étudier au point de vue de la résection, varient avec la lésion qui a produit l'ankylose et avec l'ancienneté de la soudure. L'ankylose osseuse complète, par fusion totale des os contigus, est relativement rare. Le plus souvent, il n'y a au début que des jetées osseuses périphériques avec soudure intermédiaire des surfaces articulaires par une substance fibreuse ou chondroïde, ou bien par du tissu spongieux à trabécules friables. C'est seulement à la longue que l'éburnation se produit, que la fusion se complète et que les os se continuent sans ligne de démarcation. Tous les degrés ont été observés, et on les constate dans les collections de pièces pathologiques. Les formes

anatomiques sont très diverses; mais les formes chirurgicales, c'est-à-dire celles qui déterminent l'adoption de tel ou tel procédé opératoire, sont moins nombreuses. Les ankyloses contre lesquelles on peut être appelé à intervenir sont produites par des causes variées; mais, quelle que soit leur origine, elles présentent, à notre point de vue, deux variétés principales : ou elles sont incomplètes et constituées par des adhérences friables avec les mains, ou elles sont complètes et solides, et alors l'effort des mains ne suffit pas pour faire céder les adhérences.

Bien que les ankyloses osseuses aient le plus souvent pour origine une arthrite suppurée, on les observe aussi après les inflammations traumatiques ou spontanées qui se sont dissipées sans amener la suppuration de l'article. Des fractures articulaires, des synovites aiguës ou chroniques, de cause rhumatismale ou blennorrhagique, peuvent priver à jamais l'articulation de tous ses mouvements, quoiqu'il n'y ait eu aucun abcès, ni en dehors ni en dedans de l'articulation. Elles font naître un processus plastique qui se continue sourdement et se termine, quoi qu'on fasse, par la soudure périphérique ou centrale des os contigus.

Les ankyloses qui succèdent à des fractures articulaires ouvertes, à des coups de feu, ou à toute autre cause de suppuration articulaire, peuvent devenir rapidement osseuses et, indépendamment de la soudure directe des fragments, être consolidées par d'abondantes ossifications des tissus périphériques. C'est après certaines fractures comminutives ayant longtemps suppuré qu'on peut rencontrer les difficultés les plus grandes pour une résection. Il y a comme des coulées de substance compacte autour de l'articulation, qui déforment sa surface extérieure et changent complètement l'aspect des saillies qui existent à l'état normal.

L'ankylose du coude peut être seulement huméro-cubitale, le radius restant mobile. On trouvera d'autres fois l'olécrâne confondu avec l'humérus par son bec seulement ou une partie de la cavité sigmoïde, tandis que les autres surfaces en rapport seront unies par des liens cellulo-vasculaires plus ou moins lâches, interrompus eux-mêmes par des restes du cartilage en voie de se transformer. De là des modifications à apporter au manuel opératoire et à l'étendue de la résection : dans les cas où les mouvements seront empêchés par la seule soudure de l'olécrâne à l'humérus, une simple ostéotomie pourra suffire.

Quel que soit le degré d'organisation et de dureté du tissu intermédiaire, on arrivera probablement toujours à séparer avec le ciseau les os ankylosés, en faisant moins de désordres qu'avec la scie. Comme l'éburnation n'envahit pas simultanément toute la colonne osseuse, on devra, si nous en jugeons par ce que nous avons observé dans plusieurs cas, attaquer d'abord l'épiphyse inférieure de l'humérus, qui reste spongieuse et friable. Dans plusieurs de nos observations, les os de l'avant-bras étaient beaucoup plus durs que l'épiphyse humérale. Le radius, dans un

cas, était éburné depuis sa cupule jusqu'à 3 centimètres au-dessous; le cubitus était aussi plus dur qu'à l'état normal, mais contenait encore un peu de substance spongieuse. Dans un autre cas, c'est la partie correspondant à la base de l'olécrâne qui avait subi la transformation éburnée.

Il y a, sous ce rapport, de grandes différences tenant, soit à la nature de l'inflammation et à l'état diathésique du sujet, soit à l'ancienneté de la lésion. L'éburnation peut toujours se produire à un moment donné comme terminaison des inflammations osseuses, même de celles qui ont été le plus raréfiantes au début. Dans certains cas, au bout de quelques mois, on trouve des masses éburnées difficiles à entamer.

Une question qui offre le plus grand intérêt au point de vue du résultat des résections, c'est celle de l'état des muscles autour des coudes ankylosés. Tous les muscles qui, à l'état normal, servent à mouvoir l'articulation, sont plus ou moins atrophiés après la disparition de ses mouvements. Mais il y a de grandes différences entre eux sous ce rapport. Ceux qui ont leurs insertions, d'un côté, sur l'humérus, et de l'autre, sur un des os de l'avant-bras, sont condamnés par le fait de l'ankylose à une immobilité absolue; ils s'atrophient et leur substance contractile finit par disparaître complètement. Le brachial antérieur, le rond pronateur, le court supinateur sont dans ce cas. C'est sur le brachial antérieur que nous avons pu constater, dans nos résections, l'atrophie la plus marquée.

Ceux au contraire qui, tout en étant destinés à faire mouvoir le coude, ont leur insertion supérieure au delà de l'humérus, sur l'omoplate, tels que le biceps et la longue portion du triceps, conservent encore une certaine action. Ils continuent d'agir comme adducteurs, élévateurs ou abaisseurs du membre, selon la position qu'occupe le bras par rapport à l'axe du tronc. Ils agissent sur l'omoplate, lorsque le membre est préalablement fixé. Sans avoir une action bien définie, ils se contractent avec d'autres groupes de muscles pour favoriser les divers mouvements du bras. Il n'y a, du reste, pour le triceps que la longue portion qui continue à se contracter et à maintenir sa nutrition; ses portions latérales, externe et interne, sont, comme le brachial antérieur, condamnées à s'atrophier, puisqu'elles s'insèrent d'un côté sur l'humérus et de l'autre sur le cubitus. Elles nous ont paru cependant moins atrophiées que le brachial antérieur; elles semblent agir encore comme tenseurs aponévrotiques.

De là des différences très grandes dans le retour des mouvements pour les différents muscles. Nous ne savons pas exactement, du reste, jusqu'à quel point des muscles condamnés à un repos absolu et à une dénutrition progressive depuis plusieurs années peuvent reprendre leurs fonctions. Des autopsies de sujets réséqués pour ankylose ancienne permettraient seules de résoudre la question. Tout ce que nous pouvons dire,

c'est qu'un muscle, tel que le triceps immobilisé pendant sept ans, a pu reprendre son action, mais d'une manière inégale dans ses divers faisceaux. C'est par sa longue portion, celle qui, pour les causes signalées plus haut, n'avait pas subi une atrophie complète, que s'est opéré le rétablissement de l'extension active. (Voy. Obs. XLII.)

Quant à la forme du membre, elle présente des caractères constants chez les sujets dont le coude s'est ankylosé dès l'enfance : l'extrémité de l'humérus est rétrécie transversalement ; les saillies condyliennes sont moins développées, le diamètre bicondylien plus étroit par cela même. L'atrophie des portions latérales du triceps et du brachial antérieur diminue le volume du bras à son tiers inférieur. Cette atrophie de l'organe à ce niveau est d'autant plus sensible que, les masses musculaires de l'avant-bras ayant continué de fonctionner, les dimensions de cette partie du membre sont à peine diminuées. La forme de l'extrémité inférieure de l'humérus et de l'extrémité supérieure des os de l'avant-bras peut être, en outre, plus ou moins modifiée par les ossifications périphériques et les ostéophytes qui émergent de leur surface.

Dans ces cas d'ankylose osseuse avec jetées périphériques d'un os à l'autre, qui correspondent à ce qu'on a appelé l'*ankylose cerclée* chez les animaux, les tissus parostaux revêtent des propriétés ostéogéniques qu'ils ne possèdent pas normalement. C'est là un exemple de cette *action de présence* que nous avons invoquée pour expliquer l'ossification des tissus conjonctifs extra-osseux au voisinage du périoste irrité. Quand une fois ces ossifications extra-périostiques ont commencé de se produire, elles peuvent s'étendre aux cloisons intermusculaires, aux insertions tendineuses. Elles apportent alors à l'opération des difficultés spéciales ; mais surtout elles aggravent son pronostic, car elles peuvent amener le retour de l'ankylose ; aussi faut-il chercher avec soin ces pointes, ces prolongements, et les exciser complètement. C'est certainement là une des causes des récidives contre lesquelles plusieurs chirurgiens ont eu à lutter et dont ils n'ont pas toujours pu triompher. Nous pensons qu'une résection sous-périostée interrompue, combinée avec le retranchement d'une hauteur suffisante de la colonne osseuse, nous mettra dorénavant à l'abri de ces insuccès[1].

1. Lorsqu'on enlève une grande hauteur d'os, il n'est pas, bien entendu, nécessaire de faire la résection sous-périostée interrompue, à moins qu'on ne rencontre dans la capsule une couche d'ostéophytes péri-articulaires.

Dans un cas que M. Pozzi a communiqué au dernier Congrès de chirurgie, une hauteur de 8 centimètres fut enlevée et il en résulta une articulation très mobile. M. Pozzi se contenta d'enlever tous les ostéophytes et de les poursuivre dans la cloison intermusculaire externe, où ils formaient une arête tranchante. Il jugea inutile d'enlever une zone circulaire du périoste, considérant que le retour de l'ankylose était improbable dans ces conditions. Le résultat vint confirmer ses prévisions, et un crochet olécrânien de nouvelle formation s'articula avec l'extrémité de l'humérus renflée, mais dépourvue de tubérosités malléoliformes.

3. *De l'ankylose bilatérale du coude et des indications opératoires qu'elle comporte.*

L'ankylose bilatérale du coude n'est pas excessivement rare. Nous en avons opéré six cas depuis dix ans; trois étaient dus à des ostéites juxta-épiphysaires de l'extrémité inférieure de l'humérus avec arthrite concomitante, survenues à la suite de la variole; un quatrième à une double ostéo-arthrite résultat de la syphilis héréditaire; un cinquième à la tuberculose; le sixième était une affection congénitale dont nous parlerons plus loin. Cette ankylose bilatérale, plus ou moins complète, il est vrai, s'observe fréquemment aussi comme conséquence du rhumatisme ou des divers traumatismes. Elle est surtout grave et gênante quand on a commis la faute de laisser souder les deux coudes dans la position rectiligne. Si l'on a la précaution de faire ankyloser l'un à angle droit et l'autre à angle obtus, on met le patient dans des conditions plus tolérables : il peut alors s'accommoder de sa difformité et ne pas réclamer d'opération. Avec une *double ankylose assymétrique*, l'aire de fonctionnement des membres supérieurs est agrandie, une main pouvant atteindre ce qui est hors de la portée de l'autre. Mais si les deux coudes sont soudés en ligne droite, la situation du patient est insupportable; il a beau fléchir la main d'une part et le cou de l'autre, il ne peut atteindre son visage, et il est obligé, pour manger, de se servir de longues cuillers ou fourchettes. Dans ces conditions, la vie individuelle est gênée et la vie sociale est impossible; il est donc indispensable d'opérer, au moins d'un côté. La résection d'un côté et l'ostéoclasie de l'autre, pour fléchir l'avant-bras à un degré plus commode (angle de 110 degrés), amélioreront beaucoup l'état du patient; mais ce qui l'améliorera plus encore, s'il a besoin d'une grande mobilité, c'est une double résection, une résection de chaque côté, faite à quelques mois d'intervalle.

On n'opérera jamais qu'un bras à la fois, et l'on commencera de préférence par le côté le moins atrophié, pour donner le plus tôt possible au malade le membre dont il pourra tirer le meilleur parti : par le droit, si l'atrophie est égale des deux côtés. On combinera l'opération de manière à avoir une articulation mobile et solide à la fois, mais énergiquement automobile, dût-elle même rester un peu raide. D'après le résultat obtenu dans cette première résection, on dirigera la seconde opération dans le sens qui complétera le mieux le fonctionnement des deux membres; c'est-à-dire que si la première résection a laissé un membre plus solide que mobile, on cherchera de préférence un coude mobile dans la seconde opération, la force dût-elle un peu en souffrir. Réciproquement, on agirait dans le sens opposé si la première opération avait laissé une néarthrose très mobile, mais insuffisamment solide. On dirige son manuel opératoire dans un sens ou dans l'autre, en enlevant une hauteur d'os plus ou moins grande et en pratiquant avec plus ou moins de rigueur

la résection sous-périostée interrompue. C'est par le calcul de la valeur ostéogénique des tissus conservés, et de la force de contraction dont seront susceptibles les muscles périphériques, qu'on arrivera à déterminer tous les détails du manuel opératoire. Mais il y a nécessairement toujours un peu d'imprévu dans les réactions de l'individu; une complication de la plaie, une maladie intercurrente, peuvent déjouer nos calculs; voilà pourquoi il est prudent d'attendre le résultat de la première opération pour entreprendre la seconde et modifier alors, s'il y a lieu, le manuel opératoire.

L'observation suivante, déjà publiée en partie dans notre mémoire sur *la Résection du coude dans les cas d'ankylose*, est instructive sous ce rapport; elle nous montre ce qu'on peut obtenir par la double résection dans une ankylose bilatérale survenue à l'âge de sept ans.

Observation XLII. — *Ankylose bilatérale du coude, suite de variole; soudure osseuse des deux côtés sous un angle de 130 degrés à droite et 135 à gauche. — Résection sous-périostée du coude gauche sans ablation d'une zone de périoste, le 18 janvier 1878. — Résection du coude droit, le 20 juillet, avec ablation d'une zone circulaire de périoste. — Complications inflammatoires consécutives; retour de l'ankylose. — Résection itérative, avec ablation d'une large zone de périoste, suivie du rétablissement d'une néarthrose très mobile.*

État des coudes neuf ans et demi après la première résection.

Victorine Poncet, âgée de quatorze ans et demi, née à Saint-Geoire (Haute-Savoie), entre à l'Hôtel-Dieu le 29 décembre 1877, salle Saint-Pierre, n° 2, clinique de M. Ollier.

A l'âge de sept ans, variole qui donna lieu à plusieurs abcès au voisinage des articulations : à l'épaule, au coude et à la hanche. Ces abcès se développèrent symétriquement de chaque côté du corps et suppurèrent deux mois environ. Ils étaient dus à des ostéites juxta-épiphysaires et s'étaient développés : les premiers au niveau de l'épine de l'omoplate, sur les limites du cartilage de conjugaison qui sépare l'épiphyse acromiale; les seconds au niveau du condyle externe de l'extrémité inférieure de l'humérus; les autres sur les limites du cartilage qui sépare l'épiphyse trochantérienne de la diaphyse fémorale. Les abcès de l'épaule et de la hanche sont restés tout à fait indépendants de l'articulation; du côté de l'épaule droite, la saillie acromiale est moindre qu'à l'état normal, et la tête humérale, plus proéminente en dehors, jouit d'une plus grande mobilité; l'atrophie de l'acromion s'explique par une nécrose partielle de cette apophyse; on avait retiré deux petits séquestres. Des cicatrices adhérentes indiquent l'origine de ces abcès. La propagation de l'inflammation à l'articulation du coude s'explique par les rapports de l'épiphyse avec la capsule. La symétrie de ces lésions est fréquente, comme l'a signalé M. Ollier, dans les ostéites qui surviennent durant la période de croissance.

L'ankylose des deux coudes s'est produite de bonne heure. La suppuration n'était pas encore tarie que le malade ne pouvait exécuter aucun mouvement.

Aujourd'hui, l'ankylose est complète des deux côtés; la soudure porte sur les trois os; aucun mouvement n'est possible. La peau est saine, et, à part cette petite cicatrice au niveau de l'épicondyle, il ne reste aucun indice extérieur de la lésion primitive. Plus de douleur depuis la cicatrisation de l'abcès, c'est-à-dire depuis huit ans.

Cette double ankylose est excessivement gênante pour cette jeune fille, qui non

seulement ne peut pas travailler, mais ne peut pas se rendre les services les plus indispensables. Elle ne peut toucher le haut de la tête qu'avec le bout de ses pouces et grâce à la flexibilité supplémentaire des articulations du poignet et de la colonne vertébrale. Pour pouvoir porter les aliments jusqu'aux lèvres avec une cuiller ou une fourchette, elle prend l'instrument entre le pouce et l'index, relève fortement la main sur le bord radial, soulève le coude et, par une tension exagérée de la tête en avant, avance les lèvres vers le bec de la cuiller ou les dents de la fourchette, et peut ainsi s'alimenter.

Région du coude moins développée qu'à l'état normal ; muscles des bras atrophiés; le squelette du coude ne paraît pas en rapport avec le développement des autres régions, surtout dans son diamètre bicondylien, qui mesure 52 millimètres. Les muscles de l'avant-bras servant aux mouvements des doigts et du carpe ne sont pas atrophiés.

M. Ollier décide la résection du coude, en commençant par le coude gauche, dont l'angle était un peu plus ouvert que celui du coude droit. Il pratique cette opération le 18 janvier 1878, avec l'assistance de M. le docteur Fochier, chirurgien en chef désigné de la Charité.

Incision brisée postéro-externe, en baïonnette, comme dans son procédé ordinaire. Cette incision ayant mis à découvert le condyle externe, on voit que l'interligne articulaire est complètement effacé par une couche osseuse de nouvelle formation, lisse, compacte. Cette couche, assez régulière en arrière, se prolonge en bas vers le cubitus et, en dehors, vers la tête du radius, qu'elle enveloppe. On dirait une coulée de substance compacte se portant vers le col du radius et suivant approximativement la direction du ligament annulaire. Pour mettre cette région à nu, la première partie de l'incision est prolongée en bas de 25 millimètres.

M. Ollier enfonce alors un ciseau entre le radius et l'humérus, puis entre le radius et le cubitus. L'olécrâne est fortement soudé à l'humérus ; on fait sauter les adhérences avec le ciseau et le maillet, puis on cherche à séparer l'humérus du cubitus, en introduisant le ciseau entre les deux os ; la résistance moindre de l'épiphyse inférieure de l'humérus permit de faire facilement progresser le ciseau dans cette substance spongieuse, et la séparation se fit, non au niveau de l'interligne articulaire, mais un peu au-dessus. Une fois l'humérus rendu indépendant des os de l'avant-bras, l'opération se termina comme dans les cas ordinaires; les os de l'avant-bras furent sciés d'abord, et on termina par la section de l'humérus immédiatement au-dessus de ses tubérosités.

La hauteur d'os enlevée représentait une colonne minimum de 42 millimètres.

Le cubitus et l'humérus avaient leur consistance normale ; le radius, scié au niveau de son col, était constitué par un tissu compact éburné. Comme, après la section avec la scie, il était encore soudé à l'humérus, on en retrancha, par petits fragments, une hauteur de 6 à 7 millimètres avec le davier-gouge.

Le membre fut placé dans un bandage silicaté ; il y eut d'assez vives douleurs dans les deux premiers jours ; le soir du deuxième jour, température 39 ; au septième jour, la température était redevenue normale.

Le 31 janvier, on commence à imprimer au membre de petits mouvements de flexion et d'extension, de pronation et de supination.

Le 16 février, cicatrisation complète. A partir de ce moment, mouvements passifs imprimés chaque jour. Electrisation des muscles du bras. Appareil de mouvements de Bonnet.

L'articulation menaçant de s'enraidir à la suite d'une inflammation accidentelle, qui se termina par l'issue d'un petit séquestre provenant de la surface de section du cubitus, on ajouta, aux moyens déjà mis en usage pour mobiliser l'articulation, une roue hydraulique qui faisait mouvoir l'appareil de Bonnet, et dont la malade se servait plusieurs fois par jour.

Résection du coude droit. — La résection du coude droit fut pratiquée le 12 juillet. Même procédé que pour le coude gauche. Ablation d'une colonne osseuse de 5 centimètres. Comme pour le coude gauche, les os de l'avant-bras sont plus compacts que

l'humérus. Le radius et le cubitus sont soudés par un tissu intermédiaire très dur qui, se prolongeant en bas, oblige à retrancher avec le davier-gouge 7 à 8 millimètres du radius au-dessous du point où on l'avait scié. Le périoste fut enlevé sur une hauteur d'un centimètre au niveau de l'interligne articulaire ; au début de l'opération, on l'avait laissé adhérent à l'os sur le condyle externe ; sur tous les autres points, il fut enlevé secondairement après la section des os. Appareil plâtré.

Suites très simples. Au huitième jour, on imprime quelques petits mouvements ; le 1er août, on pouvait étendre et fléchir presque complètement l'avant-bras. Ce fut à ce moment, à la suite de mouvements exécutés avec trop de zèle par les aides qui en étaient chargés, et sous l'influence d'un état fébrile de cause indéterminée et coïncidant avec une menstruation difficile, que l'articulation s'enflamma. On fut obligé de laisser le membre en repos pendant quelque temps, et, lorsqu'on voulut reprendre les mouvements, on trouva l'articulation beaucoup plus raide qu'auparavant. De petits mouvements de 8 à 10 degrés s'exerçaient sans douleur; mais, dès qu'on voulait dépasser cette limite, la malade souffrait et résistait.

État des deux coudes au 15 novembre :

1° *Coude gauche*, opéré le 18 janvier. — Reconstitution d'un ginglyme sans la moindre mobilité latérale. Flexion active et passive à 75 degrés. Extension active et passive à 140 degrés, de sorte qu'il y a une mobilité dans ce sens de 65 degrés. Les mouvements de pronation et de supination sont encore peu marqués ; mais le radius est indépendant du cubitus, et quand on fait tourner la main, le coude étant à angle droit, le mouvement de rotation du radius est de 35 degrés environ. L'extrémité inférieure de l'humérus est réformée ; deux tubérosités latérales aussi larges que les anciennes terminent l'humérus. L'olécrâne se termine en pointe, sans former un crochet embrassant l'humérus; il est reçu dans une dépression creusée en arrière de l'humérus.

Les mouvements de flexion et d'extension sont très énergiques. La malade porte 5 kilogrammes à bras tendu.

2° *Côté droit.* — Malgré les précautions opératoires qu'on avait prises, la mobilité du coude droit ne dépasse pas 10 degrés. On n'a pas pu regagner ce qui avait été perdu sous l'influence de l'inflammation développée 20 jours après l'opération.

L'observation que nous avons publiée s'arrêtait au 15 novembre 1878; nous espérions alors rétablir les mouvements du coude droit, mais la malade, ayant été perdue de vue pendant quelques semaines, laissa enraidir sa néarthrose, et nous fûmes obligé de la réopérer. Cette résection itérative fut pratiquée le 17 janvier suivant, et, pour me mettre à l'abri d'une nouvelle ankylose, je fis encore une résection totale des extrémités osseuses et j'enlevai le périoste sur toute l'étendue des parties réséquées, c'est-à-dire que je fis une résection parostale qui interrompait la continuité des gaînes périostiques sur une hauteur beaucoup plus grande que la première fois. Je fis, du reste, la même incision, et n'eus pas à recourir au ciseau, car les surfaces osseuses n'étaient pas soudées, elles étaient seulement réunies par des trousseaux fibreux épais à la périphérie, et entre elles par des tractus cellulo-fibreux qui permettaient encore quelques petits mouvements.

Les parties osseuses réséquées dans cette opération sont remarquables par leur forme irrégulière et par leur densité. Il y a de la néoformation longitudinale sur les trois os. J'ai enlevé une hauteur totale de 35 millimètres, constituée en grande partie par de l'os nouveau, irrégulier extérieurement et très dense à la coupe.

Les suites de l'opération furent très simples; au bout de quatre mois la malade sortit de l'Hôtel-Dieu avec des mouvements passifs très étendus, flexion complète ; extension à 145° ; petits mouvements de pronation et de supination ; mouvements actifs plus limités et peu énergiques à cause de la faiblesse et de l'atrophie des muscles.

Un an après la néarthrose était formée, mouvements actifs plus étendus, légère mobilité latérale au repos; le membre devenait de plus en plus utile, bien que la malade eût interrompu son traitement consécutif ; elle apprenait l'état de couturière.

Je la perdis de vue à cette époque et ne pus la retrouver qu'en janvier 1887, neuf après la première opération.

État de l'opérée en juillet 1887, *neuf ans et demi après la première opération.* Cette jeune fille a été occupée, depuis la dernière opération, à la couture et aux s du ménage. Elle a conservé ses deux coudes mobiles et les mouvements ont l'éte

Fig. 174. — Ankylose bilatérale du coude opérée par la résection des deux articulati ankylosées.

Figure démontrant le degré maximum de flexion volontaire du bras droit et d'extension vol taire du bras gauche. — *D'après une photographie prise, comme pour la figure suivante 30 janvier* 1887, *neuf ans après la résection du bras droit, et huit ans après la résection bras gauche.*

qu'ils avaient en 1879, deux ans après la première opération (coude gauche) et un an a la seconde. Le coude gauche, le premier opéré, celui pour lequel j'avais reche avant tout une grande solidité et une mobilité relative, présente une articulation solide et uniquement mobile dans le sens des mouvements normaux; pas la m dre mobilité latérale; un olécrâne de nouvelle formation embrasse exactement l' mérus. La flexion volontaire est de 70 degrés et l'extension de 140; excursion ac de 70 degrés. La main porte pendant sept ou huit secondes 5 kilogrammes à tendu horizontalement. Force de pression, 30 kil.

Le coude droit, opéré deux fois, présente une mobilité beaucoup plus gran flexion active et passive à 40 degrés, extension à 160; pas de crochet olécrânien. le membre est moins fort que l'autre. La malade ne peut porter aisément que 2 kil. à bras tendu et 3 kil. au plus pendant deux secondes seulement; force de pression, 26

Dans les deux coudes, l'extension est active, mais elle est faible à droite. La main portée derrière l'épaule et l'avant-bras fléchi sur le bras, le coude en l'air, l'opérée ramène l'avant-bras dans l'extension avec un poids de 1200 à 1500 gr. dans la main du côté gauche ; avec le coude droit, elle ne soulève ainsi que 250 gr. et très difficilement, bien que le triceps s'insère sur le cubitus. Mais l'atrophie de ce muscle, antérieure à l'opération, et l'absence de saillie olécrânienne après la seconde résection dans laquelle

Fig. 175. — Même sujet que pour la figure 174.
Figure démontrant l'extension volontaire du bras droit et la flexion volontaire du bras gauche dans la position où il peut être maintenu sans effort. (La flexion peut être portée plus loin en réalité, à 65 degrés soit passivement, soit quand le malade fait un effort énergique).

nous avons intentionnellement sacrifié une large zone de périoste, et, d'autre part, le défaut d'exercices gymnastiques après la résection, expliquent cette faiblesse du côté droit. L'atrophie a persisté surtout à la partie inférieure du bras, au niveau du brachial intérieur. Quand on explore la région postérieure des bras, au moment des mou-

vements d'extension, on sent le triceps se contracter énergiquement; mais ces contractions portent à peu près uniquement sur la partie moyenne. Les portions latérales du muscle sont toujours atrophiées.

La récidive de l'ankylose, dans un cas où nous avons pratiqué la résection sous-périostée interrompue, pourrait paraître au premier abord un argument contre cette méthode opératoire; mais, en réalité, elle plaide en sa faveur. Car si nous avons réussi une seconde fois, c'est en excisant plus largement la zone périostique; dans notre première opération, nous avions été probablement trop parcimonieux. Nous avons fait remarquer la tendance à l'ossification des tissus parostaux autour de certaines ankyloses osseuses, et il faut en tenir compte dans toutes les opérations qu'on dirige contre elles. Dans notre observation, le traitement consécutif avait été mal dirigé, il est vrai : des aides trop zélés avaient forcé les mouvements; en voulant obtenir immédiatement une mobilité complète, ils avaient amené des déchirures et excité les propriétés hyperplasiques des tissus qui avoisinaient les bouts de l'os; mais, quelle qu'ait été l'influence de cette cause, elle eût eu moins de conséquences si, dans la première opération, l'excision des tissus ossifiables eût été plus largement pratiquée.

Plusieurs de nos autres opérés pour ankylose bilatérale nous auraient fourni des exemples de mobilité plus étendus, mais nous n'avons pu les retrouver dans ces derniers temps, et nous n'en possédons pas la photographie. Une jeune femme opérée en 1881, à droite, et en 1882, à gauche, jouissait il y a un an, quand nous l'avons examinée pour la dernière fois, de mouvements complets de flexion et d'extension. Comme elle n'avait pas besoin de travailler pour vivre, nous avions combiné l'opération de manière à lui donner le plus de mobilité possible. En 1884, nous lui avons pratiqué la résection du poignet gauche. (Voy. chap. XV).

4. *Des ankyloses congénitales du coude; des particularités qu'elles présentent au point de vue de l'atrophie des muscles.— Résection des deux coudes dans un cas d'ankylose bilatérale sur une enfant de deux ans.*

Les ankyloses congénitales du coude sont rares; nous en avons observé deux cas, bien différents l'un de l'autre, que nous allons brièvement rapporter pour déterminer les indications de la résection dans ces sortes de lésions, particulièrement remarquables à cause de l'état des muscles.

Dans un premier cas, il s'agissait d'un jeune homme de seize ans, venu au monde avec une atrophie des deux membres supérieurs (hémimélie bi-thoracique). Les mains étaient incomplètes quant au nombre et au développement des doigts; les avant-bras étaient presque raccourcis de moitié et les bras avaient à peu près les deux tiers de la longueur normale. Voici ce qu'il y avait d'intéressant à notre point de vue : à

gauche, l'articulation du coude existait; à droite, l'humérus se continuait avec le radius et le cubitus. La fusion était complète; il n'y avait pas le moindre mouvement au niveau du coude. Comme, malgré cette ankylose, les muscles les plus essentiels au mouvement de l'avant-bras, le biceps et le triceps, paraissaient suffisamment nourris (leur action sur l'omoplate, dans certains mouvements, avait maintenu leur nutrition), on aurait pu faire une résection orthopédique du coude et rendre des mouvements utiles à l'articulation. Le sujet porteur de cette difformité, grâce à des exercices poursuivis avec beaucoup d'intelligence, était arrivé à obtenir d'excellents services de sa main rudimentaire; il avait fait ses classes et dessinait parfaitement. Nous n'avons pas conseillé autre chose qu'un appareil articulé[1] pour allonger le membre et augmenter l'aire de préhension. Mais si cet appareil ne rendait pas de services suffisants, ne pourrait-on pas mettre en question une résection du coude ?

Dans un cas de ce genre, avant de se lancer dans une pareille opération, il faudrait bien étudier la musculature du membre. Si les muscles destinés à mouvoir le coude étaient absents, s'ils avaient des insertions anormales, s'ils étaient atrophiés dans leur totalité ou dans une de leurs parties importantes, on s'exposerait à de cruelles déceptions. On pourrait donner à son malade un bras de polichinelle, qu'on serait obligé de ressouder.

Nous avons observé un second cas d'ankylose congénitale du coude, tout différent du premier par la nature de la lésion et les conditions de la résection. Il s'agissait d'une petite fille, née avec les deux coudes ankylosés dans la direction rectiligne, et affligée d'une atrophie musculaire, également congénitale, de la presque totalité des muscles de l'épaule. Elle marchait les bras raides et étendus, tournés sur leur axe d'avant en arrière et de dehors en dedans, de sorte que la paume de la main regardait en dehors, le pouce dirigé en arrière. Cette affection, due à une lésion intra-utérine du système nerveux central, s'accompagnait, du côté du squelette, de lésions qui ne pouvaient s'expliquer que par des processus analogues à ceux des inflammations osseuses, ou bien par des ulcérations de la peau allant jusqu'à l'os et dues à des pressions anormales. Il y avait, en effet, au niveau des poignets, des coudes et des épaules, des cicatrices adhérentes à l'os, qui déterminaient un petit infundibulum au fond duquel la peau présentait un aspect inodulaire.

L'ankylose était complète; nous essayâmes de la briser avec l'effort des mains, mais sans succès; nous craignîmes de faire céder l'humérus

1. L'appareil était articulé au niveau du poignet; de là, partait une pièce antibrachiale terminée par une main artificielle. La main du sujet, s'insinuant dans le manchon antibrachial, lui imprimait des mouvements de flexion et d'extension. Cet appareil, fabriqué par Collin, fonctionnait parfaitement.

au-dessus des renflements articulaires qui paraissaient le point le plus résistant du squelette du membre. Quoique complète, l'ankylose n'était pas osseuse ; elle était déterminée surtout par des trousseaux fibreux périphériques, très courts et très tendus sur toutes les faces de l'articulation, de sorte que le moindre mouvement était absolument impossible. Ce n'était pas cependant ce que nous avions pensé *à priori*, car la raideur était telle que nous avions diagnostiqué une soudure osseuse à la suite de l'ostéite de l'extrémité inférieure de l'humérus. Il n'y avait qu'une adhésion intime des cartilages diartrodiaux entre eux, sans fusion des os (ankylose cartilagineuse), comme nous pûmes nous en convaincre, après avoir coupé les ligaments très épaissis qui entouraient l'articulation.

Quoi qu'il en fût, il n'y avait qu'une chose à faire, fléchir l'avant-bras pour rendre la main utile, et lui donner par la résection une articulation mobile, dans l'espoir que les parties non atrophiées des muscles du membre supérieur pourraient au moins produire quelques mouvements de flexion active et augmenter ainsi l'utilité des doigts et de la main. Le deltoïde était très atrophié ; le grand pectoral, rétracté d'une manière permanente, empêchait l'écartement de l'humérus et le fixait dans la rotation en dedans. Tous les muscles du membre supérieur, ceux du bras, de l'avant-bras et de la main étaient plus ou moins atrophiés, et l'analyse de leur contraction était impossible à cause de l'indocilité de l'enfant. Le biceps et le triceps ne pouvaient être distingués. On sentait cependant en avant, au niveau du biceps, quelques faisceaux se durcir dans les mouvements désordonnés auxquels se livrait l'enfant pour échapper à tout examen. C'est ce qui nous faisait espérer le retour de l'action de ce muscle après la résection du coude. Quant au triceps, ses contractions étaient restées problématiques. Les doigts seuls étaient mobiles, mais ne serraient que très faiblement ; l'enfant ne pouvait porter que de petits objets dans la main. Les muscles fléchisseurs agissaient seuls dans ces mouvements ; les extenseurs étaient complètement paralysés. Rien d'anormal ne s'était passé au moment de l'accouchement, qui avait eu lieu par la tête, sans aucune intervention obstétricale. L'enfant était d'un caractère intraitable, ce qui devait augmenter les difficultés du traitement consécutif ; malgré cela, nous opérâmes un bras le 11 juillet 1879, et l'autre un an plus tard. La résection fut totale des deux côtés. Nous trouvâmes des os durs, presque éburnés. Les épiphyses qui, à cet âge, sont cartilagineuses et représentent toute la partie renflée de l'humérus et du cubitus, étaient réduites à une couche cartilagineuse de 2 à 3 millimètres d'épaisseur.

Les suites de l'opération furent simples : mais quand il fallut commencer les mouvements passifs, on eut à lutter contre la résistance insurmontable de l'enfant, qui entrait dans des accès de fureur dès qu'on

voulait lui mobiliser le coude ou électriser les muscles. Après la première opération cependant, le biceps avait repris une action appréciable, et c'est ce qui nous engagea à réséquer l'autre coude. Nous eûmes alors l'espoir de réussir; mais la patience des personnes qui entouraient l'enfant finit par se lasser; on l'abandonna à elle-même, en laissant les coudes s'étendre de plus en plus. Heureusement les mains ont conservé leur direction normale, que nous leur avions rendue par la résection du coude. Grâce à cela, et malgré la persistance de la paralysie des muscles, les membres rendent incomparablement plus de services qu'avant l'opération; mais les coudes se sont enraidis sous un angle de 135 degrés : le droit est sans mouvements ; à gauche, il ne reste qu'une mobilité de 10 degrés au plus. L'enfant peut cependant se servir de ses mains pour différents usages ; elle a appris à écrire[1].

5. *De la Résection du coude dans les luxations irréductibles. — Luxations totales ; luxations du radius seul. — De la Syndesmotomie sous-cutanée et à ciel ouvert. — Des obstacles à la réduction dus à l'ossification de la gaine périostique décollée dans la luxation.*

La résection donne de brillants résultats dans les luxations irréductibles du coude; le retranchement de l'extrémité humérale seule permet immédiatement de ramener le cubitus et le radius à leur place normale et de placer l'avant-bras dans la flexion. C'est donc une ressource précieuse pour ces luxations anciennes qu'on ne peut plus réduire, et qui sera d'autant plus acceptée que l'opération est simple, facile, et sans gravité sérieuse avec l'antisepsie, lorsqu'elle est pratiquée sur un sujet jeune et sain. Le résultat orthopédique et fonctionnel en est généralement si beau qu'on a de la peine, au bout de quelques mois, à déterminer la mutilation que le coude a subie. Mais, malgré ces avantages séduisants, il importe de bien préciser les indications de cette résection. Il faut savoir ce qu'on obtient sans elle, et ne pas oublier non seulement qu'on peut réduire aujourd'hui les luxations rebelles par la syndesmotomie à ciel ouvert, mais que certaines catégories de luxations non réduites finissent par être compatibles avec un excellent usage du membre.

A. *Des luxations du coude qu'on doit traiter par la résection. — Assouplissement graduel des luxations non réduites. — Résultats éloignés des pseudo-réductions obtenues par le décollement du cartilage olécranien chez les enfants.* — L'assouplissement progressif du coude après les luxations non réduites, survenues dans l'enfance, est un fait

1. J'apprends (mars 1887), par M. le Dr Dechoudens, ancien interne des hôpitaux, qui avait bien voulu me renseigner plusieurs fois sur l'état de cette enfant, qu'elle vient de se rompre l'ankylose du côté gauche dans une chute sur la paume de la main. M. Dechoudens a profité de cet accident pour fléchir le coude à 80 degrés et l'immobiliser dans un bandage silicaté. Vu la persistance de la paralysie des muscles du membre, une ankylose fléchie est tout ce qu'on peut désirer pour cette malade.

qu'il faut d'abord mettre en lumière dans la question qui nous occupe. Si le sujet n'a pas été maladroitement traité par l'application prolongée d'un bandage inamovible, et si l'on s'est opposé, dès le début, à l'ankylose osseuse par la mobilisation méthodique et persévérante de la pseudarthrose, on constate, même dans les luxations complètes, un assouplissement graduel des os déplacés ; de nouvelles dépressions articulaires se modèlent à la longue, et, grâce à l'intégrité des muscles, on voit, au bout de quelques années, que le coude a retrouvé à peu près ses mouvements. Nous avons vu même quelques luxations compliquées de fractures, survenues dans l'enfance et qui, sans avoir été traitées, étaient arrivées à permettre à peu près tous les mouvements, malgré la présence de saillies anormales qui déformaient le coude et devenaient très apparentes dans certaines positions.

Il ne faut donc pas se presser de faire la résection chez les jeunes enfants, mais commencer par leur fléchir le coude et leur faire exercer le membre. L'opération sera justifiée plus tard, s'il reste une trop grande difformité et si les mouvements ne se rétablissent pas. Dans le cas où des adhérences osseuses auraient été la conséquence de la luxation, la résection serait plus nettement indiquée; et encore en ferions-nous d'abord la rupture chez les jeunes enfants et prendrions-nous le temps nécessaire pour voir si une mobilité suffisante ne peut pas naturellement s'établir à la suite de cette rupture.

Chez l'adulte, la mobilité des articulations luxées s'améliore aussi graduellement, et le membre conservant une grande force, grâce à l'intégrité des muscles, les sujets sont peu disposés à se faire opérer. Ce que demandent les ouvriers et les hommes qui ont à faire un travail pénible, c'est un certain degré de flexion de l'avant-bras, et dès qu'on peut le leur donner, soit par la section du tendon du triceps, soit par l'arrachement du sommet de l'olécrâne, ils se déclarent satisfaits. Un membre plié à angle à peu près droit, 110 à 100 degrés, ayant une mobilité de 20 à 25 degrés, rend de tels services que les porteurs de la luxation n'en désirent pas davantage, et sont peu disposés à se soumettre à une opération qui, de quatre ou cinq mois au moins, les éloignera de leur travail. Il n'y a, dans ces cas-là, qu'une indication relative de résection, qui se tirera et du degré de la lésion et de la profession du patient.

On réséquera donc rarement dans ces conditions, d'abord parce qu'il est toujours possible de fléchir le coude à un degré voisin de l'angle droit, et puis parce qu'on ne pourrait pas donner au blessé l'assurance de lui rendre par la résection un membre aussi fort et aussi solide qu'un membre simplement fléchi. Ce n'est que pour les individus qui ont besoin d'un membre très mobile que la résection sera nécessaire.

Pour les jeunes sujets, le cas est différent : avec une bonne technique

opératoire et post-opératoire, on obtiendra une néoformation humérale qui donnera à la fois la force et la mobilité. Mais, quelque confiance que nous ayons dans le succès de la méthode sous-périostée, nous ne voudrions pas trop engager dans cette voie les chirurgiens qui n'ont pas déjà une grande expérience des résections. Ils ne devront pas oublier que leur responsabilité deviendra d'autant plus grande que la résection sera moins impérieusement réclamée par l'intérêt réel du sujet. Il faut toujours, dans les questions de ce genre, considérer non pas le résultat immédiat, mais les suites éloignées et le résultat définitif.

Malgré la certitude d'un succès opératoire par la résection humérale, l'adoption systématique de ce mode d'intervention exposerait à pratiquer des opérations dont on pourrait se repentir plus tard quand, au bout de quelques années, on comparera les sujets qui les auront subies à ceux auxquels on n'aura pas fait d'opération sanglante. C'est surtout pour les très jeunes enfants que nous faisons cette réflexion.

Nous sommes obligé d'être réservé aujourd'hui, car nous n'avons pas de faits suffisamment anciens pour nous éclairer sur ce que seront, à l'âge adulte, les sujets réséqués dans l'enfance. Quels seront les membres les plus forts, les mieux musclés, de ceux qui auront été réséqués vers l'âge de cinq ou six ans, ou de ceux qu'on se sera contenté de fléchir et de mobiliser avec persévérance dans la suite?

Nous avons jusqu'ici, dans les cas de luxation irréductible des os de l'avant-bras, traité les jeunes enfants par la flexion forcée du coude à angle aigu. Le plus souvent, pour arriver à ce degré de flexion, il faut faire des déchirures musculaires et détacher le cartilage olécranien; mais ces désordres, s'opérant sous la peau, se réparent vite et l'on peut bientôt commencer à mobiliser la nouvelle articulation. L'enfant se servira le plus tôt possible de son membre, mais on aura la précaution de le ramener chaque soir dans la flexion au delà de l'angle droit et de le maintenir la nuit dans l'appareil. Quand les nouvelles adhérences sont formées, c'est-à-dire quand les extrémités osseuses sont assez bien fixées pour que les surfaces articulaires des os de l'avant-bras ne puisssent plus reprendre leur position vicieuse, il faut redoubler de soins et de patience pour assouplir l'articulation, étendre sa mobilité; il faut enfin recourir à une gymnastique énergique et prolongée, quand il n'y a plus de douleur dans le coude et que l'avant-bras ne risque plus de retourner en arrière.

Après ces pseudo-réductions par arrachement du cartilage olécranien, le membre est exposé à rester fléchi, et il ne revient que lentement dans l'extension. L'épiphyse olécranienne est restée unie à la diaphyse par des tractus périostiques qui s'ossifient et la fixent définitivement dans une direction perpendiculaire à l'axe du cubitus. L'olécrâne étant attiré en haut par le triceps pendant que le cubitus est maintenu hori-

zontalement, il en résulte, une fois la soudure faite, un crochet à angle presque droit, qui sera même d'autant plus recourbé que l'avant-bras aura été plié à angle plus aigu sur le bras. De là, un obstacle permanent à l'extension, qui ne pourra céder que peu à peu, par usure ou par adaptation progressive des surfaces contiguës. Avant la disjonction de l'olécrâne, tout mouvement de flexion était impossible; après l'arrachement de l'épiphyse chez l'enfant ou la fracture de l'olécrâne chez l'adulte, c'est l'extension qui peut rester indéfiniment gênée.

Nous avons vu récemment (2 août 1887) un sujet de quatorze ans auquel nous avions essayé de réduire, il y a deux ans, une luxation du coude en arrière et en dehors, sans pouvoir obtenir d'autre résultat que la flexion de l'avant-bras à angle aigu, en fracturant l'olécrâne ou plutôt en arrachant le cartilage olécranien. La luxation datait de vingt-cinq jours; elle avait été méconnue, et l'on avait abandonné le membre à lui-même. Un épanchement de sang considérable s'était produit au moment de l'accident.

Après cette pseudo-réduction on sentait la cupule radiale en dehors du condyle; il ne nous fut pas possible de ramener les os de l'avant-bras en dedans.

L'enfant avait douze ans à cette époque; il fut parfaitement soigné et soumis à des exercices réguliers et méthodiques, aidés des douches de vapeur et de l'action des eaux d'Aix.

Aujourd'hui la flexion est absolument complète, et l'extension volontaire arrive jusqu'à 130 degrés. La pronation et la supination sont à peu près normales. La main a toute sa force. Le coude présente un élargissement transversal, et, en arrière, on sent le crochet olécranien déterminé par la soudure angulaire de l'épiphyse olécranienne au corps de l'os. La cupule du radius, qu'on sentait distinctement sous la peau après la flexion forcée de l'avant-bras, est aujourd'hui recouverte par une saillie osseuse de nouvelle formation avec laquelle elle s'articule, et qui est due à l'ossification du périoste épicondylien entraîné par le radius dans les tentatives de réduction, ou peut-être par le fait de la luxation (*voy.* page 295). Il y a tout lieu de compter encore sur une amélioration progressive de l'extension. Il est des cas cependant où il existe un obstacle insurmontable à la récupération de ce mouvement :

Tel est celui d'un enfant de douze ans auquel nous avons réduit, il y a six ans, par flexion forcée et arrachement du cartilage olécranien, une *luxation complète* du coude en arrière, datant de deux mois. L'enfant a été soigné pendant près d'un an après cette pseudo-réduction, et soumis à des exercices réguliers et à l'action des eaux d'Aix; mais depuis cinq ans on a complètement abandonné le membre à lui-même. Malgré cela, le résultat orthopédique et fonctionnel est tel qu'on n'en aurait peut-être pas eu un plus beau par la résection. La flexion est

absolument complète, mais l'extension se trouve limitée par le crochet fortement recourbé, dû à l'ossification interépiphyso-diaphysaire de l'olécrâne[1]. Si c'était là le seul obstacle, un coup de ciseau, pour fracturer l'olécrâne qu'on ferait ensuite souder dans l'extension, remédierait à cet inconvénient ; mais il est probable qu'il y a d'autres obstacles parallèlement développés dans les ligaments périphériques, et peut-être aussi ailleurs des ostéophytes qui forment des crans d'arrêt.

Nous ne doutons pas qu'à cet âge on ne puisse obtenir, par une résection humérale, une mobilité plus complète et surtout plus rapide, et, avec une bonne technique opératoire, une solidité latérale aussi parfaite ; mais nous ne pouvons pas nous appuyer sur les résultats de notre observation, car nous n'avons pas pratiqué ce genre de résection au-dessous de l'âge de onze ans, et nous n'avons pas vu de sujet opéré au-dessous de huit ans[2].

Nous devons donc nous tenir dans une certaine réserve, la question ne pouvant être définitivement jugée que par des résultats anciens et définitifs, constatés après l'achèvement complet de la croissance.

Les résultats que nous avons obtenus à partir de l'âge de quatre ans, pour les ostéo-arthrites chroniques, sont cependant aussi encourageants

1. Cet enfant a été examiné récemment par M. le docteur Duchamp, chirurgien de l'Hôtel-Dieu de Saint-Étienne, et par M. le docteur Viennois.

Voici le résultat de leur examen.

Flexion complète : extension limitée par le crochet olécranien et n'allant pas au delà de 125 degrés ; pronation presque complète, supination un peu plus limitée que celle du côté sain. — Force de pression : côté droit, sain, 30 kil. ; côté de la luxation, côté gauche, 25 kil.

Le sujet porte facilement 3 kilos à bras tendu des deux côtés ; du côté sain, droit, il peut aller à 4 kilos, mais difficilement ; il porte 3 kil. 500 dans les mêmes conditions du côté luxé.

Le membre luxé est un peu plus court que l'autre, mais les divers os du membre ne sont pas également atrophiés : l'humérus paraît plus long du côté luxé, tandis que pour les avant-bras, c'est le contraire :

Longueur de l'humérus, côté sain.	260 mill.,	côté de la luxation.	265 mill.
— du cubitus.	225 —	— . . .	205 —
— du radius..	215 —	— . . .	195 —
Diamètre bicondylien.	055 —	— . . .	065 —

La circonférence des deux membres, au niveau de la partie moyenne du bras et de l'avant-bras, indique une diminution d'un centimètre environ pour le côté luxé. La main est sensiblement plus petite ; 6 millimètres de moins pour le pouce, 4 millimètres pour les autres doigts.

Circonférence du bras au niveau de la partie moyenne : côté sain, 21 centimètres ; côté luxé, 20 centimètres ; à la partie moyenne de l'avant-bras, côté sain, 18 centimètres ; côté luxé, 17 centimètres.

L'enfant a 12 ans aujourd'hui.

2. Notre collègue, M. le professeur Fochier, ancien chirurgien en chef de la Charité, a pratiqué avec succès, chez les enfants, plusieurs résections humérales du coude dans les cas de luxation irréductible. M. Marangos en cite quatre dans sa thèse, qui ont tous donné de bons résultats. Le plus jeune des opérés était une fille de huit ans, réséquée en 1881. Nous avons pu l'examiner récemment et nous avons constaté le résultat suivant :

Le sujet, opéré en septembre 1881, avait 13 ans en février 1887, au moment de notre examen.

La résection a porté sur le côté droit ; l'extrémité humérale fut sciée à 3 centimètres au-dessus de l'articulation. Le raccourcissement est aujourd'hui de 25 millimètres pour la totalité

sous ce rapport que nos expériences sur les animaux. Mais, d'autre part, le résultat fonctionnel de la pseudo-réduction après arrachement du cartilage olécranien est assez satisfaisant pour contenter la majorité des intéressés et ne pas leur faire courir les chances d'une opération sanglante qui demande, pour bien réussir, un ensemble de conditions qu'on ne rencontrera pas toujours.

C'est chez les sujets plus âgés, de quinze à vingt-cinq ans, que les résections semi-articulaires pour luxation irréductible devront donner les plus beaux résultats. Le sujet a fait toute sa croissance ou à peu près, et l'on n'est pas exposé aux surprises que peut nous réserver une perturbation dans l'accroissement[1]. A cet âge-là, d'ailleurs, on ne doit plus compter sur l'assouplissement indéfini des parties et sur le modelage régulier d'une nouvelle articulation; cette adaptation des os contigus se fait d'autant plus facilement chez les enfants que l'os luxé est plus éloigné du terme de sa croissance.

C'est donc principalement pour les sujets de cette catégorie qu'on devra accepter l'indication de la résection dans les cas de luxation irréductible; on devra y recourir dès qu'on aura pu se convaincre de l'impossibilité de regagner des mouvements suffisants après la pseudo-réduction. Si l'on se contente généralement, au point de vue utilitaire, des résultats obtenus par la flexion forcée, on n'a pas toujours à s'en féliciter au point de vue esthétique. Bien que cette dernière considération soit en général secondaire, elle a pour certains sujets, une jeune femme surtout, une valeur plus grande.

B. *Indications de la résection totale et de la résection semi-articulaire dans les luxations du coude.* — Si, dans les ankyloses osseuses par fusion des os contigus avec jetées osseuses périphériques, nous avons expressément recommandé de ne faire que des résections

du membre: 430 contre 455 pour le côté sain. Les os de l'avant-bras participent à ce raccourcissement; ils ont éprouvé un raccourcissement atrophique de 5 millimètres, de sorte qu'il en reste 20 pour l'humérus dont une longueur de 3 centimètres avait été réséquée.

Articulation solide latéralement; flexion presque complète; extension à 130 degrés, allant jusqu'à 135 avec effort.

L'opérée porte 4 kil. 500 à bras tendu, côté droit; et 5 kilog. du côté sain, côté gauche.

L'avant-bras est un peu incliné en dedans à cause de l'inégalité de reproduction des tubérosités humérales. Masse épicondylienne volumineuse; épitrochlée moins saillante.

Le membre est moins développé que le membre sain, mais la jeune fille nous dit qu'elle s'en sert de mieux en mieux et qu'elle le trouve de plus en plus fort.

1. Bien que les épiphyses du coude ne prennent qu'une faible part à l'accroissement des os du membre supérieur, le retranchement des extrémités articulaires chez les jeunes enfants peut amener un arrêt de développement très sensible, en ajoutant à la suppression du cartilage de conjugaison le trouble que produit toute mutilation intéressant la longueur de l'os (t. I, p. 96). A peu près nulle dans le cas de néarthroses solidement constituées, cette perturbation serait bien plus sensible si les os étaient flottants ou seulement irrégulièrement articulés. C'est là une différence qu'il ne faut pas perdre de vue quand on veut interpréter les lois de l'accroissement normal et pathologique des os. Nous reviendrons sur ce sujet dans un chapitre spécial.

totales, il en est autrement dans ces fausses ankyloses, sans soudure des extrémités osseuses, qu'on rencontre dans les luxations non réduites. Abordant cette question à propos du manuel opératoire, nous avons dit que, pour les luxations irréductibles, il suffisait de retrancher l'extrémité humérale, et que c'était là l'opération de choix. Elle suffira, en effet, dans toutes les luxations récentes, lorsqu'il n'y aura pas déjà des ossifications radio-cubitales ou des traînées osseuses dans les tissus qui entourent les extrémités luxées. Il ne peut pas y avoir de doute sur ce point. Autre chose est de réséquer une articulation ankylosée dont tous les éléments sont plus ou moins ossifiés ou une articulation luxée: dans ce dernier cas, les surfaces cartilagineuses peuvent être assez intactes pour garder longtemps leur structure histologique, et conserver leur indépendance au milieu des tissus voisins. C'est seulement lorsqu'il y a des fractures articulaires, surtout des fractures multiples et irrégulières, et que les divers os ont subi dans leur structure des modifications profondes, qu'il est indiqué de faire des résections totales.

La résection totale devient même tellement nécessaire en pareil cas, que l'on a la plus grande peine du monde à prévenir une nouvelle ankylose quand on n'a pas enlevé une hauteur suffisante de la colonne osseuse. Si la persistance d'une surface cartilagineuse est la meilleure condition pour l'indépendance des extrémités osseuses, il en est autrement quand cette surface cartilagineuse a disparu, transformée en tissu conjonctif ou recouverte par des expansions vasculaires venant de la périphérie du cartilage ou des fissures osseuses. C'est toujours sur l'état des tissus qui limitent le foyer de la luxation qu'on doit se baser pour déterminer le degré de la résection. Dans un cas même, après une résection totale, nous avons été obligé de faire une résection itérative, de nouvelles adhérences s'étant rapidement reformées (p. 328).

Les ossifications périostiques précoces, avec épaississement plastique des tissus conjonctifs voisins, nécessiteront, dans quelques cas, la résection totale de l'articulation, si l'on veut être sûr d'éviter l'ankylose. Heureusement, la circonstance qui rend ici nécessaire la résection totale est un sûr garant d'une néarthrose solide, si l'opération est faite avec tout le soin nécessaire.

Un jeune homme de quinze ans, que nous avons opéré trois mois après une luxation du coude en arrière, du côté droit, traitée d'abord par des rebouteurs et suivie d'adhérences rapides, est aujourd'hui ouvrier forgeron, porte 15 kilogrammes à bras tendu et a une force d'extension de 8 kilogrammes. Les mouvements sont limités entre 70 et 140 degrés, parce que, après son opération, il n'a jamais cherché à les augmenter par des exercices gymnastiques. L'articulation n'a pas la moindre mobilité latérale. L'opération date de cinq ans et le membre devient de plus en plus utile. Il est très fortement musclé, et présente surtout une

saillie bicipitale remarquable, qui s'est considérablement accusée depuis six mois.

Quand la résection semi-articulaire est faite trop économiquement, c'est le retour de l'ankylose ou du moins d'une raideur de la néarthrose qui est à redouter ; aussi faut-il retrancher une hauteur de 5 centimètres si l'on veut être sûr d'éviter cet accident. En retranchant une plus grande hauteur, 6 et même 7 centimètres, selon les cas, on aura plus de sécurité encore contre le retour de l'ankylose, mais on risquera d'avoir une néarthrose moins solide latéralement, et par cela même inférieure au point de vue fonctionnel, pour un homme qui est obligé de se livrer à un travail manuel. Voilà pourquoi, de parti pris, nous nous exposons à l'inconvénient d'une articulation un peu plus raide, quitte à l'assouplir par un traitement consécutif approprié. Nous préférons un peu de raideur dans les premiers mois, pour arriver définitivement, au bout d'un an ou deux, à la mobilité complète. Mais alors, pour arriver à cette perfection de la néarthrose, il faut ne pas abandonner le membre à lui-même ; on doit mettre en œuvre tous les moyens dont nous avons parlé à propos du traitement consécutif (exercices, bains, eaux thermales, etc.).

Quand la plaie a été réunie immédiatement et qu'il n'y a pas eu de suppuration, le membre est bientôt à même de fonctionner. Au bout de trois semaines, les sujets jeunes et chez lesquels il n'y a pas eu de complication peuvent déjà commencer à se servir de leur main, la porter à la bouche, et fléchir activement l'avant-bras ; et ils font ces mouvements sans douleur [1].

Pour donner une idée des suites de ces résections chez les jeunes sujets et de la rapidité du rétablissement des fonctions du membre, nous rapporterons l'observation de notre dernier opéré. La rapidité de la guérison est ici un des éléments de la question, dès qu'il s'agit de com-

1. Au dernier Congrès français de chirurgie (octobre 1886) M. Jules Bœckel a présenté onze observations de résections orthopédiques du coude, dont quatre pour luxation ancienne dans lesquelles il a enlevé seulement l'extrémité inférieure de l'humérus. Le résultat orthopédique et fonctionnel a été très satisfaisant après ces diverses opérations, dont l'une, pratiquée il y a sept ans (Madeleine Peyrath, luxation du coude en arrière datant de dix-huit mois, ankylose complète presque rectiligne) est particulièrement intéressante par son résultat immédiat. Vingt-trois jours après, la cicatrisation était complète et définitive. Au bout de quarante jours, la pronation et la supination étaient entièrement rétablies ; la flexion était possible au delà de l'angle droit et l'extension complète. Sept ans après, les fonctions du membre, à ce que nous dit M. Bœckel dans sa communication au Congrès, s'étaient notablement perfectionnées. La tête du radius avait été réséquée dans ce cas, en même temps que l'extrémité inférieure de l'humérus. Dans les autres observations, il s'agissait ou de fractures de l'extrémité humérale gênant les mouvements, ou de tumeurs fongueuses avec ankylose consécutives à des traumatismes.

M. Maydl, de Vienne, assistant du professeur Albert, a présenté au même Congrès cinq observations de luxations anciennes du coude, traitées par la résection, soit humérale, soit totale. Il employa tantôt l'incision transversale postérieure, tantôt deux incisions longitudinales. Dans un de ces derniers cas, il fit deux incisions sur les bords de l'olécrâne, l'une en dehors, l'autre en dedans de cette apophyse, sur une longueur de 9 à 10 centimètres.

parer entre elles des méthodes de traitement destinées uniquement à rendre à un membre son aptitude fonctionnelle.

Observation XLIII. — *Luxation complète du coude en arrière, irréductible, datant de deux mois. — Inutilité de la syndesmotomie latérale à ciel ouvert. — Résection de l'extrémité inférieure de l'humérus.*

État du membre au soixante-dix-huitième jour après l'opération.

Gay Claude, âgé de 21 ans, entre le 1er mars 1887, salle Saint-Sacerdos, n° 29. Il y a deux mois, ayant glissé sur la glace, il tomba sur la main gauche, le membre étant dans l'extension, et se fit une luxation du coude en arrière. Un rebouteur fit d'inutiles tentatives pour réduire, et laissa le membre dans l'extension ; du gonflement survint, qui n'a cessé que ces derniers jours. Le membre présente tous les signes de la luxation complète des deux os de l'avant-bras en arrière et légèrement en dedans. Il y a impossibilité absolue de tous les mouvements antéro-postérieurs ; tout au plus produit-on un léger glissement de haut en bas. La rotation est perdue à moitié environ ; elle provoque quelques craquements. Il y a une laxité latérale assez grande. — L'extrémité de l'olécrâne est à 2 centimètres environ au-dessus de la ligne des tubérosités. Il n'y a pas de douleur, sauf si l'on cherche à exagérer les mouvements. Il y a déjà un degré notable d'atrophie musculaire.

Le 5 mars, après des tentatives réitérées de réduction, M. Ollier fait deux incisions verticales latérales, l'une au niveau de l'épitrochlée, l'autre au niveau de l'épicondyle. Par chacune d'elles, on décolle avec le détache-tendon les ligaments latéraux de leurs insertions humérales ; on pousse aussi loin que possible, en avant et en arrière, ce détachement, et on sectionne sur toutes les faces de l'articulation les parties fibreuses, qui sont tendues et semblent mettre obstacle à la réduction. Malgré des tractions énergiques, réitérées chaque fois que l'on croit avoir levé l'obstacle, on échoue constamment ; il est impossible de ramener les os de l'avant-bras en avant. Il faudrait sectionner toute la masse du triceps, de l'épicondyle à l'épitrochlée, et on préfère, pour conserver au membre tous ses éléments de force, réséquer l'extrémité inférieure de l'humérus. On termine donc sa dénudation, déjà bien avancée par le fait du détachement des ligaments, et on la luxe dans l'incision interne. On la sectionne alors, au-dessus des tubérosités. L'os n'est nullement déformé ; il présente seulement au-dessus de la cavité olécranienne quelques dépôts sous-périostiques osseux ou ostéoïdes. La dénudation périostique a été aussi complète que possible.

Hauteur enlevée : au niveau du rebord trochléen, 46mm ; au niveau du condyle, 52mm. La section a été faite un peu obliquement de haut en bas et de dehors en dedans.

Deux ou trois ligatures d'artérioles assurent l'hémostase. On place un drain de chaque côté ; on réunit avec quelques points de suture métallique la plus grande partie des deux incisions. On panse à l'iodoforme et à la gaze phéniquée. — On n'a aucune peine à fixer le membre dans la flexion à angle droit et la demi-pronation ; on le maintient ainsi avec une attelle plâtrée.

Les suites opératoires sont extrêmement simples : le lendemain soir la température rectale est montée à 38°,4 ; mais dès le jour suivant elle tombait à 37°,5 pour ne plus remonter à 38°. Le quatrième jour le malade se levait. Au cinquième jour, on fait un premier pansement, pendant lequel on imprime quelques petits mouvements au coude réséqué. Il n'y a pas de suppuration. Par mesure de précaution, on laisse le drain interne jusqu'au 7 avril en le raccourcissant à chaque pansement. A partir du quinzième jour, on a très régulièrement mobilisé et électrisé le membre sans enlever le pansement.

Le 30 avril, 55 jours après l'opération, le membre est dans l'état suivant :

C'est à peine si l'on constate une légère différence de forme entre les deux coudes. On note seulement, pour le côté opéré, vu par derrière, que l'olécrâne est légèrement

reporté en dedans. La différence de longueur des deux bras est peu considérable, puis-

Fig. 176. — Résultat de la résection humérale du coude pour une luxation irréductible en arrière ayant laissé le membre dans l'extension. *Degré de flexion volontaire de l'avant-bras* 78 *jours après l'opération.* — *ie, ie*, incision externe.

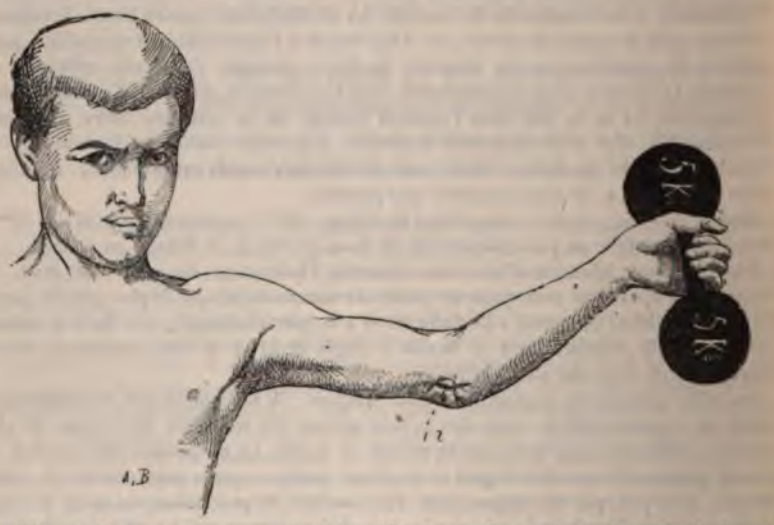

Fig. 177. — Même sujet que pour la figure 176. *Degré d'extension volontaire de l'avant-bras à la même époque.* — Photographié sans appui. *ir;* incision de résection.

que de l'angle acromial postérieur à la partie la plus inférieure de l'épicondyle, on trouve : côté sain, 340^{mm} ; côté opéré, 322^{mm}.

Il y a, en effet, une reproduction manifeste de l'extrémité enlevée, dont on se rend bien compte par la palpation. On délimite le renflement épicondylien de l'humérus, très régulier de forme, au-dessous duquel la tête du radius roule comme à l'état normal, dans les mouvements de pronation et de supination. En dedans, la reproduction est un peu moins régulière, bien que le cubitus soit très solidement articulé; l'épitrochlée est moins saillante que du côté sain.

La flexion active arrive à un angle de 85°; passivement on gagne 5° (80°).

L'extension active est de 135°, passive de 142°.

Au dynamomètre, le malade marque, du côté opéré, 22 (côté gauche), et 61 du côté sain.

A bras tendu horizontalement il porte sans peine aucune un poids de 3 kil. : il peut soulever de la même manière, mais sans soutenir l'effort, un poids de 3 kil. 800 gr.

Les mouvements de rotation active ont leur étendue à peu près normale.

L'état fonctionnel du membre se perfectionna rapidement, et le 23 mai, 78 *jours après la résection, l'opéré se trouvait dans l'état suivant :*

Il porte pendant trois ou quatre secondes avec le membre réséqué un haltère de 5 kil. 100 gr. à bras tendu. Il soulève avec l'avant-bras fléchi sur le bras, le coude en l'air, un haltère de 1100 grammes. Il étend activement l'avant-bras à 145° et le fléchit par la seule contraction de ses muscles à 65°. — L'articulation est très solide latéralement. — Les figures 176 et 177 indiquent la forme du membre, les saillies musculaires et le degré des mouvements volontaires.

Il faut, en moyenne, trois ou quatre mois pour que la néarthose soit constituée dans ses éléments essentiels, mais un temps beaucoup plus long sera nécessaire pour que le sujet puisse se livrer sans inconvénients à un travail pénible. Il y aura, du reste, indépendamment de l'âge du sujet, de grandes différences suivant l'état des tissus environnant l'articulation, l'atrophie antérieure des muscles, l'étendue de l'humérus enlevée. Mais, malgré ces inégalités inévitables dans la durée du traitement post-opératoire, l'avantage reste toujours à la résection au point de vue de la mobilité articulaire, quand on compare cette opération à la flexion forcée du bras avec mobilisation consécutive.

Dans ce dernier cas, on arrive sans doute à un résultat satisfaisant, comme nous l'avons dit plus haut, mais que de mouvements douloureux, que d'exercices pénibles imposés au malade! Que de temps, que de patience pour obtenir un coude moins souple et moins mobile que celui qu'une résection humérale, faite selon les règles de la méthode sous-périostée, donnera au bout de quatre ou cinq mois!

Mais, comme il ne s'agit ici que d'une opération orthopédique, c'est au malade, éclairé et renseigné par le chirurgien, à voir s'il est de son intérêt de s'y soumettre, et si les avantages qu'il en retirera vaudront les quelques chances qu'il aura à courir. C'est surtout au chirurgien à bien calculer les résultats de son intervention au point de vue de la force du membre, et à ne promettre que ce qu'il pourra donner.

Il y a tant de variétés dans les espèces classiques de luxations du coude, non seulement au point de vue des rapports des os, mais au point de vue des usages ultérieurs du membre, qu'il n'est pas possible *à priori* de

reporté en dedans. La différence de longueur des deux bras est peu considérable, puis-

Fig. 176. — Résultat de la résection humérale du coude pour une luxation irréductible en arrière ayant laissé le membre dans l'extension. *Degré de flexion volontaire de l'avant-bras 78 jours après l'opération.* — *ie, ie*, incision externe.



Fig. 177. — Même sujet que pour la figure 176. *Degré d'extension volontaire de l'avant-bras à la même époque.* — Photographié sans appui. *ir;* incision de résection.

que de l'angle acromial postérieur à la partie la plus inférieure de l'épicondyle on trouve : côté sain, 340^{mm} ; côté opéré, 322^{mm}.

ces résections limitées, ces excisions complémentaires et adjuvantes de la syndesmotomie, dans les cas récents, avant que le processus d'ossification ait commencé dans les tissus périarticulaires, ou de les faire dans les luxations déjà anciennes. Les premières opérations se rapprochent des résections traumatiques primitives dans lesquelles l'économie est de règle, les secondes des résections pour ankylose dans lesquelles la parcimonie est une erreur.

On pourrait, pour réduire ces luxations, faire porter la résection sur les os de l'avant-bras ; mais, à cause de la forme accidentée de ces os, de l'importance d'un crochet olécranien solidement et régulièrement constitué pour l'attache du triceps, et des insertions du biceps et du brachial antérieur, nous préférons, dans tous les cas, faire la résection humérale ; la masse enlevée étant la mieux disposée pour se reproduire régulièrement, et se faire suppléer, en cas de régénération incomplète, par la partie restante de l'os.

La raideur, qui menace la néarthrose dans le cas de résection trop restreinte, sera plus à craindre, nous le répétons, quand on opérera sur des tissus encore hyperplasiés par le fait de la luxation et, à plus forte raison, irrités par des tentatives antérieures de réduction. Aussi est-il bon, avant d'opérer, de laisser se calmer l'irritation des tissus articulaires, et doit-on employer les pansements antiseptiques les plus rigoureux pour prévenir la suppuration et obtenir la réunion immédiate. Malgré cela, on pourra rencontrer des cas où, quoi qu'on fasse, on aura des processus adhésifs qui viendront limiter l'étendue des mouvements.

On devra donc régler son manuel, comme dans les cas d'ankylose, sur l'état de ces tissus, et faire au besoin l'ablation d'une zone périostéo-capsulaire plus ou moins large, quand on rencontrera des masses ostéoïdes dans le périoste ou les couches parostales. Dans ces cas même, il serait bon de ne conserver que les attaches des ligaments latéraux, et de ne commencer la dénudation régulière de l'os qu'au niveau de la saillie de l'épitrochlée.

D. *De la syndesmotomie et de la myotomie péri-articulaires pour la réduction des luxations; conditions favorables au succès de cette opération; technique opératoire; déformations rapides des extrémités luxées chez les enfants.* — Il y a quelque chose de mieux que la résection, c'est de remettre les surfaces articulaires en place par la section des brides, des ligaments, des muscles, de tous les obstacles, en un mot, qui retiennent les extrémités osseuses dans leur position anormale. C'est là le moyen idéal, surtout depuis que l'antisepsie[1], en évitant

1 Avant l'antisepsie actuelle, en 1847, Blumhart avait réduit une luxation ancienne du coude en coupant à ciel ouvert toutes les résistances fibreuses et musculaires qui faisaient obstacle au replacement des os. L'opéré guérit en conservant les mouvements. D'autres chirurgiens, Gensoul, Gerdy, Maisonneuve, obtinrent ce résultat par des sections sous-cutanées et coupèrent surtout le triceps (Voy. les *Traités des Fractures* de Malgaigne, Hamilton, etc.)

la suppuration de l'article, permet de remettre les os en place sans amener une ankylose consécutive ; mais quelles sont les chances de succès de cette opération ?

C'est surtout au début, dans les huit premières semaines, que la section des obstacles à la réduction sera suivie de succès. Ces conditions favorables diminueront à mesure qu'on s'éloignera du moment de la luxation, mais elles persisteront plus ou moins tant que des déformations secondaires, dues à des ossifications périostiques ou à la soudure vicieuse des saillies osseuses arrachées par les ligaments, n'auront pas rendu la réintégration impossible. Dans les premiers jours de la luxation, un coup de ténotome heureux, la section du triceps peuvent rendre possible une réduction qui avait résisté aux manœuvres les mieux combinées; mais tant qu'on opère sous la peau par une petite ouverture, on ne sait pas ce que l'on va couper et l'on manœuvre toujours au hasard.

Ce qui sera le plus rationnel sera de mettre à nu les insertions humérales des ligaments latéraux, au-dessous de l'épitrochlée et de l'épicondyle, et de désinsérer ces ligaments s'ils ne sont pas rompus. Cette syndesmotomie à ciel ouvert nous paraît l'opération la plus efficace quand les tentatives de réduction sont restées sans effet, car elle permet de voir ce qu'on fait et de chercher les obstacles que nous ne pouvons prévoir *à priori* (tant ils paraissent varier d'un cas à l'autre), mais qui sont facilement isolables lorsque la luxation est récente. Plus tard, nous le répétons, on peut rencontrer de telles difficultés qu'on terminera l'opération par la résection humérale. C'est ce qui nous est arrivé deux fois. Rien n'est difficile comme de réintégrer des extrémités osseuses depuis longtemps luxées ; ce n'est pas un ligament qui résiste, c'est une sorte de capsule constituée par la fusion irrégulière de tous les tissus périphériques. Une large ouverture de l'articulation en arrière avec section transversale du triceps ou de l'olécrâne, peut seule permettre de surmonter ces difficultés[1].

1. Au dernier Congrès français de chirurgie (octobre 1886), MM. Decès et Doyen (de Reims) ont apporté trois cas heureux de réintégration des os du coude au moyen de la syndesmotomie à ciel ouvert, favorisée par une large incision postérieure. L'observation de M. Doyen est du plus grand intérêt, parce qu'elle montre la possibilité du succès dans les luxations déjà anciennes. L'opération fut pratiquée quatre mois après l'accident et trois mois après les tentatives de réduction ; elle datait de neuf mois quand la malade fut présentée au Congrès de chirurgie. L'articulation jouissait déjà de mouvements étendus de flexion et d'extension, sans le moindre frottement articulaire. M. Doyen s'était servi d'une incision transversale en arrière, allant de l'épitrochlée à l'épicondyle, sur le milieu de laquelle tombait une incision verticale, dirigée en haut.

C'est cette incision, ou sus-olécranienne ou trans-olécranienne, qui donne en effet le plus de jour, comme nous l'avons déjà dit à propos de la résection temporaire de l'olécrâne, et à laquelle il faudra recourir si l'on veut absolument obtenir la réduction sans réséquer l'extrémité humérale. M. Doyen fut obligé de dénuder les extrémités articulaires d'une couche plus ou moins épaisse de tissu fibreux qui les recouvrait.

Les cas de M. Decès se rapportent : l'un, à une luxation datant de trois mois, et l'autre, à

ces résections limitées, ces excisions complémentaires et adjuvantes de la syndesmotomie, dans les cas récents, avant que le processus d'ossification ait commencé dans les tissus périarticulaires, ou de les faire dans les luxations déjà anciennes. Les premières opérations se rapprochent des résections traumatiques primitives dans lesquelles l'économie est de règle, les secondes des résections pour ankylose dans lesquelles la parcimonie est une erreur.

On pourrait, pour réduire ces luxations, faire porter la résection sur les os de l'avant-bras ; mais, à cause de la forme accidentée de ces os, de l'importance d'un crochet olécranien solidement et régulièrement constitué pour l'attache du triceps, et des insertions du biceps et du brachial antérieur, nous préférons, dans tous les cas, faire la résection humérale ; la masse enlevée étant la mieux disposée pour se reproduire régulièrement, et se faire suppléer, en cas de régénération incomplète, par la partie restante de l'os.

La raideur, qui menace la néarthrose dans le cas de résection trop restreinte, sera plus à craindre, nous le répétons, quand on opérera sur des tissus encore hyperplasiés par le fait de la luxation et, à plus forte raison, irrités par des tentatives antérieures de réduction. Aussi est-il bon, avant d'opérer, de laisser se calmer l'irritation des tissus articulaires, et doit-on employer les pansements antiseptiques les plus rigoureux pour prévenir la suppuration et obtenir la réunion immédiate. Malgré cela, on pourra rencontrer des cas où, quoi qu'on fasse, on aura des processus adhésifs qui viendront limiter l'étendue des mouvements.

On devra donc régler son manuel, comme dans les cas d'ankylose, sur l'état de ces tissus, et faire au besoin l'ablation d'une zone périostéo-capsulaire plus ou moins large, quand on rencontrera des masses ostéoïdes dans le périoste ou les couches parostales. Dans ces cas même, il serait bon de ne conserver que les attaches des ligaments latéraux, et de ne commencer la dénudation régulière de l'os qu'au niveau de la saillie de l'épitrochlée.

D. *De la syndesmotomie et de la myotomie péri-articulaires pour la réduction des luxations ; conditions favorables au succès de cette opération ; technique opératoire ; déformations rapides des extrémités luxées chez les enfants.* — Il y a quelque chose de mieux que la résection, c'est de remettre les surfaces articulaires en place par la section des brides, des ligaments, des muscles, de tous les obstacles, en un mot, qui retiennent les extrémités osseuses dans leur position anormale. C'est là le moyen idéal, surtout depuis que l'antisepsie[1], en évitant

1 Avant l'antisepsie actuelle, en 1847, Blumhart avait réduit une luxation ancienne du coude en coupant à ciel ouvert toutes les résistances fibreuses et musculaires qui faisaient obstacle au replacement des os. L'opéré guérit en conservant les mouvements. D'autres chirurgiens, Gensoul, Gerdy, Maisonneuve, obtinrent ce résultat par des sections sous-cutanées et coupèrent surtout le triceps (Voy. les *Traités des Fractures* de Malgaigne, Hamilton, etc.)

se répareront dans la loge sous-cutanée dont on préviendra la suppuration par l'antisepsie.

Dans le cas où nous avons employé ce procédé (luxation complète en arrière datant de 52 jours), on sentait après la réduction les bouts du tendon écartés de 4 ou 5 centimètres. Si nous avions divisé la peau en même temps, comme l'ont fait Decès et Doyen dans les cas qu'ils ont communiqués au Congrès de chirurgie en 1886, nous n'aurions pas pu la suturer, une fois la réduction obtenue.

Après notre opération, l'action du triceps s'est rétablie rapidement. Trente-deux jours après, on sentait la continuité du muscle et du tendon avec les os de l'avant-bras. L'opéré pouvait étendre activement l'avant-bras. Quand on le lui faisait fléchir sur le bras horizontalement placé, il le ramenait dans l'extension. Ce retour rapide de l'action extensive ne peut être dû qu'aux fibres musculaires respectées par le ténotome, qui ont servi de lien et de trait d'union entre les deux portions du muscle. La loge sous-cutanée, dans laquelle s'était organisé immédiatement le nouveau tendon, n'avait pas éprouvé la moindre suppuration.

Cette possibilité de réduire les luxations par la syndesmotomie ou la myo-syndesmotomie diminue considérablement les indications de la résection humérale. Nous réduirions ainsi aujourd'hui plusieurs des luxations que nous avons traitées par la résection. Si nous avons eu recours à cette dernière opération par crainte de faire des délabrements plus graves que le retranchement de l'extrémité humérale, nous n'aurons pas les mêmes craintes à l'avenir, quand nous pourrons employer le procédé que nous venons de décrire.

Le résultat orthopédique et fonctionnel de la réintégration des surfaces articulaires étant incomparablement supérieur à celui de la résection, puisque c'est le retour à l'état normal, ou à peu de chose près, quand on prévient la suppuration de l'article, l'intervention sanglante dans les luxations irréductibles devra toujours commencer par la syndesmotomie, et on n'aura recours à la résection que si la réintégration des os luxés est impossible.

Ce qui empêche surtout la réintégration des os luxés, ce sont les fractures concomitantes et souvent multiples des extrémités osseuses, qui peuvent changer assez les rapports des surfaces articulaires pour qu'une réduction exacte soit matériellement impossible. Un peu plus tard, l'obstacle à la réduction peut provenir des déformations progressives des surfaces articulaires, dues à la présence des ostéophytes périchondriques ou aux changements de forme qu'éprouvent les extrémités osseuses luxées au milieu des parties molles.

Chez les enfants et les adolescents, ces changements de forme se font assez rapidement. Dans un cas de luxation du coude en arrière avec fracture du condyle, datant de dix mois, la grande cavité sigmoïde

s'était tellement rétrécie par le rapprochement de l'olécrâne et de l'apophyse coronoïde qu'elle ne pouvait plus emboîter la trochlée. Mais ce qui constitue plus rapidement encore un obstacle à la réduction dans les luxations compliquées de fracture, ce sont les productions périostiques qui, au bout de quatre ou cinq mois, peuvent déjà avoir entouré l'articulation de jetées ostéoïdes ou osseuses.

E. *Luxations isolées de la tête du radius.* — S'il y a une résection pour luxation qui soit séduisante au premier abord, c'est celle de la tête du radius. C'est une opération simple, facile; la tête est superficielle et rapidement accessible, surtout pour les luxations en dehors ou en arrière; on n'a qu'à la découvrir et à donner un coup de cisaille sur le col, et tout rentre dans l'ordre. Mais cette simplicité n'existera que pour les cas récents; au bout de quelques semaines, on trouvera cet épaississement, cette confusion des ligaments et des muscles, ces expansions conjonctives que nous avons déjà signalés et qui changent considérablement les conditions opératoires. Malgré cela, ce sera une opération toujours facile dès qu'il ne s'agit que de couper plus ou moins bas le col du radius pour supprimer l'obstacle aux mouvements. Mais, en toute chose, il faut considérer la fin, et se demander si la résection de la tête et du col du radius peut toujours être sans inconvénient pour la solidité du cubitus et la direction ultérieure des os de l'avant-bras.

Nous ferons sans hésiter cette opération chez un jeune homme ou un adulte qui sera notablement gêné par la luxation; mais, chez un enfant, nous ne nous presserons pas, et nous attendrons du temps et de l'exercice une nouvelle adaptation des surfaces articulaires. Nous n'interviendrions que si le coude ne s'assouplissait pas, et surtout s'il se formait autour de la tête luxée des productions ostéophytiques, c'est-à-dire si la situation du blessé s'aggravait.

Il ne peut pas être indifférent, chez un très jeune enfant ou un sujet qui a encore notablement à grandir, de réséquer la tête du radius. En conservant le périoste, on obtiendra sans doute la régénération d'une nouvelle extrémité; mais cette extrémité, quelque faible que soit sa participation à l'accroissement longitudinal de l'avant-bras, ne suivra pas tout à fait l'extrémité cubitale dans son développement, et il pourra en résulter un déplacement en dehors. Mais là n'est peut-être pas le principal inconvénient : il consiste dans le déplacement et la mobilité exagérée du cubitus, comme on peut le voir dans une observation de Jacques Reverdin. Un an après la résection de la tête et du col du radius, on constatait une mobilité latérale et une forte saillie de l'olécrâne en arrière, augmentant quand on faisait fléchir l'avant-bras. Cette circonstance, que Reverdin attribue en partie aux manœuvres de rhabillage qui avaient précédé l'opération, nous montre que le point d'appui de la tête du radius sur l'humérus, quelle que soit la région

sur laquelle il s'exerce, est utile pour la stabilité du cubitus[1]. Dès que le radius ne s'articule plus avec l'humérus, le cubitus tend à glisser en arrière et en dedans, s'il n'est pas retenu par des liens fibreux assez résistants. Dans une opération typique, on conservera toujours les insertions et les expansions du ligament latéral externe; mais comme dans une luxation irréductible il peut être irrégulièrement déchiré, on ne sait au juste sur quelles résistances on pourra compter à l'avenir[2].

Ces objections n'auraient pas grande valeur si les luxations de la tête du radius constituaient chez les jeunes enfants des difformités graves et très gênantes pour l'avenir. Mais il n'en est pas ainsi dans la plupart des cas: nous avons rencontré des sujets qui n'avaient conservé d'une luxation survenue dans l'enfance qu'un peu de difformité du coude, appréciable seulement dans l'extension; l'adresse et la force du membre étaient revenues à un tel point qu'on ne se doutait pas, en

1. Dans la thèse de M. Marcellino de Moraës Barros, Genève, 1886 (*Contribution à l'étude des luxations de l'extrémité supérieure du radius et plus particulièrement sur les causes de l'irréductibilité de ces luxations et sur leur traitement*), on trouve les détails suivants sur les résultats de l'opération de M. Reverdin. La résection avait été pratiquée le 17 novembre 1884, sur un enfant de douze ans, atteint d'une luxation du radius en arrière et en dehors datant de cinq semaines. Depuis l'accident, l'enfant ne pouvait fléchir l'avant-bras au delà d'une limite très restreinte et très éloignée de l'angle droit, dit l'auteur de l'observation, et pareillement on ne pouvait obtenir une flexion plus grande. Le sommet de l'olécrâne ne paraissait pas déplacé. M. Reverdin réséqua en plusieurs segments une hauteur de 2 centimètres et demi de l'extrémité supérieure du radius. Le 11 décembre 1885, on constata l'état suivant :

« L'avant-bras se trouve légèrement fléchi sur le bras et forme avec lui un angle très obtus. La longueur présente à première vue une différence notable que la mensuration confirme avec évidence.... La différence est de 1 centimètre du côté externe du bras et de 1c,25 du côté interne. Elle porte uniquement sur l'avant-bras.... Légère atrophie intéressant le bras et l'avant-bras; un centimètre de différence au niveau de l'épaule. Le volume du coude gauche, au contraire, présente une notable augmentation égale à 1c,5.

La région du coude est déformée. On remarque un aplatissement dans le sens antéro-postérieur et un élargissement dans le sens transversal....

Sur la surface antérieure de la région du coude et du côté externe, on constate une saillie qui devient plus évidente au moment de la flexion. Sur la face postérieure et au milieu de la région, à l'endroit où siège la fossette olécranienne, *on constate une saillie volumineuse qui devient encore plus prononcée quand on fait fléchir l'avant-bras : c'est l'olécrâne.* En dehors de cette saillie, et au niveau de la cicatrice, on trouve une dépression assez profonde. La distance de l'épicondyle au milieu de l'olécrâne est : à gauche, côté opéré, de 4,3; à droite, côté sain, 3,5.

La palpation permet de constater que l'olécrâne est déplacé et se trouve en état de subluxation, c'est ce qui produit la déformation susmentionnée de la région....

Un espace d'un travers de doigt sépare la tête du radius du condyle huméral qu'on sent aisément dans la partie supérieure de la dépression.

Au point de vue fonctionnel, la flexion est possible, facile et presque complète. Le sujet ne peut atteindre cependant que très difficilement la partie supérieure gauche du thorax, vu que la flexion n'est qu'incomplète. Dans l'extension forcée, l'avant-bras ne fait avec le bras qu'un angle très obtus. Pronation complète, supination très légèrement limitée; le malade y supplée par le mouvement de l'épaule. Mouvements passifs égaux aux mouvements actifs.... »

2. Karl Löbker, qui a publié trois cas de résection de la tête du radius pour luxation irréductible, chez des enfants, ne signale pas ce déplacement consécutif, mais, malgré cela, ses observations ne nous paraissent pas devoir être données en exemple. L'intervention n'était pas, comme dans le cas de J. Reverdin, justifiée par une grande gêne fonctionnelle. Voici le résumé de ces observations, d'après la thèse de Moraës Barros, p. 115 et suiv :

s'était tellement rétrécie par le rapprochement de l'olécrâne et de l'apophyse coronoïde qu'elle ne pouvait plus emboîter la trochlée. Mais ce qui constitue plus rapidement encore un obstacle à la réduction dans les luxations compliquées de fracture, ce sont les productions périostiques qui, au bout de quatre ou cinq mois, peuvent déjà avoir entouré l'articulation de jetées ostéoïdes ou osseuses.

E. *Luxations isolées de la tête du radius.* — S'il y a une résection pour luxation qui soit séduisante au premier abord, c'est celle de la tête du radius. C'est une opération simple, facile; la tête est superficielle et rapidement accessible, surtout pour les luxations en dehors ou en arrière; on n'a qu'à la découvrir et à donner un coup de cisaille sur le col, et tout rentre dans l'ordre. Mais cette simplicité n'existera que pour les cas récents; au bout de quelques semaines, on trouvera cet épaississement, cette confusion des ligaments et des muscles, ces expansions conjonctives que nous avons déjà signalés et qui changent considérablement les conditions opératoires. Malgré cela, ce sera une opération toujours facile dès qu'il ne s'agit que de couper plus ou moins bas le col du radius pour supprimer l'obstacle aux mouvements. Mais, en toute chose, il faut considérer la fin, et se demander si la résection de la tête et du col du radius peut toujours être sans inconvénient pour la solidité du cubitus et la direction ultérieure des os de l'avant-bras.

Nous ferons sans hésiter cette opération chez un jeune homme ou un adulte qui sera notablement gêné par la luxation; mais, chez un enfant, nous ne nous presserons pas, et nous attendrons du temps et de l'exercice une nouvelle adaptation des surfaces articulaires. Nous n'interviendrions que si le coude ne s'assouplissait pas, et surtout s'il se formait autour de la tête luxée des productions ostéophytiques, c'est-à-dire si la situation du blessé s'aggravait.

Il ne peut pas être indifférent, chez un très jeune enfant ou un sujet qui a encore notablement à grandir, de réséquer la tête du radius. En conservant le périoste, on obtiendra sans doute la régénération d'une nouvelle extrémité; mais cette extrémité, quelque faible que soit sa participation à l'accroissement longitudinal de l'avant-bras, ne suivra pas tout à fait l'extrémité cubitale dans son développement, et il pourra en résulter un déplacement en dehors. Mais là n'est peut-être pas le principal inconvénient : il consiste dans le déplacement et la mobilité exagérée du cubitus, comme on peut le voir dans une observation de Jacques Reverdin. Un an après la résection de la tête et du col du radius, on constatait une mobilité latérale et une forte saillie de l'olécrâne en arrière, augmentant quand on faisait fléchir l'avant-bras. Cette circonstance, que Reverdin attribue en partie aux manœuvres de rhabillage qui avaient précédé l'opération, nous montre que le point d'appui de la tête du radius sur l'humérus, quelle que soit la région

Il nous a paru intéressant de rapporter cette observation pour ralentir le zèle de ceux qui seraient portés à intervenir trop tôt dans ce genre de luxation. Si l'on eût réséqué la tête du radius quelque temps après l'accident, on eût hâté sans doute le moment où la flexion de l'avant-bras a pu être complète, mais on eût exposé le sujet à avoir un membre moins utile, moins solide et à mouvements moins réguliers que celui que nous avons constaté. Il ne reste à notre sujet qu'un peu de fatigue du poignet après les exercices prolongés de rotation forcée, et on peut se demander s'il aurait conservé un membre aussi solide dans le cas où on lui eût réséqué la tête du radius à l'âge de trois ans? Le radius mal fixé en haut et le cubitus mal soutenu latéralement auraient pu se prêter beaucoup moins bien à ces exercices.

Nous croyons donc, en l'absence de faits assez anciens pour juger définitivement la question des résections orthopédiques du radius chez les jeunes enfants, devoir faire des réserves sur les indications de cette opération, et conseiller l'expectation prolongée dans les luxations simples du radius qu'il a été impossible de réduire.

Le replacement de la tête du radius sous le condyle huméral, par la mise à nu de la partie luxée et la section des adhérences, doit être préféré à la résection. Malheureusement, cette syndesmotomie, même à ciel ouvert, est difficile dans les cas anciens, et la réduction, ou du moins le maintien de cette réduction, ne sera pas toujours aisé[1].

Nous n'avons fait qu'une seule résection pour luxation du radius seul. La luxation datait de deux ans et avait été suivie d'une arthrite douloureuse qui condamnait le membre à l'inaction et avait aboli à peu près tous les mouvements. Nous trouvâmes la tête du radius en avant et au-dessus du condyle. L'articulation présentait tous les caractères anatomiques de l'arthrite chronique en voie de s'ankyloser : surface de la synoviale tapissée par des granulations ayant subi déjà en plusieurs points la transformation fibreuse; érosion des cartilages, etc. Les lésions étaient trop anciennes pour mettre en question une résection du radius seul. Nous avons fait une résection totale du coude. La guérison fut rapide : au bout de trois semaines, le malade fléchissait activement l'avant-bras au delà de l'angle droit, et pouvait tenir le coude horizontalement soulevé en dehors.

F. *Des obstacles apportés à la réduction des luxations du coude par l'articulation des extrémités luxées avec des masses osseuses nouvelles, formées dans la gaine périostique humérale, décollée et entraînée par l'appareil ligamenteux.* — Nous avons déjà fait remar-

1. Sprengel (de Dresde) (*Centralblatt für Chirurgie*, p. 155, 1886) a récemment pratiqué cette opération avec un plein succès. Bien que la luxation se fût produite en arrière et en dehors, Sprengel découvrit l'articulation en avant pour vérifier l'état du nerf radial, que la parésie des muscles animés par ce nerf lui avait fait supposer lésé.

voyant fonctionner le coude, de la présence d'une luxation non réduite.

Voici une observation qui nous montre ce que peuvent devenir les luxations complètes du radius, survenues dans la première enfance et non traitées.

Observation XLIV. — *Luxation complète du radius en avant, survenue à l'âge de trois ans; pas de tentative de réduction. — Persistance de la luxation, mais retour de la force du membre et de tous les mouvements; flexion à peu près complète de l'avant-bras.*

M. H***, vingt-cinq ans, lieutenant de cuirassiers, fit, à l'âge de trois ans, une chute sur le coude droit. On crut à une simple fracture du cubitus et on plaça le bandage dans un appareil inamovible. Le surlendemain l'enfant partait pour l'Égypte avec ses parents. A la levée de l'appareil, l'enfant ne put fléchir l'avant-bras, et le médecin du Caire qui le soignait attribua cette raideur à l'exubérance du cal. Deux ans et demi après, on ramena l'enfant à Paris et on consulta Nélaton, qui constata une luxation du radius et déclara qu'il n'y avait rien à faire, vu l'ancienneté de l'accident.

La luxation persiste toujours et l'on sent très distinctement la tête en avant, au-dessus du condyle, mais elle s'est creusé à ce niveau une cavité dans laquelle elle tourne, dans les mouvements de pronation et de supination. Cette dépression, oblique en dehors, n'est pas assez profonde pour recevoir la tête dans la flexion complète de l'avant-bras; la tête s'échappe alors en dehors et on la sent sur le bord de l'épicondyle. En comparant les deux avant-bras, le bras luxé fléchit à 45°, le bras sain à 40°. L'extension est complète, ainsi que la pronation et la supination.

Ce jeune homme est aujourd'hui officier de cuirassiers; il manie le sabre d'ordonnance avec beaucoup de dextérité, et personne ne se doute qu'il ait jamais éprouvé un accident quelconque au bras droit. Il ressent cependant, après des exercices forcés, un peu de fatigue dans le poignet. La force de pression de la main est de 61 kilog. 500 pour le côté de la luxation (côté droit), de 61 pour le côté sain. Le membre luxé est dans son ensemble plus court d'un centimètre que le côté sain, de l'acromion à l'apophyse styloïde du radius.

Dans la première observation, relative à un enfant de cinq ans, on lit : « Ce qu'il y avait de remarquable dans ce cas, c'était *l'absence de toute espèce de troubles fonctionnels; la flexion et l'extension, et même la pronation et la supination n'étaient pas sensiblement modifiées;* il existait plutôt une exagération dans le mouvement d'extension, et, dans ce cas, la tête du radius soulevait la peau du pli du coude. »

Dans le deuxième cas, sujet de douze ans : « L'extension, la pronation et la supination étaient un peu limitées. Ici aussi, on remarque l'absence du symptôme qui est considéré comme décisif dans la lésion que nous avons en vue : à savoir, que *la flexion ne semblait être dérangée en aucune façon*, et que la tête luxée glissait sur la surface antérieure de l'extrémité inférieure de l'humérus en déviant latéralement. »

Dans le troisième cas enfin, enfant âgé de neuf ans, on constate, six semaines après la luxation : « Les mouvements sont empêchés en ce sens que la flexion ne peut pas s'exécuter au delà de l'angle droit. La supination est possible, la pronation et l'extension sont peu modifiées. »

A part ce dernier cas, pour lequel nous aurions jugé plus sage d'attendre encore, nous ne comprenons pas qu'on aille réséquer la tête du radius quand son déplacement occasionne si peu d'inconvénients; le temps eût suffi probablement pour assouplir complètement le membre. Ce sont des opérations que l'antisepsie permet sans doute de faire sans danger pour la vie, mais qu'elle n'autorise pas, selon nous, sur des enfants qui ont encore à faire la plus grande partie de leur croissance.

rectitude, toujours douloureux, surtout quand on essaye de le fléchir ; avant-bras incliné en dehors. L'olécrâne est saillant, remonté en arrière, et beaucoup plus éloigné de l'épitrochlée que du côté sain. Quant à la tête du radius, on la sent en arrière, mais on ne distingue pas sa cupule ; on sent seulement son bord rouler sous les doigts ; elle est en rapport immédiat avec une masse osseuse tenant à l'humérus. Ce que cette masse présente de particulier, c'est qu'elle n'est pas surmontée d'un épicondyle comme dans un humérus normal. Le bras est complètement enraidi ; pas le moindre mouvement de flexion active ; la flexion passive peut s'exécuter dans une étendue de 10 à 12 degrés.

Résection le 27 octobre. — Incision interne de 10 à 11 centimètres, mettant à découvert l'épitrochlée et le bord interne de la trochlée ; dénudation de l'extrémité humérale ; on n'aperçoit pas le nerf cubital. Deuxième incision externe et un peu postérieure de 4 à 5 centimètres, permettant d'aborder et de découvrir la nouvelle articulation huméro-radiale. On coupe le ligamennt latéral externe, diffus et épaissi qui s'insère sur la saillie postérieure de l'humérus ; on achève alors de libérer cette extrémité qu'on fait saillir en dedans et qu'on sectionne à 4 centimètres et demi ; gaine périostéo-capsulaire très épaissie et de consistance ostéoïde en quelques points. Par crainte de l'ankylose consécutive, on fait ensuite une seconde section à un centimètre plus haut, de sorte qu'on enlève une hauteur moyenne de 56 millimètres ; 58 millimètres en dedans au niveau de la trochlée ; 54 en dehors.

Suites simples : pas de pus aux deux premiers pansements ; on en constate cependant un peu au troisième, à la suite de la sortie un peu trop hâtive du drain.

La pièce enlevée est représentée dans la figure 178, qui montre une apophyse postérieure surajoutée à la tubérosité épicondylienne normale. Sur la coupe de la pièce on voit que le canal médullaire ou le tissu spongieux central qui le représente ne va pas jusqu'à cette apophyse. C'est une production osseuse surajoutée qui commence à se médulliser à son centre et qui ne peut avoir pour origine que l'ossification de la gaine périostique arrachée par le radius avec le ligament latéral externe, que nous avons dû détacher à son niveau. L'extrémité inférieure de l'humérus recouverte de son cartilage diarthrodial est complète, intacte, sans fracture ; la fossette olécranienne est comblée par du tissu fibreux dense, et au-dessous, sur le rebord du cartilage, on voit une dépression correspondante au bec coronoïdien et à la partie antéro-interne de la cupule radiale qui appuyait à ce niveau.

Cette opérée est venue nous revoir le 9 juillet 1887, vingt mois après la résection, et nous avons constaté l'état suivant : Forme du coude parfaite ; on ne dirait pas que l'extrémité inférieure de l'humérus ait été enlevée, tellement le coude ressemble à celui du côté opposé. Reproduction de masses osseuses latérales, ne représentant pas la forme bimalléolaire, mais la forme normale. Diamètre bicondylien : côté opéré, 63 millimètres ; côté sain, 60 millimètres. La longueur du bras n'est diminuée que de 21 millimètres, bien que 56 aient été enlevés. De l'acromion à l'épicondyle : côté opéré, 269 millimètres, côté sain, 290 millimètres, mesurés au compas d'épaisseur. Il y a encore un peu de raideur dans l'articulation, la malade ayant quitté trop tôt l'Hôtel-Dieu, après l'opération, pour être soumise à une mobilisation suffisante. — Elle fléchit à 75 et étend à 150, mais la mobilité augmente graduellement. La solidité latérale est parfaite. Les mouvements de pronation et de supination représentent les deux tiers de la mobilité normale. — Du côté opéré, la malade porte 8 kilogrammes à bras tendu ; du côté sain, côté gauche, 9 kilogrammes. La force d'extension est de 4 kilogrammes du côté opéré ; $6^{kg},500$ du côté sain.

État de l'opérée le 18 *octobre* 1887, *deux ans après la résection.* Elle nous apprend qu'une cure aux eaux d'Aix a considérablement assoupli l'articulation réséquée.

En pareil cas, les os de l'avant-bras sont trop fortement fixés en

arrière (le radius surtout) pour qu'on puisse les ramener en avant de la saillie humérale, une fois l'ossification de la gaine effectuée, et les mouvements de flexion ne peuvent augmenter que par l'atrophie et l'usure de l'extrémité humérale.

Nous appelons l'attention sur cette difformité, que nous croyons assez fréquente, puisque nous l'avons constatée deux fois sur nos quatre dernières résections. Sur le premier malade qui nous a présenté cette disposition, nous avions diagnostiqué une fracture du condyle; nous pensions que le fragment condylien avait été entraîné en arrière avec le radius. Or, comme nous le montre la pièce, c'est le périoste seul qui avait été entraîné et qui s'est ossifié ensuite.

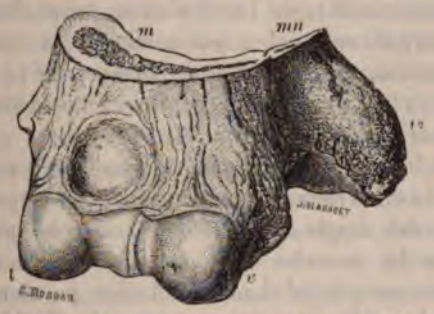

Fig. 178. — Extrémité humérale enlevée dans une résection pour luxation irréductible.

Le radius s'articulait avec une masse osseuse de nouvelle formation *ts*, due au décollement du périoste de l'humérus qui avait été entraîné en arrière avec l'appareil ligamenteux. Intégrité de la surface articulaire de l'humérus saillante en avant : *t*, trochlée ; *c*, condyle ; *m*, tissu médullaire de l'os primitif ; *mn*, médulisation de la portion nouvelle.

Nous pensons que cette erreur a dû être commise bien souvent. On l'évitera cependant en examinant avec soin l'extrémité luxée et en délimitant sa forme à travers les parties molles. Si les tissus périphériques ne sont pas tuméfiés, on pourra, chez les enfants surtout et les sujets peu musclés, reconnaître l'intégrité de l'extrémité humérale et la présence du condyle et de la trochlée sur le même plan. On constatera, en outre, que le diamètre antéro-postérieur de l'os est notablement agrandi. Or si, dans le cas d'intégrité de la surface articulaire de l'humérus, la cupule du radius s'articule en arrière avec une masse osseuse faisant corps avec l'humérus, cette masse ne pourra être qu'un produit de nouvelle formation. Dans les cas que nous avons observés, l'articulation de la cupule radiale se faisait très régulièrement avec l'appendice huméral, qui présentait une surface condylienne légèrement convexe pour s'adapter à la dépression de la cupule. On aurait cru, quand on faisait rouler le radius sous le doigt, à l'articulation du radius avec le condyle normal déplacé en arrière.

Ce condyle supplémentaire était aussi marqué chez une jeune fille

de onze ans, que nous avons opérée l'année dernière. Nous avons vu en outre se former une saillie analogue sur un sujet, atteint de luxation, que nous avons traité par la flexion de l'avant-bras après la rupture de l'olécrâne. La cupule du radius, qu'on délimitait parfaitement avec le doigt après notre intervention, s'est coiffée peu à peu d'une masse osseuse avec laquelle elle s'articule aujourd'hui (page 276).

3. *De la résection dans les difformités du coude par rétraction musculaire ou adhérences inextensibles.*

Quand les muscles et la peau du coude se trouveront raccourcis et retenus par des adhérences et des rétractions inextensibles, de manière à empêcher les mouvements de l'articulation, saine d'ailleurs, il pourra devenir nécessaire de retrancher une partie de la colonne osseuse. La peau et les muscles, qui étaient trop courts pour le squelette entier, s'adapteront alors au squelette raccourci et permettront à ses divers segments de jouer l'un sur l'autre.

Verneuil a publié, il y a quelques années[1], un cas de luxation irréductible du coude en arrière, accompagnée de la rétraction permanente des fléchisseurs des doigts et du poignet. Les os se trouvaient alors trop longs pour les muscles raccourcis; le poignet ne pouvait pas s'étendre et était immobilisé dans une flexion permanente. L'opération ne fit pas cesser immédiatement la rétraction des fléchisseurs, qui étaient peut-être maintenus dans cet état par une lésion du nerf médian, déchiré au moment de la luxation ou comprimé par la saillie de l'humérus. Mais, au bout de quarante jours, il y avait déjà une grande amélioration dans l'état des muscles. Le poignet pouvait être spontanément relevé dans l'axe de l'avant-bras, et les doigts exécutaient des mouvements de plus en plus étendus[2].

V. — Des moyens de pallier et de réparer les résultats défectueux de la résection du coude. — Appareils prothétiques; opérations correctrices.

Nous avons peu d'expérience personnelle sur les appareils prothétiques, nos opérés n'en ayant pas eu besoin, une fois leur guérison achevée. Nous avons eu cependant deux cas de pseudarthrose flottante chez des sujets dont l'un n'avait pas pu être soigné, et dont l'autre, après avoir refusé tout traitement consécutif et marché pendant quelque temps le bras pendant, se contenta finalement de maintenir le coude fléchi au moyen d'un appareil silicaté qu'il faisait renouveler de temps en temps.

1. Bide. *Des Résections anaplastiques*; Thèse de Paris, 1879.

2. Aymers Macdougall (*Edinburgh Medic. Journ.*, p. 981, 1875) réséqua le coude à une jeune fille de douze ans pour une cicatrice, suite de brûlures, qui maintenait l'avant-bras fléchi à angle aigu sur le bras. Il y avait, en arrière de l'olécrâne, un ulcère fongueux allant jusqu'à l'os. Une résection sur une longueur de trois pouces permit au coude de s'étendre assez pour que l'opérée pût porter un seau d'eau.

C'était un vieil alcoolique, qui subit, à l'âge de cinquante et un ans, la résection du coude pour une fracture comminutive des trois os qu'il s'était faite dans une chute, en courant sur le pavé. La résection fut pratiquée le jour même de l'accident; nous conservâmes le périoste avec d'autant plus de soin que ses propriétés ostéogéniques devaient être stérilisées par l'âge. Nous comptions cependant sur le rapprochement des surfaces de section et une bonne direction du traitement consécutif pour avoir une articulation solide. La plaie se ferma après avoir été le point de départ d'accidents infectieux graves (c'était en 1872), et le malade demanda alors à sortir de l'hôpital, où ses habitudes alcooliques ne trouvaient pas à se satisfaire. Malgré nos recommandations, nous ne le revîmes que de loin en loin ; il ne voulut pas se faire électriser et s'obstina à porter presque constamment le bras pendant. Il en résulta ce qu'on pouvait prévoir : un membre ballant qui était complètement inutile quand le malade le laissait pendre à son côté. Nous lui fîmes appliquer un appareil silicaté qui maintint le membre fléchi et lui rendit l'usage des doigts et de la main. Il mourut trois ans après, d'accidents alcooliques, sans que son membre se fût amélioré. Il n'y avait eu qu'une régénération osseuse rudimentaire, deux petites saillies latérales sur l'humérus; les os de l'avant-bras se terminaient par un petit prolongement de nouvelle formation. C'était peu, mais comme tous les ligaments et tous les muscles étaient conservés, nul doute qu'on n'eût pu adapter et faire articuler ces extrémités osseuses en les maintenant en contact pendant un temps suffisant.

Dans le second cas d'articulation ballante, il s'agissait d'une femme phthisique, très amaigrie, que nous opérâmes en 1873. Deux mois après l'opération, la malade quittait l'Hôtel-Dieu et se rendait dans son pays, ne souffrant plus de son bras qui était soutenu par une gouttière, mais dans un état de santé tel qu'on ne pouvait croire qu'elle eût longtemps à vivre. Nous la supposions morte depuis plusieurs années quand nous apprîmes, en 1884, qu'elle vivait encore, mais que son bras ne lui était pas d'une grande utilité. La main ne pouvait faire quelques petits travaux que lorsque l'avant-bras était soutenu par une écharpe. En rentrant chez elle, à sa sortie de l'Hôtel-Dieu, cette femme n'avait subi aucun traitement, elle avait abandonné son bras à lui-même, le soutenant par une écharpe quand il devenait douloureux, et le laissant flotter le long du tronc le reste du temps.

Dans ces deux cas, l'insuccès était inévitable, et malgré l'opération la mieux faite, il se renouvellera toujours dans les mêmes conditions.

A. — Des appareils prothétiques applicables après les résections du coude.

Il est quelquefois nécessaire de soutenir le coude pendant quelques mois après la cicatrisation de la plaie, dans les cas où la régénération

des tubérosités a été languissante, et surtout dans les cas où les muscles atrophiés depuis longtemps ne peuvent reprendre que lentement leur action.

On peut alors appliquer soit un appareil silicaté à charnières, articulé au niveau du coude, soit un appareil avec deux manchons en cuir, également articulés, mais plus faciles à enlever et à resserrer à volonté. Un appareil constitué par deux tiges d'acier, articulées au coude, et réunies par des cercles en arrière et des courroies en avant, remplit le même but. Il est bon de pouvoir enlever ces appareils à volonté pour masser, frictionner et électriser les muscles. Lorsqu'on se sert de l'appareil silicaté, on électrise les muscles sous le bandage. Ces appareils ont de la tendance à glisser et le niveau des charnières se déplace; il faut les fixer à l'épaule et au tronc, par une épaulière du côté opéré et des courroies prenant leur point d'appui sur le thorax et l'épaule saine.

Les mêmes appareils, munis de vis de rappel ou d'anneaux de caoutchouc, peuvent servir, comme dans les ankyloses ordinaires, à augmenter la flexion ou l'extension des coudes enroidis après la résection.

Quant aux appareils définitifs, ils varieront selon qu'on aura affaire à une pseudarthrose plus ou moins flottante et qu'on voudra favoriser tel ou tel mouvement. Dans les cas de pseudarthroses flottantes passives ou faiblement actives, le mieux sera de supprimer tout mouvement en embrassant le coude dans un appareil fixe, en créant une ankylose artificielle.

Lorsque les muscles auront conservé leurs contractions, mais que les os ne leur fourniront pas un point d'appui suffisant pour les rendre efficaces, on placera un appareil articulé au coude, muni de courroies avec pelotes ou leviers pour maintenir l'humérus et les os de l'avant-bras, et les empêcher de se déplacer et de chevaucher les uns sur les autres.

Collin a construit un appareil très ingénieux pour un blessé de la guerre de 1870-71, réséqué à Pithiviers dans une ambulance allemande, et qui avait un membre flottant sur lequel les muscles ne pouvaient pas agir efficacement, malgré leurs contractions. Quand il essayait de fléchir l'avant-bras, ses efforts musculaires étaient inutiles et l'avant-bras, toujours pendant, était légèrement attiré en haut. Bien que, au dire du blessé, on lui eût fait une résection sous-périostée, il y avait un intervalle de deux centimètres entre l'humérus et les os de l'avant-bras.

Nous avions soigné ce blessé deux mois après la résection et, malgré l'immobilisation et l'électricité, nous ne pûmes donner à sa pseudarthrose une fixité suffisante. Nous lui avions proposé l'incision du tissu fibreux intermédiaire pour rapprocher les bouts des os et obtenir une néarthrose un peu plus solide, quand il trouva dans l'appareil de Collin le moyen de tirer un bon parti de son bras réséqué. Voici la description que Léon Le Fort a donnée de cet appareil, en présentant le sujet à la Société de chirurgie :

« Le malade que je vous présente au nom de M. Collin, m'est complètement étranger. Soldat en 1870, il a subi, à Pithiviers, la résection du coude que lui a faite le professeur Langenbeck. C'est un exemple d'insuccès aussi complet que possible, et le résultat contraste étrangement avec ceux que nous avons pu constater sur les opérés de M. Ollier.

L'avant-bras forme avec le bras un véritable fléau, et le blessé ne pourrait se servir de son bras, si l'habileté de M. Collin ne l'avait muni de l'appareil qu'il porte aujourd'hui.

Cet appareil est formé de trois pièces : l'une qui répond à l'épaule, les deux autres au bras et à l'avant-bras.

Fig. 179.— Appareil de Collin par les pseudarthroses flottantes du coude après les résections. — A, manchon antibrachial. — B, double articulation pour les mouvements d'élévation et de circumduction. — C, vis de pression pour comprimer l'extrémité inférieure de l'humérus.

Le mouvement de flexion de l'avant-bras sur le bras est facilité par un mécanisme particulier. En examinant le blessé, M. Collin s'est aperçu que la flexion devenait plus facile lorsque l'on comprimait le biceps sur la face antérieure de l'extrémité sectionnée de l'humérus.

Il a donc appliqué, au devant de la pièce brachiale, un arc métallique, muni d'une vis à sa partie moyenne. Cette vis agit sur une plaque de cuir moulé qui comprime le biceps; le malade vous dira que ce n'est qu'en serrant la vis qu'il peut soulever des poids un peu lourds.

L'extension de l'avant-bras ne peut avoir lieu activement, le triceps ayant été coupé et ne venant plus s'insérer sur le cubitus ; mais, pour que l'avant-bras puisse s'étendre par son propre poids, il faut que le bras soit dans la supination complète, et le malade ne pourrait, sans incliner fortement le corps, en dehors et en arrière, opérer ce mou-

vement, s'il n'était aidé par l'action d'une courroie, qui vient s'insérer, d'une part, sur le haut de la pièce brachiale, et, d'autre part, à une ceinture qui entoure la taille. Cette courroie passe obliquement le long du dos ; elle est tendue par un mouvement imperceptible des épaules et du tronc, et cette tension suffit à compléter la force nécessaire au mouvement de supination, lequel détermine la chute de l'avant-bras en extension complète.

Pour que le mouvement fût possible, il fallait que l'articulation de la pièce brachiale avec la pièce couvrant l'épaule pût permettre la rotation. Il fallait encore laisser libres les mouvements du bras d'avant en arrière, et les mouvements d'abduction et d'adduction. M. Collin a réuni en ce point trois articulations permettant tous ces mouvements; mais, dans l'adduction complète, la pièce brachiale se rapproche de l'épaulière ; elle devient trop longue en dehors, et la difficulté, amenée par cette particularité, a, jusqu'à présent, empêché de donner à l'adduction du bras toute l'étendue désirable. M. Collin l'a vaincue très habilement. La pièce d'acier qui relie le bras à l'épaule est formée par une tige cylindrique, et vous pouvez voir quelle est l'étendue et la facilité de tous les mouvements.

Au lieu d'un avant-bras inutile, le malade a aujourd'hui un membre tout à fait utile[1]. »

Quand il n'y a qu'un peu de laxité, les opérés se trouvent bien d'une simple bande de flanelle, roulée autour du membre. L'articulation est soutenue latéralement et les muscles peuvent développer plus de force. Mais tous les appareils qui compriment les chairs ont un inconvénient : ils atrophient les muscles. Aussi doit-on s'en passer dès que, par la constitution des tubérosités nouvelles et l'organisation des résistances passives, la néarthrose présente plus de fixité. Jusque-là il vaut mieux donner moins de liberté au membre et, après les exercices réguliers, le laisser reposer dans une gouttière ou une écharpe, sans bande compressive. Les mouvements des doigts, pendant que le membre est fixé dans la gouttière, auront pour résultat d'augmenter la nutrition des muscles de l'avant-bras et de resserrer la néarthrose en appliquant d'avant en arrière les extrémités antibrachiales contre l'extrémité humérale.

B. — Des opérations correctrices après la résection du coude, pour combattre la raideur ou la trop grande laxité de la néarthrose.

Indépendamment des petites opérations nécessitées par la réapparition d'un nid de fongosités ou la présence d'un abcès après les résections

1. Extrait du Bulletin de la Société de chirurgie, *Séance du 4 février* 1875. — J'ai reçu récemment des nouvelles de cet opéré, qui habite Roanne en Forez. Voici ce qu'il m'écrit à la date du 22 septembre 1887 : « J'ai toujours le bras dans l'état où vous l'avez vu ; il n'a ni gagné, ni perdu, et est plus court que l'autre.

Quant à mon appareil, non seulement je m'en sers toujours, mais il me serait impossible de m'en passer. Sans lui j'aurais le bras pour ainsi dire paralysé et ne pouvant m'être d'aucune utilité, tandis que, grâce à cet appareil, je puis porter à bras tendu un poids de 7 ou 8 kil. et me servir de mon bras pour le travail courant du magasin, aussi bien que de l'autre.

Je ne me sers plus de la vis de pression que j'avais au début pour comprimer le biceps, j'ai fait faire un manchon en cuir bouilli pour soutenir la partie postérieure du bras, et cela me suffit.

pour lésions tuberculeuses, on a quelquefois à faire des opérations correctrices dans un but exclusivement orthopédique, pour perfectionner le fonctionnement de la néarthrose.

1. *Excision des saillies ostéophytiques qui font obstacle à certains mouvements; régénération exubérante.*

La résection sous-périostée exposant, chez les jeunes sujets, à des ossifications exubérantes, il arrive parfois qu'une saillie ostéophytique vient mettre obstacle à certains mouvements qui, jusque-là, avaient paru devoir s'exécuter normalement. Nous avons été obligé plusieurs fois de faire des opérations correctrices dans des cas de ce genre, et, grâce à l'excision d'une corne saillante ou d'une proéminence ostéophytique développée dans un faisceau capsulaire ou ligamenteux, nous avons pu augmenter considérablement la mobilité articulaire.

Cette opération de perfectionnement, très simple lorsque la saillie ostéophytique siège en arrière, et aujourd'hui sans danger avec l'antisepsie, nous avait paru même indiquée dans un certain nombre de cas où nous nous en sommes cependant abstenu, nos opérés s'étant déclarés très satisfaits de ce qui nous paraissait encore défectueux et s'étant refusés à toute nouvelle opération.

La courbure exagérée du crochet olécranien sera redressée par une section simple au ciseau. Quant aux ostéophytes exubérants qu'on peut avoir à retrancher, ils siègent surtout aux prolongements en forme de malléoles qui remplacent les condyles. Ces prolongements arrivent à faire une saillie visible sous le tégument; ils deviennent alors douloureux et menacent de perforer la peau.

Celui de nos opérés qui, tout en jouissant d'une extension complète, est arrivé à développer le plus de force avec les muscles de son bras réséqué (17 kilos portés à bras tendu), a eu longtemps les mouvements gênés par la saillie d'un prolongement externe en forme de corne. Dès que nous en eûmes fait l'excision, toute douleur cessa et la mobilité antéro-postérieure arriva jusqu'à ses limites normales (p. 350).

D'autres fois, c'est la tête du radius qui se reproduit avec exubérance, comme nous l'avons constaté dans quelques cas; la saillie qu'elle fait alors en arrière peut être augmentée par les ostéophytes développés dans le périoste du condyle huméral et restés en rapport de continuité avec le ligament annulaire. Nous avons, dans un cas, chez un enfant de 7 ans, réséqué la tête du radius devenue exubérante à la suite d'un violent coup de bâton sur la face postérieure du coude. Cet accident était arrivé deux ans après une résection totale pour ankylose osseuse.

Ces ostéophytes sont sujets à se reproduire si on ne les excise pas

c'est alors que nous ouvrîmes la néarthrose pour vérifier l'état des surfaces osseuses et enlever la petite tumeur qui paraissait être le siège de la douleur. Il ne fut soulagé que momentanément; bientôt les douleurs reparurent avec un caractère névralgique plus prononcé. Un simple mouvement de flexion ou d'extension ne les occasionnait pas, mais une série de mouvements et toute tentative de travail les amenaient toujours. Nous le renvoyâmes avec un appareil silicaté, pour empêcher tout mouvement de la néarthrose et obtenir à la longue sa soudure, si l'état des surfaces était encore favorable aux processus adhésifs. Nous perdîmes de vue ce malade; mais nous avons appris qu'il était entré à l'hôpital de la Croix-Rousse, où on lui pratiqua l'élongation de plusieurs nerfs (médian, cubital, radial) pour faire cesser les irradiations névralgiques. Rien n'y fit, et récemment ce malade, souffrant toujours quand il n'était pas immobilisé, fut traité par notre collègue le professeur Poncet, qui lui refit un avivement des surfaces dans le but d'amener leur soudure.

Cet état douloureux, sans inflammation apparente de la néarthrose, ne pouvait s'expliquer que par une irritation des ramifications nerveuses (névrite radiculaire) répandues à la surface de la néarthrose, dans les restes de l'ancienne capsule. Dans les mouvements, ces filets capsulaires étaient froissés, tiraillés, et provoquaient des sensations douloureuses dans tous les nerfs voisins, soit qu'ils leur fussent liés par des anastomoses, soit qu'ils en fussent une ramification directe. Ces irradiations névralgiques n'avaient pas de siège fixe, bien déterminé; elles paraissaient varier avec la partie de la capsule qui était tiraillée dans tel ou tel mouvement.

VI. — De la régénération osseuse et de la constitution de la néarthrose après les résections du coude.

Nous avons donné, dans l'étude générale des processus réparateurs après les résections (t. I, chap. v), la relation de plusieurs autopsies de néarthroses obtenues par la résection sous-périostée du coude[1]. Ayant depuis lors eu l'occasion de faire quatre nouvelles autopsies, nous sommes aujourd'hui à même de donner une démonstration encore plus complète de la régénération des extrémités osseuses et de la constitution de l'articulation intermédiaire. Nous trouverons dans ces autopsies une nouvelle justification de notre méthode opératoire; elles portent sur des sujets d'âges très différents, et viennent ainsi combler les lacunes de nos premières démonstrations. Comme on ne saurait trop accumuler les exemples pour mettre hors de doute la reconstitution d'une véritable articulation entre les extrémités des os réséqués, et qu'il est important,

1. Voyez particulièrement les figures 105, 107 et 108, qui représentent les deux principaux types de néarthroses du coude obtenues par la résection sous-périostée.

solidité; mais on n'obtiendra un résultat satisfaisant qu'autant que les muscles pourront reprendre leur action. Chez les sujets âgés, malades, peu plastiques, il faudra diriger le traitement en vue d'établir une ankylose, c'est-à-dire adapter exactement et suturer les os avivés.

Lorsque la résection aura été faite par la méthode ancienne, c'est-à-dire par section du tendon tricipital et des ligaments articulaires, il ne faudra pas essayer de refaire une articulation; il vaudra mieux la supprimer d'emblée, en avivant les os, en les mettant en rapport et les suturant ensuite pour obtenir une bonne ankylose.

Quand on voudra obtenir une ankylose vraie et rapide, il faudra sectionner obliquement les os, de manière à les faire correspondre par les plus larges surfaces possibles (section oblique comme dans le coin à base antérieure pour l'opération de l'ankylose), et les suturer ensuite exactement, en étalant autour de la ligne de réunion le périoste et les tissus fibreux parostaux (*Procédé de la collerette périostique*, t. I, p. 538).

On peut avoir à rechercher l'ankylose dans d'autres circonstances. Après les résections pratiquées chez des tuberculeux et suivies d'une guérison complète, des récidives de la lésion primitive peuvent se manifester au bout de plusieurs années, quand les sujets sont déjà âgés; et alors, si la lésion n'est pas assez grave pour nécessiter une autre résection ou une amputation, on doit se contenter d'immobiliser le membre dans un bandage silicaté, après avoir ouvert l'articulation et abrasé les points suspects.

La persistance des douleurs dans la néarthrose est due habituellement à un point osseux malade ou à l'inflammation chronique d'un des tissus constituant le nouvel appareil de mouvement. Deux fois nous avons constaté des diverticulums très douloureux autour de l'articulation; c'étaient probablement des restes de l'ancienne synoviale qui n'avait pas été suffisamment raclée ou extirpée. Ils se présentaient sous forme de petites boules situées sous les muscles, en dehors de l'articulation. Nous les avons extirpés, et nous avons trouvé une poche séreuse remplie de petits corps flottants, opalins, de consistance cartilagineuse, aplatis comme de petites lentilles. Dans un premier cas, les douleurs cessèrent complètement après l'ablation de la petite tumeur; mais dans le second, le soulagement ne fut que momentané, et quelque temps après, le coude devint le siège de douleurs irradiantes, à caractère névralgique, qui compromirent le résultat de la résection et rendirent nécessaire l'avivement des surfaces de la néarthrose pour faire souder entre eux les os contigus.

Nous avions opéré ce malade en 1880; il avait pu reprendre son travail l'année suivante; mais, soit qu'il se fût fatigué trop tôt, soit pour toute autre cause, il éprouva bientôt des douleurs assez vives dans le coude qui l'obligèrent à garder le repos. Il vint nous retrouver, et

c'est alors que nous ouvrîmes la néarthrose pour vérifier l'état des surfaces osseuses et enlever la petite tumeur qui paraissait être le siège de la douleur. Il ne fut soulagé que momentanément; bientôt les douleurs reparurent avec un caractère névralgique plus prononcé. Un simple mouvement de flexion ou d'extension ne les occasionnait pas, mais une série de mouvements et toute tentative de travail les amenaient toujours. Nous le renvoyâmes avec un appareil silicaté, pour empêcher tout mouvement de la néarthrose et obtenir à la longue sa soudure, si l'état des surfaces était encore favorable aux processus adhésifs. Nous perdîmes de vue ce malade; mais nous avons appris qu'il était entré à l'hôpital de la Croix-Rousse, où on lui pratiqua l'élongation de plusieurs nerfs (médian, cubital, radial) pour faire cesser les irradiations névralgiques. Rien n'y fit, et récemment ce malade, souffrant toujours quand il n'était pas immobilisé, fut traité par notre collègue le professeur Poncet, qui lui refit un avivement des surfaces dans le but d'amener leur soudure.

Cet état douloureux, sans inflammation apparente de la néarthrose, ne pouvait s'expliquer que par une irritation des ramifications nerveuses (névrite radiculaire) répandues à la surface de la néarthrose, dans les restes de l'ancienne capsule. Dans les mouvements, ces filets capsulaires étaient froissés, tiraillés, et provoquaient des sensations douloureuses dans tous les nerfs voisins, soit qu'ils leur fussent liés par des anastomoses, soit qu'ils en fussent une ramification directe. Ces irradiations névralgiques n'avaient pas de siège fixe, bien déterminé; elles paraissaient varier avec la partie de la capsule qui était tiraillée dans tel ou tel mouvement.

VI. — De la régénération osseuse et de la constitution de la néarthrose après les résections du coude.

Nous avons donné, dans l'étude générale des processus réparateurs après les résections (t. I, chap. v), la relation de plusieurs autopsies de néarthroses obtenues par la résection sous-périostée du coude[1]. Ayant depuis lors eu l'occasion de faire quatre nouvelles autopsies, nous sommes aujourd'hui à même de donner une démonstration encore plus complète de la régénération des extrémités osseuses et de la constitution de l'articulation intermédiaire. Nous trouverons dans ces autopsies une nouvelle justification de notre méthode opératoire; elles portent sur des sujets d'âges très différents, et viennent ainsi combler les lacunes de nos premières démonstrations. Comme on ne saurait trop accumuler les exemples pour mettre hors de doute la reconstitution d'une véritable articulation entre les extrémités des os réséqués, et qu'il est important

1. Voyez particulièrement les figures 105, 107 et 108, qui représentent les deux principaux types de néarthroses du coude obtenues par la résection sous-périostée.

Les muscles du bras et de l'avant-bras sont très sensiblement atrophiés. L'anconé existe, mais il est d'une couleur jaune paille prononcée, et il faut une certaine attention pour le bien reconnaître à la direction de ses fibres. Il a à peu près son épaisseur normale. La portion externe du triceps est dans presque toute sa hauteur, pâle, décolorée, mais non graisseuse.

La région articulaire entièrement mise à nu présente, en avant et sur les côtés, le même aspect général que celle du côté sain. Les saillies latérales de l'humérus existent et sont presque normales, l'épicondyle allongé et peu proéminent. Les os sont bien dans l'axe normal, mais l'avant-bras est en demi-pronation, comme il était placé dans la

Fig. 181. — Reconstitution du coude après une résection totale, chez une enfant de neuf ans, morte soixante-trois jours après l'opération. — *Articulation vue par sa face postérieure, les os étant en place, maintenus par la capsule et les ligaments.* — Figure réduite de moitié.

H, humérus; *R*, radius; *C*, cubitus; *cpt*, saillie épitrochléenne de nouvelle formation; *cpe*, saillie épicondylienne. (La section de l'os avait porté au-dessus des tubérosités); *ol*, olécrâne incliné en dedans, complètement de formation nouvelle, surmonté en *c* par un noyau cartilagineux épiphysaire; *tr*, tête radiale embrassée par un ligament annulaire *l* qui va se perdre sur le cubitus.

gouttière que portait la malade au moment de la mort. L'articulation est mobile : on y produit l'extension complète, sans aucune difficulté. Quant à la flexion: on ne peut dépasser l'angle droit qu'en forçant (on n'avait imprimé pendant les trois dernières semaines aucun mouvement au coude réséqué). Dans la rotation, le radius tourne bien un peu sur l'humérus; mais ce mouvement est sans contredit le plus limité et, si l'on veut lui donner toute l'étendue dont il est susceptible, on entraîne le cubitus.

Les extrémités articulaires sont enveloppées dans une capsule ouverte seulement en arrière, en dehors de l'olécrâne, par le trajet fistuleux sus-mentionné. Ses fibres forment des trousseaux volumineux, latéraux, descendant des saillies humérales pour s'irradier en avant sur le bec coronoïdien et la tête du radius, en arrière sur les parties latérales de l'olécrâne et supérieures du cubitus et du radius. Cette capsule est très forte, surtout en avant, et se plisse dans les mouvements. On y voit aussi des faisceaux irréguliers allant d'un os à l'autre, et qui lui donnent, suivant les points, une épaisseur d'un à deux millimètres. La limitation de la rotation tient à la présence de trousseaux, modérément serrés cependant, entre le radius et le cubitus.

Outre les saillies humérales déjà décrites, on voit, en avant, un bec coronoïdien très net, sur la partie la plus saillante duquel s'insère très solidement le brachial anté

rieur. Ce muscle n'est nullement adhérent à la capsule sous-jacente, dont le sépare un tissu conjonctif assez lâche; aussi sa dissection a-t-elle été très facile. De cette saillie coronoïdienne part en dedans un bord arrondi à concavité supéro-antérieure qui se continue en arrière avec le bord interne de l'olécrâne. Celui-ci, plus élevé de 18 à 20 millimètres que le bec coronoïdien, embrasse l'extrémité de l'humérus. C'est sur lui que viennent s'insérer, étalées en éventail, les fibres du gros ligament latéral interne.

Quand on regarde le coude en arrière, on voit l'olécrâne, non pas vertical, mais oblique en haut et en dedans; il n'y a rien qui indique la démarcation entre cette apophyse néoformée et l'os ancien. Son sommet qui, sur l'extrémité humérale, vient s'appliquer à l'union du tiers interne avec le tiers moyen, est légèrement bifide, grâce à une échancrure supérieure qui se continue sur sa face postérieure par une petite gouttière peu profonde. En réalité, l'olécrâne mesure 22 à 23 millimètres de hauteur. Il est osseux sur la plus grande hauteur. Toutefois, la partie qui le termine en dedans est encore cartilagineuse et a l'aspect hyalin. La capsule, moins épaisse qu'en avant, mais cependant plus forte que du côté sain, s'insère sur ses bords. A sa partie postérieure, il donne une forte insertion au tendon du triceps.

On voit encore, par derrière, le radius porté, comme je l'ai dit, sur un plan un peu plus antérieur. Mais on voit et on sent surtout très bien l'extrémité humérale embrassée par le crochet olécrânien. Le radius ne présente qu'un léger renflement de son extrémité supérieure.

L'articulation a été ouverte par un trait de scie vertical et bilatéral commençant sur la diaphyse de l'humérus et descendant jusqu'à son extrémité inférieure. Cette coupe permet de voir la diaphyse humérale englobée dans une néoformation osseuse latérale qui, en dehors, remonte à 52 millimètres et, en dedans, à 42 millimètres seulement. On voit très nettement la couche compacte ancienne médullisée, divisée en tractus longitudinaux, reconnaissables jusqu'à l'extrémité inférieure à peu près. En dehors, est un tissu osseux nouveau, épais, au niveau de l'épicondyle, de 12 millimètres, et au niveau de l'épitrochlée de 14 à 15 millimètres. Du point le plus épais il remonte, en s'effilant, le long de la diaphyse. Ce tissu spongieux est limité, à sa périphérie, par une couche compacte sous-périostique de 1 millimètre à 1 millimètre et demi. Il est irrégulier; cependant la direction générale des travées qui le constituent est perpendiculaire ou oblique sur la couche compacte ancienne. Les deux saillies qu'il constitue descendent un peu moins bas que la surface articulaire.

Dans le canal médullaire agrandi, on trouve une moelle rouge sombre, peu graisseuse, enserrée dans de vastes aréoles irrégulières. On retrouve du tissu spongieux en assez grande abondance à la partie tout à fait inférieure et sur les côtés. Une mince couche condensée, épaisse d'un millimètre, recouvre et ferme la surface de section. C'est tout ce qui semble constituer la néoformation longitudinale.

Il existe une cavité articulaire limitée, d'une part, par les surfaces des trois os recouvertes d'une mince couche d'apparence fibreuse; d'autre part, par la face interne de la capsule, tapissée d'un tissu de revêtement uni et lisse, et offrant assez bien, en certains points, l'aspect d'une synoviale. Cette cavité n'est pas unique : des tractus fibreux, lisses aussi, la divisent en réalité en trois loges distinctes qui ne semblent pas communiquer entre elles. Une de ces cavités articulaires est très nettement interposée entre la tête radiale et l'humérus; elle semble bien indépendante des loges voisines. Une autre, de dimension relativement grande, est destinée à l'articulation cubito-humérale. C'est entre ces deux espaces principaux que les tractus fibreux sont les plus nombreux : ils laissent entre eux des lacunes interstitielles minces, aplaties et de moindre importance. Le tissu interposé entre le radius et le cubitus est de même lacunaire, assez lâche, et permet une rotation d'un quart de cercle environ. Nulle part on ne voit, dans l'intérieur de l'articulation, de cartilage hyalin. Les espaces articulaires sont humides, mais on n'y trouve pas de liquide synovial en quantité appréciable.

Les muscles du bras et de l'avant-bras sont très sensiblement atrophiés. L'anconé existe, mais il est d'une couleur jaune paille prononcée, et il faut une certaine attention pour le bien reconnaître à la direction de ses fibres. Il a à peu près son épaisseur normale. La portion externe du triceps est dans presque toute sa hauteur, pâle, décolorée, mais non graisseuse.

La région articulaire entièrement mise à nu présente, en avant et sur les côtés, le même aspect général que celle du côté sain. Les saillies latérales de l'humérus existent et sont presque normales, l'épicondyle allongé et peu proéminent. Les os sont bien dans l'axe normal, mais l'avant-bras est en demi-pronation, comme il était placé dans la

Fig. 181. — Reconstitution du coude après une résection totale, chez une enfant de neuf ans, morte soixante-trois jours après l'opération. — *Articulation vue par sa face postérieure, les os étant en place, maintenus par la capsule et les ligaments.* — Figure réduite de moitié.

H, humérus; *R*, radius; *C*, cubitus; *ept*, saillie épitrochléenne de nouvelle formation; *epe*, saillie épicondylienne. (La section de l'os avait porté au-dessus des tubérosités); *ol*, olécrâne incliné en dedans, complètement de formation nouvelle, surmonté en *c* par un noyau cartilagineux épiphysaire; *tr*, tête radiale embrassée par un ligament annulaire *l* qui va se perdre sur le cubitus.

gouttière que portait la malade au moment de la mort. L'articulation est mobile : on y produit l'extension complète, sans aucune difficulté. Quant à la flexion : on ne peut dépasser l'angle droit qu'en forçant (on n'avait imprimé pendant les trois dernières semaines aucun mouvement au coude réséqué). Dans la rotation, le radius tourne bien un peu sur l'humérus ; mais ce mouvement est sans contredit le plus limité et, si l'on veut lui donner toute l'étendue dont il est susceptible, on entraîne le cubitus.

Les extrémités articulaires sont enveloppées dans une capsule ouverte seulement en arrière, en dehors de l'olécrâne, par le trajet fistuleux sus-mentionné. Ses fibres forment des trousseaux volumineux, latéraux, descendant des saillies humérales pour s'irradier en avant sur le bec coronoïdien et la tête du radius, en arrière sur les parties latérales de l'olécrâne et supérieures du cubitus et du radius. Cette capsule est très forte, surtout en avant, et se plisse dans les mouvements. On y voit aussi des faisceaux irréguliers allant d'un os à l'autre, et qui lui donnent, suivant les points, une épaisseur d'un à deux millimètres. La limitation de la rotation tient à la présence de trousseaux, modérément serrés cependant, entre le radius et le cubitus.

Outre les saillies humérales déjà décrites, on voit, en avant, un bec coronoïdien très net, sur la partie la plus saillante duquel s'insère très solidement le brachial anté

tous les produits tuberculeux et de modifier sans les détruire les tissus qui les supportent, on a de très belles régénérations. Le périoste se comporte comme chez les individus sains du même âge, et rend en proportion de ses éléments ostéogènes et de l'incitation productive qu'ils ont reçue par le fait du traumatisme.

Au contraire, lorsqu'on a affaire à un périoste malade, fongueux, et que l'opération a incomplètement débarrassé de ses germes tuberculeux, il ne se produit pas de tissu osseux. Les fongosités reparaissent et la tuberculose locale continue; si elle finit par arriver à la guérison, elle ne laisse que des éléments abâtardis et incapables de recouvrer le pouvoir ossifiant qu'ils ont perdu.

Observation XLVII. — *Résection totale du coude sur un tuberculeux porteur de lésions osseuses multiples. — Résection sous-bicipitale du radius sur une hauteur de 5 centimètres. — Préservation de la branche musculaire du nerf radial. — Mort soixante-treize jours après l'opération, des suites d'un érysipèle ayant débuté sur une plaie du cou.*

Autopsie. — *Néoformation de deux tubérosités humérales, d'un olécrâne mobile, et d'une colonne osseuse à la place de la portion de radius réséquée. — Grosse masse tuberculeuse dans la diaphyse de l'humérus à 4 centimètres au-dessus de la section de l'os.*

A. Collonge, 22 ans, entra dans mon service, le 25 juin 1886, pour des lésions osseuses multiples indiquant une tuberculose du plus mauvais caractère (scrofulides cutanées anciennes, trajets suppurant encore au cou, perte de la vue des deux côtés à la suite d'ulcérations de la cornée). Je me bornai au traitement général et ne voulus intervenir d'aucune manière contre ses lésions osseuses, d'autant plus que la tuméfaction du coude, au niveau du col et de la tête du radius, était à peu près indolente. Mais cette articulation s'étant enflammée et étant le siège de vives douleurs, je lui pratiquai la résection totale du coude, le 25 novembre. La résection l'avait complètement soulagé; il reprenait des forces quand il fut pris d'un érysipèle qui débuta au niveau du cou sur un des trajets restés ouverts des anciennes suppurations ganglionnaires ou ossifluentes. Il mourut le 7 février 1887, soixante-treize jours après l'opération.

Ce que l'opération présenta de particulier, ce fut l'altération étendue du radius qui me força à en réséquer, en plusieurs fragments, 5 centimètres environ. La tubérosité bicipitale fut dépassée. L'os était augmenté de volume. Son tissu spongieux était infiltré de matière caséeuse. J'arrivai dans cette résection jusqu'à la limite de la branche musculaire profonde du radial; je l'évitai en ouvrant la gaine le plus en arrière possible et en réséquant l'os par fragmentation avec le davier-gouge.

L'humérus fut réséqué au-dessus de ses tubérosités : la pièce enlevée mesure en hauteur 31 millimètres au niveau de la trochlée, 26 au niveau du condyle. Le cubitus fut scié à 36 millimètres de la pointe de l'olécrâne; la perte de substance du radius, faite par fragmentations successives, difficile à mesurer rigoureusement par cela même, s'arrêta à 5 centimètres environ de l'extrémité supérieure.

Autopsie le 7 février 1887. — Signes de pleurésie ancienne : pas de noyau tuberculeux pulmonaire.

Le foie est farci de grosses masses tuberculeuses à l'état caséeux.

Lésions tuberculeuses à la face postérieure de la fourchette sternale, sur la clavicule gauche, à sa partie moyenne et à son extrémité externe, sur l'omoplate gauche, l'articulation du poignet droit.

Mensurations. — *Humérus.* — Du sommet de la tête au point le plus inférieur de l'épicondyle :

Côté opéré, 211 millimètres. Côté sain, 222 millimètres.

Cubitus. — Du sommet de l'olécrâne à la pointe de l'apophyse styloïde :

Côté opéré, 157 millimètres. Côté sain, 170 millimètres.

Radius. — De la surface supérieure de la tête à la pointe de l'apophyse styloïde :

Côté opéré, 152 millimètres. Côté sain, 157 millimètres.

L'absence de concordance des trous nourriciers n'a pas permis de se rendre compte, même approximativement, de l'arrêt d'accroissement qu'ont pu subir les extrémités osseuses opposées au coude. Sur chacun des os du membre opéré on constate un état d'atrophie générale. Leur volume est moindre que du côté sain; ils sont plus grêles, leurs saillies sont moins marquées; leurs extrémités articulaires sont d'un volume bien moindre; il en est de même de leur circonférence. Notons, enfin, que la tête humérale s'est décollée avec une facilité tout à fait anormale.

Il est difficile d'obtenir une forme plus régulière pour l'extrémité de l'humérus, et cependant la malade n'avait vécu que soixante-trois jours après l'opération et avait été presque constamment souffrante de sa péricardite. Nous n'avons ici, toutefois, qu'une néoformation latérale, pour l'humérus du moins, comme le démontre la coupe de la pièce. Il semble alors qu'il devrait y avoir plus de différence entre l'humérus opéré et l'humérus sain, mais les mensurations prises avant l'opération avaient fait constater sur cet os un allongement d'un centimètre du côté malade. Cette remarque importante explique tout, et rend parfaitement compte de la faible différence (1 cent.) qu'on a trouvée à l'autopsie entre les deux os.

Nous attirerons encore l'attention sur un point, c'est la décoloration de la portion externe du triceps, qui avait été seulement détachée sur une étendue de 4 centimètres, 5 tout au plus, à la partie inférieure, et dont le nerf n'avait pas été lésé comme celui de l'anconé. Cette lésion nous montre que tout traumatisme, même celui qui est innocent sur des muscles sains, peut accélérer l'atrophie des muscles périarticulaires dont la nutrition a été déjà plus ou moins troublée par l'atrophie réflexe ou l'inflammation de voisinage.

Nous reviendrons sur ce fait à propos de l'observation XLVIII.

2° La seconde observation a un intérêt particulier au point de vue de la régénération osseuse chez les tuberculeux. Nous avons déjà insisté sur la variété du rendement ostéogénique du périoste chez les tuberculeux; tantôt il ne donne rien, d'autres fois il est l'origine d'une riche néoformation osseuse. Tout dépend de l'abondance de ses éléments ostéogènes, des altérations qu'il a subies antérieurement à l'opération et de l'état général du sujet, c'est-à-dire du terrain sur lequel doivent évoluer les processus réparateurs.

Dans les cas de tuberculoses locales, et quand on a eu soin d'enlever

très solide, malgré les conditions misérables du sujet et le peu de soin qu'on avait apporté au traitement local consécutif. La corne épicondylienne, très épaisse à sa base, s'effile en se recourbant en dedans et se termine en pointe ; elle arrive ainsi à 2 centimètres plus bas que la ligne articulaire. La corne épitrochléenne, quoique formant une masse aussi considérable, n'a pas la même direction; elle est presque transversale et fait une saillie dans ce sens de 2 centimètres environ. Elle est constituée par un tissu osseux dense et serré, en voie d'éburnation. La ligne articulaire, comprise entre ces deux saillies, est sinueuse; en dehors il y a une néoformation longitudinale de 8 à 10 millimètres, mais en dedans la section de la diaphyse est recouverte seulement par un tissu fibreux d'aspect chondroïde, de 5 millimètres d'épaisseur, qui égalise la ligne articulaire. Ce tissu, examiné au microscope par M. Chandelux, agrégé de la Faculté, n'a présenté aucun élément cartilagineux; c'était un tissu fibreux, dense, se transformant sur les limites de l'os en fibres de Sharpey, et présentant ailleurs, entre ses faisceaux, des traînées de vésicules adipeuses.

Fig. 182. — Autopsie d'un coude réséqué sur un tuberculeux mort d'érysipèle soixante-treize jours après l'opération — *Gros tubercule intra-osseux siégeant sur la diaphyse de l'humérus à 4 centimètres de la ligne de section de l'os, et qui n'était pas apparent au moment de l'opération.*

H, humérus; C, cubitus; R, radius; *le*, nouvelle tubérosité externe en forme de corne recourbée; *li*, tubérosité interne à direction presque transversale; *mt*, masse tuberculeuse dans la diaphyse de l'humérus et dont rien n'avait fait soupçonner l'existence au moment de l'opération; *cn*, masse cubitale de nouvelle formation indépendante de la masse osseuse *no*, qui représente plus particulièrement l'olécrâne et s'est développée dans la partie du tendon du triceps qui s'insère sur cette apophyse; *rn*, portion nouvelle du radius dont les limites sont indiquées sur le dessin par sa forme et sa direction, qui sont différentes de celles du radius normal. Une longueur de 5 centimètres du radius avait été enlevée.

Du côté du cubitus, il y a une longue formation olécranienne constituée par deux parties, l'une adhérente au cubitus qu'elle prolonge en haut, et l'autre mobile, sous forme d'une plaque de 25 millimètres de largeur et de 30 à 35 millimètres de hauteur, développée dans le tendon du triceps au niveau de son insertion olécranienne.

Le radius, qui avait subi une perte de substance de près de 5 centimètres, présente une néoformation longitudinale de la moitié au moins de cette longueur (27 millimètres); c'est une colonne osseuse, continuant la diaphyse du radius, tout en se dirigeant un peu en avant et en dedans. C'est sur elle que s'insère le biceps.

La branche musculaire du nerf radial, qui contourne le radius, au niveau où cet os a été sectionné, est intacte et se trouve séparée de l'os par une couche de tissus mous, épaissis par l'infiltration plastique.

Quand nous comparons ce résultat à ceux que nous avions pu constater dans des conditions analogues, mais avant l'antisepsie, nous sommes frappé de la préservation et de la persistance du processus ossifiant au milieu des conditions générales les plus défavorables. Autrefois nous avions observé, d'abord le peu d'activité des processus plastiques, et plusieurs fois la résorption des produits ostéoïdes sous l'influence d'un érysipèle grave. Il est vrai qu'alors l'érysipèle naissait de la plaie, tandis que dans le cas présent, la plaie qui était déjà cicatrisée dans ses parties profondes au niveau de la néarthrose, avait été envahie seulement à sa superficie par l'extension tardive de l'érysipèle. Mais les conditions de la nutrition générale n'en étaient pas moins des plus mauvaises, puisque des masses tuberculeuses existaient dans divers organes internes et dans plusieurs parties du système osseux, et en particulier à 5 centimètres de la surface de section de l'humérus. Cette indépendance de la plaie opératoire et cette préservation des processus réparateurs ne peuvent s'expliquer que par le traitement antiseptique (iodoforme) régulièrement continué après la destruction, au moment de l'opération, de tous les germes tuberculeux appréciables dans le foyer de la résection.

Nous ferons remarquer aussi l'atrophie des muscles péri-articulaires; elle est d'autant plus prononcée qu'on les examine plus près du coude, Le biceps et le triceps sont atrophiés à leur partie inférieure; les muscles des tubérosités à leur partie supérieure. Ceci montre que tout traumatisme, portant sur des muscles déjà atrophiés autour d'une articulation malade, augmente et accélère momentanément cette atrophie, bien que les nerfs n'aient pas été intéressés. Il est du reste, dans le cas présent, impossible de faire la part de l'atrophie antérieure à l'opération et de celle qui l'a suivie. Faisons remarquer seulement que le biceps, détaché du radius avec la gaine périostique, a repris une insertion solide sur l'os nouveau.

3° La troisième observation est le plus bel exemple de reconstitution du coude que nous puissions invoquer. Elle nous montre une néarthrose solidement et définitivement constituée. C'est un ginglyme parfait au point de vue de la solidité latérale. Les extrémités osseuses, recouvertes du cartilage hyalin, jouaient dans une cavité un peu irrégulière, mais constituée comme une articulation normale. Non seulement nous avions le type physiologique de l'articulation enlevée, mais le type anatomique était réalisé dans ses parties essentielles. Le sujet, quoique médiocrement développé, avait joui depuis son opération d'une santé parfaite et le coude était guéri depuis sept ans; il n'y avait plus eu ni suppuration, ni douleur. Ce jeune homme était malheureusement d'une famille de tuberculeux; un de ses frères était mort phthisique il y a huit ans. Il a été pris tout à coup d'une méningite tuberculeuse au milieu d'une santé en apparence parfaite. Il a succombé huit jours après.

Observation XLVIII. — *Résection totale du coude chez un sujet de dix ans. — Tuberculose héréditaire. — Enraidissement consécutif de la néarthrose; rupture des adhérences. — Constitution d'une néarthrose solide à extension limitée par un fort crochet olécranien. — Mort sept ans et demi après, d'une méningite tuberculeuse aiguë.* — Autopsie : *Description de la néarthrose constituée entre des surfaces revêtues de cartilage hyalin. — Néoformation longitudinale. — État des muscles périarticulaires.*

En 1879 j'opérai, dans ma clientèle privée, un jeune garçon de dix ans, Pierre V...

Fig. 183. — Résection sous-périostée du coude droit pratiquée sur un sujet âgé de dix ans.
Aspect du membre opéré, six ans après la résection. — Degré de flexion auquel il peut être maintenu sans effort. — *c*, cicatrice de l'incision de résection.

de Mâcon, atteint depuis quelques mois d'une ostéo-arthrite suppurée du coude. L'articulation, fléchie à angle obtus, semblait en voie de s'ankyloser, mais elle suppurait toujours et de nouvelles fistules s'étaient ouvertes récemment. Ce garçon, appartenant à des parents en apparence bien portants, venait de perdre une sœur phthisique ; il était anémique et dépérissait.

Je l'opérai le 2 juin 1879, et je trouvai l'articulation remplie de fongosités, surtout au niveau des culs-de-sac postérieurs. Les lésions osseuses siégeaient principalement sur le cubitus. La cavité sigmoïde était dépouillée de son cartilage et présentait sur les côtés des érosions profondes remplies de fongosités caséeuses. L'humérus présentait aussi sur le condyle ou plutôt à l'union du condyle et de la trochlée une cavité s'ouvrant dans l'articulation et remplie de fongosités caséeuses. — Résection sus-épicondylienne de l'humérus, sous-coronoïdienne du cubitus, intra-cervicale du radius (voy. fig. 187, 188, 190).

Suites simples. — Trois mois après, articulation déjà bien fixée et automobile, entre l'extension à peu près complète et la flexion à 65 degrés. L'enfant part pour la campagne et m'est ramené en octobre avec un bras raide, étendu dans la position presque rectiligne, 165 degrés, et s'enraidissant de plus en plus. On avait complètement négligé

les exercices et abandonné le malade à lui-même. Il n'y avait plus de douleur, et la cicatrisation était complète depuis trois mois. J'anesthésiai le malade et je lui remis le coude à angle droit; dans ce mouvement, je sentis un craquement sec, en arrière, qui indiquait la rupture d'une adhérence osseuse ou ostéoïde au niveau de l'olécrâne ou du tendon du triceps. Je recommençai les mouvements dès que l'articulation ne fut plus douloureuse (au quatrième jour; jusque-là le membre, très sensible, fut remis dans le bandage silicaté, fendu en deux valves). Trois mois après, le coude était automobile dans une étendue de 45 à 110 degrés; l'extension fut difficile à récupérer; elle était arrivée peu à peu à 135, puis à 140 degrés, sans pouvoir jamais aller au delà, à cause de l'emboîtement trop exact du crochet olécranien entre les tubérosités humérales

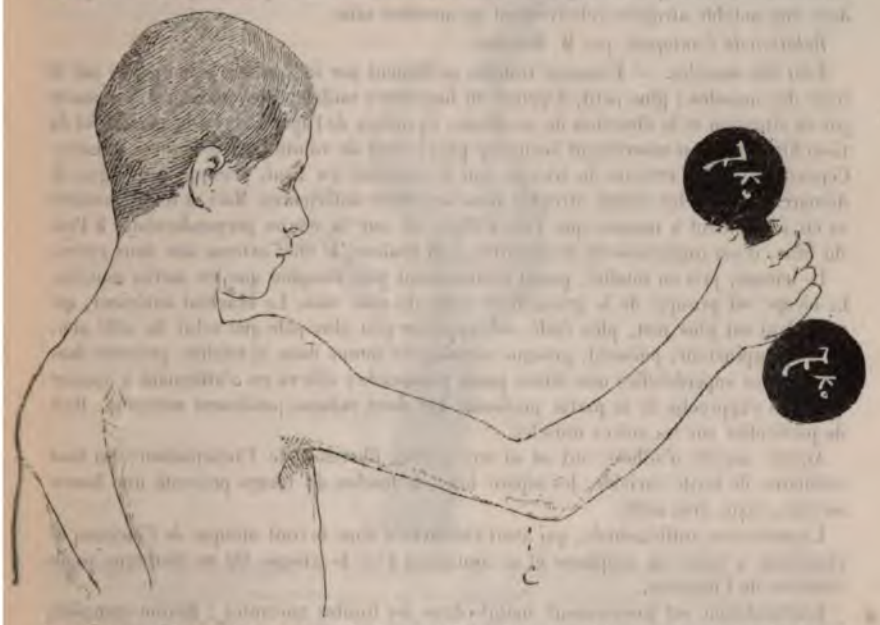

Fig. 184. — Même sujet que pour la figure 183. — Photographié sans appui; *c*, cicatrice.

néoformées. Ce sujet était devenu fort cependant; il avait fait pendant deux ou trois ans des exercices gymnastiques, mais, depuis quatre ans, il ne faisait plus rien pour augmenter l'amplitude de ses mouvements. Il soulevait un haltère de 8 kilogrammes dans son maximum d'extension et soutenait aisément un haltère de 7 kilos pendant huit à dix secondes dans la position indiquée par la figure 184. Il avait une force d'extension de 2 kilos 500. La force de pression était de 35 kilogrammes des deux côtés.

Les membres étaient à peu près égaux. Je les avais mesurés moi-même en 1883, et j'avais trouvé seulement 5 millimètres en moins pour la totalité du membre opéré. En 1886, le membre opéré m'avait été signalé comme étant plutôt plus long que plus court que le membre sain. C'est surtout l'humérus qui paraissait plus long, car les os de l'avant-bras étaient manifestement plus courts d'un centimètre. L'humérus présentait de larges tubérosités latérales. Il n'y avait pas la moindre laxité dans la néarthrose.

Ce jeune homme fut pris tout à coup de symptômes de méningite en janvier 1887; huit jours après, il succombait. L'autopsie partielle fut faite par MM. Viennois et Mondan. On ne put pas faire une autopsie complète ni mesurer rigoureusement, c'est-à-dire après dissection, les os des divers segments des membres supérieurs.

On commença par mesurer les deux membres supérieurs avant de procéder à l'autopsie, et l'on constata qu'ils étaient sensiblement égaux. La moyenne de plusieurs mensurations fut même de 604 millimètres pour le membre sain et de 606 pour le membre opéré. Les mensurations isolées des divers os indiquaient une légère diminution de longueur du radius et du cubitus, et une augmentation pour l'humérus. Mais ces mensurations, rapidement prises, ne peuvent avoir à mes yeux la rigueur nécessaire, quoiqu'elles concordent assez avec ce qu'on avait constaté du vivant du sujet.

On a enlevé les deux coudes seulement en sciant l'humérus à 15 centimètres au-dessus du coude, et les os de l'avant-bras à 8 centimètres au-dessous : peu de graisse sous-cutanée. Bien que le sujet soit assez musclé, du côté opéré, il présente cependant une notable atrophie relativement au membre sain.

Relation de l'autopsie, par M. Mondan.

État des muscles. — L'anconé tranche nettement par sa couleur jaune paille sur le reste des muscles : plus petit, déprimé au lieu d'être saillant, reconnaissable seulement par sa situation et la direction de ses fibres, au milieu de l'aponévrose, du périoste et du tissu fibreux, il est assurément beaucoup plus réduit de volume que les autres muscles. Cependant le chef externe du triceps, qui le continue en haut, presque sans ligne de démarcation, est lui-même atrophié dans ses fibres inférieures. Mais sa teinte jaunâtre va en s'atténuant à mesure que l'on s'élève, et, sur la coupe perpendiculaire à l'axe du bras, il est impossible de reconnaître, à la couleur, le chef externe des deux autres.

Le triceps, pris en totalité, paraît relativement plus atrophié que les autres muscles. Le biceps est presque de la grosseur de celui du côté sain. Le brachial antérieur, qui cependant est plus plat, plus étalé, est aussi un peu plus pâle que celui du côté sain. Le long supinateur, puissant, presque normal, du moins dans sa totalité, présente dans ses couches superficielles une teinte jaune prononcée; elle va en s'atténuant à mesure que l'on s'approche de sa partie profonde. Les deux radiaux paraissent normaux. Rien de particulier sur les autres muscles.

Aucun muscle n'adhère aux os ni aux parties fibreuses de l'articulation; un tissu cellulaire, de laxité variable, les sépare tous; le tendon du biceps présente une bourse séreuse, vaste, très nette.

L'aponévrose antibrachiale, qui avait été divisée dans le trait oblique de l'incision de résection, a repris sa souplesse et sa continuité avec le triceps. On ne distingue pas la cicatrice de l'incision.

L'articulation est passivement mobile dans les limites suivantes : flexion complète, extension limitée par la rencontre de l'olécrâne avec la face postérieure de l'humérus. Les mouvements de rotation sont relativement plus étendus que les antéro-postérieurs. Il n'y a absolument aucun mouvement de latéralité. Le membre, abandonné à lui-même, se tient en demi-pronation.

Aspect général du coude réséqué. — Le coude est large de 59 millimètres, ce qui tient à deux saillies latérales de l'humérus qui rappellent exactement par leur forme les tubérosités normales. En dehors, un épicondyle allongé verticalement, légèrement incliné en avant, continue sans ligne de démarcation bien précise le bord externe de l'humérus; en dedans est une épitrochlée plus saillante, mais moins haute, moins portée en avant que la tubérosité externe. Un noyau osseux, mobile, agrandit en avant la masse de cette épitrochlée.

Le cubitus présente un olécrâne osseux, élargi en haut et recourbé en dedans : son bord supérieur, arrondi et épais, fournit une très large et très solide implantation au tendon du triceps; c'est sa rencontre avec la face postérieure de l'humérus qui limite l'extension. Le crochet olécranien embrasse parfaitement l'extrémité de l'os du bras en arrière et il forme une saillie de 17 à 18 millimètres au-dessus du plan sigmoïdien, qui présente une espèce de crête épaisse, antéro-postérieure. Sur sa face interne, le cubitus présente le rebord de sa grande cavité sigmoïde, sous forme d'une courbe

postéro-antérieure, plus basse, grâce à une échancrure latérale, que le plan sigmoïdien, et aboutissant en avant à un bec coronoïdien saillant. Sur ce bec s'insère le ligament antérieur, et au-dessous de lui s'implante très solidement le muscle brachial antérieur. En dehors, la masse supérieure du cubitus déborde l'olécrâne et présente, sur sa partie saillante, une dépression, petite cavité sigmoïde sur laquelle vient rouler la tête du radius.

Le radius est situé un peu plus en dedans qu'à l'état normal : il est débordé en

Fig. 185. — Vue d'ensemble de l'articulation du coude reconstituée après la résection totale, pratiquée sept ans et demi auparavant (*réduction de moitié*).

H, humérus; C, cubitus; R, radius; *nc*, nouvelle tubérosité condylienne d'où part le ligament latéral externe très fort qui se dirige vers la tête du radius, *tr*, recouverte par un ligament annulaire très distinct; *ol*, olécrâne de nouvelle formation constitué par une masse épaisse, proéminente, déjetée en dedans.

dehors par la saillie épicondylienne, et intimement articulé avec la facette latérale du cubitus. De plus, sa tête, bien nette, supportée par un col rétréci, est légèrement inclinée en arrière.

Envisagé dans son ensemble et au point de vue de la forme des extrémités osseuses qui le constituent, le coude est large, pointu en arrière, grâce à l'olécrâne nouveau, solidement articulé suivant le type normal ; mais l'avant-bras, en masse, est légèrement reporté en dedans. Le coude présente deux saillies latérales rappelant bien la forme normale, l'interne peu haute et saillante, l'externe plus longue, descendant plus bas et se continuant, sans limite nette, par un bord oblique, avec le bord externe de la diaphyse humérale. Enfin la saillie externe, de même que la portion qui représente la région condylienne, est légèrement recourbée en avant, ainsi d'ailleurs que ceci se rencontre, à des degrés divers, sur les pièces analogues[1].

1. Surtout, comme nous l'avons déjà fait remarquer, quand le membre a été trop longtemps maintenu dans la demi-pronation, après l'opération.

Description de l'appareil ligamenteux. — L'appareil ligamenteux est très complet et diffère à peine de l'appareil normal. En avant, sur toute la partie large de la surface humérale, s'insère un puissant ligament, nacré, brillant, à belles fibres étalées en éventail, dont les plus externes viennent tomber sur les fibres transversales du ligament annulaire du radius, et dont les internes, embrassant l'apophyse coronoïde et s'unissant à celles du ligament latéral interne, vont s'implanter sur le bord de la grande cavité sigmoïde. Enveloppant l'épitrochlée, débordée légèrement par l'olécrâne que nous avons vu recourbé en dedans, le ligament latéral interne est très puissant; il se dirige en bas, comprend dans son épaisseur une petite masse osseuse indépendante, et, réuni en avant au ligament antérieur, vient s'insérer sur le bord de la grande cavité sigmoïde, tandis qu'en arrière il se fixe sur le bord de l'olécrâne. Il n'adhère nullement au tendon du triceps qui le recouvre en arrière, mais dont la dissection est très facile. En arrière, quelques fibres éparses unissent l'olécrâne à l'humérus, mais on ne trouve de véritable ligament qu'au niveau du radius. Dans toute cette région radiale, on voit, en effet, en bas les fibres annulaires aussi nettes que sur le coude normal; elles s'insèrent sur le bord postérieur de la facette sigmoïdienne, embrassant le col du radius, puis se portent en avant. Toutefois, en dehors, elles se confondent avec celles du ligament externe. En arrière, les trousseaux fibreux du ligament postérieur viennent s'insérer sur le bord supérieur du ligament annulaire et présentent là un épaississement cartilagineux et chondroïde non adhérent à l'humérus, qui semble continuer en arrière la surface de la cupule radiale et donne ainsi à l'humérus un plan de glissement et d'articulation plus étendu.

Ainsi, comme on le voit par ce qui précède, sous le rapport des liens fibreux, l'articulation nouvelle est construite sur le type normal : trois ligaments principaux très forts unissent l'humérus aux os de l'avant-bras, le point faible se trouvant au niveau de l'olécrâne où le tendon du triceps joue le rôle d'un fort et puissant ligament; l'articulation radio-cubitale présente un véritable ligament annulaire qui embrasse exactement le col du radius et, par la masse cartilagineuse qui le surmonte, fournit à la tête de l'os une surface de glissement toute spéciale.

Description des surfaces articulaires recouvertes de cartilage hyalin. — Pour ouvrir l'articulation, on a sectionné l'humérus transversalement de haut en bas. Ceci a permis de voir, du côté du cubitus, la cavité sigmoïde recouverte de cartilage absolument hyalin; dans l'angle de réunion du plan sigmoïdien avec la face antérieure de l'olécrâne, le cartilage perd son aspect bleuté, hyalin; il devient fibro-cartilage, et c'est un tissu chondroïde qui recouvre l'olécrâne et l'échancrure interne déjà signalée. La tête du radius apparait encroûtée aussi de cartilage hyalin : elle est large, arrondie, avec une petite dépression centrale. Sa surface articulaire est agrandie par la masse cartilagineuse intra-ligamenteuse déjà signalée qui, fixée en arrière au ligament postérieur, se recourbe sur les côtés, de façon à jouer vis-à-vis d'elle le rôle des ligaments falciformes (disque semi-lunaire).

La surface humérale, longue, mais moins épaisse et moins large que sur un coude normal, sinueuse, avec des dépressions et des saillies correspondant aux saillies et aux dépressions antibrachiales, est recouverte d'une épaisse couche de cartilage hyalin.

Malgré ces superbes surfaces de glissement, l'articulation, qui, sur le vivant, ne jouissait que d'une extension limitée (140 degrés), ne forme pas une cavité unique. Les cloisons sont moins nombreuses que dans des pièces provenant d'opérations plus récentes; elles sont cependant très marquées. Un gros trousseau, entre autres, sous forme de cloisonnement antéro-postérieur, divise l'articulation en deux cavités secondaires radio-humérale et cubito-humérale. Parti, en haut, d'une profonde dépression qui s'enfonce dans la masse hyaline de l'humérus, à peu près au milieu, il aboutit en bas sur la face supérieure du ligament falciforme signalé sur le radius, s'insère en avant, en s'épaisissant, sur le ligament antérieur qu'il renforce, et en arrière sur la

partie du ligament postérieur qui vient se confondre avec le ligament annulaire. Outre cette volumineuse cloison, il en existe d'autres moins importantes, incomplètes, et qui, tout en subdivisant encore l'articulation, limitent imparfaitement des loges communiquant entre elles; un petit faisceau, parti de la dépression centrale du radius, aboutit à l'humérus. De ces loges et diverticules articulaires, le plus intéressant est assurément celui qui s'enfonce entre la petite cavité sigmoïde et la tête radiale, donnant ainsi une certaine indépendance à cette articulation; il occupe toute la longueur de l'articulation radio-cubitale et présente environ 10 millimètres de profondeur.

Tous ces tractus semblent formés de tissu chondroïde, ou du moins, s'ils sont fibreux, ils présentent des surfaces blanches assez brillantes et assez polies pour qu'on ait pu croire à la présence d'un revêtement synovial, d'autant plus qu'il est possible de disséquer superficiellement des lambeaux minces et transparents où néanmoins le microscope n'a pas permis, malgré une imbibition argentique, de déceler la présence de cellules endothéliales. Dans certaines petites loges même, on a pu recueillir un peu de liquide synoviforme; mais là encore le microscope n'a rien montré de caractéristique, l'examen ayant été fait tardivement.

Coupe des os. — Néoformation osseuse; impossibilité d'apprécier exactement la néoformation longitudinale. — Il est bien difficile de se rendre un compte exact des parties osseuses reproduites, même sur les coupes : seules les mensurations prises sur la longueur totale des os, des deux côtés, et comparées aux hauteurs des extrémités réséquées, eussent permis une appréciation à l'abri des causes d'erreur.

Pour l'humérus, la néoformation longitudinale n'est pas douteuse, puisque les deux os, mesurés sur le vivant, dans leur longueur totale, étaient à peu près égaux et que l'humérus réséqué paraissait même plus long; mais, à la coupe, on voit une fusion intime entre les tractus longitudinaux de l'os ancien et le tissu de nouvelle formation, sans qu'il soit possible de dire exactement où finit l'un, où commence l'autre. Cette structure présente les particularités suivantes : en haut, la diaphyse est d'épaisseur normale et le canal médullaire est normal aussi; bientôt, apparaissent des travées osseuses, très solides, nettement accusées, obliquement dirigées de la face externe de la diaphyse en dedans et en bas, et qui laissent entre elles des espaces obliques, allongés, remplis, comme d'ailleurs tout l'os, d'une moelle rougeâtre. Puis, à trois ou quatre centimètres, suivant les points de la surface articulaire, les travées perdent leur forme régulière, leur direction parallèle, et on se trouve en présence d'un tissu spongieux qui présente, dans son ensemble, la coupe d'une pyramide tronquée, à base inférieure. Ce tissu est très caractéristique, en ce sens qu'au lieu d'être formé de cloisons lamellaires et de loges médullaires, il est au contraire constitué par d'épaisses travées, limitant des espaces médullaires de forme irrégulière. Cette partie spongieuse est terminée par une couche compacte qui s'avance en bas, sous forme de gros bourgeons éburnés au milieu de la masse cartilagineuse terminale. Dans la région épitrochléenne seulement, le tissu spongieux est serré et forme des alvéoles de très petite dimension.

Cette dernière portion, qui commence au point où l'extrémité inférieure de l'humérus se tord pour se porter en avant, représente donc approximativement la néoformation longitudinale, qui aurait ainsi une hauteur de 3 centimètres environ; c'est tout ce qui, dans la figure 186, est en dessous des points *ca,ca*.

Au-dessous de la surface compacte limitante inférieure, qui mesure de 2 à 3 millimètres d'épaisseur, se trouve la masse cartilagineuse; sur les bourgeons compacts, issus de la couche osseuse terminale, le cartilage ne mesure guère que 2 à 3 millimètres d'épaisseur. Mais entre eux, dans les enfoncements qu'ils laissent, on trouve des masses cartilagineuses de 6 à 7 millimètres de hauteur. On voit aussi, en dedans, une petite masse sous-épitrochléenne qui constitue un point de réossification encore distinct : elle présente la coupe d'un quadrilatère allongé, séparé de la couche compacte par une couche de cartilage qui constitue son cartilage de conjugaison; ce point de

Description de l'appareil ligamenteux. — L'appareil ligamenteux est très complet et diffère à peine de l'appareil normal. En avant, sur toute la partie large de la surface humérale, s'insère un puissant ligament, nacré, brillant, à belles fibres étalées en éventail, dont les plus externes viennent tomber sur les fibres transversales du ligament annulaire du radius, et dont les internes, embrassant l'apophyse coronoïde et s'unissant à celles du ligament latéral interne, vont s'implanter sur le bord de la grande cavité sigmoïde. Enveloppant l'épitrochlée, débordée légèrement par l'olécrâne que nous avons vu recourbé en dedans, le ligament latéral interne est très puissant; il se dirige en bas, comprend dans son épaisseur une petite masse osseuse indépendante, et, réuni en avant au ligament antérieur, vient s'insérer sur le bord de la grande cavité sigmoïde, tandis qu'en arrière il se fixe sur le bord de l'olécrâne. Il n'adhère nullement au tendon du triceps qui le recouvre en arrière, mais dont la dissection est très facile. En arrière, quelques fibres éparses unissent l'olécrâne à l'humérus, mais on ne trouve de véritable ligament qu'au niveau du radius. Dans toute cette région radiale, on voit, en effet, en bas les fibres annulaires aussi nettes que sur le coude normal; elles s'insèrent sur le bord postérieur de la facette sigmoïdienne, embrassant le col du radius, puis se portent en avant. Toutefois, en dehors, elles se confondent avec celles du ligament externe. En arrière, les trousseaux fibreux du ligament postérieur viennent s'insérer sur le bord supérieur du ligament annulaire et présentent là un épaississement cartilagineux et chondroïde non adhérent à l'humérus, qui semble continuer en arrière la surface de la cupule radiale et donne ainsi à l'humérus un plan de glissement et d'articulation plus étendu.

Ainsi, comme on le voit par ce qui précède, sous le rapport des liens fibreux, l'articulation nouvelle est construite sur le type normal : trois ligaments principaux très forts unissent l'humérus aux os de l'avant-bras, le point faible se trouvant au niveau de l'olécrâne où le tendon du triceps joue le rôle d'un fort et puissant ligament; l'articulation radio-cubitale présente un véritable ligament annulaire qui embrasse exactement le col du radius et, par la masse cartilagineuse qui le surmonte, fournit à la tête de l'os une surface de glissement toute spéciale.

Description des surfaces articulaires recouvertes de cartilage hyalin. — Pour ouvrir l'articulation, on a sectionné l'humérus transversalement de haut en bas. Ceci a permis de voir, du côté du cubitus, la cavité sigmoïde recouverte de cartilage absolument hyalin; dans l'angle de réunion du plan sigmoïdien avec la face antérieure de l'olécrâne, le cartilage perd son aspect bleuté, hyalin; il devient fibro-cartilage, et c'est un tissu chondroïde qui recouvre l'olécrâne et l'échancrure interne déjà signalée. La tête du radius apparaît encroûtée aussi de cartilage hyalin ; elle est large, arrondie, avec une petite dépression centrale. Sa surface articulaire est agrandie par la masse cartilagineuse intra-ligamenteuse déjà signalée qui, fixée en arrière au ligament postérieur, se recourbe sur les côtés, de façon à jouer vis-à-vis d'elle le rôle des ligaments falciformes (disque semi-lunaire).

La surface humérale, longue, mais moins épaisse et moins large que sur un coude normal, sinueuse, avec des dépressions et des saillies correspondant aux saillies et aux dépressions antibrachiales, est recouverte d'une épaisse couche de cartilage hyalin.

Malgré ces superbes surfaces de glissement, l'articulation, qui, sur le vivant, ne jouissait que d'une extension limitée (140 degrés), ne forme pas une cavité unique. Les cloisons sont moins nombreuses que dans des pièces provenant d'opérations plus récentes; elles sont cependant très marquées. Un gros trousseau, entre autres, sous forme de cloisonnement antéro-postérieur, divise l'articulation en deux cavités secondaires radio-humérale et cubito-humérale. Parti, en haut, d'une profonde dépression qui s'enfonce dans la masse hyaline de l'humérus, à peu près au milieu, il aboutit en bas sur la face supérieure du ligament falciforme signalé sur le radius, s'insère en avant, en s'épaisissant, sur le ligament antérieur qu'il renforce, et en arrière sur la

partie du ligament postérieur qui vient se confondre avec le ligament annulaire. Outre cette volumineuse cloison, il en existe d'autres moins importantes, incomplètes, et qui, tout en subdivisant encore l'articulation, limitent imparfaitement des loges communiquant entre elles; un petit faisceau, parti de la dépression centrale du radius, aboutit à l'humérus. De ces loges et diverticules articulaires, le plus intéressant est assurément celui qui s'enfonce entre la petite cavité sigmoïde et la tête radiale, donnant ainsi une certaine indépendance à cette articulation; il occupe toute la longueur de l'articulation radio-cubitale et présente environ 10 millimètres de profondeur.

Tous ces tractus semblent formés de tissu chondroïde, ou du moins, s'ils sont fibreux, ils présentent des surfaces blanches assez brillantes et assez polies pour qu'on ait pu croire à la présence d'un revêtement synovial, d'autant plus qu'il est possible de disséquer superficiellement des lambeaux minces et transparents où néanmoins le microscope n'a pas permis, malgré une imbibition argentique, de déceler la présence de cellules endothéliales. Dans certaines petites loges même, on a pu recueillir un peu de liquide synoviforme; mais là encore le microscope n'a rien montré de caractéristique, l'examen ayant été fait tardivement.

Coupe des os. — Néoformation osseuse; impossibilité d'apprécier exactement la néoformation longitudinale. — Il est bien difficile de se rendre un compte exact des parties osseuses reproduites, même sur les coupes : seules les mensurations prises sur la longueur totale des os, des deux côtés, et comparées aux hauteurs des extrémités réséquées, eussent permis une appréciation à l'abri des causes d'erreur.

Pour l'humérus, la néoformation longitudinale n'est pas douteuse, puisque les deux os, mesurés sur le vivant, dans leur longueur totale, étaient à peu près égaux et que l'humérus réséqué paraissait même plus long; mais, à la coupe, on voit une fusion intime entre les tractus longitudinaux de l'os ancien et le tissu de nouvelle formation, sans qu'il soit possible de dire exactement où finit l'un, où commence l'autre. Cette structure présente les particularités suivantes : en haut, la diaphyse est d'épaisseur normale et le canal médullaire est normal aussi; bientôt, apparaissent des travées osseuses, très solides, nettement accusées, obliquement dirigées de la face externe de la diaphyse en dedans et en bas, et qui laissent entre elles des espaces obliques, allongés, remplis, comme d'ailleurs tout l'os, d'une moelle rougeâtre. Puis, à trois ou quatre centimètres, suivant les points de la surface articulaire, les travées perdent leur forme régulière, leur direction parallèle, et on se trouve en présence d'un tissu spongieux qui présente, dans son ensemble, la coupe d'une pyramide tronquée, à base inférieure. Ce tissu est très caractéristique, en ce sens qu'au lieu d'être formé de cloisons lamellaires et de loges médullaires, il est au contraire constitué par d'épaisses travées, limitant des espaces médullaires de forme irrégulière. Cette partie spongieuse est terminée par une couche compacte qui s'avance en bas, sous forme de gros bourgeons éburnés au milieu de la masse cartilagineuse terminale. Dans la région épitrochléenne seulement, le tissu spongieux est serré et forme des alvéoles de très petite dimension.

Cette dernière portion, qui commence au point où l'extrémité inférieure de l'humérus se tord pour se porter en avant, représente donc approximativement la néoformation longitudinale, qui aurait ainsi une hauteur de 3 centimètres environ; c'est tout ce qui, dans la figure 186, est en dessous des points *ca*,*ca*.

Au-dessous de la surface compacte limitante inférieure, qui mesure de 2 à 3 millimètres d'épaisseur, se trouve la masse cartilagineuse; sur les bourgeons compacts, issus de la couche osseuse terminale, le cartilage ne mesure guère que 2 à 3 millimètres d'épaisseur. Mais entre eux, dans les enfoncements qu'ils laissent, on trouve des masses cartilagineuses de 6 à 7 millimètres de hauteur. On voit aussi, en dedans, une petite masse sous-épitrochléenne qui constitue un point de réossification encore distinct : elle présente la coupe d'un quadrilatère allongé, séparé de la couche compacte par une couche de cartilage qui constitue son cartilage de conjugaison; ce point de

réossification est divisé lui-même en deux par une seconde travée cartilagineuse verticale, épaisse de 1 millimètre. Plus en dehors se voit un bourgeon osseux qui mesure 5 à 6 millimètres de largeur; puis, un enfoncement rempli de cartilage et qui le sépare d'un

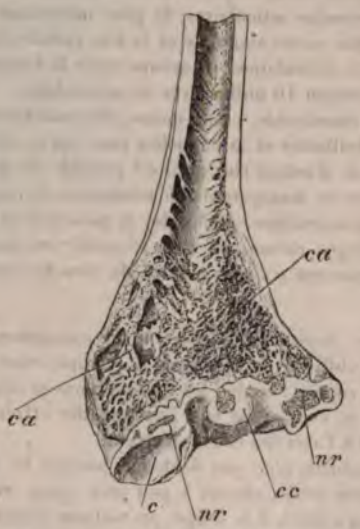

Fig. 186. — Coupe verticale et transversale de l'humérus. — Segment antérieur vu par sa face postérieure.

On voit une extrémité renflée présentant un plan articulaire sinueux recouvert d'une couche épaisse de cartilage hyalin ayant tout à fait l'aspect du cartilage diarthrodial des articulations normales. Dans cette masse cartilagineuse on voit encore deux noyaux de réossification *nr*, *nr*, indépendants, qui répondent, celui de droite à la trochlée, celui de gauche au condyle ; *c*, surface du condyle qui descend plus bas que la trochlée ; *cc*, couche cartilagineuse hyaline qui recouvre toute la surface articulaire ; *ca*, *ca*, limites de l'os ancien ; tout ce qui est au-dessous représente la néoformation longitudinale de l'humérus, autant du moins qu'on peut en juger par l'aspect du tissu, en l'absence de mensuration de la totalité de l'os. Les restes de la diaphyse ancienne se perdent à ce niveau. Il y a en outre un changement de direction de l'os, qui se porte en avant au niveau de l'angle saillant que fait l'épicondyle. (*Réduction de moitié.*)

Fig. 187. — Extrémité inférieure de l'humérus enlevée par la résection. — La section de l'os a été faite au-dessus des tubérosités.

et, cavité tuberculeuse remplie de fo[illegible] gosités caséeuses, située sur la limite c[illegible] condyle et de la trochlée.

second bourgeon plus large et tout aussi compact. Plus en dehors encore, on trouve l'enfoncement dans lequel s'implantait la cloison chondroïde verticale qui divisait l'articulation, et enfin la région condylo-épicondylienne, cartilagineuse et contenant comme la région trochléo-épitrochléenne deux petits noyaux osseux isolés, épiphysaires, allongés transversalement (fig. 186).

Il est impossible aussi, sur la coupe du cubitus, de déterminer exactement les limites de l'os nouveau. Si l'on prend seulement le niveau supérieur du bec coronoïdien, là où commence la surface sigmoïdienne, comme limite inférieure de la néoformation osseuse, on voit qu'il y aurait, olécrâne compris, une néoformation apophysaire d'au-

moins 28 à 30 millimètres. L'olécrâne est formé d'os compacte, éburné. Il se continue en avant avec une couche compacte aussi, légèrement oblique en bas et en avant, recouverte d'une couche de cartilage hyalin, de 4 millimètres d'épaisseur en arrière, de 1 millimètre en avant. Au-dessous de la couche compacte on voit un tissu spongieux à loges de dimensions moyennes, qui aboutit finalement à un canal médullaire, lequel commence à 7 ou 8 millimètres du plan sigmoïdien, pris au niveau du bec de l'apophyse coronoïde.

Fig. 188. Fig. 189. Fig. 190. Fig. 191.

Fig. 188, 189, 190, 191. — Portions enlevées du cubitus et du radius, mises en regard des portions reproduites.

Fig. 188. — Extrémité supérieure du cubitus enlevée par la résection; *ft*, *ft*, foyers tuberculeux.
Fig. 189. — Extrémité nouvelle du cubitus. — C. Coupe du cubitus : *ac*, apophyse coronoïde *ch*, couche épaisse de cartilage hyalin qui tapisse la cavité sigmoïde; ce cartilage prend un aspect fibreux *cf* à la face antérieure de l'olécrâne ; *ol*, sommet de l'olécrâne. — Tout ce qui est au-dessus de la saillie coronoïdienne est de formation nouvelle.
Fig. 190. — Tête du radius enlevée par la résection. — Coupe verticale.
Fig. 191. — Tête du radius trouvée à l'autopsie. R. Extrémité supérieure du radius présentant une tête supportée par un col plus étroit. La tête *tr* est excavée en cupule et recouverte par une couche régulière de cartilage opalin. (*Ces quatre figures sont réduites de moitié environ; la figure* 190, *dessinée un peu plus grande que nature, n'est pas exactement à l'échelle de la figure* 191). Le radius trouvé à l'autopsie n'a pas été sectionné verticalement dans la préparation; aussi, malgré la présence de la tête renflée et assurément nouvelle, est-il impossible de limiter exactement la néoformation longitudinale. On peut approximativement l'évaluer à 8 ou 9 millimètres maximum.

C'est le plus bel exemple de reproduction typique d'une articulation que nous puissions présenter. La néarthrose a une constitution anatomique presque aussi parfaite qu'une articulation normale. Un cartilage diarthrodial, opalin, aussi pur dans sa coloration qu'un cartilage normal, étendu régulièrement sur les extrémités libres des os, favorisait le glissement des surfaces contiguës; un appareil ligamenteux des plus réguliers et des plus complets assurait la solidité de la néarthrose et réglait les mouvements que lui imprimait un puissant appareil musculaire.

Le type anatomique était celui du ginglyme parfait ; il n'y avait pas la moindre mobilité latérale, même après l'ablation de toutes les masses musculaires et la dissection de l'articulation.

L'étude des muscles présente aussi un grand intérêt, non seulement sous le rapport de la régularité de leurs insertions, mais encore au point

de vue de la persistance de l'atrophie de certains faisceaux[1]. La décoloration de la partie inférieure du chef externe du triceps, qui n'avait subi qu'une désinsertion sur une étendue de 4 ou 5 centimètres et avait été ensuite réuni par la suture, vient encore une fois nous démontrer que tout traumatisme portant sur des muscles déjà atrophiés peut avoir pour effet d'empêcher à une certaine distance la restauration de la fibre musculaire. L'état d'atrophie du triceps dans toutes les arthrites, et en particulier dans les arthrites anciennes, doit donc être toujours pris en considération, et si la désinsertion de la partie inférieure de son faisceau externe peut avoir des inconvénients alors que son nerf n'est pas lésé[2], les longues incisions médianes, qui coupent plus de rameaux nerveux et séparent le muscle en deux portions, seront certainement plus préjudiciables sous ce rapport[3].

4° Nous rapporterons enfin une quatrième autopsie qui montre qu'on peut, à tous les âges, même après soixante-dix ans, obtenir une néoformation osseuse suffisante pour articuler solidement les os entre eux.

Observation XLIX. — *Résection totale du coude sur une femme de 72 ans atteinte d'arthrite et d'ostéites tuberculeuses multiples. — Rétablissement de la santé générale après la résection. — Reconstitution d'une articulation solide malgré l'irrégularité du traitement consécutif. — Articulation du cubitus avec une saillie épitrochléenne formée en dedans de l'humérus. — Mort, trois ans après l'opération, d'un épithéliome du vagin.* — Autopsie. — *Néoformation osseuse. — Description de la néarthrose.*

Marie Courrioux, 72 ans. Très bonne santé jusqu'à il y a quatre ans ; pas de scrofules dans l'enfance; a perdu six frères ou sœurs, plusieurs en bas âge, et dans ces derniers temps un petit-fils de phthisie. Entre à la clinique le 5 juillet 1883.

Il y a quatre ans, à la suite d'une chute, ostéite de l'index droit, qui suppure encore, et successivement ostéite de l'unguis et de l'apophyse montante, d'une phalange du pied, et enfin suppuration du coude gauche, avec douleurs persistantes et très pénibles dans l'articulation, œdème du bras, raideur de toutes les phalanges des doigts de la main.

1. Nous ferons remarquer d'abord la structure de l'anconé, qu'on reconnaît encore malgré son atrophie. Il n'avait pas complètement disparu, bien qu'il eût été séparé de son nerf depuis sept ans et demi. Recevait-il directement un filet nerveux de la branche musculaire profonde du radial, comme nous l'avions observé autrefois dans une de nos dissections? Nous avons fait faire à cette occasion des recherches sur ce point, et MM. Moudan et Rochet ont constaté plusieurs fois cette disposition. Un filet spécial, destiné à l'anconé, naît de la branche musculaire au moment où elle contourne le radius. M. Rochet nous a dit l'avoir trouvé quatre fois sur cinquante dissections.

2. On doit se demander si cette persistance de l'atrophie n'est pas l'effet d'une *névrite ascendante*, consécutive à la section du nerf à sa partie inférieure, c'est-à-dire vers le bord supérieur de l'anconé. Ce qui nous fait poser cette question, que nous ne sommes pas à même de résoudre aujourd'hui par des expériences directes, c'est la décoloration et l'atrophie de la portion externe du triceps, qui s'étendent quelquefois beaucoup plus haut que la désinsertion. (*Voyez* la première autopsie rapportée dans ce chapitre, p. 305.)

3. Cette observation est encore intéressante par la récupération de la longueur de l'humérus qui, sur le vivant, paraissait plus long que l'os sain. Nous y reviendrons plus loin dans notre étude d'ensemble sur l'accroissement des os après les résections des os des membres.

A son entrée à la clinique, je la mis d'abord au traitement par l'iodure de potassium, mais le bras devenant de plus en plus douloureux et la suppuration ne diminuant pas, je me décidai à lui faire la résection du coude. Mon but était de lui faire une opération de soulagement; je n'osais espérer un bon résultat, en présence du mauvais état général et de la diathèse que révélaient les diverses lésions du squelette. — Rien aux poumons; pas d'albumine dans l'urine.

Résection le 12 juillet. — Suites simples; cessation des douleurs; retour des forces.

Fig. 192. — Extrémités osseuses enlevées dans la résection. (*Réduction de moitié.*)

H. Humérus. La partie articulaire est érodée superficiellement et presque partout dépouillée de son cartilage. Érosions plus profondes au niveau de l'épitrochlée; pas de séquestre; *c*, condyle; *t*, trochlée.

C. Cubitus. Les altérations osseuses siègent principalement sur cet os. Le fond de la cavité sigmoïde est nécrosé. Un séquestre irrégulier, isolé sur les côtés par des sillons profonds, est encore adhérent par sa face inférieure. Toute la partie articulaire du cubitus est nécrosée ou érodée. Sous le périoste et sur les bords de l'olécrâne, amas de fongosités; *s*, séquestre; *ac*, apophyse coronoïde.

R. Radius; érosions superficielles.

Malgré cette amélioration immédiate, je ne comptais guère sur une cicatrisation prochaine, en raison de l'âge de la malade et de la persistance des autres suppurations osseuses. Je fus agréablement surpris, à mon retour des vacances, de trouver la plaie presque cicatrisée, et, ce qu'il y avait de plus inattendu, l'extrémité inférieure de l'humérus flanquée de deux tubérosités nouvelles, fermes et adhérentes à la diaphyse. La néarthrose avait déjà une assez grande solidité, quoique les os de l'avant-bras eussent glissé un peu en dedans de l'axe de l'humérus. L'œdème du membre, antérieur à l'opération, avait disparu, mais les doigts étaient toujours raides, la malade se prêtant difficilement au traitement consécutif qui eût été nécessaire.

Elle quitta l'Hôtel-Dieu le 13 novembre, le bras soutenu par une valve silicatée, qu'elle s'empressa de quitter, en rentrant chez elle, pour se servir de sa main. Je ne la revis que dix-huit mois après. Je la trouvai alors dans un état beaucoup plus satisfaisant que je ne l'espérais. Sans faire d'exercices gymnastiques réguliers, elle s'était remise à son travail de ménagère et faisait la cuisine pour sa famille, dont les membres étaient occupés à une usine voisine. Elle fléchissait l'avant-bras un peu au delà de l'angle droit et l'étendait complètement; ce qui la gênait toujours, c'était la raideur des doigts, dont les phalanges n'exécutaient que la moitié de leur excursion normale. L'avant-bras avait continué de glisser un peu en dedans, et le cubitus s'articulait avec une grosse masse épitrochléenne transversalement disposée, et qui était évidemment de formation nouvelle, car elle dépassait de 3 centimètres le bord externe de l'humérus. On ne distinguait pas d'olécrâne. Il y avait, malgré cela, à peine un peu de mobilité latérale; les os de l'avant-bras étaient en contact immédiat avec l'humérus et solidement fixés par des ligaments. A deux ou trois reprises depuis l'opération, et à la suite d'un travail un peu plus pénible, un trajet fistuleux s'était ouvert et avait donné lieu pendant quelques jours à un léger suintement.

En mai 1886, la malade faillit succomber à une hémorrhagie vaginale provenant d'un épithéliome de la paroi postérieure de ce conduit. — Opération palliative qui mit

fin aux hémorrhagies; on ne put enlever que la masse saillante. Rien du côté du coude. Mort subite le 7 septembre 1886, à l'âge de soixante-quinze ans et six mois. M. Viennois n'obtint de la famille que l'autopsie partielle; il ne put pas enlever les deux membres pour les mesurer et les comparer. De là une lacune regrettable dans notre observation pour la détermination exacte de la néoformation osseuse.

Autopsie. — L'articulation est mobile, de l'extension complète à la flexion à angle aigu, soit une excursion de 110 degrés. D'autre part, le radius exécute, sans participation du cubitus, une rotation d'un tiers de cercle; pas de mobilité latérale.

Il y a un déplacement de tout l'avant-bras en dedans, de telle sorte que l'axe du radius correspond sensiblement à l'axe de l'humérus et se trouve, en outre, placé un peu plus antérieurement.

L'appareil ligamenteux, mis à nu par la dissection des muscles, est très puissant. En avant, au-dessous du tendon du biceps, parfaitement libre, et attaché à la tubérosité bicipitale dont le sépare une bourse de glissement très nette; au-dessous du brachial antérieur, qui s'insère normalement à une apophyse coronoïde néoformée, très saillante et acuminée, mais n'adhérant nullement à ce muscle, dont la sépare un tissu cellulaire lâche, on trouve une belle demi-capsule fibreuse dont les fibres, d'une façon générale, sont obliquement dirigées de la tubérosité humérale externe, au radius d'une part, et de l'autre au cubitus, enserrant la partie large de l'apophyse coronoïde et descendant sur le bord supérieur et interne de la grande cavité sigmoïde. Un faisceau puissant traverse en écharpe la face antérieure de l'articulation.

En dehors, la tubérosité humérale donne insertion aux fibres du ligament latéral externe, renforcé, comme normalement, par le tendon commun des membres épitrochléens. Il est assez difficile de déterminer exactement la direction des fibres des différents faisceaux. D'une façon générale, on peut dire que, parti de l'épicondyle nouveau, où il s'insère solidement, le ligament latéral externe descend en s'épanouissant, en avant pour former la partie capsulaire de l'articulation radio-huméro-cubitale, s'insère ensuite latéralement sur le col du radius, et contourne la tête en arrière, pour venir se terminer sur l'extrémité supérieure du cubitus.

En dedans, au-dessous de la tubérosité humérale, qui est incurvée en avant, on voit un puissant ligament qui contient dans son épaisseur plusieurs noyaux osseux de forme irrégulière; le plus volumineux est dirigé antéro-postérieurement et aplati de haut en bas. Ce ligament interne, très fort, s'insère en bas, verticalement, sur le bord de la grande cavité sigmoïde. En arrière, l'articulation est moins puissamment protégée: on y trouve seulement, lorsqu'on a détaché le triceps, quelques trousseaux fibreux irrégulièrement étendus de l'humérus aux os de l'avant-bras, et qui ne sont que la terminaison des fibres postérieures des ligaments latéraux. Le tendon du triceps, élargi, recouvre toute la face postérieure de l'article; il est séparé par un tissu cellulaire lâche des masses latérales de l'humérus; au-dessous de lui on trouve quelques vestiges de l'anconé, très atrophié et reconnaissable seulement à la direction de ses fibres. — Ce tendon du triceps contient dans son épaisseur une plaque osseuse olécranienne, aplatie, large en haut, plus étroite en bas, et articulée par l'intermédiaire du tendon avec le cubitus, qui, lui, ne présente aucune apophyse saillante en arrière. La néoformation longitudinale est nulle sur le cubitus ou du moins se réduit à une petite saillie postérieure (fig. 194). On y remarque une hyperostose générale. En arrière, on constate deux anciens foyers fongueux, sous-périostiques, comblés par des tissus sclérosés, de forme arrondie, et de 5 à 6 millimètres de diamètre. Il n'en est plus de même en avant, où le cubitus présente une apophyse saillante, dont l'axe vertical correspond au bord interne de l'humérus, et qui est haute de 20 millimètres environ au-dessus du plan sigmoïdien. C'est sur elle que s'insère très solidement le tendon du brachial antérieur. Elle est légèrement déjetée en dehors et embrasse, mais sans connexion directe, sans soudure aucune, la tubérosité bicipitale du radius.

Le radius est en demi-rotation interne, le tendon du biceps légèrement enroulé sur lui. Au-dessus du bord supérieur de ce tendon, la tête radiale s'élève de 14 18 millimètres; elle est un peu déjetée en dehors et en arrière. Il y a une véritable tête, de formation nouvelle, supportée par un col rétréci sur lequel passent, en la bridant, les fibres transversales, demi-annulaires, des ligaments antérieur et latéral; cette tête est mobile dans l'étendue d'un tiers de cercle environ. Sa surface articulaire, vue

Fig. 193. — Reconstitution du coude après une résection totale chez une vieille femme, opérée à soixante-douze ans, et morte trois ans après. — *Coude vu par devant.*

H, humérus; C, cubitus; R, radius; *b*, biceps s'insérant sur la tubérosité bicipitale au-dessus de laquelle on voit un col surmonté par une tête renflée; *tr*, *t*, triceps brachial; *ec*, éminence épicondylienne; *et*, saillie épitrochléenne, très proéminente en dedans, à bord inférieur irrégulier, s'articulant avec le cubitus, auquel il est uni par des faisceaux ligamenteux *l*; *ac*, apophyse coronoïde de nouvelle formation. Les os de l'avant-bras sont portés en dedans; le radius est dans l'axe de l'humérus; le cubitus est en dedans de cet axe. L'articulation est entourée de son appareil ligamenteux.

Fig. 194. — *Même coude vu par derrière.* — L'humérus a été dépouillé de son revêtement périostique et de son appareil ligamenteux, qui sont rejetés en dehors et continuent d'adhérer aux os de l'avant-bras.

H. Humérus dépouillé de son périoste; *gpc*, gaine périostéo-capsulaire rejetée en arrière et en dehors; *ec*, tubérosité épicondylienne; *et*, tubérosité épitrochléenne très saillante en dedans et s'articulant avec le cubitus C, porté en dedans de l'axe de l'humérus; *o*, petite saillie représentant toute la néoformation olécranienne, c'est sur elle que s'insère le tendon du triceps; *gt*, godets remplis de tissus sclérosés, reste d'anciens foyers fongueux, limités par un bourrelet osseux; R, radius qui a suivi le cubitus dans son déplacement en dedans; *tr*, saillie formée par la tête du radius.

du côté de l'articulation, est revêtue d'une couche de tissu d'aspect chondroïde, mais où l'on ne trouve rien qui ressemble à du cartilage hyalin.

Sur l'humérus, on trouve deux tubérosités latérales qui donnent à son extrémité inférieure une largeur de 62 millimètres. L'interne est de beaucoup la plus saillante. Dépouillée de toutes les parties molles qui la recouvrent, elle proémine de 24 à 25 millimètres sur le bord interne de la diaphyse; l'externe est bien moins proémi-

nente et semble simplement un renflement léger du bord externe. Toute cette extrémité inférieure de l'humérus est comme recourbée en avant, de telle sorte que le sommet des renflements apophysaires ne correspond pas au plan huméral, mais lui est antérieur.

Pour bien affirmer ce qui revient, dans ces masses, à la régénération osseuse, il est nécessaire de faire une coupe verticale et transversale. On peut se convaincre alors qu'il y a fort peu de néoformation longitudinale et que presque tout revient à une néoformation sous-périostique latérale.

On peut suivre, en effet, la diaphyse normale s'enfonçant dans le tissu osseux nouveau et aboutissant jusqu'à environ 7 ou 8 millimètres du plan articulaire ; on la voit élargie par la médullisation, mais très reconnaissable à la direction verticale ou légèrement oblique qu'affectent les alvéoles médullaires. A la périphérie est un tissu à alvéoles irréguliers, plutôt arrondis et transversaux, plus petits et moins effilés que ceux de la diaphyse; c'est le tissu nouveau qui constitue les saillies latérales, tend à l'éburnation et remonte, en diminuant d'épaisseur le long de l'os normal avec lequel il ne tarde pas à se confondre. Au-dessous des limites appréciables de l'ancienne diaphyse, le tissu osseux devient plus dense. C'est cette couche qui doit être considérée comme étant de formation nouvelle.

La surface articulaire humérale, de même que celle du cubitus, du radius et de la plaque olécranienne intratendineuse, est recouverte d'un épais tissu chondroïde, sans aucun point hyalin. Ce tissu chondroïde ne forme pas des parois lisses à une seule grande cavité; il envoie d'une surface à l'autre ou à la face interne des ligaments, des tractus d'épaisseurs diverses qui cloisonnent l'articulation et la divisent en une série de loges ; les unes sont grandes, comme celles qui sont situées au niveau de l'articulation radio-humérale; là, en effet, il y a une cavité divisée en deux plus petites et superposées, par un ménisque chondroïde aplati, très net. En d'autres points, au contraire, il y a une série d'espaces plus petits, ressemblant à des fentes entre les travées fibreuses à parois lisses. Du côté de la surface sigmoïdienne on voit une cavité plus vaste et bien limitée entre le cubitus et l'humérus.

Cette autopsie a une grande importance à nos yeux, parce qu'elle nous démontre la réalité de la néoformation osseuse à un âge et dans des conditions de santé générale où nous ne devions guère l'espérer. Nos anciennes expériences nous avaient bien démontré[1] qu'en irritant préalablement le périoste des vieux animaux, on pouvait le rendre propre à reproduire les portions osseuses enlevées, mais nous agissions sur des animaux sains; or, ce n'est pas le cas de la vieille femme que nous avons opérée. Elle présentait des lésions osseuses multiples et avait, depuis quatre ans déjà, sa nutrition générale gravement affectée. Le cas de régénération des os du crâne[2], que nous avons rapporté dans le chapitre V (tome Ier), avait été observé chez un homme aussi âgé que notre réséquée du coude; mais il s'agissait d'une lésion traumatique, survenue sur un homme fort et vigoureux, sans lésion diathésique appréciable, et s'étant toujours bien porté antérieurement.

La possibilité de faire reconstituer sur une femme de soixante-douze

1. *Traité de la régénération des os*. T. I, chap. IX.

2. Observation communiquée par M. le Dr Masson (de Mirecourt), relative à la reproduction d'une grande partie de la voûte du crâne sur un vieillard de 72 ans.

ans de larges tubérosités humérales, assez épaisses et assez saillantes pour former une articulation solide avec les os de l'avant-bras, recule considérablement les limites de la résection du coude. Avec l'antisepsie surtout, on doit être plus hardi qu'autrefois dans la pratique de cette opération chez les sujets âgés. Notre malade y a gagné trois ans d'une vie utile et sans souffrance, et quoique la raideur des doigts, antérieure à l'opération, n'eût pas complètement disparu, elle s'est servie de son bras jusqu'à la fin.

Ces autopsies sont on ne peut plus démonstratives. Jointes aux cinq que nous avons déjà publiées en détail dans le chapitre V, et à d'autres qui sont sommairement indiquées dans le cours de ce chapitre, elles permettent de se rendre compte de la variété des formes anatomiques qu'on peut observer dans ces nouveaux ginglymes. Elles démontrent surtout combien sont peu fondées les craintes des chirurgiens qui sont disposés à adopter les opérations plus économiques, de préférence aux résections typiques, sous le prétexte de l'insuffisance de la régénération osseuse. Nous allons compléter notre démonstration du processus ostéogénique par l'étude des pièces enlevées dans des résections itératives.

B. — DÉMONSTRATION DU PROCESSUS DE LA RÉGÉNÉRATION OSSEUSE PAR LES PIÈCES ENLEVÉES SUR LE VIVANT DANS DES RÉEXCISIONS OU RÉSECTIONS ITÉRATIVES DU COUDE.

Nous avons déjà rapporté (t. I, p. 362) une observation de réexcision du coude, dans laquelle on peut se rendre compte de la structure des extrémités osseuses après une résection intra-tubérale de l'humérus et sous-coronoïdienne du cubitus et du radius. Nous ajoutons ici deux observations de même genre, qui montreront les divers aspects et le mode de développement des ossifications nouvelles.

Dans ces deux cas, la réexcision a été faite six mois et un an après la première opération ; c'était chez des sujets jeunes (quinze et seize ans), et pour des ankyloses. L'os nouveau était remarquable par sa densité et son éburnation précoce.

Il a été déjà question de la première de ces résections dans l'observation XLII, t. II, page 267 (triple résection, dont une itérative pour ankylose bilatérale du coude). Le retour de l'ankylose, qui exigea deux résections successives du même côté, fut occasionné d'abord par l'exagération des propriétés ossifiantes de la gaine périostéo-capsulaire, et puis par un traitement consécutif mal dirigé. On mit trop de zèle dans les mouvements passifs, et cette irritation répétée des tissus conjonctifs ossifiables activa la formation du tissu osseux et amena une nouvelle ankylose, bien que nous eussions pris la précaution d'enlever une zone circulaire de périoste au niveau de l'interligne à établir. Les os n'étaient pas fu-

sionnés; ils étaient séparés par une articulation serrée, recouverte en certains points de tissu cartilagineux ou chondroïde, mais cloisonnée presque partout par des tractus cellulo-fibreux, plus ou moins serrés. La soudure n'eût probablement pas tardé à se faire. Mais ce qui empêchait les mouvements et devait favoriser dans l'avenir la formation des adhérences interosseuses, c'était la rencontre des arcs-boutants osseux antibrachiaux avec les saillies de la néoformation humérale. L'olécrâne de nouvelle formation rencontrait en arrière de l'humérus une saillie qui lui servait de point d'arrêt. Un prolongement du radius en haut venait à la rencontre d'une saillie ostéophytique humérale. On voyait là cette irrégularité du processus qu'on rencontre dans les ossifications extra-périostiques, quand, sous l'influence de l'irritation propre du périoste, les tissus conjonctifs voisins ont acquis des propriétés ossifiantes. Ces ossifications anormales n'ont pas de limites précises et ne présentent rien de régulier.

La compacité de ce tissu osseux contraste avec la friabilité relative que nous avions constatée dans la première opération. Nous avions pu alors enfoncer très facilement le ciseau dans la substance spongieuse des condyles de l'humérus, mais cette manœuvre eût été très difficile s'il eût fallu attaquer ainsi la substance osseuse reproduite. Dans la première comme dans la deuxième opération, les os de l'avant-bras étaient plus durs, plus compacts que l'humérus.

La seconde observation est plus remarquable encore par la consistance du tissu osseux et l'abondance avec laquelle il s'est produit. Il s'agissait d'un jeune homme de quinze ans auquel nous avions réséqué le coude en 1880 pour une luxation irréductible en arrière, datant d'un an[1]. Ce fait présenta ceci de particulier que la réunion immédiate de la plaie fut complète. La plaie fut guérie en six jours. On commença immédiatement les mouvements passifs pour prévenir l'ankylose. Nous perdîmes de vue le malade après l'opération, et, quand nous le retrouvâmes, au bout de deux mois, le coude était redevenu douloureux et à peine mobile. Le malade était, d'autre part, très indocile; de sorte que l'articulation s'enraidit de plus en plus et que nous fûmes obligé de pratiquer une réexcision un an après. Les mouvements de flexion et d'extension étaient réduits à 10 degrés par la rencontre des arcs-boutants osseux irrégulièrement disposés, et ceux de rotation, empêchés par la soudure du radius et du cubitus, étaient absolument abolis. Ces deux os étaient englobés dans une gangue éburnée, épaisse, surtout du côté du radius, due à l'ossification exubérante de la portion externe de la gaine périostéo-capsulaire, qui avait été préalablement mise en sève par la luxation et les tentatives de réduction infructueuses faites peu de temps après.

[1] La luxation était complète et l'apophyse coronoïde se trouvait en arrière de la trochlée. *La grande cavité sigmoïde s'était tellement rétrécie par le rapprochement de l'olécrâne et de l'apophyse coronoïde qu'elle ne pouvait plus recevoir la trochlée.*

Cette masse osseuse formait une mortaise retournée, à concavité dirigée en haut, obliquement située, et embrassant par cela même l'extrémité humérale dans des conditions peu favorables à sa mobilité.

Le tissu osseux est d'apparence et de consistance éburnées; il est très lourd à la main, et a une densité de 1.48.

Fig. 195.— *Pièce osseuse enlevée dans une résection itérative du coude après le retour de l'ankylose.* — Fragment antibrachial vu par la face inférieure et montrant la coupe du cubitus C et du radius R.

Du côté du radius on voit un épaississement énorme de la couche compacte en dehors; les deux os sont unis comme par une coulée de substance éburnée. Le prolongement olécranien, *ol*, d'une part, et, de l'autre, la saillie qui surmonte le radius, déterminent une sorte de mortaise à concavité supérieure.— Tout est ici irrégulier comme dans les ossifications extra-périostiques.

Ces faits viennent encore démontrer la proposition que nous avons émise, à propos des ankyloses, sur la variété et la ténacité des obstacles dus aux ossifications extra-périostiques et à toutes les ossifications amenées par une irritation persistante dans les tissus normalement ou accidentellement ossifiables.

Ce sont ces ossifications qu'il faut redouter après les anciennes luxations tourmentées par des tentatives réitérées de réduction, et qu'il n'est pas en notre pouvoir de dominer ni de régler; c'est pour cela qu'on doit, dans les cas où l'on rencontre des ossifications périphériques, intermusculaires ou intra-tendineuses, enlever, autant qu'on le peut, tous les tissus qui paraissent déjà influencés par ce processus.

La variété d'aspect des néoformations que nous avons examinées implique des différences dans la technique opératoire. Il faut toujours bien savoir où l'on veut aller et quelle voie il faut choisir. C'est par l'analyse physiologique des tissus intéressés que nous saurons le danger qui nous menace et que nous devrons, dans certains cas, remplacer la résection sous-périostée par la résection parostale, pour avoir une néarthrose mobile dont la conservation des attaches musculaires et tendineuses assurera plus tard les mouvements.

L'excès de l'ossification est quelquefois une ressource, mais plus souvent un embarras.

C. — AUTOPSIES EMPRUNTÉES A DIVERS CHIRURGIENS

Nous avons déjà analysé ou reproduit *in extenso* les faits de Doutrelepont et de Czerny; des observations analogues, et toutes intéressantes par quelques détails de structure de la néarthrose, ont été publiées par Jasseron, Jagetho, Weichselbaum, Bigelow, D. Cheever, Nepveu, et ré-

cemment par Poncet. Voici le résumé de celles de ces observations qui présentent le plus d'intérêt[1].

L'observation de Jasseron a été présentée à la Société de chirurgie par Paulet[2]. Une colonne osseuse de 9 centimètres avait été retranchée : 7 centimètres pour l'humérus, 2 pour les os de l'avant-bras ; l'opération avait été pratiquée par notre procédé, et pour une arthrite suppurée de cause traumatique. C'était sur un homme de 24 ans. L'opéré mourut d'une variole confluente, quatorze mois après la résection.

« L'humérus, dit Paulet, paraît avoir regagné la presque totalité de ce qu'il avait perdu. Dans la portion qui correspond au corps, le nouvel os représente suffisamment un humérus normal ; il est toutefois beaucoup plus arrondi et sensiblement moins aplati dans le sens antéro-postérieur. » Cette colonne se terminait par des stalactites irrégulières, échappant à toute description ; en dedans, pas trace d'épitrochlée ; en dehors, quelque chose qui pouvait passer pour un épicondyle, et, au-dessous, une longue apophyse recourbée qui allait rejoindre le cubitus, et qui avait été brisée quelques jours avant la mort dans la rupture de l'ankylose. Du côté du radius, il n'y avait qu'un petit tubercule à la place du col et de la tête de cet os. L'extrémité cubitale s'était partiellement, mais très irrégulièrement reproduite ; il n'y avait pas d'olécrâne ; en avant, un fort prolongement, aplati transversalement, représentait l'apophyse coronoïde.

Une des pièces les plus intéressantes que nous puissions signaler, pour faire apprécier le mode de reconstitution du coude après les résections sous-périostées, est celle qui a été décrite par Jagetho[3]. Il s'agissait d'un malade réséqué par Hueter, quelques années auparavant, du coude gauche, et qui était tellement bien guéri, qu'il pouvait faire un service pénible d'infirmier à l'hôpital de Griefswald, mettre les typhiques au bain et les retirer de la baignoire. Le membre était déjà depuis deux ans arrivé à ce degré de force, quand le sujet alla travailler dans une usine où il se laissa broyer la moitié de l'avant-bras droit. Hueter fit la désarticulation du bras, mais le blessé succomba à des accidents septiques qui eurent pour origine des phlegmons dus à des contusions des parois thoraciques.

Ce qui fait l'intérêt de cette autopsie, c'est que le coude réséqué était intact et n'avait subi aucune fâcheuse influence du traumatisme qui amenait la mort.

1. Indépendamment de ces faits, Lücke (1862), Doutrelepont (1re obs.), Heinemann (1863) ont publié des relations d'autopsies de résections du coude ; mais la néarthrose était rudimentaire et ne différait guère de ce qu'on a constaté après quelques opérations par la méthode ancienne ; les muscles étaient graisseux en tout ou en partie. C'était encore l'époque des résections sous-périostées nominales.

2. *Bulletin de la Société de chirurgie*, 1872, p. 342.

3. *Beiträge zur chirurgische Osteologie*, III, *Zur Reproduction der Knochen nach subperiostaler Resection*, in *Deutsch Zeits. für Chir.* 1874.

Jagetho signale la forme bi-malléolaire que nous avions constatée dans nos premières autopsies. L'humérus se termine, dit-il, par deux prolongements qui lui donnent l'aspect d'une fourche. Entre ces deux tubérosités existe une surface articulaire de près de 2 centimètres de diamètre, qui répond à la tête du radius, laquelle présente une forme à peu près normale. Après la reproduction des condyles huméraux, c'est celle de l'apophyse coronoïde qui est la plus frappante. Par un prolongement externe, elle recouvre la tête du radius. Un sac capsulaire l'unit à l'humérus. L'articulation radio-humérale présente aussi une capsule nettement accusée. L'olécrâne manque; il est remplacé par un léger bourrelet osseux sur lequel s'attache le triceps. Les muscles sont insérés dans leurs rapports normaux[1].

D. Cheever[2] (de Boston) a publié une autopsie très intéressante, relative à une résection du coude, pratiquée chez un sujet de 14 ans et suivie d'un excellent résultat fonctionnel. L'opéré mourut 7 ans après, d'albuminurie; malgré diverses lésions scrofuleuses survenues dans les dernières années de la vie, le coude resta complètement indemne. Résection sous-périostée par la simple incision longitudinale postérieure à travers l'aponévrose du triceps; l'humérus fut scié à 15 millimètres au-dessus de la cavité olécrânienne, le cubitus et le radius au-dessous de l'apophyse coronoïde, la hauteur totale des os emboîtés mesure environ 6 centimètres.

1. Le fait de Weichselbaum (*Anatomische Untersuchungen von drei geheilten Gelenkresectionen*, in *Archiv für kl. Chir.* Bd. 16) est plus ancien : il remonte à une époque où la technique des résections sous-périostées était encore très élémentaire, bien que nous eussions déjà expérimentalement démontré l'importance du canal périostéo-capsulaire pour la reconstitution des articulations. Nous l'analysons à cause des détails intéressants qu'il renferme. Il se rapporte à un soldat opéré en 1859 dans la campagne d'Italie, et qui avait obtenu un résultat fonctionnel très médiocre. Les mouvements étaient très limités et la force des muscles tellement peu développée que le sujet ne pouvait s'employer qu'à de petits travaux ; il était obligé de soutenir le membre opéré avec la main saine. Le malade mourut à Vienne, de *delirium tremens*, le 4 janvier 1872, treize ans après l'opération.

A l'autopsie, on trouva les muscles du membre très atrophiés dans leur ensemble ; les plus importants étaient très altérés. Les muscles de la région externe étaient en grande partie graisseux, ainsi que les différentes parties du triceps et l'anconé ; le biceps était rétracté et son tendon soudé par des adhérences fibreuses aux faisceaux des muscles voisins. Mais, au point de vue de la constitution anatomique de l'articulation, le fait présente quelques particularités intéressantes. Il y a une double cavité articulaire contenant de la synovie. La cavité articulaire supérieure répondait à l'humérus et présentait une plaque osseuse distincte dans laquelle Weichselbaum vit l'apophyse coronoïde. La surface articulaire inférieure répondait au cubitus. Entre ces deux cavités était une cloison presque horizontale, une sorte de ménisque de tissu conjonctif, percé d'un trou qui faisait communiquer les deux loges. Il n'y avait pas de cavité articulaire pour le radius, ni huméro-radiale, ni radio-cubitale. Autour des extrémités des trois os on voyait des masses osseuses ou des saillies ostéophytiques qui rappelaient de plus ou moins loin les saillies normales. L'extrémité articulaire du cubitus présentait à son centre une surface lisse, éburnée, avec quelques petits îlots de cartilage fibreux, grisâtre, gros comme des grains de millet.

2. *Medical and surgical reports of the Boston city hospital*, 1877.— *On excision of elbow-joint*, by David W. Cheever.

A la dissection du coude, on constata que tous les muscles avaient leurs insertions normales. Le tendon du triceps était très épaissi et attaché par une aponévrose au nouvel olécrâne ; il se continuait largement avec le fascia de l'avant-bras. Dans ce tendon s'était développée une large plaque osseuse ressemblant à un os sésamoïde. Le ligament annulaire du radius était parfaitement constitué ; il n'y avait pas de membrane synoviale ; les surfaces articulaires jouaient librement et aisément dans une masse cellulo-graisseuse. Les mouvements de flexion représentaient les deux tiers de l'état normal ; l'extension était complète ; la rotation avait la moitié de l'excursion normale.

L'humérus se terminait par des prolongements latéraux, en forme de cornes divergentes. Le radius présentait une nouvelle tête et le cubitus une nouvelle apophyse coronoïde. Voici les particularités de cette structure :

« *Humérus :* Sur le dos de la diaphyse on peut sentir transversalement un bord osseux et une dépression marquant le point où l'os a été scié six ans auparavant. De cette ligne au sommet de la corne du nouveau condyle externe la distance est de deux pouces. De la même ligne à l'extrémité du nouveau condyle interne, il y a trois quarts de pouce. La distance entre les deux condyles mesure deux pouces. Le nouveau condyle externe est constitué par un long crochet osseux, courbé en dedans, parfaitement uni au reste de la diaphyse et très solide. Le nouveau condyle interne consiste en une épiphyse irrégulière, carrée et large sur sa surface cubitale, et embrassant l'extrémité de la diaphyse par trois longs pitons osseux semblables aux racines d'une molaire. Il n'y a pas à proprement parler de trochlée, ni de petite tête, ni de fossettes, soit coronoïdienne, soit olécranienne. A la place de ces parties on voit une cavité irrégulière dans laquelle la tête du radius est reçue. Le tissu qui le limite n'est pas compact, mais criblé ; les aiguilles ou les prolongements osseux qui le fortifient, indiquent évidemment un processus d'accroissement.

« *Radius.* Le radius présente une tête et un col difficiles à distinguer d'un radius normal. Il s'articule avec l'humérus et le cubitus. La nouvelle tête du radius repose au-dessus et en avant du nouveau condyle externe.

« *Cubitus.* Le cubitus présente une apophyse coronoïde nouvelle, bien dessinée, ainsi qu'une grande cavité sigmoïde profonde et arrondie, et une petite cavité sigmoïde bien marquée pour la tête du radius. L'olécrâne est constitué par une formation osseuse indépendante, d'un pouce et cinq huitièmes de longueur, ayant la forme d'une clavicule, unie par du cartilage au côté interne (cubital) de la tête du cubitus et non à sa face postérieure. Il embrasse ainsi le nouveau condyle interne.

« Le nerf cubital est contenu dans une gouttière, entre le condyle interne et le nouvel olécrâne ».

L'observation de Verneuil, publiée par Nepveu[1], se rapporte à une jeune femme, opérée en 1870, et morte de tuberculose généralisée en 1883. L'avant-bras s'était luxé en dedans sur l'humérus, peut-être à la suite d'une chute sur le coude que la malade avait faite en 1874. Cette chute pouvait avoir amené une fracture de l'épitrochlée de nouvelle formation, lequel était représenté par un noyau osseux indépendant, gros comme

1. *Bulletin de la Société de chirurgie*, 1883, p. 589. *Contribution à l'étude des résections du coude*, par Nepveu.

une noisette, donnant insertion aux muscles épitrochléens. L'extrémité inférieure de l'humérus se recourbait en avant et se terminait par quelques noyaux disséminés dans le tissu fibroïde. Le cubitus, au contraire, présentait un olécrâne très développé et même une petite apophyse coronoïde. Le radius se terminait par une petite tête qui imitait la tête normale de cet os.

L'articulation radio-cubitale était parfaite; on trouvait un ligament annulaire distinct et solide. La tête du radius ne s'articulait pas avec l'humérus. Le cubitus était uni à l'humérus par du tissu cellulaire, lâche en quelques points, ligamenteux dans d'autres; la gorge cubitale embrassait l'extrémité inférieure du cylindre huméral et roulait sur lui au gré des puissances musculaires.

Le cas le plus curieux est celui qui a été observé par Poncet[1]. La forme de l'articulation était complètement changée, et cependant les mouvements ne différaient pas beaucoup des mouvements physiologiques. Le cubitus, placé en avant de l'humérus, s'articulait par une large surface avec un prolongement transversal qui remplaçait l'épitrochlée. C'était une arthrodie lâche qui permettait des mouvements de flexion et d'extension. L'extrémité cubitale, retenue par la saillie épitrochléenne, ne pouvait pas se déplacer en arrière, mais agissait comme un levier coudé, par une sorte de mouvement de sonnette. Dans la flexion, c'était la partie inférieure de la surface plate, cubitale, qui s'éloignait de l'humérus; dans l'extension, c'était la partie supérieure.

Les os de l'avant-bras avaient glissé en dedans; le radius se trouvait dans l'axe de l'humérus, et le cubitus, en dehors de cet axe, s'articulait avec la nouvelle saillie épitrochléenne par une large tête aplatie, qui s'était développée à la place de l'apophyse coronoïde. Le radius n'avait pas de rapports directs avec l'épicondyle, et l'articulation coronoïdo-épitrochléenne était le seul point d'appui des os de l'avant-bras sur le bras.

« Chez l'opérée de M. Poncet, dit l'auteur de l'observation, l'adaptation fonctionnelle des extrémités réséquées est remarquable, tous les rapports osseux intra-capsulaires se limitent à l'épitrochlée reproduit sous forme d'une large cupule et à la face supérieure de l'apophyse coronoïde; l'une et l'autre extrémité sont élargies, mais ne présentent pas de conformation symétrique emboîtante; ce n'est plus un ginglyme, mais une arthrodie. L'axe des mouvements n'est plus le même, puisqu'il y a véritablement luxation en dedans, au moins par rapport à la diaphyse humérale.

« L'articulation radio-cubitale est séparée de l'humérus par une couche épaisse de tissu fibreux, sans que toutefois les mouvements de pronation et de supination soient diminués.

1. *Revue de Chirurgie*, numéro d'avril 1887. *Résection sous-périostée ancienne du coude droit. Autopsie*, par M. Audry, interne des hôpitaux.

« L'olécrâne manque ; les ligaments n'existent pas à proprement parler, mais la capsule épaisse, semée latéralement de noyaux osseux, maintient solidement les extrémités articulaires en contact, elle permet une extension parfaite, une extension pour laquelle la présence d'un olécrâne paraît nécessaire. Les extrémités osseuses ne sont pas recouvertes de cartilage, mais tapissées par un tissu villeux, fibrillaire, qui joue le rôle du cartilage absent. »

Ce qu'il y a encore de remarquable dans cette observation, c'est que l'opérée, campagnarde très-robuste, âgée de 24 ans, pouvait soulever 8 kilos à bras tendu, avec une articulation reconstituée d'une manière si anormale. C'est un nouvel exemple de la multiplicité des formes anatomiques par lesquelles on voit se réaliser le même résultat fonctionnel. (Voy. t. I, chap. v, p. 325.)

D. — AUTOPSIES DE RÉSECTIONS PAR LA MÉTHODE ANCIENNE ; ABSENCE D'ARTICULATION ENTRE LES EXTRÉMITÉS RÉSÉQUÉES. — FAIT EXCEPTIONNEL DE SYME.

Ce qui caractérisait les résections par la méthode ancienne, c'était, d'une part, l'absence de régénération, de l'autre, la réunion des extrémités osseuses par un tissu cicatriciel constitué par des faisceaux plus ou moins lâches et plus ou moins irréguliers. Les muscles coupés se rétractaient, perdaient toute relation avec l'os qu'ils étaient destinés à mouvoir et ne reprenaient insertion sur lui que par l'intermédiaire du tissu de cicatrice, ou bien par l'effet d'un heureux hasard, explicable par leurs adhérences latérales avec les muscles voisins, infiltrés et déjà épaissis par l'inflammation.

Les os réséqués se terminaient généralement par des extrémités arrondies, renflées quelquefois, le plus souvent sans augmentation de volume ; dans quelques cas, ils se terminaient en pointe ou par quelques saillies ostéophytiques qui se prolongeaient dans le tissu intermédiaire. Un tissu cartilagineux ou chondroïde pouvait recouvrir la surface de section ; une espèce de bourse séreuse pouvait même s'y développer ; mais jamais d'articulation régulière. Les autopsies dont nous ont laissé la relation Roux, Thore, Textor, Syme, viennent confirmer ces propositions, qui ne sont, du reste, que le résumé de ce que ces autopsies nous ont appris et qui concordent parfaitement avec ce qu'on observait sur le vivant et dans les expérimentations sur les animaux.

Dans une autopsie, datant de 1829[1], Roux signale l'arrondissement de l'extrémité de l'humérus et de celle du cubitus. Dans l'autopsie signalée par Thore[2], faite sur un sujet mort un an après l'opération,

1. *Dictionnaire des sciences médicales*, en 60 volumes. Article RÉSECTION, par Percy et Laurent.
2. Thèse inaugurale. *De la résection du coude*. Paris, 1833.

l'humérus fut trouvé arrondi, le cubitus et le radius renflés, le cubitus recouvert d'aspérités saillantes. Textor[1], qui ne croyait pas, d'après les expériences de Heine, à la régénération des épiphyses, cite cependant l'autopsie d'un homme opéré depuis six ans, dans laquelle il constata sur le cubitus une proéminence d'un quart de pouce, qui servait à articuler cet os avec le radius. Le tendon du triceps était adhérent à la cicatrice de la peau sans s'étendre jusqu'au cubitus. Il est vrai que l'humérus paraissait présenter une poulie ressemblant tout à fait à l'état normal, mais l'auteur a soin de nous dire que l'examen en fut fait très superficiellement. Cette observation manque donc de la rigueur scientifique qui serait nécessaire en pareil cas.

Dans une première autopsie de Syme[2], l'articulation paraissait d'abord comme à l'état normal; mais, quand on l'eut disséquée, on trouva entre les extrémités osseuses, *assez distantes*, une masse fibreuse, d'apparence ligamenteuse, permettant les mouvements en tous sens.

Jusqu'ici, à part le fait superficiellement observé de Textor, on ne trouve rien qui rappelle une véritable articulation. On a dû en obtenir cependant quand on ne retranchait qu'une faible partie d'os et qu'on maintenait les extrémités rapprochées pendant un temps suffisant[3]. Mais

1. *Ueber die Wiedererzeugung der Knochen nach Resectionen.* Wurtzbourg, 1842, et Alb. Wagner, *loc. cit.*

2. *Treatise of the excision of diseased joints*, 1831.

Holmes, dans ses additions à la traduction anglaise de Albrecht Wagner (*On repair of the resection of bones.* — Appendix to Chapter I, p. 235), cite un cas de Bickersteth, de Liverpool, dans lequel on trouva à l'autopsie d'une femme de 42 ans, morte 73 jours après la résection du coude, les particularités suivantes. « Une portion du brachial antérieur qui a été détachée, a repris insertion sur le nouveau ligament antérieur. Le triceps était attaché à la cicatrice, au nouveau ligament postérieur et au fascia. Le tendon du biceps n'a pas été dérangé. L'intérieur de l'articulation était divisé en deux cavités par une membrane synoviale, l'articulation radio-cubitale étant séparée du reste de l'articulation. La structure des extrémités des os était compacte et les surfaces présentaient presque l'apparence de la porcelaine. — *Assoc. méd. Journal*, 1856. »

3. On pouvait certainement, par l'ancienne méthode, avoir une ankylose ou au moins une réunion solide par du tissu fibreux qui maintenait les os en rapport et empêchait le radius et e cubitus de s'écarter de l'humérus. On n'avait pour cela qu'à rapprocher les os et à les maintenir en rapport exact pendant le temps nécessaire à l'organisation des adhérences. On faisait alors constituer une amphiarthrose ou une arthrodie plus ou moins serrée entre les os maintenus en rapport. Mais il ne pouvait y avoir d'articulation régulière et encore moins d'articulation reconstituée sur le type primitif.

Malcolm Smith (d'Édimbourg) a eu l'occasion d'autopsier un homme, âgé d'environ soixante-cinq ans, et qui avait subi, à une époque inconnue, la résection du coude par le procédé de Moreau; peut-être s'agissait-il d'un opéré de Syme? Les extrémités supérieures des os de l'avant-bras reposaient sur la face antérieure de l'extrémité humérale et y étaient assez solidement fixées pour qu'il y eût une faible mobilité latérale et que la flexion passive ne pût être portée au delà de l'angle droit. Autour de ces extrémités, on reconnaissait une capsule fibreuse incomplète, avec une synoviale rudimentaire, mais pas le moindre ligament annulaire. Malgré la présence de deux saillies aiguës (*sharp projections*) remplaçant les tubérosités humérales, et d'un prolongement effilé qui représentait l'apophyse coronoïde, l'auteur termine sa description

avant d'entrer dans des explications, nous devons rapporter le fameux cas de Syme, qu'on peut considérer comme le triomphe de la méthode ancienne et qu'on pourrait retourner contre nous, si nous nous contentions d'un examen superficiel.

Observation L. — *Résection du coude. — Parfait usage du membre. — Autopsie neuf ans après l'opération, par* Syme[1].

« Le malade est un homme âgé de trente-huit ans, qui avait été opéré neuf ans auparavant par M. Syme, pour lésion pathologique du coude. La résection fut suivie d'une convalescence rapide, et depuis lors, cet homme avait été employé comme garde sur le chemin de fer d'Édimbourg à Glasgow. Lorsqu'on le questionnait sur l'utilité de son bras, il répondait toujours de même, c'est-à-dire qu'il ne voyait aucune différence entre l'un et l'autre membre, qu'il pouvait soulever de terre un poids égal avec chacun d'eux, et que, en se lançant d'un wagon à un autre quand le train était en mouvement, ainsi que dans plusieurs manœuvres aussi dangereuses, il était aussi sûr d'un membre que de l'autre. En comparant avec soin les mouvements des deux articulations, on pouvait observer que l'étendue des mouvements n'était pas si grande du côté où la résection avait été faite que de l'autre; mais la flexion, l'extension, la pronation et la supination étaient aussi parfaites qu'on pouvait le désirer, pour tous les mouvements utiles. L'aspect extérieur de l'articulation était merveilleusement naturel; ce qu'on y constatait de plus saillant était l'absence de l'olécrâne. Le membre n'était pas tout à fait aussi bien musclé que celui du côté opposé. Ce malade mourut des suites d'un accident. Les extrémités des os qui entraient dans la composition de l'articulation du coude furent enlevées après la mort, et l'on en a vu dans *the Lancet* un dessin, comme il a été dit plus haut. Voici la description de M. Syme, avec les changements de mots rendus nécessaires par ses rapports avec la figure qui l'accompagnait. Le coude avait une apparence très remarquable : les extrémités osseuses qui en faisaient partie, bien que d'une forme tout à fait différente de l'état normal, étaient assez bien nouées entre elles pour former une articulation ginglymoïdale solide. Le cubitus est dépourvu d'olécrâne et d'apophyse coronoïde, et, au lieu d'embrasser l'extrémité de l'humérus, est reçu avec le radius dans l'extrémité fourchue de l'humérus. La forme de ce dernier os semble avoir été produite par deux apophyses, une de chaque côté de l'extrémité réséquée de l'humérus, qui se sont accrues en bas et paraissent être des productions entièrement nouvelles. Le cubitus est séparé de l'humérus par une courte distance ; cet intervalle est occupé par un tissu légèrement lâche et vasculaire. Mais le radius forme avec l'humérus une véritable articulation lubrifiée par une synoviale ; la surface du radius, vers la pointe où elle touche l'humérus, est arrondie, la partie concave de cet os qui lui correspond se modelant très exactement sur elle ; ces surfaces sont en partie recouvertes de fibro-cartilage et en partie dénudées, et d'une sécheresse qui rappelle la porcelaine. Mais il est intéressant d'observer que la surface dénudée d'un

en disant que la régénération osseuse manquait absolument (*the point of greatest interest was the entire absence of any new bone*) et que les extrémités osseuses avaient tout à fait l'aspect d'os normaux qu'on résèque sur le cadavre, avec cette seule différence qu'elles étaient arrondies et que la coupe du tissu spongieux était recouverte d'une mince couche de tissu compact qui fermait les vacuoles.

Le nerf cubital coupé pendant l'opération présentait une cicatrice d'un pouce de large sur 3/4 de pouce de longueur. Tous les muscles étaient fortement atrophiés. Le tendon du biceps s'enroulait sur l'extrémité supérieure du cubitus pour aller s'insérer sur l'extrémité correspondante du radius. Le triceps, très aminci, s'insérait par des tractus fibreux au cubitus, à deux pouces de son bord supérieur ainsi qu'à l'aponévrose antibrachiale (*Journal of Anatomy*, 1874, t. VIII, page 380. *Notes of a dissection of an excised elbow*).

1. *The Lancet*, 1855, 3 mars. *Lectures of clinical Surgery*, p. 231, et Holmes, *loc. cit.*

os est toujours en rapport avec un coussin de fibro-cartilage fixé sur l'autre. Le radius et le cubitus s'articulent aussi entre eux; la tubérosité du radius sur laquelle s'insère le tendon du biceps est reçue dans une concavité du cubitus formée en partie par l'accroissement de ce dernier os en haut, sous la forme d'une apophyse qui se recourbe sur la tête arrondie du radius, et donne attache à la fois en avant et en arrière à un ligament orbiculaire fort et distinct, qui n'est que lâchement uni au radius et permet à cet os des mouvements de rotation. Pour compenser la perte de la tête du radius, qui a été enlevée dans l'opération, une lèvre proéminente s'est produite autour du bord supérieur de l'os à sa partie externe, et donne ainsi attache au ligament orbiculaire comme la tête naturelle. Entre le radius et le cubitus, il y a en partie une union ligamenteuse lâche, et en partie une véritable articulation lubrifiée par une membrane synoviale. L'expansion d'insertion du tendon du biceps sert à couvrir la partie articulaire du radius, pendant que la dépression du cubitus est encroûtée par le vrai cartilage qu'on trouve dans ce coude. A l'œil nu, il a tout à fait l'aspect du cartilage, et sous le microscope il n'en diffère qu'en ce que la structure est d'une nature obscurément fibreuse; deux forts ligaments latéraux unissent les extrémités des apophyses de l'humérus au ligament orbiculaire d'un côté, et de l'autre côté au cubitus. Une pièce osseuse séparée (sésamoïde) est enchâssée dans l'épaisseur du ligament latéral interne, à son union avec le cubitus. L'extrémité qui prolonge le cubitus en haut est aussi une pièce séparée, unie au reste par des ligaments. Le ligament antérieur de l'articulation a été enlevé; il était extrêmement fort, comme pour compenser l'absence d'olécrâne, en bridant en arrière les mouvements de l'avant-bras en deçà de la limite de la complète extension; il s'attachait en haut à la surface antérieure de l'humérus, et en bas au bord du ligament orbiculaire et à la face interne du cubitus. Il y avait aussi un fort ligament postérieur. »

Ce résultat est très remarquable, sans doute, et nous nous plaisons à le proclamer. Mais, comme on ne peut juger un fait qu'en connaissant les conditions dans lesquelles il s'est produit, nous aurions besoin de savoir : d'abord la hauteur des portions osseuses enlevées, et ensuite la hauteur de la masse osseuse nouvelle. La description de la pièce et la vue de la figure ne nous donnent aucun renseignement sur ce point, et l'observation manque des détails les plus essentiels pour apprécier le degré de la régénération osseuse et distinguer ce qui a été laissé de ce qui s'est reproduit. Nous aurions encore besoin de connaître dans quelles conditions l'opération a été pratiquée, et, en particulier, s'il ne s'agissait pas là d'un de ces cas dans lesquels le périoste se détache si facilement de l'os qu'on le conserve sans le vouloir et sans le savoir. Mais nous n'avons pas besoin d'invoquer cette dernière explication pour Syme, car l'illustre chirurgien d'Édimbourg s'était occupé de la régénération des os en 1842. Il avait admis le pouvoir ossifiant du périoste, et, comme ses contemporains (Textor, Blandin, Malgaigne), il avait dû chercher à en conserver le plus possible dans ses résections. Il avait pu dépouiller l'épicondyle et l'épitrochlée de leur revêtement périostique, et conserver par là les éléments des cornes latérales qui terminaient l'humérus réséqué.

On a dû faire avant nous, sans le savoir et sans le vouloir, des résec-

tions sous-périostées plus ou moins régulières, puisqu'il est des cas où le périoste, plus adhérent aux parties molles qu'au tissu osseux, se détache de lui-même, quand on veut isoler l'os, et se soustrait ainsi à l'action de la scie. Ces faits, nous ne saurions trop le répéter, viennent à l'appui de nos idées. Nous devons donc les mettre en lumière au lieu de les cacher.

Par notre méthode opératoire nous avons voulu transformer l'exception en règle, l'accident en fait régulier. En d'autres termes, nous avons donné le moyen d'obtenir régulièrement, et dans des conditions déterminées, ce qu'on ne constatait autrefois qu'accidentellement et comme par hasard.

E. — TEMPS NÉCESSAIRE A LA RÉGÉNÉRATION OSSEUSE APRÈS LES RÉSECTIONS DU COUDE. — DÉTERMINATION SUR LE VIVANT DU DEGRÉ RÉEL DE LA RÉGÉNÉRATION OSSEUSE. — CAUSES ANATOMIQUES DE LA VARIÉTÉ ET DE L'IRRÉGULARITÉ DU PROCESSUS OSSIFIANT.

Rien n'est si variable, avons-nous déjà dit, que le temps nécessaire à la reconstitution du coude; mais ces variétés sont soumises à des lois, et nous pouvons déjà, par la comparaison des observations que nous avons pu faire et dont nous avons rapporté les plus probantes, déterminer approximativement le temps nécessaire à l'accomplissement du processus. Les complications de la plaie, l'état diathésique, la pauvreté plus ou moins grande du terrain sur lequel on a opéré, modifient sans doute le résultat, mais ne le modifient cependant pas assez pour faire jouer le principal rôle à cette inconnue si commode à invoquer, l'idiosyncrasie. On rencontre quelquefois, à la vérité, des sujets qui, sans qu'on sache pourquoi, se refusent à faire de l'os; mais ils sont très rares, et, en dehors de ces cas inexpliqués, on peut prévoir approximativement le plus ou moins d'ossification qu'on obtiendra.

1. — *Marche de l'ossification; indépendance plus ou moins prolongée des points de réossification condyliens et olécraniens. — Néoformation latérale et néoformation longitudinale. — Reproduction de la tête radiale.*

Chez les jeunes sujets de dix à quinze ans, lorsque la plaie suit une marche aseptique, l'hyperplasie périostique commence immédiatement et devient rapidement appréciable. On délimite avec les doigts, du dixième au douzième jour, et même plus tôt, au niveau de l'extrémité inférieure de l'humérus, un épaississement dur, de consistance cartilagineuse, terminé par des prolongements latéraux qui répondent à l'épitrochlée et à l'épicondyle.

En même temps, ou plutôt un peu après, on sent le nouvel olécrâne se durcir, et l'on distingue bientôt une traînée de consistance cartilagi-

neuse partant de l'extrémité du cubitus et se dirigeant en dedans, attirée dans ce sens par la prédominance d'action du chef interne du triceps.

Dans ces masses cartilagineuses ou chondroïdes l'ossification procède de deux manières, soit par apophyses, soit par épiphyses, c'est-à-dire par masses toujours unies à l'os et qui paraissent en procéder, ou bien par masses isolées qui restent indépendantes pendant un temps plus ou moins long. Ces derniers rappellent dans quelques cas les points d'ossification de l'os primitif. Au coude, ils manquent rarement au niveau des tubérosités latérales de l'humérus et de l'olécrâne.

Ces noyaux de réossification restent plus ou moins longtemps indépendants de l'os ancien, non seulement tant qu'ils sont entourés par un tissu cartilagineux ou chondroïde, mais quand ils sont ossifiés. Chez les adolescents, ils sont soudés en général ou à peine mobiles au bout de trois mois. Mais, chez les adultes, nous avons constaté leur indépendance au bout d'un temps beaucoup plus long. Nous avons presque toujours vu cependant les saillies humérales se souder à la longue[1], sauf quelques petits noyaux terminaux qui peuvent rester indépendants comme des os sésamoïdes intra-ligamenteux. Il n'en est pas de même pour l'olécrâne : nous avons vu assez souvent l'indépendance du point principal de réossification persister au bout de plusieurs années. Il n'y avait plus depuis longtemps dans la néarthrose de travail plastique appréciable, de sorte que la pseudarthrose cubito-olécranienne a dû s'établir définitivement. Cette indépendance s'observe encore plus souvent pour les plaques osseuses développées dans le tendon du triceps.

Les tubérosités humérales durcissent et s'épaississent en même temps pendant six à sept mois chez les jeunes sujets; elles grossissent du moins en apparence, mais bientôt elles paraissent diminuer et devenir de plus en plus distinctes. La mise au net de l'ossification s'opère et coïncide avec la cessation de tout travail plastique apparent : on voit tous les tissus s'assouplir, se réduire, perdre toute apparence d'œdème inflammatoire. C'est alors seulement que l'on distingue à travers la peau, devenue plus souple et plus mobile, les ossifications nouvelles avec leur volume réel. Des reproductions qui avaient paru exubérantes à un moment donné, rentrent dans les limites normales. Alors aussi les muscles et les aponévroses intéressés dans la plaie opératoire reprennent leur mobilité sur les tissus profonds; le triceps se dégage de ses adhérences avec la face postérieure et les tubérosités latérales de l'humérus, et agit comme

1. Nous avons constaté cependant chez deux de nos opérés le défaut de soudure de la masse épitrochléenne, au bout de 16 ans, dans un cas (Obs. XXXIII) et au bout de 9 ans dans un autre. Ces masses de nouvelles formations étaient solidement unies à l'humérus par des trousseaux fibreux, mais étaient un peu mobiles quand on les saisissait entre les doigts après avoir exactement fixé l'humérus. Chez un troisième sujet, la saillie épitrochléenne détachée de l'humérus dans un mouvement de flexion brusque et forcée, destiné à assouplir la néarthrose, était restée mobile sur cet os, 21 ans après l'opération (page 371).

tenseur de l'aponévrose antibrachiale dont il avait été momentanément séparé en dehors par la partie oblique de l'incision typique.

Le travail plastique ne s'arrête pas là cependant, et on le voit chez certains sujets se continuer par la poussée de quelques ostéophytes qui peuvent, dans quelques cas exceptionnels, devenir assez saillants sous la peau pour rendre cette partie sensible à la pression et aux frottements.

Le travail d'ossification peut se continuer beaucoup plus longtemps, surtout lorsque l'articulation a été le siège d'une irritation lente, mais prolongée. Le même processus s'observe aussi chez les rhumatisants et chez les sujets exposés à des mouvements forcés de la néarthrose. C'est la cause de l'enraidissement tardif par plaques ostéoïdes ou osseuses, ces ossifications secondaires pouvant s'intercaler entre les faisceaux fibreux de la capsule ou pousser sur les bords de la surface néarthrodiale.

Mais le travail d'ossification utile, c'est-à-dire la reconstitution macroscopique de la masse, ou des masses osseuses principales qui doivent s'articuler entre elles, est généralement accompli au bout de six mois. Il peut se prolonger au delà d'un an, lorsque la plaie a été le siège de complications inflammatoires (présence d'esquilles, de corps étrangers) qui ont empêché sa marche régulière. Ces complications entretiennent dans l'os une cause d'irritation, qui a pu être féconde au point de vue de la réossification, en tant que quantité d'os reproduit, mais qui a pu être nuisible en tant que répartition de la substance osseuse. C'est alors qu'on peut observer des reproductions exubérantes.

Les reproductions les plus hâtives[1] sont les meilleures à tous les points de vue. Chez les animaux sains, elles s'opèrent très rapidement, et chez l'homme, après les lésions traumatiques récentes, il en est de même. Comme il n'y a pas alors de germes morbides dans les tissus, on ne constate pas ces processus lents, indécis, qui ont une durée illimitée avant d'aboutir à un résultat tangible.

L'observation que nous avons citée plus haut, relative à l'autopsie d'une jeune fille, morte de péricardite deux mois après la résection, est l'exemple le plus démonstratif que nous puissions invoquer en faveur de la rapidité des processus ossifiants[2].

1. Nous avons expérimentalement démontré que les propriétés ossifiantes du périoste détaché dans une résection sous-périostée ne se conservaient pas indéfiniment. Elles ne sont que passagères. Si les cellules ossifiables, les ostéoblastes, prennent, sous une influence perturbatrice quelconque et à un moment donné, une autre direction histologique, c'est-à-dire si elles s'organisent en tissu fibreux, elles ne peuvent plus revenir en arrière pour s'infiltrer de sels calcaires et faire du véritable tissu osseux. Le périoste reste alors indéfiniment fibreux. Cette déviation du type physiologique se produira plus souvent chez l'homme à cause de la multiplicité des influences morbides auxquelles il est soumis (*Journal de la physiologie*, janvier 1859).

2. Nous pouvons en ajouter une autre prise sur un sujet mort de tuberculose rénale aiguë, quarante-cinq jours après la résection. Il s'agissait d'un homme de quarante-trois ans (Jean Barloz, opéré le 24 janvier 1879, mort le 10 mars suivant). Il avait été traité par le pansement à découvert, et la plaie était à peu près cicatrisée (sauf le trajet d'un drain perforant). Nous

A quel moment le tissu osseux commence-t-il à se produire dans la gaine périostique? Quelquefois immédiatement, dès les premiers jours, et surtout aujourd'hui que nous prévenons par l'antisepsie les processus pyogéniques qui détruisaient plus ou moins les éléments ostéogènes. Il se forme immédiatement des couches osseuses nouvelles au niveau des extrémités de l'os, sous le périoste, là où cette membrane a conservé ses rapports avec la couche osseuse sous-jacente; et ce processus commence simultanément dans la partie décollée de la gaine périostique qui est doublée de ces épaississements plastiques que l'irritation a déjà provoqués. L'ossification peut se faire par l'intermédiaire du cartilage, mais souvent ce stade paraît manquer, et les ostéoblastes se forment directement dans les éléments conjonctifs jeunes que l'irritation traumatique du périoste a fait proliférer rapidement. Rien ne paraît variable comme cette évolution des ostéoblastes et, de ce que nous avons trouvé de petits grains osseux au quinzième jour, nous ne pouvons conclure qu'il y en ait régulièrement à cette époque dans les masses de consistance cartilagineuse qu'on sent au niveau de l'olécrâne ou des tubérosités humérales. L'ossification massive, intéressante au point de vue clinique, ne devient guère apparente avant le deuxième mois.

Il est difficile de dire, avant d'avoir pratiqué la résection, dans quelles proportions se reproduiront les trois extrémités osseuses enlevées. Tout dépendra de l'altération que leur périoste aura subie par le fait de la lésion primitive, et de la conservation plus ou moins complète des éléments ostéogènes dans l'acte opératoire. Un os n'est guère plus que l'autre apte à se reproduire; et si l'olécrâne s'est moins bien reconstitué dans plusieurs cas, nous l'attribuons à la fréquence plus grande des altérations cubitales et à la destruction plus complète des éléments

constatâmes des appendices épicondyliens coniques, de 3 centimètres de saillie, de consistance cartilagineuse, mais présentant à leur base des points déjà osseux, quoique encore un peu mobiles sur le corps de l'humérus. La gaine périostique du radius était épaissie, de consistance cartilagineuse, sans ossification; l'olécrâne de nouvelle formation, de consistance fibro-cartilagineuse, présentait un noyau d'infiltration calcaire et était mobile sur le cubitus; le tendon du triceps était épaissi et se continuait avec la masse cartilagineuse. La tuberculose n'avait pas reparu dans l'articulation réséquée.

Dans un autre cas, observé sur une jeune fille de vingt-deux ans, morte de péritonite tuberculeuse, six mois après la résection (Christine Bonnet, opérée le 9 juin 1884, morte le 2 décembre de la même année), nous trouvâmes la gaine périostique fongueuse et sans ossifications massives; il y avait seulement quelques grains osseux disséminés dans la gaine périostéo-capsulaire et dans le tendon du triceps. La plaie ne s'était pas cicatrisée depuis l'opération et avait été un moment envahie par la diphthérie; l'état général était resté toujours très mauvais. L'opération, indiquée surtout par les douleurs dont le coude était le siège et la position rectililigne dans laquelle il avait été laissé, fut sans influence sur la marche de la tuberculose.

Nous avons fait aussi autrefois quelques autopsies de sujets morts d'érysipèle ou de pyohémie, à la suite de la résection du coude, mais ces complications, survenues presque immédiatement après l'opération, avaient empêché les processus réparateurs de s'établir. Le périoste était à peine un peu plus épaissi; d'autres fois même il n'y avait pas eu le moindre travail apparent, et les extrémités osseuses, dénudées sur leurs bords, nageaient dans le pus.

de réossification. Toutes choses égales d'ailleurs, c'est au niveau des régions juxta-épiphysaires, qui sont les parties les plus épaisses de l'os, que la réossification se fait le plus abondamment.

Nous ferons remarquer ici la régularité et la fréquence de la régénération de la tête du radius, signalées dans nos observations. *A priori*, cependant, on devrait plutôt soupçonner une infériorité du radius à cet égard. Nous expliquons la reconstitution régulière de cet os par son intégrité relative dans la plupart des résections du coude. Le radius n'est pas le siège primitif de la lésion; il y participe secondairement, et son périoste éprouve par cela même une irritation de voisinage qui ne peut être que féconde au point de vue de sa réossification ultérieure. Il est entouré, au niveau de son col, par le ligament annulaire et les expansions du ligament latéral externe qui peuvent prendre part au processus ossifiant. Il en résulte une augmentation de la masse osseuse qui se modèle par le frottement en une nouvelle tête. Du côté de l'humérus, les ossifications épicondyliennes sont généralement plus abondantes que les épitrochléennes. Il est vrai que la saillie de ces dernières est souvent masquée par l'inclinaison du nouvel olécrâne en dedans.

Nous avons assez insisté dans le chapitre IV (p. 299 et suiv.), sur le mode de reconstitution des extrémités osseuses et de l'articulation intermédiaire, pour n'avoir pas besoin de nous y étendre ici, d'autant plus que, dans nos généralités, le coude a été le prototype de nos descriptions. Rappelons seulement la rareté ou le faible degré des néoformations longitudinales, chez l'adulte, et la perfection de forme que peuvent réaliser les néoformations latérales.

Nous ne saurions trop faire remarquer combien sont faciles les erreurs à ce sujet et quelles précautions il faut prendre pour mesurer les membres. Les difficultés d'appréciation augmentent encore et deviennent souvent insolubles quand le sujet a considérablement grandi après la résection[1]. Mais, pour les adultes, on peut se rendre compte de la proportion réelle des tissus reproduits par un examen méthodique des rapports des os et par des mensurations précises de la longueur des membres. L'important est de bien choisir les points de repère.

Pour arriver à une appréciation exacte de la longueur du membre après les résections du coude, il faut mesurer la *longueur utile* des os qui le constituent, et non la distance entre leur extrémité saine et les saillies plus ou moins pointues qui terminent l'extrémité réséquée. La longueur utile du membre est déterminée par l'espace qui sépare l'interligne huméro-cubito-radial de la tête de l'humérus, d'une part, et des

1. Nous traiterons cette question dans le chapitre consacré à l'*Accroissement des membres après les résections des grandes articulations*. Nous nous occupons surtout ici des sujets qui, au moment de la résection, n'avaient plus à grandir ou touchaient au terme de leur croissance.

apophyses styloïdes de l'autre. Les saillies malléoliformes qui terminent si souvent l'humérus peuvent descendre à deux ou trois centimètres au-dessous de cet interligne, et, si on les prend pour point de repère inférieur, on augmente alors la dimension réelle de l'humérus de toute la saillie que font ces appendices au delà de la ligne de contact des os de l'avant-bras ; c'est une erreur de deux à trois centimètres que l'on commet. Il faut donc chercher le point où la tête du radius rencontre l'humérus et négliger tout ce qui est au-dessous.

Pour le cubitus, le changement de direction de l'olécrâne, qui est généralement incliné en dedans et plus ou moins recourbé en avant, indique assez exactement les limites de l'os ancien et de l'os nouveau.

Nous avons toujours constaté plus ou moins de raccourcissement après nos résections totales du coude, et nous ne pouvons expliquer, chez l'adulte du moins, que par des erreurs de mensuration ou un examen très superficiel, l'égalité des membres que signalent quelques observations.

2. — *Variétés dans la constitution des extrémités osseuses de nouvelle formation. — Causes anatomiques de l'irrégularité du processus ossifiant.*

Par l'ensemble des autopsies que nous avons rapportées (p. 305 et suiv.) nous pouvons nous faire dès à présent une idée exacte de la régénération des os du coude et de la constitution de l'articulation intermédiaire ; nous y voyons la confirmation des faits généraux que nous avons exposés dans notre premier volume. La variété de structure de ces diverses néarthroses vient tout particulièrement confirmer ce que nous avons dit sur la multiplicité des moyens par lesquels le même effet physiologique peut être obtenu. Quand les muscles qui doivent mouvoir l'articulation ont été conservés dans leurs rapports normaux, ils agissent toujours de la même manière sur les leviers qu'ils doivent mouvoir, pourvu que ces leviers trouvent des points d'appui sur les os voisins. Ces points d'appui, déterminés par la rencontre des tubérosités osseuses anciennes ou nouvelles, peuvent varier si la réossification se fait d'une manière irrégulière. L'état du périoste, la destruction inégale de ses éléments ostéogènes par le fait de la maladie primitive, l'altération des ligaments et de la capsule par l'inflammation chronique, expliquent l'irrégularité des processus ossifiants, et font comprendre même pourquoi des masses primitivement destinées à l'humérus viennent se souder au cubitus ou au radius, et réciproquement, quand on commence à mobiliser la néarthrose. L'interligne s'établit toujours au point le plus souple ; or, si des ossifications se prolongent dans la capsule épaissie et enlèvent sa souplesse à l'interligne normal, le mouvement pourra se passer entre l'os ancien et les points de réossification qui, comme nous l'avons vu, restent plus ou moins longtemps indépendants.

On ne peut pas diriger à son gré cette ossification, et l'irrégularité de la néarthrose peut être gravement augmentée par une mobilisation intempestive et exercée trop tôt. Si l'on imprime au coude réséqué des mouvements trop étendus, alors que les apophyses de nouvelle formation sont encore souples et mobiles, on peut empêcher leur soudure à l'os auquel elles sont destinées, et établir une pseudarthrose permanente entre l'os ancien et l'os nouveau développé dans la gaine périostique correspondante. On peut par cela même favoriser leur soudure avec les os voisins : faire souder, par exemple, au radius le noyau de réossification de la tubérosité humérale externe, et au cubitus celui qui devrait reconstituer l'épitrochlée. L'altération irrégulière du périoste et de la capsule avant l'opération a détruit en certains points des élémen ostéogènes, tandis que des portions conjonctives, qui normalement n'étaient pas destinées à l'ossification, ont pu être le siège d'un travail plastique qui les a disposées à subir ce processus. De là, des conditions anatomiques qui préparent et déterminent plus tard l'irrégularité de l'ossification, et dont il faut être prévenu, afin d'enlever au moment de l'opération les ossifications ou les épaississements capsulaires, et faire au besoin une résection sous-périostée interrompue.

Nous allons à présent compléter cette étude par l'examen clinique des néarthroses, c'est-à-dire par l'examen fait sur le vivant et l'analyse fonctionnelle. Le grand nombre de cas que nous avons observés, et pu suivre depuis de longues années, nous permettra d'apporter des documents suffisants pour une étude d'ensemble sur les résultats pratiques de la résection du coude, et de faire apprécier sa valeur au point de vue orthopédique et fonctionnel. Nous choisirons de préférence des faits anciens, afin de pouvoir déterminer les résultats éloignés de cette opération. Nous apprécierons mieux alors la constitution définitive des néarthroses, et nous pourrons faire connaître les modifications tardives qu'elles subissent dans certains cas, soit sous l'influence de l'âge, soit par le fait de diverses conditions pathologiques. Nous attachons d'autant plus d'importance à ces anciennes observations qu'elles sont indispensables pour donner la vraie mesure du service rendu par les résections.

VII. Des résultats orthopédiques et fonctionnels de la résection du coude.

Nous avons déjà, à propos des résections de l'épaule, indiqué combien étaient trompeuses certaines apparences, et avec quelle réserve il fallait accepter les résultats annoncés dans un grand nombre d'observations, quelque parfaite que fût la sincérité de leur auteur. Le résultat réel d'une résection du coude ne peut être déterminé que par l'analyse anatomique et physiologique de la néarthrose, et non par l'indication som-

maire du travail qu'un homme peut accomplir, surtout quand le bras opéré n'y joue qu'un rôle accessoire. On s'extasie quelquefois devant une observation annonçant qu'un réséqué du coude peut labourer, battre le blé, conduire une voiture, soulever de terre de lourds objets, etc.; mais il suffit de réfléchir un peu pour comprendre qu'avec un membre très imparfait on peut se livrer à ces exercices, quand c'est le bras sain qui fait le principal travail. Il y a trente ans à peine, on présentait encore aux sociétés savantes les réséqués du coude, en les faisant tenir devant le public les bras pendants, avec un seau d'eau dans chaque main; on faisait deviner quel était le bras opéré, et nous nous souvenons de l'admiration que provoquaient de pareils résultats. Aujourd'hui, considérant l'épreuve du seau comme sans valeur aucune au point de vue du fonctionnement de la néarthrose, puisqu'elle ne met en jeu que des résistances passives, nous présentons nos opérés en leur faisant porter à bras tendu un haltère de plusieurs kilos, et en leur faisant exécuter avec ce poids des mouvements de flexion et d'extension, de pronation et de supination.

A. — EXAMEN FONCTIONNEL DES NÉARTHROSES DU COUDE.

Le port d'un haltère à bras tendu[1] nous donne immédiatement la mesure de la force musculaire et des résistances passives; il prouve non seulement l'énergie de la contraction des muscles, mais encore la solidité de l'articulation. Il montre en même temps la force de préhension des doigts et la contraction énergique des muscles de l'avant-bras, c'est à-dire l'ensemble des mouvements actifs les plus utiles au fonctionnement du membre. C'est donc le meilleur exercice pour donner immédiatement et sommairement une idée de la force du sujet. En lui faisant ensuite fléchir l'avant-bras avec l'haltère dans la main, on mesure la force de ses fléchisseurs.

Les mouvements, qui paraissent simples, sont si complexes dans leur mécanisme qu'il n'est pas possible de mesurer par un exercice quelconque la force d'un muscle déterminé, parce qu'un muscle n'agit pas

1. Nous croyons devoir faire observer que nous n'employons cette expression, *porter à bras tendu*, que dans le sens de *bras tendu horizontalement* et non pas dans le sens de *bras pendant verticalement et tendu par le poids de l'objet qu'il soutient*. L'expression que nous employons nous paraît si claire que nous n'aurions pas eu l'idée de faire cette remarque si nous n'avions lu quelques observations dans lesquelles on confondait ces deux manières de tendre le bras.

La photographie du sujet pendant qu'il tient un haltère à bras tendu nous a paru un des meilleurs moyens de donner une idée exacte de la forme et des fonctions du membre. Mais comme la plupart des opérés ne peuvent soutenir l'haltère avec assez de fixité, et que nous avons dû souvent les faire photographier, au moment où nous les retrouvions, dans des lieux mal éclairés et avec des appareils imparfaits, nous avons tourné la difficulté en les faisant poser avec un haltère de bois, après avoir noté exactement le poids de l'haltère de fer qu'ils portaient réellement dans la même position.

seul dans un mouvement. C'est un groupe de muscles qui entre en action, et chacun des éléments de ce groupe y participe plus ou moins, selon la période du mouvement ; les uns le commencent, les autres le finissent. Il est donc impossible de déterminer isolément la puissance des différents muscles fléchisseurs [1].

Les agents de l'extension étant plus limités, et le triceps agissant seul dans certains mouvements, on peut assez bien déterminer la force de ce dernier muscle. Cet examen est important, car, lorsqu'on opérait par la méthode ancienne, l'extension active n'était qu'apparente ; elle consistait à peu près uniquement dans le relâchement graduel des muscles fléchisseurs. Nos premières observations ont depuis longtemps prouvé qu'en détachant le triceps au lieu de le couper, nous avions une extension active. Après les anciennes opérations, elle ne pouvait se produire que très faiblement, ou par un hasard heureux, quand le triceps se ressoudait à la cicatrice intermédiaire et agissait ainsi indirectement sur le cubitus [2].

Pour constater les contractions du triceps, on ordonne à l'opéré d'étendre l'avant-bras préalablement fléchi, et on oppose une résistance à ce mouvement ; on sent alors les faisceaux du triceps se durcir sous la peau. Mais il y a un autre moyen plus démonstratif pour s'en rendre compte,

1. Pour mesurer la force de l'ensemble des muscles fléchisseurs, concentrer sur eux toute l'action de la volonté et leur fournir en même temps un point d'appui solide pour leur insertion fixe, il faut faire appuyer sur une table la face postérieure du bras, et mesurer ensuite le nombre de kilos que peut tenir le sujet dans la main en amenant l'avant-bras dans la flexion complète, ou bien exécuter ce mouvement en tirant sur un dynamomètre ou sur une corde à laquelle sont suspendus des poids et qui se réfléchit sur une poulie.

Pour mesurer la force d'extension, on fait placer le bras horizontalement sur une table, appuyé sur sa face interne, et l'on fait étendre l'avant-bras avec des poids dans la main ou en tirant sur un dynamomètre, ou bien encore, le sujet étant debout ou assis, le bras collé contre le tronc et l'avant-bras fléchi, on lui fait exécuter le mouvement d'extension en tirant sur une corde terminée par des poids et réfléchie sur une poulie. Dans cette expérience il faut se mettre en garde contre l'action des muscles du poignet ou la pression de l'épaule, qui peuvent se produire quand le coude est préalablement fixé par la contraction synergique de tous les muscles qui l'entourent. Si l'on ne se méfie pas de ces causes d'erreur, on s'expose à enregistrer des résultats tout à fait illusoires. Le relèvement de l'avant-bras fléchi sur le bras, *le coude étant maintenu en l'air, plus haut que l'épaule*, nous paraît le meilleur moyen pour donner une idée exacte de la force du triceps.

2. En 1861, Malgaigne disait encore, en appréciant les résultats de la résection du coude :

« L'extension active est abolie, le triceps ayant perdu ses attaches ; elle ne se fait plus que par la chute de l'avant-bras livré à son propre poids.... La pronation et la supination se font encore, mais non plus par leur mécanisme normal ; c'est une sorte de rotation que les muscles impriment aux deux os de l'avant-bras à la fois, et qui est fortement accrue par la rotation propre de l'humérus. » (*Manuel de médecine opératoire*, p. 255, édition de 1861.)

Painetvin, dans sa thèse (*De la Résection du coude*, Paris, 1865), dit (p. 29) qu'il n'avait pas trouvé dans les nombreuses observations qu'il avait dépouillées, d'exemple démonstratif de l'extension active. Il a pu cependant en citer deux cas observés par lui-même et appartenant, l'un à Bauchet, l'autre à Gosselin. Celui de Bauchet est très remarquable pour l'époque : l'opéré pouvait relever l'avant-bras, fléchi sur le bras horizontalement placé, avec un poids d'un kilo dans la main. Mais nous devons réclamer ce succès pour la méthode sous-périostée, quoiqu'elle fût encore imparfaitement appliquée. Bauchet nous dit lui-même quelques jours après l'opération (décembre 1858) qu'il avait mis tous ses soins à ménager le périoste. Il ne conserva pas la continuité du triceps avec le périoste cubital, mais il coupa avec précaution ses insertions sur l'olécrâne.

c'est d'ordonner au malade d'élever le bras en l'air et de fléchir l'avant-bras sur le bras, de manière que la main se place sur l'épaule et derrière la tête[1]. Si on lui ordonne alors de relever l'avant-bras, *le bras restant toujours dans la même position*, on a la démonstration de l'action propre du triceps, puisque c'est le seul muscle qui puisse exécuter ce mouvement. Le mode d'insertion du triceps sur le cubitus est trop désavantageux pour que ce mouvement soit très énergique[2]. On peut cependant trouver des sujets qui soulèvent ainsi jusqu'à 8 kilogrammes, mais c'est rare ; le plus souvent trois ou quatre kilos ajoutés, il est vrai, au poids de l'avant-bras et de la main, représentent, même dans les néarthroses bien réussies, la force du triceps. Plusieurs de nos opérés même, qui avaient un bras très utile d'ailleurs, avec une néarthrose très mobile et une forme extérieure très régulière, n'ont pu soulever de cette manière que 1200 à 1500 grammes.

L'état d'atrophie du triceps dans les ostéo-arthrites chroniques explique cette faiblesse relative de l'extension. Ce n'est que dans les résections traumatiques que nous avons constaté, une fois 10 kil. 500 (résection partielle du coude), et une autre fois 8 kil. (résection totale pour luxation irréductible). Les plus forts de nos réséqués pour lésions pathologiques ne soulevaient ainsi que 7 kilos.

Les mouvements de pronation et de supination doivent aussi être examinés et mesurés par la rotation de la main, l'avant-bras fléchi sur le bras, pour éviter l'illusion produite par la rotation de l'humérus dans l'épaule quand on fait exécuter ces mouvements le bras étendu. Ces mouvements, quelquefois aussi étendus qu'à l'état normal, sont rarement complets dans les cas d'articulation huméro-cubitale serrée, avec crochet olécranien exactement adapté à l'humérus; ils dépassent cependant, dans la plupart des cas méthodiquement traités, la moitié de l'excursion normale. La pronation est généralement plus complète que la supination. Lorsqu'il y a de la laxité latérale, le cubitus accompagne le radius dans son mouvement de rotation et en augmente l'étendue. Si l'articulation radio-cubitale supérieure se trouve enraidie ou seulement plus serrée que l'articulation radio-cubito-humérale, les deux os tournent ensemble et ont une faible excursion dans ce sens.

1. En appuyant sur un obstacle résistant le coude ainsi élevé, le sujet développe plus de force par la contraction de son triceps ; il ne fatigue pas les nombreux muscles qui sont destinés à fixer l'épaule et le bras, avant que le triceps entre en contraction.

2. Quelques observations avaient autrefois signalé, sur divers de nos opérés, une force d'extension de 10 à 12 kil., mais c'était une erreur qui tenait au moyen défectueux dont on s'était servi : nous entourions l'épaule avec une courroie à laquelle était adapté un petit dynamomètre terminé par un anneau. Le sujet, après avoir fléchi l'avant-bras, introduisait le pouce dans l'anneau et tirait sur le dynamomètre. Mais il suffit d'analyser le mouvement pour comprendre que les muscles de l'avant-bras agissant sur le poignet et le pouce, tirent sur l'anneau dès que le coude est fixé. A ce moment, la plupart des muscles du bras et de l'épaule, fléchisseurs et extenseurs, entrent en action et apportent de nombreuses causes d'erreur.

En ajoutant, à ces mesures de l'étendue des mouvements et de la force des muscles, des données sur la solidité latérale de l'articulation, soit au repos, soit pendant les contractions, et enfin sur le développement des masses musculaires, on a tous les éléments nécessaires pour donner une idée juste du résultat orthopédique et fonctionnel de la résection.

B. — DES VARIÉTÉS PHYSIOLOGIQUES ET DU DEGRÉ D'UTILITÉ DES NÉARTHROSES OBTENUES APRÈS LA RÉSECTION DU COUDE.

Les ginglymes, ou articulations ginglymoïdales reconstituées après la résection du coude, peuvent être divisés en quatre types principaux. Nous ne parlons pas des pseudarthroses lâches qui indiquent une absence d'articulation, ni des membres à demi ankylosés qui sont le résultat de la suppression ou du non-établissement de la néarthrose. Ce sont là deux terminaisons plus ou moins défectueuses de la résection que nous examinerons plus loin, après avoir exposé les résultats dont la réalisation est le but de la méthode sous-périostée.

Notre but, avons-nous dit (t. I, p. 607), est de rétablir le type de l'articulation enlevée, non pas précisément le type anatomique, mais le type physiologique. Au coude, le type anatomique est plus ou moins modifié, la forme bimalléolaire remplaçant fréquemment la forme bicondylienne; mais le type physiologique se rétablit complètement, puisque nous obtenons un véritable ginglyme, et nous pouvons dire un ginglyme parfait, pour les cas nombreux où il n'existe pas le moindre mouvement de latéralité, soit au repos, soit pendant que le membre est en contraction.

Cette *solidité latérale d'une articulation complètement mobile*[1], qu'on n'avait jamais signalée avant nos propres opérations, ne peut être obtenue que par la méthode sous-périostée.

La section des ligaments latéraux et du tendon du triceps, que tous les chirurgiens pratiquaient avant nous, empêchait nécessairement la reconstitution d'une néarthrose solide et régulière. Qu'il ne se soit pas produit par hasard, dans quelques cas exceptionnels, une réunion régulière des tissus divisés, ligament par ligament, tendon par tendon, ce

1. Il suffit de lire les descriptions des anciennes observations pour voir combien les résultats étaient défectueux à ce point de vue. On signalait toujours un intervalle plus ou moins grand, comblé par du tissu fibreux, entre l'os du bras et ceux de l'avant-bras. Nous ne connaissons pas, antérieurement à nos observations, un seul cas d'articulation mobile, après une résection totale, dans lequel on ait signalé en même temps la solidité latérale et l'emboîtement exact de l'humérus par un crochet cubital. Nous ne parlons pas d'absence complète de mobilité latérale, aucun chirurgien ne l'avait crue possible après la résection des trois renflements osseux qui constituent l'articulation, mais d'une solidité analogue à celle que nous signalerons à propos de notre troisième variété de néarthrose, dans laquelle les os se trouvent en contact permanent, malgré une très légère mobilité latérale au repos.

n'est certes pas absolument impossible, surtout dans des cas de résections partielles ou superficielles qui auraient été rapidement guéries. Mais à ces faits de hasard et tout à fait exceptionnels après les résections totales (s'ils ont jamais été observés) nous répondons aujourd'hui par des faits réguliers qu'il est en notre pouvoir d'obtenir.

Quand la solidité latérale parfaite se rencontre avec les mouvements aussi étendus qu'à l'état normal, nous avons le type idéal, qu'on obtient quelquefois, mais qu'il n'est pas possible de réaliser à volonté, et qu'il serait souvent dangereux de poursuivre.

A part quelques exceptions, ce type *de ginglyme serré et complètement mobile* n'est pas celui que nous obtenons chez nos opérés les plus forts. C'est le *type de ginglyme serré avec extension limitée entre* 130 *et* 160 *degrés*. Nous dirons plus : c'est ce dernier type que nous recherchons chez les opérés qui doivent se livrer à un travail manuel, pénible et régulier. La limitation du mouvement d'extension, par de forts trousseaux ligamenteux antérieurs et par la rencontre du nouvel olécrâne avec l'humérus en arrière, donne au membre beaucoup de force et le rend plus apte à soutenir la fatigue. Les os en contact s'emboîtent mieux et trouvent plus facilement les points d'appui fixes qui permettent de porter le même poids en faisant moins d'efforts musculaires. La solidité des résistances passives nécessite moins de travail de la part des ligaments actifs de l'articulation.

Nous recherchons ce type parce que, dans la mise en œuvre des ressources réparatrices contenues dans le canal périostéo-capsulaire, on peut quelquefois se tromper dans ses calculs. Le rendement ostéogénique peut ne pas être tout à fait ce qu'on espérait, et, en voulant chercher une extension complète, on pourrait obtenir une articulation beaucoup moins solide : dans les cas, par exemple, où la régénération olécranienne serait insuffisante et où la néoformation humérale manquerait en certains points essentiels.

Ce type d'articulation serrée, avec flexion complète et limitation du mouvement d'extension, est celui que nous retrouvons le plus fréquemment parmi nos opérés portant à bras tendu de 10 à 15 kilogrammes.

Voici quelques exemples de ces différents types de néarthrose. Le plus parfait que nous ayons obtenu est celui que nous a présenté un jeune homme, réséqué du coude gauche en 1870, et qui, en 1882, portait 17 kilogrammes à bras tendu du côté opéré.

Observation LI. — *Résection sous-périostée totale du coude gauche, pour ostéo-arthrite chronique ; ablation d'une colonne osseuse de* 58 *millimètres minimum, dont* 44 *pour l'humérus. — Reproduction d'une saillie épicondylienne exubérante ; opération correctrice. — Solidité latérale parfaite ; mobilité antéro-postérieure complète. — État de l'opéré constaté dix-sept ans après la résection.*

Claude Benoît, âgé de 17 ans, né à Saint-Romain (Saône-et-Loire), tuilier de profession, entré le 10 mai 1870 dans le service de M. Ollier (salle Saint-Sacerdos, n° 1) pour une arthrite fongueuse suppurée du coude gauche.

Il y a neuf mois environ, apparition, à la partie supérieure et postéro-externe du coude gauche, d'une tumeur molle, peu douloureuse à la pression, qui s'accrut insensiblement. Les mouvements de l'avant-bras sur le bras devinrent bientôt difficiles et douloureux. Tuméfaction générale du coude, et bientôt abcès au niveau de la tumeur primitivement formée; pus abondant.

Lors de son entrée à l'hôpital, le malade est pâle, amaigri; l'état de faiblesse dans lequel il se trouve engage M. Ollier à différer toute intervention. On le soumet d'abord à un régime tonique et reconstituant.

L'examen de la poitrine ne révèle aucune lésion pulmonaire.

L'avant-bras est fléchi à angle aigu sur le bras, et forme avec ce dernier un angle de 75 à 80 degrés environ. La tuméfaction du coude s'étend jusqu'à la partie moyenne de l'avant-bras, et remonte sur le bras à 4 travers de doigt au-dessus de l'interligne articulaire. La peau, rouge, amincie, présente à la face externe de l'articulation une vaste ulcération cutanée à grand diamètre vertical, ne mesurant pas moins de 6 à 7 centimètres d'étendue. Au centre est un petit orifice fistuleux, qui pénètre directement dans l'article.

A la partie antéro-interne du coude se trouvent d'autres trajets fistuleux conduisant également sur les surfaces articulaires. Le gonflement des tissus ne permet pas de mesurer séparément les os du membre malade, qui, dans son ensemble, a sensiblement la même longueur que celui du côté sain, 475 millimètres.

Le 17 juin 1870, résection totale du coude.

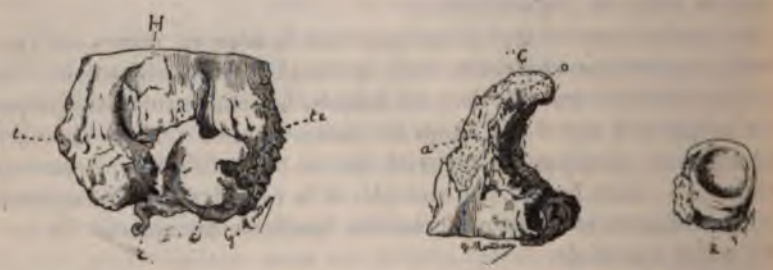

Fig. 196. — Pièces osseuses enlevées dans la résection (*réduction de moitié*).

H. Humérus; *te*, tubérosité externe; *tr*, tubérosité interne; *e,c*, lambeau de cartilage.
C. Cubitus dépouillé de son cartilage diarthrodial, et présentant au niveau de la cavité sigmoïde des excavations qui étaient remplies de matière caséeuse ou de fongosités; *a*, face postérieure de l'olécrâne dépouillé par le détache-tendon d'une couche osseuse superficielle, laissée adhérente au périoste; *o*, sommet de l'olécrâne.
R. Radius. Cet os est à peu près sain; il présente cependant au niveau de son col un amas de fongosités.

M. Ollier résèque 45 millimètres de l'humérus, retranche ensuite la tête du radius, 15 millimètres, et une hauteur du cubitus de 19 millimètres au-dessous de la cavité sigmoïde, et de 45 millimètres si l'on mesure, de la pointe de l'olécrâne à la surface de section. Les os enlevés ont une structure feuilletée et sont atteints d'ostéite raréfiante; les surfaces articulaires sont en grande partie dépouillées de leur cartilage. Dans les points où le cartilage existe encore, on le détache très facilement avec les doigts. La cavité sigmoïde présente plusieurs godets ou dépressions

comblées par des fongosités ou de la matière caséeuse. Les parties réséquées, disposées comme à l'état normal, dans l'extension complète, mesurent 58 millimètres.

Après la destruction des fongosités par le fer rouge et le nitrate d'argent, l'avant-bras étant fléchi sur le bras à angle obtus, on applique un bandage silicaté. L'appareil une fois sec, on pratique une fenêtre au niveau de la plaie, que l'on panse avec du coton imprégné d'huile phéniquée.

A partir du 20 juin le malade commença à se lever et à se promener ; la température rectale, qui ne dépassa pas 38°,6, était devenue normale.

Deux mois après l'opération on sentait une reproduction déjà très avancée de l'olécrâne et des tubérosités humérales. Le malade commençait à se servir de son membre, ne souffrant plus, mais la suppuration continuait toujours par quelques trajets fistuleux.

Il rentra à l'Hôtel-Dieu en 1871, quelques trajets fistuleux donnant encore lieu à un léger suintement, mais ce qui préoccupait surtout l'opéré, c'était l'enraidissement de sa nouvelle articulation, dont les mouvements étaient gênés par une masse osseuse exubérante qui s'était formée au niveau de l'épicondyle et, se dirigeant en dehors et en avant, gênait surtout les mouvements de flexion. La peau, tendue sur cette saillie, était violacée, luisante, amincie et menaçait d'être perforée dans les mouvements de flexion qui devenaient douloureux à ce moment. M. Ollier pratiqua quelque temps après une opération correctrice, et retrancha cette saillie osseuse épicondylienne, qui mesurait 3 centimètres de long, 2 centimètres de large à sa base, et avait une épaisseur maximum de 9 millimètres.

Cet opéré fit partie de la série des réséqués du coude qui fut présentée au *Congrès de l'Association française pour l'avancement des sciences*, en août 1873 ; la guérison était complète, l'articulation solidement reconstituée. Mais la mobilité antéro-postérieure, quoique considérablement augmentée depuis l'excision de la saillie épicondylienne exubérante, n'était pas encore complète, comme l'indique l'observation publiée deux mois après par M. Poncet, dans la *Gazette des hôpitaux* (nov. 1873). Le sujet ne portait à cette époque que 10 kilogrammes à bras tendu.

Nous avons retrouvé cet opéré en 1879, et il est revenu régulièrement nous voir tous les ans jusqu'en 1883.

Voici quel était son état le 6 juillet 1882, douze ans après l'opération; la photographie avait été prise l'année précédente.

Cl. Benoît est devenu de plus en plus fort depuis quelques années; il fait toute espèce de travail de force qu'exige son métier de vigneron. Il gagne 6 francs par jour pendant que les autres ouvriers n'en gagnent que cinq.

Les mouvements de flexion et d'extension, qui avaient été longtemps limités, sont aujourd'hui aussi étendus qu'à l'état normal, comme l'indiquent les figures 197 et 198. Le mouvement de pronation est complet, celui de supination dépasse les deux tiers du mouvement normal.

Le sujet porte pendant dix à quinze secondes, à bras tendu horizontalement :

20 kilos du côté sain ;
17 kilos du côté opéré.

Le membre opéré est toujours cependant plus mince et plus atrophié que ne le ferait croire la presque égalité des forces musculaires ; il y a au moins 3 centimètres de différence pour la circonférence au niveau des saillies musculaires du bras et de l'avant-bras.

Mais ce qui peut expliquer cette différence dans la circonférence des membres, c'est l'absence de graisse sur le membre opéré. La graisse sous-cutanée est très peu abondante et l'on sent nettement les muscles sous la peau. Il est probable que la graisse intermusculaire et intra-musculaire est aussi très diminuée, tandis que la masse des tissus contractiles est à peu près la même dans les deux membres. Nous avons revu ce malade l'hiver suivant, il commençait à tousser ; il n'y avait cependant qu'un peu d'expiration

prolongée au niveau du sommet droit; mais le membre opéré était toujours aussi fort et aussi apte au travail.

Nous avions perdu de vue ce malade depuis 1884, quand nous avons pu le retrouver le 1er août 1887.

Fig. 197. — Premier type des néarthroses obtenues par la résection sous-périostée du coude. — *Ginglyme parfait avec solidité latérale absolue et mobilité complète dans le sens de la flexion et de l'extension.*

Reconstitution du coude après la résection totale. — Flexion active; forme du coude et saillies musculaires. (*D'après une photographie prise en* 1881, *onze ans après la résection. La forme du membre est la même dans cette position en août* 1887, 17 *ans après l'opération*); *la flexion est aussi complète.*

EN. Saillie formée par la tubérosité épicondylienne de nouvelle formation. — O. Saillie olécranienne. — LS. Saillie musculaire formée par le long supinateur. — T. Triceps, peu développé à la partie intérieure où existent plusieurs cicatrices adhérentes, traces d'anciens abcès.

État de l'opéré dix-sept ans après l'opération. — Malgré un travail excessif et l'alimentation souvent insuffisante des vignerons depuis la destruction de la vigne par le phylloxéra, Claude Benoît se trouve dans un état général et local toujours satisfaisant. Les craintes que nous avions eues sur l'état de ses poumons ne se sont pas réalisées; il tousse seulement l'hiver; mais on ne trouve pas aux sommets de signes plus inquiétants qu'il y a trois ans. Le membre est toujours solide et apte à tous les travaux des champs; il a subi cependant quelques modifications :

L'extension, qui était complète il y a six ans, est limitée aujourd'hui à 160 degrés; la flexion est toujours complète, la solidité latérale aussi parfaite qu'autrefois. Malgré cela, il n'a pu porter devant nous les 17 kilos qu'il tenait autrefois à bras tendu pendant 10 à 15 secondes. Il n'a pu tenir avec fixité, à bras tendu, pendant le même laps de temps, que 14 kilos. Il est vrai qu'il nous disait n'être pas en force parce qu'il avait passé une mauvaise nuit et s'était incomplètement restauré. Quand il était bien nourri, ajoutait-il, il avait encore la même force qu'il y a quelques années. Les mouvements de rotation ont la même étendue qu'il y a cinq ans. La force d'extension, mesurée par

le poids que le sujet peut porter en levant l'avant-bras fléchi sur le bras, le coude en l'air, est de 4 kilos.

Il n'avait jamais souffert du coude opéré; mais il éprouvait de temps en temps, en hiver, des douleurs dans le coude sain, qui lui rappelaient celles qu'il avait ressenties autrefois dans le coude gauche, au début de la maladie. Il n'y a rien d'apparent cependant.

Fig. 198. — Coude du même sujet, dans l'extension complète. (*Photographié à la même époque*, 1881.— *Aujourd'hui, août* 1887, *l'extension ne va pas au delà de* 160 *degrés*.)

Aucun de nos opérés n'a dépassé et un seul a atteint ce degré de force, qui n'était pas le résultat d'une excitation temporaire ou d'un dressage particulier du membre à exécuter certains mouvements[1]. Chez Cl. Benoît, ce degré de puissance musculaire durait déjà depuis plusieurs années; il était permanent et lui permettait de gagner un plus fort salaire que les autres ouvriers avec lesquels il travaillait la vigne: il gagnait six francs pendant que les autres n'en gagnaient que cinq.

La diminution de la force du membre et du mouvement d'extension que nous avons constatée récemment, dix-sept ans après la résection, sera-t-elle définitive? Le sujet n'a que 34 ans aujourd'hui, et l'on doit espérer le retour complet de sa force musculaire s'il peut suivre une hygiène plus favorable. Mais cette diminution de force serait-elle l'indice d'un prochain réveil de la tuberculose et le commencement d'une déchéance définitive, amenée par un travail excessif, que le cas n'en

1. Il en est de l'exercice des haltères comme de tous les exercices musculaires. Un sujet qui s'y exerce régulièrement arrive, au bout de quelques semaines, à augmenter notablement le poids qu'il peut porter, à la condition que toute douleur ait disparu dans le coude et que les muscles n'aient pas subi de dégénérescence trop profonde.

resterait pas moins un exemple démonstratif du rétablissement d'une mobilité complète dans le sens de la flexion et de l'extension, unie à une solidité latérale absolue !

Comme type des néarthroses solides, sans mobilité latérale mais à extension limitée, nous citerons le fait d'un garçon boulanger qui porte, comme le précédent, 17 kilos avec le bras opéré, placé dans la position qu'indique la figure 199.

Observation LII. — *Résection sous-périostée du coude droit pour une ostéo-arthrite subaiguë, infectieuse, mais non tuberculeuse, ayant débuté dans la portion juxta-épiphysaire de l'humérus et survenue après une ostéomyélite aiguë du tibia. — Limitation de l'extension à 140 degrés. — Solidité latérale parfaite.*

État orthopédique et fonctionnel du coude réséqué, constaté trois ans après l'opération.

Rabatel, de Voiron, âgé de 17 ans, entre le 29 janvier 1884 salle Saint-Sacerdos, n° 26. De très robuste constitution, il s'est toujours bien porté jusqu'au mois de mars 1883. A cette époque, il y a dix mois par conséquent, brusquement, sans cause occasionnelle appréciable (ni traumatisme, ni surmenage, ni refroidissement), il fut pris de fièvre très vive, avec délire, état typhoïde ataxo-adynamique. Dès le début, on remarqua un gonflement notable de la moitié inférieure du tibia droit (la cheville ne fut jamais prise). Il souffrait cruellement, et quinze jours après, un abcès s'ouvrit sur la face interne de l'os; aucun séquestre ne fut éliminé. Quinze jours plus tard, un gonflement analogue se montra vers l'extrémité inférieure de l'humérus gauche : le coude se fléchit, mais ne suppura pas; des pointes de feu y furent appliquées. Tout consista en de la douleur, de l'impotence fonctionnelle et un enraidissement progressif qui, en trois mois, aboutit à une ankylose en demi-flexion, avec suppression de tout mouvement de rotation de l'avant-bras. Les accidents généraux s'amendèrent peu à peu, et c'est dans l'apyrexie complète que le malade entre à l'hôpital.

Il présente une ankylose complète du coude. Toute rotation est perdue. L'avant-bras est en demi-flexion et en légère pronation. Le coude est tuméfié et donne la sensation d'un empâtement diffus : c'est en arrière et en dehors surtout que la tuméfaction est le plus marquée ; il y a même là un point fluctuant dont l'incision donne issue à un peu de pus phlegmoneux et sanguinolent. On y place un drain.

Le tibia droit présente tous les signes d'une ostéite juxta-épiphysaire de l'extrémité inférieure, avec fistules persistantes, épaississement de l'os, etc. L'articulation tibio-tarsienne et le genou sont libres. Le malade souffre et ne peut marcher qu'avec deux béquilles.

Les os de l'avant-bras et du bras sont d'égale longueur, à droite et à gauche. Le tibia droit est plus court de 1 centimètre que le gauche (39^{cm} contre 40^{cm}).

Les masses musculaires du membre supérieur droit sont déjà notablement atrophiées.

L'état général du malade est assez bon : il est un peu bouffi; cependant il n'y a pas d'albumine dans l'urine. Il n'a jamais toussé et les poumons sont sains.

10 *mai* 1884. — M. Ollier pratique la résection sous-périostée. Incision en baïonnette : peu de lésions des tissus périarticulaires, qui sont seulement indurés et lardacés; pas de fongosités. Le cubitus est ankylosé et fait corps avec l'humérus dans sa portion trochléenne, et la soudure est si complète qu'en cherchant à fléchir l'avant-bras, on arrache une partie de la trochlée qui reste adhérente à l'olécrâne. Le radius est sain; son cartilage est presque intact. La section des os est faite avec la scie funiculaire. De crainte de reproduction exubérante, on enlève, au niveau du futur interligne, une zone circulaire de la gaîne périostéo-capsulaire qui présentait déjà à ce niveau des plaques diffuses de tissu ostéoïde.

Pas de ligature. Drainage épitrochléen. La plaie externe est seulement rétrécie par quelques points de suture à son extrémité supérieure. Pansement à l'iodoforme et à la gaze phéniquée. Sachets d'iodoforme entre les fragments. Gouttière plâtrée.

Examen des pièces fraîches. — Les trois os articulés, comme normalement, dans l'extension complète, on constate qu'on a enlevé une hauteur totale qui est de :

En avant, au niveau du cubitus.	48	millimètres.
— — radius.	51	—
En arrière, au niveau du cubitus.	68	—
— — radius.	55	—

Le cubitus avait été sectionné obliquement, en bas et en arrière.

Radius. — Hauteur enlevée : 12 millimètres au-dessous du cartilage de conjugaison encore appréciable.

Cet os est presque normal. Cartilage persistant recouvert de fongosités sur un espace grand comme une pièce de 20 centimes. Coupe opératoire en tissu bien sain.

Cubitus. — Hauteur enlevée : 42 millimètres, à partir de la pointe de l'olécrâne, mais 12 millimètres seulement au-dessous de la cavité sigmoïde, sans compter l'épaisseur du trait de scie, évaluable à 3 millimètres (scie funiculaire).

Les parties de la surface articulaire olécranienne, où n'adhèrent pas des fragments de trochlée, sont encroûtées d'un cartilage aminci, criblé de trous, sur le pourtour duquel s'insèrent des fongosités rougeâtres n'ayant aucune ressemblance avec celles des ostéo-arthrites tuberculeuses. Le pourtour de l'os présente quelques dépôts sous-périostiques aplatis. Sur une coupe verticale antéro-postérieure, on note l'envahissement graisseux du tissu spongieux et l'ankylose cartilagineuse de la trochlée et de l'olécrâne.

Humérus. — Hauteur enlevée : au niveau de la trochlée, 38 millimètres; au niveau du condyle, 42 millimètres, sans tenir compte de l'épaisseur du trait de scie.

L'extrémité osseuse est très large et mesure, d'une tubérosité à l'autre, 71 millimètres; ceci tient à des ossifications sous-périostiques abondantes, qu'on distingue nettement sur la surface de section. Des traces encore visibles du cartilage de conjugaison permettent de limiter la lésion primitive à la région trochléenne de l'épiphyse, et aussi à la moitié postérieure de l'épiphyse condylienne : c'est là que l'os est le plus raréfié et friable, et sur la portion fracturée on voit un tissu osseux médullisé, et même quelques véritables fongosités vasculaires, au milieu desquelles on rencontre quelques petites portions d'os scléreux, sec, grisâtre, qui forment autant de petits séquestres isolés.

Suites de l'opération. — Elles sont très simples et l'apyrexie est à peu près complète. Dès le 22 mai on commence la mobilisation articulaire, et pendant tout le mois de juin, le malade fait des exercices journaliers. Il porte une écharpe de caoutchouc pour maintenir autant que possible la flexion.

Le 29 *juillet* 1884, le malade rentre chez lui dans un état de santé excellent. Relativement à l'état local on note ce qui suit :

Extension : 140°; flexion : 55°. Les mouvements de rotation s'exécutent bien, sauf la pronation, qui n'est pas tout à fait complète. A bras tendu, pendant cinq ou six secondes, le malade porte un haltère de 3kg,800.

Au dynamomètre, il marque du côté sain, 50; du côté opéré, 16. La plaie opératoire est à peu près cicatrisée, sauf en un point qui correspond au deuxième coude de la baïonnette; il reste là encore une petite fistule, de même qu'au niveau de la contre-ouverture interne; on y laisse un petit faisceau de crins. Ce trajet fistuleux ne donnait lieu à un suintement appréciable qu'après les exercices de mobilisation du coude; mais comme il n'y avait aucune douleur, on ne s'en inquiétait pas. Toute la région du coude est dure au toucher, osseuse. La reproduction est des plus nettes, sous la forme bicondylienne. L'olécrâne nouveau est encore court et peu développé.

Le malade est revu le 10 *mars* 1886. Depuis sa sortie de l'hôpital, il s'est toujours bien porté, a grandi et s'est fortifié. Il n'a plus souffert dans le membre supérieur,

cicatrisé très peu de temps après son retour chez lui. Il a toujours travaillé, soit aux travaux agricoles, soit au pétrissage du pain. Il porte pendant huit à dix secondes à bras tendu, en supination, un poids de 14kg,500. Il présente cependant une assez

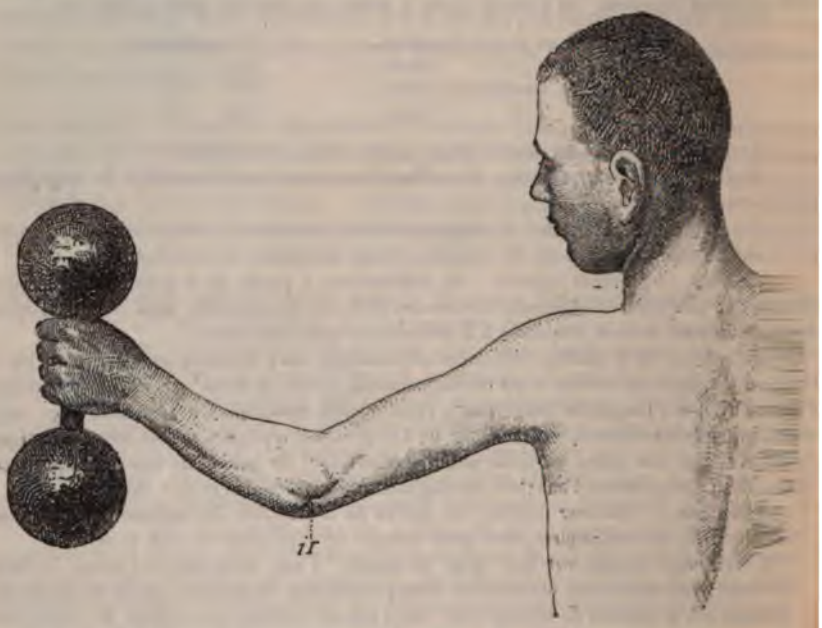

Fig. 199. — Deuxième type des néarthroses obtenues par la résection sous-périostée du coude. — *Ginglyme parfait avec solidité latérale complète et extension limitée.* — Sujet opéré d'une résection totale du coude pour une arthrite avec ankylose consécutive, due à une ostéite épiphysaire infectieuse, non tuberculeuse. (*Photographie deux ans après l'opération.*)

A cette époque, le sujet ne portait à bras tendu qu'un haltère de 14 kilos ; mais six mois plus tard, en février 1887, il portait de la même manière 17 kilos.

Cet opéré, présenté à la Société de médecine de Lyon (séance du 21 février), a porté, pendant 8 à 9 secondes, à bras tendu, *deux haltères pesant ensemble 17 kilos.* Puis, l'avant-bras ayant été fléchi sur le bras, le coude maintenu en l'air, il a replacé l'avant-bras dans l'extension avec un haltère de 7 kilos dans la main. — *i r*, incision de résection.

grande atrophie musculaire. Les mouvements n'ont que fort peu gagné en étendue : extension, 145 degrés.

21 *février* 1887. A bras tendu, il porte pendant sept secondes environ :

Côté sain (droit).	19 kilogrammes.
— opéré (gauche).	17 —

Il porte sans peine, du côté opéré, 16 kilogrammes pendant un temps plus long. La force d'extension du triceps est de :

Côté sain.	10kg,500
— opéré.	7kg.

La force de flexion est de :

Côté sain.	16 kilogrammes.
— opéré.	12 —

Au dynamomètre à pression, il marque :

Côté sain.	95°
— opéré.	67°

Il a un peu perdu comme extension : angle de flexion, 40°; angle d'extension, 140°.

Fig. 200. — Même sujet, le bras fléchi. (*Photographié à la même époque.*) *ir*, incision de résection.

Les mouvements de rotation ont environ la moitié de leur étendue normale. La position habituelle est la demi-pronation. On prend les mensurations suivantes :

Humérus sain. . .	320	millimètres,	de l'angle postérieur de l'acromion à la face inférieure du condyle au niveau de l'articulation radio-humérale.
— opéré. . .	295	—	
Cubitus sain. . . .	295	—	de la pointe de l'olécrâne à l'apophyse styloïde.
— opéré. . .	260	—	

La longueur totale du membre, de l'angle postérieur de l'acromion à l'apophyse styloïde du cubitus, les coudes étant maintenus au même degré d'extension, est de 585 millimètres pour le côté sain, et de 545 pour le côté opéré.

Circonférence du bras sain.	300	millimètres.
— — opéré.	265	—
Circonférence de l'avant-bras sain.	280	—
— — opéré.	250	—

Un peu d'adipose compensatrice sur la totalité du membre : peut-être y a-t-il un peu plus de poils sur le membre opéré; en tout cas, il ne présente aucun trouble de sensibilité et ne transpire pas davantage.

Le coude présente deux tubérosités humérales larges et très nettement dessinées; l'épitrochlée a deux sommets à fleur de peau. La dépression intermédiaire répond au trajet du drain perforant qui a excité autour de lui les propriétés ossifiantes du périoste. Au-dessous et en avant de l'épicondyle, on sent une tête radiale, plus volumineuse que la diaphyse, et qui roule, à craquements, sous le doigt, dans les mouvements de rotation. L'olécrâne nouveau est légèrement dévié en dedans et vient, dans l'extension, limiter ce mouvement, en butant contre la face postérieure de l'humérus.

Le malade ne souffre absolument pas; il se sert continuellement de son bras, pétrit le pain et peut se livrer à toute espèce de travail sans fatigue. Les craquements qu'il ressent dans le coude sont la seule différence qu'il accuse entre les deux côtés.

Parmi les cas les plus démonstratifs que nous puissions invoquer, car il y a eu vérification par l'autopsie de l'état de la néarthrose, nous citerons le sujet de l'observation V, rapportée dans le tome I, page 353, dans l'étude générale des processus réparateurs. Il fléchissait le coude à 40 degrés, l'étendait à 170, et présentait des mouvements étendus de pronation et de supination, le radius décrivant un arc de 100 de-

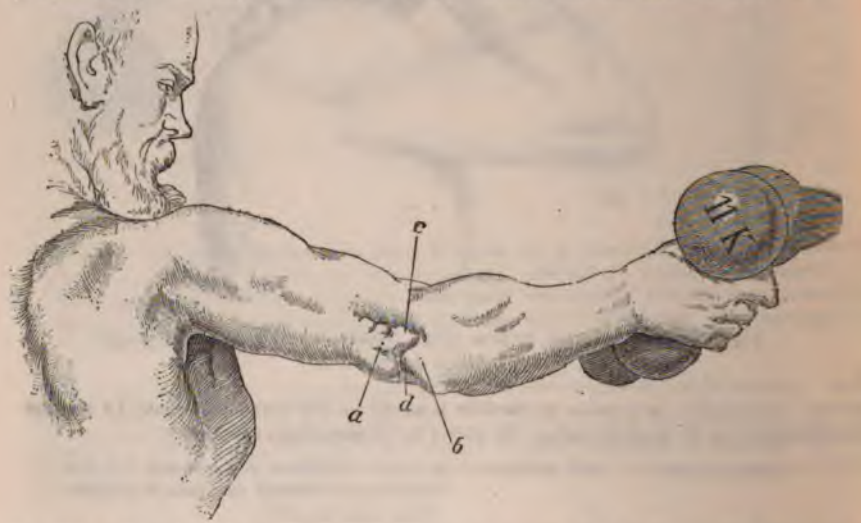

Fig. 201. — Bras de H. Demaille, dont l'autopsie a été rapportée, T. I, p. 353. — Maximum d'extension qu'il peut atteindre en portant deux haltères pesant ensemble 11 kilog. — *c*, *d*, cicatrice de l'incision de résection; *a*, saillie épicondylienne; nouvelle, *b*, saillie olécranienne. (*Dessiné d'après nature* par L. Guy.) Cette figure n'a pas la rigueur de celles qui sont faites d'après la photographie. L'artiste, frappé par la force du sujet, a voulu faire ressortir dans le dessin son aspect athlétique.

grés. Il portait à bras tendu, avec la main du côté opéré, deux haltères de $5^{kg},500$, soit un poids de 11 kilogrammes qu'il maintenait dans cette position pendant une minute et plus. La figure 201 le représente.

On observe principalement ce type de néarthrose chez les sujets jeunes, opérés entre quinze et trente ans. C'est à cet âge que se forment ces larges tubérosités latérales qui donnent à l'extrémité inférieure de l'humérus un diamètre transversal plus grand que le diamètre normal. Sur le vivant, en raison de la situation sous-cutanée du point le plus saillant des tubérosités, on peut assez bien se rendre compte du degré de la régénération, à la condition toutefois de prendre dans ces mensurations les précautions que nous ayons déjà indiquées.

La cause la plus apparente de cette limitation de l'extension réside dans un épais crochet olécranien qui arc-boute contre la face postérieure de l'humérus ; mais une autre cause, que les autopsies nous ont montrée comme tout aussi puissante, et qui se combine d'ailleurs avec la première, tient à la résistance du ligament antérieur de l'articulation considérablement épaissi par l'inflammation chronique. S'il n'y avait que le crochet olécranien, il s'userait probablement à la longue ou se creuserait une cavité de réception chez les jeunes sujets. Il faut toujours tenir compte, du reste, des saillies ostéophytiques qui, suivant le point où elles poussent, arrêtent tel mouvement ou tel autre.

Chez certains adolescents, l'exubérance de l'ossification nouvelle est quelquefois telle que le coude en est déformé. Mais c'est un excès dont il faut, en général, se féliciter chez les sujets obligés de travailler de force ; ils sont capables d'exercer les métiers les plus pénibles, tels que celui de forgeron. Bien qu'un pareil degré de force puisse exceptionnellement être compatible avec une mobilité aussi étendue qu'à l'état normal (obs. LI), ce sont les sujets de la deuxième catégorie, c'est-à-dire n'ayant pas une extension complète, qui nous ont fourni le plus d'exemples de ces membres vigoureux et aptes à tous les travaux.

Le cas du jeune homme mort de méningite, et dont nous avons rapporté l'autopsie (p. 314), appartient à cette variété, qui présente, du reste, d'assez grandes différences, déterminées par le degré de l'extension. Mais nous n'avons que l'embarras du choix parmi nos opérés : c'est le type le plus fréquent, et nous aurions encore beaucoup plus à choisir si nous y faisions entrer ceux qui ont en même temps une diminution sensible du mouvement de flexion.

Ces deux variétés de néarthroses du coude complètement solides latéralement, constituent des ginglymes parfaits ; elles ne diffèrent entre elles que par l'étendue des mouvements d'extension, et peuvent se rencontrer *successivement et même alternativement chez le même sujet*, quand la néarthrose a été surmenée ou a été momentanément enroidie par une poussée rhumatismale. Ainsi tel sujet qui, à un moment donné, avait ses mouvements entiers de flexion et d'extension, et qui voit ce dernier se limiter sous l'influence d'une complication quelconque, passe de la première variété dans la seconde.

Parmi les exemples de ce changement dans l'étendue des mouvements, nous rapporterons celui d'une de nos premières opérées (1864) qui, après avoir joui pendant quelques années d'une extension complète, n'a plus aujourd'hui, vingt-quatre ans après l'opération, qu'une extension à 125 degrés. (Voy. p. 369.)

Si l'absence de toute mobilité latérale est un caractère commun à nos deux premiers types, le troisième et le quatrième présenteront, soit un peu de glissement latéral entre les surfaces contiguës, soit une laxité plus grande, mais toujours sans qu'il existe d'intervalle appréciable entre l'humérus et les os de l'avant-bras, et sans que les os articulés entre eux s'abandonnent dans les mouvements.

Le troisième type est caractérisé par *un ginglyme complètement automobile dans le sens des mouvements normaux, et par une très légère mobilité passive* qu'on constate en saisissant d'une main l'extrémité inférieure de l'humérus, et de l'autre les os de l'avant-bras. Cette *laxité* permet à peine un déplacement latéral de quelques millimètres, dont le sujet ne s'aperçoit pas et qu'on ne constate qu'au repos. Elle disparaît tout à fait quand les muscles sont en contraction.

Cette légère laxité, qu'on observe avec les différentes formes anatomiques de la néarthrose, peut encore être compatible avec une grande force du membre ; nous n'avons pas constaté cependant d'opérés de cette catégorie portant plus de 10 kilos à bras tendu ; mais ils en portent aisément jusqu'à 8 ou 9.

Le sujet dessiné dans les figures 202 et 203 présente cette légère mobilité latérale, qui est due probablement au raclage minutieux que nous dûmes faire de sa gaine capsulaire, en partie transformée en fongosités. Voici, du reste, son observation, très intéressante à plusieurs points de vue.

Observation LIII. — *Résection totale du coude droit pour une ostéo-arthrite tuberculeuse. — Foyers tuberculeux en suppuration au sommet du poumon droit. — Résection totale du coude. — Guérison. — Persistance de la guérison locale. — Amélioration graduelle de l'état du poumon et de la santé générale.*

État de l'opéré cinq ans après la résection.

Benoît Gautheron, 41 ans, cultivateur à Bonnay (Saône-et-Loire), entre à la Clinique le 1er juin 1882. Pas d'antécédents tuberculeux manifestes. En 1866, pendant son service militaire : pleurésie du côté droit, qui fut suivie d'abcès froids sous les fausses côtes à droite. Ces abcès se manifestèrent à plusieurs reprises. Le malade cependant fit la guerre en 1870, et fut emmené prisonnier en Allemagne ; à la suite des fatigues et des privations, il se remit à tousser, l'hiver surtout. En 1879, altération de la santé générale, douleurs spontanées dans le coude droit, développées sans traumatisme appréciable. Amaigrissement. Entrée à l'Hôtel-Dieu le 1er juin 1881. A ce moment-là, râles dans le tiers supérieur du poumon droit ; sous la clavicule, et en arrière vers l'angle interne de l'omoplate, respiration soufflante, presque caverneuse ; râles humides à grosses bulles, fixes comme siège, ce qui fit diagnostiquer des cavernules en voie de dévelop-

pement. Expectoration muco-purulente, quelques crachats nummulaires. Au coude, impotence fonctionnelle absolue, masses fongueuses autour de l'articulation, en arrière surtout; fièvre tous les soirs.

Le malade fut en observation jusqu'au 7 août. Peu de changement dans l'état local, fluctuation en certains points, fusées sous le triceps et jusqu'à la partie moyenne de l'avant-bras. L'état pulmonaire ne s'aggravant pas, et l'état général s'étant amélioré sous l'influence du traitement institué, on pratiqua la résection le 7 août 1882.

L'articulation est remplie de fongosités mollasses, infiltrées de pus, présentant de nombreux points caséeux, et dépassant en plusieurs points les limites de la synoviale, sous le triceps notamment et sur la face externe de l'avant-bras. Contre-ouverture à ce niveau; abrasion minutieuse des fongosités et cautérisation au fer rouge. Résection des trois os, sus-épicondylienne pour l'humérus, sous-coronoïdienne pour les os de l'avant-bras : le cubitus à 45 millimètres de la pointe de l'olécrâne et à 15 millimètres de la cavité sigmoïde, l'humérus à 40 millimètres au-dessus de la trochlée, le radius à 15 millimètres au-dessous de la cupule. Du côté de l'humérus, les cartilages ne sont pas partout détruits, mais ils présentent de la dégénérescence fibreuse et fongueuse et se détachent facilement des os sous-jacents. Du côté du cubitus, le cartilage est plus altéré; on trouve en dehors et en dedans deux excavations cupuliformes remplies par des fongosités d'origine probablement sous-chondrique. Les trois os, rapprochés dans la situation qu'ils occupent dans l'extension complète, représentent une colonne osseuse de 58 millimètres.

Sous l'influence de cette opération, qui eut des suites très simples, la santé générale s'améliora immédiatement : la toux diminua, l'expectoration cessa bientôt d'être purulente; on ne constata plus, du moins, de crachats nummulaires. Au mois de février, lorsque le malade partit pour Longchêne, on constata l'état suivant : persistance de gros râles humides donnant encore en certains points, notamment sous la clavicule, la sensation de gargouillement. La respiration n'a plus le timbre caverneux; les râles cependant sont toujours fixes. Le malade ne tousse presque plus; il a pris un embonpoint relativement considérable et n'a plus eu de fièvre depuis longtemps.

Le coude est cicatrisé, sa forme est régulière; un peu de mobilité latérale; le malade porte déjà 5 kilogrammes à bras tendu. L'extension et la flexion sont complètes; tous les mouvements s'exécutent suivant le type physiologique. Formation de deux tubérosités humérales nouvelles, moins saillantes cependant que chez certains réséqués.

Le malade revient, et le 21 mai 1884, on constate que son état général est très bon. Il pèse aujourd'hui 71 kilogrammes, 8 kilogrammes de plus qu'avant son entrée à l'hôpital. Il ne tousse plus et crache si peu qu'on n'a pas pu avoir de ses crachats pour rechercher ses bacilles. Cependant l'examen pratiqué par M. le professeur Bondet, M. Perret et plusieurs membres de la Société de médecine, à qui ce malade a été présenté, révèle toujours l'existence de cavernules non encore cicatrisées.

Le coude a plus de solidité, mais toujours un peu de mobilité latérale, explicable par la quantité de tissus malades qu'on a été obligé d'enlever dans la gaine périostéo-capsulaire. Les cautérisations et les grattages ont été poussés très loin et ont dû, par conséquent, enlever une certaine épaisseur de la gaine périostéo-capsulaire, ce qui a diminué d'autant les éléments de reconstitution.

Il porte sans difficulté, la main étant en demi-pronation et le bras tendu, 8 kilogrammes pendant quinze secondes.

La force d'extension produite par le triceps n'est que de 1500 grammes. On la mesure par le poids que la main peut soulever, l'avant-bras étant fléchi sur le bras et porté derrière la tête, puis ramené dans l'extension. Les mouvements de flexion et d'extension sont aussi étendus qu'à l'état normal. Ceux de rotation presque aussi étendus; pronation complète, supination représentant les deux tiers de l'excursion normale. L'humérus est terminé par deux saillies latérales transversales, moins épaisses que celles qu'on constate chez les sujets plus jeunes, mais régulières et bien dessinées. Le cubitus

se termine par un petit olécrâne adhérent à la diaphyse ancienne et surmonté d'une masse osseuse indépendante. Le radius se perd au milieu des parties molles.

A la date du 26 juillet 1886, le malade écrivait à M. Ollier qu'il jouissait d'une santé parfaite, pouvait exécuter tous les mouvements normaux du bras et porter avec le bras opéré 9 kilog. à bras tendu. Le membre est resté toujours plus mince que l'autre, sans présenter de troubles trophiques cutanés.

Aucun accident local (suppuration, douleur) ne s'était produit dans le coude réséqué. Il n'y avait plus de toux ni d'expectoration. Depuis 1884, du reste, il avait été impossible d'avoir un crachat pour faire la recherche des bacilles.

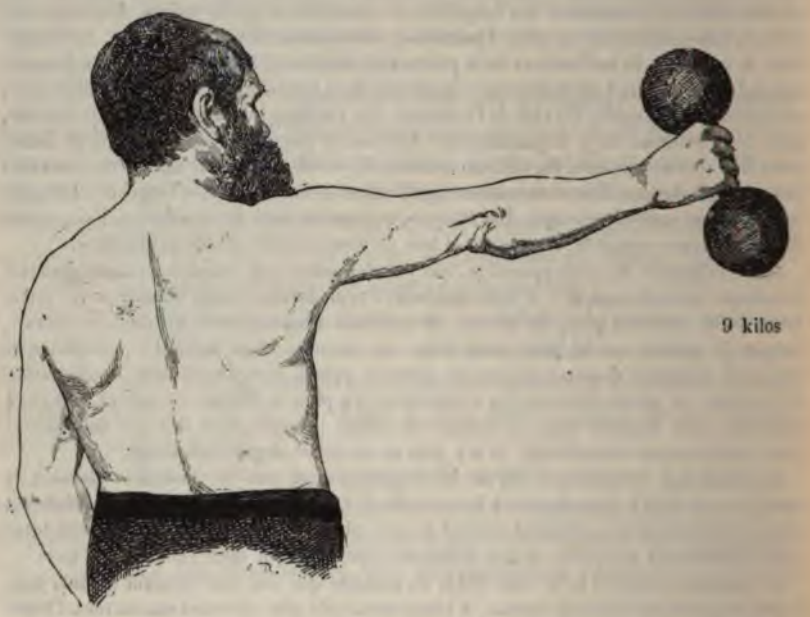

Fig. 202. — Troisième type des néarthroses obtenues par la résection sous-périostée du coude. — *Mobilité complète avec une très légère laxité latérale au repos.* — Membre opéré maintenu activement dans l'extension complète, portant à bras tendu un haltère de 9 kilos. (*Photographié quatre ans après l'opération.*) Le pli transversal, qu'on voit au niveau de l'interligne articulaire, indique qu'il persiste un peu de laxité latérale.

Nous ne redoutons pas ce troisième type de ginglymes chez les hommes qui n'ont pas un travail pénible à exécuter et qui tiennent, avant toute chose, à avoir des mouvements étendus. La grande mobilité de leur membre, jointe à une solidité suffisante, leur rend plus de services pour les actes et les mouvements usuels de la vie ordinaire. Ils sont moins forts, mais plus adroits. C'est un type de néarthrose particulièrement avantageux pour les femmes qui n'ont pas à travailler péniblement de leurs mains et, à plus forte raison, pour celles qui n'ont qu'à vivre de leurs rentes. La mobilité du coude leur est surtout précieuse.

Il y a, du reste, une foule de transitions entre ces divers types que nous admettons pour la commodité de la description, mais qui n'ont rien d'absolu; aussi serait-il difficile d'y faire rentrer toutes les néarthroses du coude; il en est même beaucoup qui ne répondent exactement à aucune de ces classifications.

Fig. 203. — Même sujet que pour la figure 202. Flexion du bras opéré. (*Photographie prise à la même époque, quatre ans après la résection.*)

État du malade cinq ans après la résection. — L'état général du malade s'est toujours maintenu excellent, il ne tousse plus, excepté en hiver; il est aujourd'hui garde champêtre de sa commune, et ne travaille la terre que rarement. Il porte toujours 9 kilos à bras tendu (août 1887).

Les sujets qui rentrent, du reste, dans une des trois premières catégories, doivent être, malgré leurs différences, classés tous au nombre des excellents résultats. Ils ne peuvent être obtenus que par la méthode sous-périostée; jamais, dans les mêmes conditions, la méthode ancienne n'a permis de constater rien de semblable.

Le quatrième type, que nous appelerons *ginglyme imparfait, à type irrégulier*, et dont la figure 170 (p. 221) nous a fourni un premier exemple, présente plus ou moins de laxité latérale au repos et un certain degré de déviation de l'avant-bras pendant les contractions musculaires. Ces défectuosités sont dues, soit à l'insuffisance et à l'irrégularité de la régénération osseuse, soit à la laxité persistante de l'appareil ligamenteux. Le défaut de plasticité du sujet, des maladies intercurrentes, l'inégalité de répartition des lésions destructives avant l'opération, la nécessité de sacrifier des portions trop altérées de la gaine périostique, expliqueront, dans beaucoup de cas, l'irrégularité des processus réparateurs ; mais des fautes commises ou des omissions dans le traitement consécutif expliqueront peut-être aussi souvent le défaut d'équilibre de la néarthrose. La laxité pourra être antéro-postérieure ou latérale.

L'absence de l'olécrâne, par exemple, amènera un défaut de solidité d'avant en arrière, et si le sujet s'est servi trop tôt de son membre, il pourra en résulter une tendance à la subluxation de l'avant-bras en avant. L'inégalité dans la régénération des tubérosités amènera une inclinaison latérale de l'avant-bras dans un sens ou dans l'autre.

Ces néarthroses imparfaites peuvent être encore des ginglymes cependant, parce que, malgré leur laxité, les surfaces osseuses se correspondent et ne sont automobiles que dans le sens antéro-postérieur. L'avant-bras peut se dévier légèrement en dehors ou en dedans, mais il ne tombe pas. Non seulement il est toujours gouverné par les muscles dans le sens des mouvements réguliers du ginglyme, c'est-à-dire dans le sens de l'extension et de la flexion, mais il ne se dévie pas davantage quand on soulève passivement le coude.

Les sujets présentant ces ginglymes imparfaits peuvent encore arriver à se servir très utilement de leur bras, et même porter à bras tendu des poids de 6 et 7 kilogrammes. Nous représentons (p. 365) un sujet opéré depuis vingt ans, et chez lequel la constitution de la néarthrose fut entravée par un érysipèle grave, survenu au deuxième mois de la résection. Cet érysipèle suivit presque toute la surface du corps, et dura six semaines, en tenant constamment la vie du malade en danger. La convalescence fut longue et difficile, et, comme cette grave perturbation de la nutrition arriva au moment que nous considérons comme le plus important pour l'accomplissement du processus ossifiant, il en résulta un défaut de régénération qui porta surtout sur le condyle interne de l'humérus et sur l'olécrâne. Le cubitus s'articule bien avec le court prolongement qui représente l'épitrochlée, mais l'axe de la néarthrose est oblique en haut et en dedans ; de là, la chute de l'avant-bras en dedans, quand le membre est dans l'extension. L'olécrâne est représenté par une masse osseuse de 3 centimètres de long sur 2 de large, mobile sur le corps du cubitus. Malgré cela, cet homme, qui est tisseur de son métier

(et qui vient de quitter Lyon, à l'âge de 47 ans, pour aller l'exercer en Amérique), peut soulever et porter pendant 4 ou 5 secondes, à bras tendu, un haltère de 7 kilogrammes ; mais il se fatigue vite.

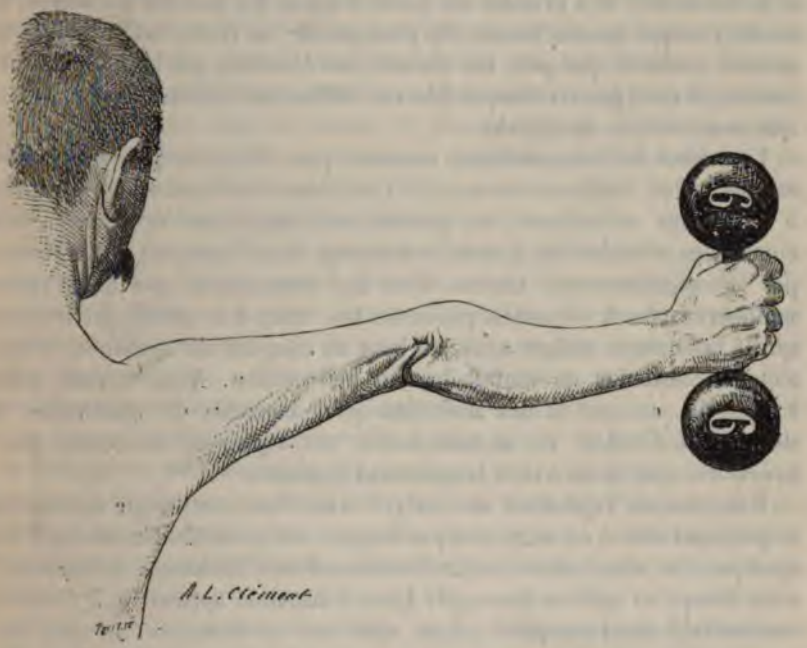

Fig. 204. — Quatrième type des néarthroses obtenues par la résection sous-périostée du coude. — *Ginglyme imparfait, à type irrégulier* dû, dans le cas présent, à l'insuffisance de la régénération épitrochléenne. — Sujet âgé de 47 ans aujourd'hui, opéré il y a 21 ans, en février 1867. Dans la flexion, qui est très complète, le coude a un aspect très régulier.

La figure montre la forme du bras pendant qu'il porte un haltère de 6 kilos. Il peut porter jusqu'à 7 kilos, mais avec peine. — Il ne peut tenir cet haltère qu'en tremblant. Pour pouvoir le photographier avec netteté, un aide a légèrement soutenu l'haltère avec le bout du petit doigt.

Quand les os ne sont pas en contact régulier, qu'ils se déplacent les uns sur les autres dans les divers mouvements, sans être toutefois séparés par un intervalle appréciable, on peut avoir encore des articulations très utiles, mais on ne doit pas les classer parmi les ginglymes ; ce sont des arthrodies plus ou moins lâches, qui répondent à de nombreuses variétés anatomiques, et sont par cela moins difficiles à classer.

Les ginglymes imparfaits, et même certaines arthrodies un peu lâches, peuvent être compatibles avec un bon fonctionnement du membre, quand les muscles sont intacts et vigoureux. Mais, à mesure que la laxité augmente, que la distance entre les os s'accentue, le résultat physiologique est de plus en plus imparfait, et l'on peut arriver par des transitions insen-

sibles à ces pseudarthroses lâches que donnait la méthode ancienne, et dont on se félicitait cependant quand il y avait des mouvements assez énergiques de flexion. Pourvu que, à un moment donné, les os arrivent à se rencontrer et à prendre un point d'appui les uns sur les autres, le coude réséqué pourra rendre les plus grands services; mais, malgré la grande mobilité que peut lui donner une résection par la méthode ancienne, il n'est jamais comparable aux différentes variétés de ginglymes que nous venons de signaler.

La résection sous-périostée exposant par elle-même plus que la résection par la méthode ancienne à l'ankylose consécutive, ou au moins à la raideur articulaire, on pourra rencontrer des néarthroses du coude peu mobiles ou à demi ankylosées chez les sujets qui n'auront pas été régulièrement traités. C'est une terminaison que nous avons malheureusement constatée plusieurs fois chez des opérés qui avaient quitté la clinique malgré nous, au bout de cinq ou six semaines, et qui s'étaient abstenus de mobiliser leur articulation. Mais, comme nous l'avons dit, ce sont là des accidents qu'il dépendra du chirurgien et du malade d'éviter, en se conformant aux règles du traitement post-opératoire que nous avons longuement exposées.

Il est des cas cependant où, malgré la meilleure technique opératoire et post-opératoire, on ne pourra pas compter sur un brillant résultat; il est quelques cas même où le résultat fonctionnel sera fatalement défectueux : c'est lorsqu'on opérera des sujets âgés, à nutrition appauvrie, à muscles irrémédiablement atrophiés; mais, dans ces cas-là encore, on aura des résultats bien meilleurs que ceux de la méthode ancienne. Plus les conditions sont mauvaises, plus il faut mettre de soin à conserver les restes des organes compromis. Nous avons vu, d'après nos autopsies, combien les muscles déjà malades supportaient mal les traumatismes, même les plus légers en apparence; c'est une raison de plus pour les tourmenter le moins possible et pour ménager leurs sources de nutrition et d'innervation. Qu'ils s'atrophient par névrite ascendante ou de voisinage, ou par action réflexe, ils toléreront mieux le traumatisme quand il ne les touchera qu'indirectement, c'est-à-dire quand on aura manœuvré sous le périoste et la capsule. Il en sera de même au point de vue de la fixité de la néarthrose. Toutes choses égales d'ailleurs, les résultats sont toujours supérieurs quand on a conservé la gaine périostéo-capsulaire. En se plaçant dans les conditions exigées pour une comparaison rigoureuse, on constatera partout cette supériorité que nos expérimentations ont démontrée si clairement. Jamais nous n'avons observé, pour notre part, ces échecs absolus qu'on constatait très souvent après les anciennes opérations, et dont Gurlt et Otis ont signalé des cas si nombreux à la suite des résections pour plaies de guerre.

Avant de se prononcer sur le résultat d'une résection du coude, il faut

(et qui vient de quitter Lyon, à l'âge de 47 ans, pour aller l'exercer en Amérique), peut soulever et porter pendant 4 ou 5 secondes, à bras tendu, un haltère de 7 kilogrammes; mais il se fatigue vite.

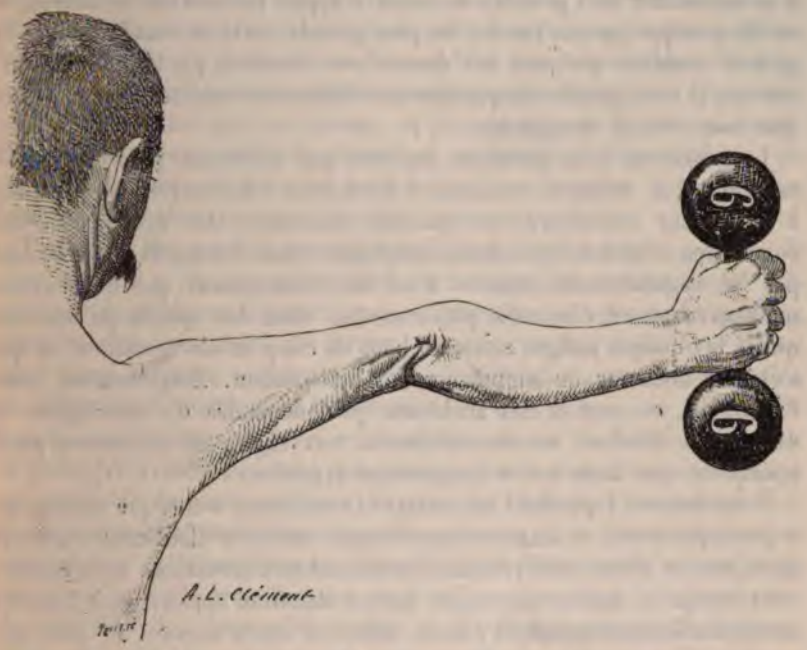

Fig. 204. — Quatrième type des néarthroses obtenues par la résection sous-périostée du coude. — *Ginglyme imparfait, à type irrégulier* dû, dans le cas présent, à l'insuffisance de la régénération épitrochléenne. — Sujet âgé de 47 ans aujourd'hui, opéré il y a 21 ans, en février 1867. Dans la flexion, qui est très complète, le coude a un aspect très régulier.

La figure montre la forme du bras pendant qu'il porte un haltère de 6 kilos. Il peut porter jusqu'à 7 kilos, mais avec peine.— Il ne peut tenir cet haltère qu'en tremblant. Pour pouvoir le photographier avec netteté, un aide a légèrement soutenu l'haltère avec le bout du petit doigt.

Quand les os ne sont pas en contact régulier, qu'ils se déplacent les uns sur les autres dans les divers mouvements, sans être toutefois séparés par un intervalle appréciable, on peut avoir encore des articulations très utiles, mais on ne doit pas les classer parmi les ginglymes; ce sont des arthrodies plus ou moins lâches, qui répondent à de nombreuses variétés anatomiques, et sont par cela moins difficiles à classer.

Les ginglymes imparfaits, et même certaines arthrodies un peu lâches, peuvent être compatibles avec un bon fonctionnement du membre, quand les muscles sont intacts et vigoureux. Mais, à mesure que la laxité augmente, que la distance entre les os s'accentue, le résultat physiologique est de plus en plus imparfait, et l'on peut arriver par des transitions insen-

sibles à ces pseudarthroses lâches que donnait la méthode ancienne, et dont on se félicitait cependant quand il y avait des mouvements assez énergiques de flexion. Pourvu que, à un moment donné, les os arrivent à se rencontrer et à prendre un point d'appui les uns sur les autres, le coude réséqué pourra rendre les plus grands services; mais, malgré la grande mobilité que peut lui donner une résection par la méthode ancienne, il n'est jamais comparable aux différentes variétés de ginglymes que nous venons de signaler.

La résection sous-périostée exposant par elle-même plus que la résection par la méthode ancienne à l'ankylose consécutive, ou au moins à la raideur articulaire, on pourra rencontrer des néarthroses du coude peu mobiles ou à demi ankylosées chez les sujets qui n'auront pas été régulièrement traités. C'est une terminaison que nous avons malheureusement constatée plusieurs fois chez des opérés qui avaient quitté la clinique malgré nous, au bout de cinq ou six semaines, et qui s'étaient abstenus de mobiliser leur articulation. Mais, comme nous l'avons dit, ce sont là des accidents qu'il dépendra du chirurgien et du malade d'éviter, en se conformant aux règles du traitement post-opératoire que nous avons longuement exposées.

Il est des cas cependant où, malgré la meilleure technique opératoire et post-opératoire, on ne pourra pas compter sur un brillant résultat; il est quelques cas même où le résultat fonctionnel sera fatalement défectueux : c'est lorsqu'on opérera des sujets âgés, à nutrition appauvrie, à muscles irrémédiablement atrophiés; mais, dans ces cas-là encore, on aura des résultats bien meilleurs que ceux de la méthode ancienne. Plus les conditions sont mauvaises, plus il faut mettre de soin à conserver les restes des organes compromis. Nous avons vu, d'après nos autopsies, combien les muscles déjà malades supportaient mal les traumatismes, même les plus légers en apparence; c'est une raison de plus pour les tourmenter le moins possible et pour ménager leurs sources de nutrition et d'innervation. Qu'ils s'atrophient par névrite ascendante ou de voisinage, ou par action réflexe, ils toléreront mieux le traumatisme quand il ne les touchera qu'indirectement, c'est-à-dire quand on aura manœuvré sous le périoste et la capsule. Il en sera de même au point de vue de la fixité de la néarthrose. Toutes choses égales d'ailleurs, les résultats sont toujours supérieurs quand on a conservé la gaîne périostéo-capsulaire. En se plaçant dans les conditions exigées pour une comparaison rigoureuse, on constatera partout cette supériorité que nos expérimentations ont démontrée si clairement. Jamais nous n'avons observé, pour notre part, ces échecs absolus qu'on constatait très souvent après les anciennes opérations, et dont Gurlt et Otis ont signalé des cas si nombreux à la suite des résections pour plaies de guerre.

Avant de se prononcer sur le résultat d'une résection du coude, il faut

attendre d'avoir mis en œuvre toutes les ressources du traitement post-opératoire. On peut généralement sans doute, au bout de trois ou quatre mois, prévoir approximativement ce que donneront dans l'avenir la plupart des résections de cette articulation ; mais il ne faut pas se hâter de s'enorgueillir dans le cas où tout marche à souhait, pas plus qu'il ne faut se décourager dans les cas défavorables. On doit redouter, dans les premiers, les déplacements secondaires et surveiller de près la néarthrose pendant plusieurs mois au moins, et plus longtemps si c'est possible. Pour les cas opérés dans de mauvaises conditions, il faut redoubler de patience, recourir à tous les moyens que nous avons indiqués plus haut, et combattre surtout l'atrophie musculaire.

L'atrophie des muscles est toujours la complication la plus grave et la plus difficile à réparer quand elle est ancienne, et surtout quand elle remonte à plusieurs années avant l'opération. C'est alors que les muscles sont incapables de diriger les mouvements et de fixer les os dans leurs rapports normaux. L'avant-bras, mal soutenu, s'incline en en dehors ou en dedans, ou bien tombe tout d'un coup, sans que le malade puisse l'arrêter au degré voulu d'extension et de flexion. Ce défaut de fixité n'est ordinairement que passager; on le voit disparaître peu à peu au bout de quelques mois d'exercices. C'est là l'avantage des résections sous-périostées dans lesquelles on a conservé toutes les attaches musculaires et ligamenteuses. Mais lorsque l'attache du triceps a été coupée et que d'autres insertions ont été compromises, la coordination devient difficile, impossible même si les fléchisseurs de l'avant-bras (biceps, brachial antérieur et long supinateur) sont profondément atrophiés. Les mouvements restent hésitants et ne peuvent s'exécuter que par secousses. Le membre tremble dès que le mouvement exige le moindre effort, et présente ce qu'on a appelé l'*accommodation ataxique*[1]. C'était là un des résultats de l'ancienne méthode de résection; il s'atténuait sans doute peu à peu, mais persistait toujours plus ou moins quand les insertions musculaires ne pouvaient se rétablir. Un appareil prothétique était alors nécessaire pour donner au coude la fixité et diriger les mouvements. Quand les attaches des muscles fléchisseurs ont été conservées, ces appareils sont d'une très grande utilité ; mais, sauf quelques cas exceptionnels, la résection sous-périostée nous donne le moyen de nous en passer.

C. — DES CHANGEMENTS TARDIFS QUI S'OPÈRENT DANS LES COUDES RÉSÉQUÉS. — ANCIENNES OBSERVATIONS.

Ce qu'on connaît le moins en général, c'est la destinée des réséqués et les modifications que subit le membre opéré, au bout d'un certain nombre d'années. Nous avons déjà parlé, dans nos généralités, des chan-

[1. Pingaud. *Dictionnaire encyclopédique des sciences médicales*. Article Coude]

gements tardifs qui peuvent s'opérer dans les néarthroses à mesure que les opérés avancent en âge ; mais nous reviendrons ici sur ce sujet, le nombre de nos résections anciennes du coude nous permettant d'apporter les exemples les plus démonstratifs. Comme dans toutes les résections articulaires, trois facteurs importants concourent à déterminer le résultat définitif : l'altération des tissus du membre au moment de l'opération et l'état des organes internes, l'hygiène et le genre de vie du malade après la résection, l'âge auquel il a été opéré. La première cause explique les récidives locales et la continuation de la marche de la tuberculose chez certains opérés ; la seconde prévient ou accélère ces accidents, suivant qu'elle favorise ou empêche l'amélioration de la nutrition générale; quant à l'âge, il est d'autant plus favorable qu'il est plus éloigné de l'époque de la déchéance physiologique.

Pour tous ces motifs, il est difficile d'établir des propositions générales d'après la comparaison des cas accidentellement rassemblés, quelque nombreux qu'ils soient : elles souffriraient de trop nombreuses exceptions. Les résections traumatiques ou orthopédiques diffèrent des pathologiques, et si, pour les premières, on doit compter sur la persistance indéfinie de la guérison et l'amélioration progressive du résultat, il n'en est pas toujours ainsi dans les secondes. L'ensemble des faits que nous avons observés est cependant on ne peut plus rassurant, et si un certain nombre de sujets succombent à la tuberculose dans les dix premières années qui suivent l'opération, il en est beaucoup qui jouissent pendant une longue vie du bénéfice que leur a procuré la résection.

Des cinq réséqués du coude guéris, que nous avons opérés avant 1867 pour des ostéo-arthrites chroniques (que nous appellerions aujourd'hui tuberculeuses), et dont l'observation se trouve dans notre *Traité de la Régénération des Os*, un seul[1], qui avait en même temps un mal de Pott, a été perdu de vue depuis 1872, et est probablement mort de tuberculose vers cette époque. Les quatre autres vivent encore, et, sur ces quatre, trois ont un membre très fort, à peine modifié par l'âge et un fonctionnement de plus de vingt ans. En raison de l'intérêt que présentent ces quatre faits (datant de vingt et un à vingt-quatre ans), et de la rareté des observations de ce genre, voici quelques détails sur l'état actuel des opérés :

L'une[2], opérée en 1864, pour une ostéo-arthrite fongueuse avec séquestre perforant de l'olécrâne, après avoir été guérie complètement, en apparence du moins, a éprouvé divers accidents dans le coude réséqué. Elle a eu une inflammation de la nouvelle articulation, et, à l'ouverture d'un foyer fluctuant, en dedans du tendon du triceps, il sortit une cuillerée de liquide synovial, d'abord clair, puis troublé par les leucocytes accu-

1. Pauline Guillemot, opérée en 1863.
2. Ursule Castiglione, opérée en 1864.

ulés dans les culs-de-sac déclives de la poche. Plus tard, à la suite un travail un peu pénible que nécessitait sa profession de cuisinière,

Fig. 205. — *Résection ancienne du coude.*
Forme du coude et degré de flexion volontaire, 23 ans après la résection totale de l'articulation.

lle a eu plusieurs véritables abcès, dont deux se sont ouverts en avant, r les côtés du tendon du biceps. Depuis dix-sept ans aucun accident

Fig. 206. — *Résection ancienne du coude.*
ième sujet que pour la figure 205. — Extension limitée par des brides cicatricielles antérieures, résultat d'un abcès survenu 7 ans après l'opération. *d*, tendon du biceps faisant saillie entre deux dépressions cicatricielles; *o*, cicatrice d'abcès.

n'est survenu, mais les derniers abcès ont enraidi l'articulation. Elle avait, avant cette époque, des mouvements complets de flexion et d'exten-

sion. Aujourd'hui, vingt-quatre ans après l'opération, elle a une flexion complète, mais l'extension est limitée à 125 degrés. On voit, à la partie antérieure du coude, de chaque côté du tendon du biceps, une cicatrice déprimée, adhérente, correspondant à un tissu cicatriciel profond, qui se trouve au niveau du ligament antérieur et constitue un obstacle définitif à l'extension complète. Cette femme a aujourd'hui cinquante-trois ans; les poumons, qui étaient sains au moment de l'opération, sont encore tout à fait indemnes; il n'y a pas eu de localisation tuberculeuse dans d'autres organes, ni dans d'autres parties du squelette. Elle éprouve seulement de temps en temps, dans diverses régions, des douleurs vagues qu'elle qualifie de rhumatismes. Son hygiène est cependant très mauvaise et sa nourriture souvent insuffisante. Le membre opéré se ressent de ces mauvaises conditions; la force a diminué dans ces derniers temps, et surtout la force d'extension. C'est le triceps (il n'a jamais été bien énergique, du reste) qui ressent généralement plus que tous les autres muscles l'effet de la fatigue et des causes débilitantes. Le sujet porte encore six kilos à bras tendu, et travaille toute la journée, gagnant sa vie comme femme de ménage.

Le second malade[1], opéré en 1865, à l'âge de quinze ans, pour une ostéo-arthrite fongueuse suppurée, datant de six mois, fit une chute sur le coude réséqué, huit mois après l'opération, et se fractura l'épitrochlée de nouvelle formation. Il en résulta une suppuration de la néarthrose qui fit craindre une ankylose osseuse. Aujourd'hui le sujet ne peut exécuter que des mouvements limités (25 degrés), mais il a un membre fort, solide, bien musclé, à l'avant-bras surtout, avec lequel il travaille la terre. Il n'y a eu ni complications locales, ni menace de phthisie depuis vingt-deux ans, bien que, au moment de l'opération, nous eussions noté chez lui un faciès faisant craindre une tuberculisation pulmonaire.

La troisième malade[2], opérée en 1866, pour une arthrite chronique spontanée, passée subitement à l'état aigu, a obtenu de la résection un résultat très satisfaisant et qui s'est maintenu depuis vingt et un ans. Nous avons retrouvé cette malade, et voici ce que nous avons constaté le 21 septembre 1887, vingt et un ans et trois mois après la résection.

Les mouvements sont ce qu'ils étaient il y a vingt ans. La flexion est portée assez loin pour que les doigts touchent l'épaule; l'extension active et passive est limitée à 160 degrés. Les mouvements de pronation et de supination ont les deux tiers de leur excursion normale.

Elle porte 7 kilos à bras tendu, et c'est du bras gauche qu'elle a été opérée. Le bras droit n'est guère plus fort; il ne porte pas tout à fait 8 kilos. Des deux côtés elle élève un haltère de ce poids, mais ne

1. Joseph Bain.
2. Thérèse Mamus (dite « Marnu » par erreur dans le *Traité de la Régénération des Os*).

peut le maintenir. Du côté réséqué, la force d'extension est de 3 kilos.

Résection ancienne du coude.
Fig. 207. — Résection du coude datant de vingt et un ans. — Forme du coude fléchi.
(*Résection faite le 13 juin 1866. — Photographie prise le 21 septembre 1887.*

Le membre est raccourci de 5 centimètres. Il n'y a pas eu de néoformation longitudinale du côté de l'humérus ; un olécrâne large et solide,

Fig. 208. — Même sujet portant à bras tendu un haltère de 7 kilos.
(*Photographie prise le 21 septembre 1887.*)

un peu incliné en dedans et haut de 28 millimètres, termine le cubitus, et fixe solidement l'articulation en arrière[1].

1. Il s'est passé dans l'histoire de cette malade un fait très intéressant que nous devons

La quatrième malade, sur laquelle nous n'avons eu que des détails incomplets, a été opérée, en 1866[1], pour une ankylose osseuse, consécutive à une ostéo-arthrite suppurée, et accompagnée de lésions scrofuleuses multiples. Il y avait malheureusement dans les diaphyses humérale et cubitale des points suspects, qui ne furent pas attaqués parce qu'ils étaient cicatrisés ou indolents. Ils ont été depuis le point de départ d'abcès et de complications douloureuses qui ont condamné de temps en temps le membre à une inertie complète. Aujourd'hui tout est cicatrisé, mais la dernière inflammation de l'avant-bras a laissé une raideur des doigts qui gêne considérablement les fonctions du membre et ne le rend apte qu'à de petits travaux. La malade a cinquante-six ans aujourd'hui.

Tel est le bilan de nos cinq premières opérations, que nous avons rappelées à cause de leur ancienneté. D'autres résections, de 1867 et 1868, nous ont fourni des résultats analogues à ceux de la troisième observation de la première série, c'est-à-dire persistance de la guérison, sans déchéance fonctionnelle du membre et avec conservation de la mobilité de l'articulation et de sa solidité latérale.

Nous donnons ici (fig. 209, 210, 211 et 212) les dessins d'un coude opéré en 1867; ils le représentent à dix-neuf ans de distance[2], fléchi et étendu. Il s'agissait d'une ostéo-arthrite chronique, sans lésions pulmonaires. La tuberculose était locale et est restée définitivement guérie. Le sujet, qui vit à la campagne, dans de bonnes conditions hygiéniques, est dans un état de santé florissant.

Le bras est toujours de la même utilité pour la malade, qui n'est pas plus gênée qu'il y a dix ans dans les divers mouvements auxquels elle l'emploie, et porte toujours le même poids à bras tendu. Il est un peu moins gros qu'il y a vingt ans, mais cette diminution de volume tient à l'amaigrissement général du sujet qui a perdu l'embonpoint de la jeunesse. La seule différence que l'opérée signale entre ses deux membres,

rappeler ici, parce qu'il est une nouvelle démonstration du danger qu'entraînent les mouvements forcés.

Six mois après la résection, elle venait de temps en temps à l'Hôtel-Dieu se faire électriser les muscles du bras; on imprimait en même temps des mouvements passifs à l'articulation. Un jour l'aide, auquel nous avions confié l'exécution de ces mouvements, voulut obtenir tout d'un coup la flexion complète; il en résulta un craquement sec dans l'articulation nouvelle et une vive douleur; le lendemain le coude était très tuméfié et l'on fut obligé de suspendre les exercices pendant plusieurs semaines. Quand toute tuméfaction fut dissipée, on reconnut que l'épitrochlée avait été arrachée et entraînée par le cubitus; elle était devenue mobile sur l'humérus. Cet état persiste encore après vingt et un ans; on reconnaît la saillie épitrochléenne qui est non pas soudée au cubitus, mais unie à cet os par des liens fibreux très solides, tandis qu'elle est très mobile sur l'humérus. Elle suit le cubitus dans tous les mouvements. Ce type irrégulier de la néarthrose n'entraîne pas heureusement de gêne bien marquée dans les mouvements; si l'extension est bridée entre 155 et 160 degrés, c'est le crochet olécranien fortement recourbé qui en est la principale cause.

1. Marie Pain.
2. Marie Copinet.

c'est que le coude réséqué s'étend un peu moins bien qu'au moment

Fig. 209. — Résection sous-périostée du coude pratiquée en 1867. — Flexion volontaire du coude. — *D'après une photographie prise en* 1868.

Fig. 210. — Même sujet, d'après une photographie prise en 1887, 19 ans après la première photographie et 20 ans après l'opération.

où elle a été photographiée pour la première fois, mais la différence est peu sensible (fig. 211 et 212).

Cette tendance à la diminution de l'extension s'observe sur plusieurs de nos anciens opérés, soit que la néarthrose ait été enraidie à la suite de quelque poussée inflammatoire ou rhumatismale, soit que l'extension maximum n'étant pas nécessaire dans la plupart des actes usuels de la

Fig. 211. — Cette figure et la suivante se rapportent au même sujet que les figures 209 et 210. — Bras placé dans l'extension facile et sans effort. — *D'après une photographie prise en* 1868, *un an après la résection.*

vie, les conditions anatomiques favorables à l'exécution de ce mouvement n'aient pu être entretenues par un fonctionnement régulier (observ. LI).

Fig. 212. — Bras placé dans le maximum d'extension qu'il peut atteindre vingt ans après la résection. — Extension un peu moins complète qu'en 1868. — *Photographie prise en* 1887.

Si les inflammations des articulations normales amènent rapidement l'atrophie musculaire, les arthrites des néarthroses ou néo-arthrites produisent une atrophie encore plus rapide, passagère habituellement, car elle disparaît après la cessation de l'inflammation, mais qui finit par devenir permanente après plusieurs poussées inflammatoires. De

là, des déchéances irréparables et une sénilité précoce chez les sujets qui éprouvent, vers l'âge de cinquante ans, un retour grave de l'affection osseuse. Pour les réséqués qui avaient primitivement une néarthrose lâche, cette déchéance se traduit par une augmentation de la laxité.

Mais, malgré ces accidents auxquels sont exposés les sujets opérés pour des ostéo-arthrites tuberculeuses, les faits que nous venons de citer et ceux que nous avons déjà rapportés[1] nous montrent la persistance complète ou à peu près complète, après de longues années, du résultat fonctionnel obtenu par la résection, et nous donnent par cela même la mesure du grand service rendu par cette opération.

On pourrait se demander si une néarthrose mobile n'expose pas par elle-même, plus que l'ankylose du coude, au retour de l'affection osseuse. A cela nous répondrons : Oui ou non, selon le cas. Une articulation surmenée, fatiguée par un travail pénible, est sans doute plus exposée aux poussées inflammatoires qu'un membre ankylosé ; dans le cas de fonctionnement modéré même, deux os qui sont mobiles l'un sur l'autre ont plus d'occasions de s'enflammer que s'ils étaient soudés ensemble. Mais, d'autre part, un coude spontanément ankylosé peut renfermer dans le tissu spongieux des renflements articulaires, ou dans les tissus primitivement malades, des reliquats de foyers tuberculeux qui pourront se réveiller tôt ou tard et amener de nouveaux accidents ; de sorte donc qu'une résection totale, qui enlève toutes les parties malades ou suspectes, est encore la meilleure garantie de guérison.

§ VIII. Des résultats de la résection du coude pratiquée dans diverses conditions tenant à la nature de la lésion osseuse ou à l'âge du sujet.

A. — DE LA RÉSECTION DU COUDE CHEZ LES TUBERCULEUX, ET D'UNE CAUSE PARTICULIÈRE DE LAXITÉ DANS LES NÉARTHROSES QUI SUIVENT CERTAINES DE CES OPÉRATIONS. — MOYEN DE CONCILIER LES EXIGENCES DE LA MÉTHODE SOUS-PÉRIOSTÉE AVEC LA NÉCESSITÉ D'ENLEVER TOUS LES TISSUS DÉGÉNÉRÉS. — RÉSECTIONS MULTIPLES CHEZ LES TUBERCULEUX.

La plus grande partie des observations que nous avons déjà citées se rapportent à des résections chez les tuberculeux, et, d'autre part, ce que nous avons dit dans nos généralités, sur les conditions du succès de ces opérations dans les diverses articulations, nous paraît suffisant pour nous dispenser ici d'une longue dissertation sur ce sujet.

Nous dirons seulement que les résections du coude pour ostéo-arthrites fongueuses donnent des résultats particulièrement favorables dans les cas où elles sont bien indiquées, soit parce qu'il est plus facile que dans d'autres régions d'enlever la totalité des produits tuberculeux,

1. Observations XXXVIII (17 ans), XLI (19 ans), XLII (17 ans), et plus loin, observations LV et LVI, se rapportant à des sujets opérés durant la guerre de 1870-71.

soit parce que, même avec les idées les plus conservatrices, on se décide à opérer de meilleure heure que pour les autres articulations. La question de l'opportunité opératoire prime tout. Le chirurgien, qui opérera tardivement des tuberculeux déjà infectés, les verra fréquemment succomber dans les premières années qui suivent l'opération ; tel autre, qui opérera plus hâtivement, et s'abstiendra dans les cas de lésions pulmonaires, aura des succès plus durables.

Nous nous sommes déjà expliqué sur la nécessité d'enlever par une résection totale tous les produits tuberculeux qui peuvent se trouver dans le tissu spongieux des extrémités articulaires et dans les autres parties de la jointure ; mais nous nous sommes élevé en même temps contre les larges excisions des tissus périarticulaires, que l'exagération d'une idée théorique a fait accepter dans ces derniers temps, comme une nécessité, par un trop grand nombre de chirurgiens.

Non contents d'enlever les foyers caséeux et les fongosités constituées par du tissu franchement tuberculeux, ils ont extirpé avec un soin systématique tous les tissus hyperplasiés sur lesquels reposent ces fongosités. Ils ont enlevé avec la curette tout ce qui cédait à l'action de cet instrument, ou bien, plus conséquents encore avec l'idée qui les dirigeait, ils ont excisé largement la capsule et le périoste et sont retombés dans les errements de la méthode ancienne !

Pour ceux, en effet, qui considèrent les tissus chroniquement enflammés, épaissis, vascularisés et hyperplasiés au voisinage des foyers tuberculeux, comme le premier degré de la tuberculose, l'ablation de ces tissus est une règle qui s'impose. Ils les regardent comme infiltrés de germes morbides qui doivent continuer l'infection primitive ; et s'ils croient que toutes les granulations, tapissant une articulation enflammée et les trajets fistuleux qui en dérivent, sont de nature tuberculeuse et fatalement infectantes, ils sont logiques en agissant ainsi.

Mais ils oublient que, chez les enfants surtout, la plupart des fongosités articulaires sont spontanément curables, et que la guérison naturelle, par résolution ou transformation fibreuse, peut être complète, définitive, et aussi rassurante pour l'avenir du sujet qu'une guérison opératoire, lorsqu'il ne reste pas, dans l'articulation malade, de petits foyers caséeux ou nécrotiques englobés dans les tissus sains et momentanément tolérés par ces tissus.

C'est le désir d'avoir des réunions immédiates et des cicatrisations rapides de la plaie opératoire qui a conduit les chirurgiens dont nous parlons à cette exagération d'une idée bonne en soi, mais déplorable dans ses conséquences pratiques. La crainte de quelques gouttes de pus leur a fait pousser le raclage ou l'excision de la gaine périostéo-capsulaire jusqu'à la rencontre des tissus absolument sains, aptes à se réunir primitivement. Autant valait revenir franchement à la méthode

ancienne, et enlever, comme une tumeur maligne, la totalité des extrémités articulaires garnies de leur capsule et de tous les ligaments et tendons qui prenaient insertion sur elles !

On peut sans doute, par ce moyen, avoir des réunions plus rapides que par notre méthode ; on peut obtenir la réunion immédiate sans une goutte de pus, comme après les résections traumatiques ou orthopédiques, mais quel en sera le résultat? un membre ballant ou du moins sans force et sans fixité, tel qu'on les constatait autrefois. Nous ne doutons pas que ce ne soient ces mauvais résultats fonctionnels, obtenus par les chirurgiens trop désireux de la réunion immédiate ou trop convaincus de la fatalité de l'infection tuberculeuse, qui aient rejeté d'autres opérateurs dans un courant opposé, c'est-à-dire vers les opérations trop économiques dont nous avons montré les inconvénients spéciaux pour l'articulation du coude (p. 234 et suiv.).

Pour concilier les avantages de la méthode sous-périostée avec la nécessité d'enlever tous les produits tuberculeux, on n'a qu'à se rendre bien compte du degré de nocuité que peuvent acquérir les différents tissus anormaux contenus dans l'articulation. On enlèvera avec soin les masses caséeuses, les portions osseuses nécrosées, infiltrées ou séquestrées; s'il y a du pus grumeleux collecté, on extirpera complètement la poche tuberculeuse de l'abcès; mais, après avoir enlevé les extrémités articulaires et dépassé les limites apparentes de la lésion, on mettra toute son attention à conserver la continuité de la gaine périostéo-capsulaire. On enlèvera, avec la curette ou un linge rude, les fongosités friables, sans consistance, se dissociant au moindre contact de l'instrument ; mais on respectera le support fibreux, formé par la capsule et les ligaments, et si ce support fibreux est lui-même altéré et a déjà perdu sa consistance, on le modifiera par le fer rouge ou le nitrate d'argent, au lieu de le détruire. L'action du fer rouge ou du thermo-cautère sur des tissus infiltrés et vascularisés les ramène à l'état physiologique, et détruit les germes morbides qu'ils peuvent contenir. Ces tissus étaient destinés à se transformer plus tard en fongosités par la progression de la maladie, mais la modification exercée par le cautère actuel leur rend leur plasticité compromise.

Nous avons cru devoir, dans certains cas de fongosités suspectes, pousser très loin la destruction des tissus de support; mais, ayant obtenu deux fois, lorsque nous nous étions trop largement servi de la curette, des articulations beaucoup moins solides que celles que nous avions habituellement dans des conditions semblables, nous sommes revenu à notre première manière de faire, c'est-à-dire à n'enlever avec la curette ou les ciseaux courbes que ce qui est absolument condamné, et à cautériser avec le thermo-cautère les tissus douteux, sans les détruire complètement.

En agissant ainsi, nous n'avons pas certainement de réunion immé-

diate de la totalité de la plaie; on trouve quelques gouttes de pus visqueux dans les pansements; mais peu nous importe, le malade n'a pas de fièvre et ne s'en porte pas plus mal pour cela. Il ne souffre plus et n'a que l'inconvénient de se promener avec un pansement qu'on renouvelle de temps en temps. L'irritation de la cautérisation d'abord, et ensuite celle qui est entretenue par la présence des drains, sont des irritations plastiques, fécondes au point de vue de l'ossification et très utiles par cela même pour améliorer le résultat définitif. C'est dans ce but que nous laissons un drain perforant pendant plusieurs semaines, ou même plusieurs mois, et nous avons bien souvent constaté l'épaississement progressif et l'ossification des tissus qu'il traverse [1].

Il faut donc, dans toute résection du coude pour ostéo-arthrite suppurée, bien examiner les tissus qui tapissent le foyer opératoire, enlever ce qui est caséeux et évidemment tuberculeux, cautériser ce qui est douteux et abandonner à eux-mêmes les tissus qui, pour guérir, ne demandent qu'à être débarrassés des épines irritatives ou des portions osseuses malades.

Nous ne saurions trop rappeler à ce sujet la puissance des bonnes conditions hygiéniques, de l'air pur des hautes montagnes ou de l'air marin, pour modifier les tissus fongueux qui persistent après les résections, surtout au membre supérieur, quand le sujet peut marcher et prendre de l'exercice en plein air. En envoyant en pleine campagne, dans des lieux salubres, des opérés dont les articulations étaient restées fongueuses et avaient résisté, à l'hôpital, à tous les traitements, on voit, au bout de quelques semaines, des résultats merveilleux de la seule influence de l'air et d'une bonne hygiène. Avant l'opération ces mêmes conditions hygiéniques avaient été insuffisantes; après l'ablation des portions osseuses malades, elles ont immédiatement et puissamment agi sur la vitalité du tissu de granulation.

Il est une circonstance cependant dans laquelle il faut pousser jusqu'à la dernière limite la destruction des tissus suspects soit par l'excision, soit par la cautérisation : c'est lorsqu'on opère ces cas graves, avancés quant aux désordres locaux et accompagnés d'un mauvais état général, dans lesquels il importe de guérir vite et où le résultat orthopédique et fonctionnel devient relativement secondaire. Si l'on n'ampute pas, il faut enlever complètement tous les tissus qui peuvent retarder la guérison.

A. *Des résections du coude pratiquées chez des sujets tuberculeux*

1. La plasticité des tissus articulaires, réveillée par la cautérisation, peut être quelquefois excessive et devenir une cause de raideur du coude, dans les cas où l'on a fait une résection trop économique. Voilà pourquoi on ne doit pas cautériser systématiquement. Dans les arthrites suppurées d'origine traumatique surtout, il faut laisser la cicatrisation se produire d'elle-même, naturellement, une fois les os malades enlevés. Les granulations s'organisent en tissu cicatriciel comme celles des trajets fistuleux entretenus par la présence d'un corps étranger, qui disparaissent d'elles-mêmes, une fois ce corps étranger enlevé.

qu'il eût été plus rationnel d'amputer. — Nous avons fait, dans ces dernières années, un certain nombre de résections du coude malgré nous, c'est-à-dire que nous avons été obligé, par la volonté formelle du patient, à réséquer des coudes qu'il eût été plus sage d'amputer. Dès que la résection du coude n'a plus, pour ainsi dire, de mortalité par elle-même, on peut la tenter dans les plus mauvaises conditions, en se réservant d'amputer plus tard. Or, en essayant la résection dans ces mauvaises conditions d'âge et de santé générale, on obtient quelquefois des succès inespérés et qui sont d'autant plus satisfaisants pour le chirurgien qu'il les croyait à peine possibles. C'est le pansement à l'iodoforme qui rend surtout des services en pareil cas. Le peu de réaction qui suit ces opérations n'aggrave pas la marche de la tuberculose. Sur quatre malades que nous avons été obligé d'opérer ainsi dans ces dernières années, deux sont guéris, l'un avec un ginglyme à type irrégulier et un peu de laxité latérale, et l'autre avec une articulation raide; un troisième a dû être amputé plus tard et a guéri; un quatrième est mort sans être guéri, emporté lentement par les progrès de la tuberculose pulmonaire.

Un des deux opérés qui ont guéri est un homme âgé de quarante-sept ans au moment de l'opération. Il avait eu plusieurs hémoptysies et se trouvait dans un état de santé misérable. L'année suivante, il eut une ostéo-arthrite tibio-tarsienne avec abcès nombreux péri-articulaires. Sur son refus de se laisser couper la jambe, nous lui enlevâmes l'astragale, et aujourd'hui ce sujet jouit d'une santé relativement excellente. Il se tient debout ou marche la plus grande partie de la journée sans appareil, et son coude est assez solide pour lui permettre de tenir 5 kilogrammes à bras tendu. Il le fléchit complètement et l'étend à 160°. Il n'y a qu'une masse osseuse nouvelle au niveau de l'épicondyle; la réossification est insuffisante du côté de l'épitrochlée et de l'olécrâne; aussi les os de l'avant-bras ont-ils glissé en arrière et en dedans, mais ils se sont assez bien adaptés à l'humérus, grâce à la conservation des ligaments latéraux et à ce qui était sain du ligament antérieur, pour s'articuler solidement et former un ginglyme imparfait à type irrégulier.

B. *Des résections du coude chez les tuberculeux présentant d'autres arthropathies de même nature; résections multiples simultanées ou successives.* — L'observation précédente nous amène à examiner ici la question des résections multiples chez les tuberculeux, et comme c'est au coude que nous avons fait le plus de résections pour ce genre de lésions, c'est ici que nous pourrons nous appuyer sur un plus grand nombre de faits.

La coexistence de plusieurs lésions tuberculeuses sur les os et les articulations est toujours une condition défavorable. Elle doit faire craindre que l'opération n'ait qu'un succès temporaire et ne soit suivie de l'appa-

rition de nouveaux foyers dans d'autres parties du squelette. Et cependant, ce n'est pas une raison pour s'abstenir si les organes internes sont sains. La soustraction de tous les foyers de suppuration est le meilleur moyen de prévenir les lésions rénales et les infections secondaires par les ganglions. Autrefois on hésitait et on reculait le plus souvent devant ces localisations multiples; aujourd'hui que le traumatisme peut être pour ainsi dire annihilé dans ses effets nuisibles, nous devons être plus hardis et ne pas caindre de faire des résections multiples doubles et triples, chez le même sujet, quand l'état général le permet.

Mais si, en principe, la question doit être résolue dans le sens de l'intervention, il y a, en pratique, de nombreuses contre-indications qui limitent considérablement le nombre des cas à opérer.

Quand un sujet atteint d'une ostéo-arthrite tuberculeuse du coude présente en même temps sur d'autres parties du squelette des lésions indolentes, prêtes à suppurer, ou bien en voie de cicatrisation, il faut les laisser évoluer et se contenter de réséquer le coude. On ne doit opérer en même temps que les lésions qu'il est pressant d'arrêter et qui sont dans leur période de progrès.

D'une manière générale, il vaut mieux opérer successivement, à divers intervalles, pour ne pas condamner à l'immobilité deux membres à la fois. Si l'opération à faire sur l'autre articulation est plus grave que la résection du coude, il faut commencer par elle. Si, au contraire, elle a peu de gravité, on peut la faire simultanément, surtout lorsqu'elle ne doit pas retenir le malade au lit plus longtemps que la résection du coude elle-même. Les rapports des deux affections concomitantes peuvent être tellement variables qu'il est impossible de formuler *à priori* des règles précises; c'est dans l'appréciation de ces rapports et des conséquences qui en découlent que se révélera l'esprit médical du chirurgien.

La marche de la tuberculose osseuse devra être prise en grande considération. S'il s'agit de lésions déjà anciennes, à marche lente, dans lesquelles la suppuration soit entretenue par des séquestres ou des lésions osseuses profondes, il est indiqué d'opérer. Si les lésions multiples du squelette marquent les pas successifs d'une infection en activité et non encore arrêtée dans sa marche, une résection de soulagement sera seule acceptable. Chez l'enfant et l'adolescent, on essayera tout particulièrement de conserver le membre par des opérations économiques : on pourra faire des résections multiples sur le même membre, même sur les grandes articulations (épaule et coude). Chez l'adulte, on n'hésitera pas à amputer dans ces conditions. Quand les articulations envahies appartiennent à des membres différents, on en fera la résection, autant que possible, à des intervalles suffisants pour donner au malade le temps de se rétablir entre les deux opérations.

Nous avons plusieurs fois réséqué les deux coudes, mais en deux

temps, et jamais simultanément; dans un autre cas, le coude et l'articulation tibio-tarsienne, et, chez un autre sujet, les deux coudes et un poignet (Voy. chap. XV et figures 230 et 231). Mais nous avons dans la même séance réséqué le coude et divers os de la main ou du pied (métacarpiens, métatarsiens), et plus souvent encore pratiqué simultanément sur d'autres os, des opérations de moindre importance (évidements, séquestrotomies).

B. — DES RÉSECTIONS DU COUDE CHEZ LES JEUNES ENFANTS.

Les prévisions sur la résection du coude, que nous avions fondées autrefois sur nos expériences relatives à la loi d'accroissement des grands os des membres, ont été parfaitement vérifiées par la clinique[1]. On n'enlève que les extrémités qui prennent une faible part à l'accroissement du membre supérieur, et il ne résulte, par le fait de la soustraction des cartilages de conjugaison, qu'un arrêt d'accroissement peu marqué. Cet arrêt d'accroissement peut être, du reste, compensé chez les jeunes enfants par une suractivité du cartilage de conjugaison appartenant à l'extrémité de l'os non intéressée dans la résection, pour l'humérus surtout, comme nous le verrons plus loin.

Nous nous sommes montré cependant peu partisan des résections typiques et totales dans la première enfance. Pour les cas rares où l'on peut avoir à intervenir dans les deux premières années de la vie, nous avons recommandé, en règle générale, les opérations plus économiques (abrasion, arthrotomie ignée) : d'abord parce que, à cet âge, la vitalité des tissus de glissement et de délimitation est telle que la mobilité peut se rétablir, malgré la suppuration de l'article, et puis parce que, les extrémités articulaires étant en grande partie cartilagineuses, on peut obtenir la guérison par l'abrasion et l'énucléation des points osseux malades. On enlève seulement les parties ossifiées, atteintes d'ostéite et de nécrose, et on laisse en place les cartilages qui ne sont pas le siège primitif de la lésion.

Ce qui nous fait redouter les résections typiques et totales, c'est la crainte de ne pas avoir de bons résultats fonctionnels[2] chez les enfants, généralement chétifs et misérables, qui sont atteints d'ostéo-arthrite tuberculeuse ou de toute autre suppuration infectieuse. Chez eux, toute résection étendue est grave et le traitement consécutif en est plein de

1. *Comptes rendus de l'Académie des sciences*, 1861.

2. La régénération se fait parfaitement chez les jeunes animaux (chats, chiens, lapins), mais elle n'est pas en rapport exact avec la jeunesse des sujets. Elle se fait mieux quelques semaines après la naissance qu'immédiatement après. L'ossification est plus avancée et l'on fait des résections sous-périostées là où il eût fallu, dans les premiers jours de la vie, faire des résections sous-périchondriques. La mortalité des animaux opérés dans les premiers jours de la vie est toujours, d'ailleurs, très considérable.

difficultés. On ne peut leur imprimer que des mouvements passifs, toujours difficiles chez des êtres sans raison, et il est impossible de compter sur eux pour la mobilisation active. Ils se servent de leur bras dès qu'ils ne souffrent pas, mais en immobilisant le coude. Si, d'autre part, la régénération était empêchée par le mauvais état général du sujet, on pourrait avoir un coude ballant et mal articulé, et l'on trouverait probablement dans la suite un membre atrophié, non pas par le fait de la soustraction du cartilage de conjugaison, mais par les troubles trophiques qu'entraînerait l'inactivité fonctionnelle. Les os mal articulés, et les muscles incapables d'agir, éprouveraient une atrophie générale qui laisserait une grande inégalité entre les deux membres supérieurs : or, c'est là un accident qu'on n'a pas à craindre avec un membre ankylosé.

Il n'y a là cependant qu'une contre-indication relative, et l'on peut prévoir des cas où la résection typique deviendra nécessaire, mais nous n'en avons pas rencontré. Nous n'avons fait que deux fois la résection typique du coude sur un même enfant, âgé de deux ans, atteint d'ankylose rectiligne bilatérale (p. 246), et, par suite de l'atrophie congénitale des principaux muscles du membre, et surtout à cause de l'insuffisance des soins consécutifs, les deux coudes se sont peu à peu réankylosés.

A partir de l'âge de trois et surtout de quatre ans, la question change : les sujets sont plus résistants aux traumatismes, l'activité plastique du périoste est très développée, et un traitement consécutif régulier, quoique encore plein de difficultés, n'est plus tout à fait impossible.

Nous avons fait quatre résections du coude chez des sujets de quatre ans : une pour ankylose osseuse, trois pour ostéite tuberculeuse, et, dans deux de ces trois derniers cas, nous ne nous décidâmes à la résection typique qu'après avoir ouvert l'articulation et constaté l'impossibilité de s'en tenir à l'abrasion, si l'on voulait avoir une articulation mobile. Sur trois de ces quatre opérés (un quatrième est opéré depuis très peu de temps encore), nous avons eu des articulations solides et mobiles, remarquables par la régularité des tubérosités humérales de formation nouvelle et l'exactitude de l'emboîtement olécranien. Dans un cas, nous avions trouvé, comme lésion principale, un séquestre tuberculeux, à la partie antérieure de l'extrémité inférieure de la diaphyse humérale, qui ne fut reconnu qu'après le dégagement de cette extrémité.

Passé l'âge de six ou sept ans, la résection trouve des conditions de plus en plus favorables. L'observation suivante, relative à une opération déjà ancienne, nous montrera ce qu'on peut obtenir en pareil cas.

Observation LIV. — *Résection totale du coude gauche, chez une fillette de sept ans, pour une ostéo-arthrite subaiguë ayant débuté dans la portion juxta-épiphysaire de la diaphyse humérale. — Reconstitution d'une articulation représentant le type anatomique et physiologique de l'articulation normale.*

État de l'opérée près de neuf ans après la résection.

Le 24 avril 1879 j'opérai, dans la maison de santé des sœurs de Sainte-Marthe, une petite fille de sept ans, A. G..., pour une ostéo-arthrite suppurée du coude gauche qui avait débuté trois mois auparavant, mais qui avait pris tout à coup un caractère aigu. L'enfant, grosse et bouffie, présentait tous les attributs du lymphatisme exagéré ; les ganglions cervicaux n'étaient pas engorgés cependant. — Mère bien portante ; père mort alcoolique.

Lésions des extrémités réséquées. — La résection a porté sur les trois os et une colonne osseuse de 4 centimètres a été enlevée : 29 millimètres pour l'humérus ; 10 pour le radius et le cubitus mesuré de la cavité sigmoïde à la surface de section.

La lésion primitive et principale siégeait dans la portion juxta-épiphysaire de l'humérus ; l'épiphyse, déjà en partie décollée, s'est séparée de la diaphyse pendant la résection. Au-dessus de la trochlée, on trouve un séquestre presque complètement détaché, de 14 millimètres sur 8 de hauteur et 5 à 6 d'épaisseur. C'est par le décollement de l'épiphyse à ce niveau que l'articulation a été envahie. Elle est pleine d'un pus séreux et sanguinolent ; la synoviale est tapissée de fongosités. Les cartilages sont à peu près intacts.

Les suites immédiates de l'opération furent des plus simples, mais la plaie fut longue à guérir ; elle resta longtemps fongueuse et de mauvais aspect. — Manifestations scrofuleuses concomitantes autour des lèvres et du nez.

Malgré cette lenteur de la cicatrisation de la plaie, on sentit bientôt se dessiner sous la peau les linéaments des ossifications nouvelles, au niveau des tubérosités et de l'olécrâne, qui gardèrent longtemps une consistance cartilagineuse. Ces productions nouvelles étaient mobiles sur la masse des fongosités molles qui remplissaient le foyer de la résection. Comme il n'y avait aucune tendance à l'enraidissement de la néarthrose, on ne commença à lui imprimer des mouvements passifs qu'au bout de deux mois. L'enfant était très indocile d'ailleurs.

État de la néarthrose près de neuf ans après l'opération, le 15 janvier 1888. — Cette jeune fille, qui a aujourd'hui près de dix-sept ans, présente un coude des plus régulièrement reconstitués et des plus remarquables au point de vue fonctionnel. Il ressemble tellement à un coude normal, quand on le palpe et qu'on le voit fonctionner, que, sans la cicatrice postérieure, on ne se douterait pas qu'il eût subi une résection. L'humérus présente deux belles tubérosités latérales, à direction transversale, n'ayant pas la forme malléolaire. L'olécrâne fort, large, épais, est à peine un peu incliné en dedans[1]. On sent rouler la tête du radius sous le condyle, mais on ne la distingue pas assez pour en délimiter les contours. Il n'y a pas, du reste, d'intervalle entre ces divers os qui sont solidement articulés et jouent très régulièrement dans le sens des mouvements normaux. Il n'y a pas cependant cette solidité latérale absolue que nous avons signalée dans d'autres observations. Quand le coude est fléchi et au repos, on peut imprimer un petit mouvement de latéralité aux os de l'avant-bras, un déplacement

1. Peut-être est-ce au retard dans la mobilisation active et passive qu'est due le peu d'inclinaison de l'olécrâne en dedans. Cette apophyse forte et bien dessinée est à peu près dans l'axe du cubitus, ce qui n'a pas une importance majeure, mais contribue cependant à la régularité de la forme du coude fléchi. *L'inclinaison en dedans est exagérée par le fonctionnement hâtif du triceps.* Dans les premiers temps, il n'y a que la longue portion et la portion interne qui puissent agir, la portion externe ayant été désinsérée en bas et subissant de ce fait, malgré la suture, une perturbation plus ou moins durable dans sa nutrition et un retard dans le retour de ses contractions. De là résulte une prédominance d'action de la portion interne qui attire en dedans le nouvel olécrâne pendant qu'il est mou et flexible. Si l'on tarde à commencer la mobilisation de la néarthrose, l'olécrâne a le temps de se consolider ; la portion externe du triceps se réinsère, la portion interne n'agit pas, et bientôt les deux chefs latéraux du muscle peuvent se faire équilibre.

de 2 à 3 millimètres environ, mais les os de l'avant-bras n'abandonnent pas l'humérus, quelque mouvement qu'on leur imprime.

Fig. 213. — Résection du coude gauche sur une jeune fille âgée de 7 ans au moment de l'opération. (*Photographie prise 8 ans après l'opération.*)

La flexion est complète ; l'extension peut atteindre 165 degrés ; les mouvements de

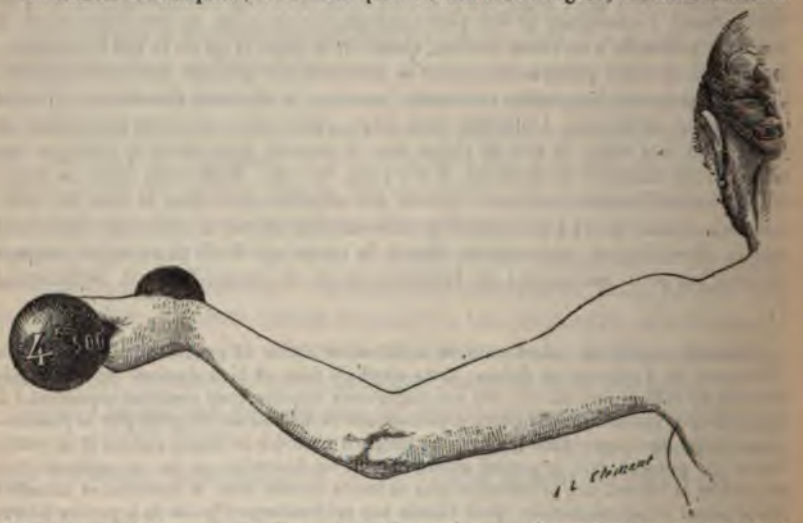

Fig. 214. — Même sujet, le bras dans l'extension. — L'extension peut être portée un peu plus loin ; c'est au degré indiqué par la photographie que l'opérée porte plus aisément un haltère de 4 kil. 500 gr. Du bras droit, elle porte à peine 5 kilos.

rotation de la main et de l'avant-bras sont aussi étendus que les mouvements normaux.

La forme du membre est très régulière, le tissu cellulo-graisseux très développé des deux côtés; il n'y a qu'un centimètre de différence dans la circonférence des deux membres. Le sujet porte, du côté opéré, $4^{kil},500$ à bras tendu et 5 kilos seulement du côté sain, côté droit[1]. Mais ce qu'il y a de remarquable, eu égard au peu de développement du système musculaire en général, c'est la force d'extension : l'opérée relève l'avant-bras fléchi sur le bras, le coude en l'air, avec un poids de $2^{kil},800$ et même de 3 kilos dans la main. La force de pression au dynamomètre est de 27 kilos pour le côté opéré et de 30 pour le côté sain. — Le membre est raccourci dans son ensemble de 58 millimètres qui paraissent porter également sur l'avant-bras et sur le bras. Le cubitus, cependant, mesuré de la pointe de l'olécrâne à l'apophyse styloïde, ne présente qu'un centimètre de raccourcissement, mais cela est dû à la reproduction exubérante de l'olécrâne, dont la longueur, du reste, explique la puissance relativement grande de l'extension.

Ce qui caractérise ces résections chez les enfants, jusqu'à l'âge de douze ans, et même un peu plus tard, c'est la structure en partie cartilagineuse des portions renflées qu'on enlève dans une résection typique et totale. Bien que l'inflammation des noyaux épiphysaires active souvent l'ossification, et en dérange plus ou moins les processus dans tous les cas, on trouve, au niveau des tubérosités humérales et de l'olécrâne, des portions encore cartilagineuses qui contiennent de précieux éléments pour la réfection de l'articulation. On ne fait pas une résection sous-périostée, à proprement parler; on fait plutôt une résection sous-périchondrique, mais, comme il ne faut pas sacrifier le cartilage, qui est en général sain à la périphérie, on découpe avec le couteau, dans sa substance même, la masse osseuse ou ostéo-chondrique à enlever. C'est alors une résection intrachondrale. De là, des conditions très favorables pour la reconstitution rapide et complète des extrémités osseuses, comme nous l'ont déjà montré les autopsies publiées dans les observations XLVI et XLVIII. Il peut y avoir même une telle abondance de produits osseux qu'il est prudent, pendant l'opération, de prendre des précautions contre l'ankylose consécutive et d'enlever dans ce but, soit au niveau de l'épicondyle et de l'épitrochlée, soit à la pointe de l'olécrâne, une portion de la masse cartilagineuse, et même une zone de périoste, s'il y a dans la portion articulaire de la gaine périostéo-capsulaire les signes anatomiques d'une trop grande plasticité (masses cartilagineuses ou chondroïdes, aiguilles osseuses ou ostéoïdes). Dans les résections traumatiques ou pour arthrites aiguës récentes, la persistance du revêtement synovial à la face interne de la capsule favorisera, plus encore que chez l'adulte, le rétablissement des mouvements.

1. Le poids absolu de l'haltère que peut porter à bras tendu un réséqué du coude est sans doute une indication importante, mais c'est par la comparaison avec le poids que peut porter le bras sain qu'on a la vraie mesure du résultat de la résection. Dès que cette opération a rendu le bras malade aussi fort ou presque aussi fort que le bras sain, on ne peut rien lui demander de plus.

C. RÉSULTATS DE NOS PROPRES RÉSECTIONS DU COUDE DANS LES PLAIES PAR ARMES A FEU, DANS LA GUERRE DE 1870-71. — RÉSECTION DANS UN CAS DE DIVISION COMPLÈTE DE L'ARTÈRE HUMÉRALE PAR LE PROJECTILE. — RÉSECTIONS PARTIELLES DU COUDE. — DIFFICULTÉ D'ORGANISER LES AMBULANCES MILITAIRES AU POINT DE VUE DES RÉSECTIONS.

Nous n'avons pratiqué, dans la guerre de 1870-71, que huit résections du coude, qui se réduisent en réalité à sept, un de nos opérés ayant été amputé à Orléans, après un voyage de quarante-huit heures, par un chirurgien qui ignorait probablement l'opération que nous avions pratiquée[1]. Des sept autres, un seul est mort des suites de l'opération et dans des conditions qu'il nous paraît intéressant de rappeler, parce qu'elles révèlent un fait très instructif.

C'était un blessé de Villersexel (10 janvier 1871), que nous opérâmes le lendemain soir, à Rougemont (Doubs). La balle avait traversé le coude d'avant en arrière et fracassé l'humérus et le cubitus, le premier surtout, en une multitude de fragments. Les suites immédiates de l'opération avaient été très simples, et le douzième jour le blessé pouvait se promener dans les rues. Nous le quittâmes à ce moment, comptant déjà sur un succès. Cinq jours après, il fut pris subitement d'une hémorrhagie abondante qu'on arrêta par le tamponnement jusqu'à l'arrivée de M. Viennois, chirurgien de l'ambulance, qui pratiqua la ligature de l'humérale à la partie moyenne du bras (depuis l'avant-veille la plaie présentait un aspect diphthéritique). L'hémorrhagie fut momentanément arrêtée, mais elle reprit la nuit suivante avec la même abondance, toujours par la plaie de résection, et l'amputation fut jugée nécessaire. Le blessé succomba le surlendemain. M. Viennois mit la pièce dans l'alcool, sans y toucher, et nous la rapporta à Lyon, où nous pûmes la disséquer. Quel ne fut pas notre étonnement en voyant que la balle avait divisé net l'artère humérale directement au-dessus de sa bifurcation! La seconde hémorrhagie s'était produite par le bout inférieur. Nous nous attendions d'autant moins à cette complication que, pendant qu'on anesthésiait le blessé, nous avions eu constamment les doigts sur l'artère radiale et que nous n'avions constaté rien de particulier dans le pouls. C'est un exemple de la division d'une grosse artère par un projectile, sans la moindre hémorrhagie qui pût la faire soupçonner, et du rétablissement rapide et complet de la circulation par les voies collatérales (récurrentes du coude).

Nos six autres blessés ont guéri; nous avions été malheureusement

1. Le blessé l'ignorait probablement; car il venait à peine de se réveiller du sommeil anesthésique qu'une panique se produisit dans l'ambulance, à l'annonce de l'arrivée des Prussiens. Tous les blessés qui pouvaient se servir de leurs jambes se sauvèrent dans les voitures préparées pour l'évacuation en deçà de la Loire. Notre opéré fut du nombre; nous ne pûmes le retrouver. Il arriva deux jours après à Orléans, après un voyage des plus pénibles, et il fut amputé immédiatement par un chirurgien qui vit sans doute dans le retranchement du membre le meilleur moyen de simplifier la situation du blessé. Il guérit parfaitement, du reste.

obligé de les abandonner, par les nécessités de la guerre, et nous ne les retrouvâmes qu'après la conclusion de la paix. Les membres opérés avaient été placés dans des gouttières, et trois y avaient été laissés sans autre pansement que le renouvellement de la charpie sur la plaie. Deux de nos opérés seulement, ramenés à Lyon au bout d'un mois, purent avoir des soins réguliers. Cette absence de traitement consécutif expliquera l'imperfection du résultat définitif obtenu sur plusieurs d'entre eux. Deux ont guéri par ankylose; un troisième avec des mouvements limités, les trois autres avec des mouvements très étendus. Sur ces six opérés, l'un[1] est mort sans que nous ayons pu constater nous-même le résultat obtenu.

Les deux réséqués qui sont ankylosés ont le bras à angle droit. L'un[2] avait subi une résection semi-articulaire, cubito-radiale, à l'hôpital de Vesoul (douze jours après la blessure, résection intra-fébrile); l'autre[3], une résection totale antéfébrile: c'est un de ceux qui étaient restés trois mois sans qu'on eût retiré le membre de la gouttière.

Quant aux trois autres guéris avec mouvements, voici quel état nous avons pu constater chez eux :

L'un, opéré à Rougemont[4], fut évacué sur Lyon, au moment de l'armistice, et nous pûmes lui donner des soins réguliers. C'est celui qui nous fournit le plus beau résultat. Il avait, au mois d'octobre, quand il quitta Lyon, une articulation très solide latéralement, déterminée par la rencontre de l'humérus, élargi par deux condyles bien dessinés, avec l'olécrâne de nouvelle formation, qui faisait 2 centimètres de saillie au-dessus de la ligne de section du cubitus. Il exécutait des mouvements actifs et de plus en plus énergiques de flexion et d'extension. Il fléchissait à 55 degrés et étendait à 130. Cette excursion volontaire de 85 degrés était du meilleur augure pour l'avenir. Nous avons su, du reste, l'année suivante, que son membre avait gagné beaucoup en force; mais nous ne l'avons pas examiné depuis son départ de Lyon. Nous apprîmes en 1873 qu'il avait succombé, à Dijon, à une fièvre typhoïde.

Quant aux deux derniers, nous les avons revus récemment, et voici quel est leur état actuel, dix-sept ans après l'opération :

Observation LV. — *Résection antéfébrile, totale, du coude gauche pour une plaie d'arme à feu. — Immobilisation du bras dans une même gouttière pendant trois mois après l'opération; soudure du radius et du cubitus. — Mouvements complets de flexion et d'extension.*

État du blessé dix-sept ans après l'opération.

Claude Chaux, mobile de Saône-et-Loire, blessé le 28 novembre 1870, à Beaune-la-

1. Blaise Giraud, opéré à Bellegarde, le 30 novembre 1870; ce blessé avait été envoyé à Barèges pour assouplir son articulation enraidie et achever sa guérison. Il était, nous a-t-on dit, menacé d'ankylose. Il est mort en 1872.

2. Jules Verne, opéré à Vesoul, le 16 octobre 1870.

3. Hippolyte Thierry, opéré à Bellegarde, le 1er décembre 1870.

4. Störik, mobile du Haut-Rhin, opéré le 13 janvier 1871.

Rolande, par un coup de feu qui a traversé le coude de dehors en dedans en fracturant comminutivement les extrémités du radius et du cubitus, et éraflant à peine l'humérus. — Résection antéfébrile, totale, de l'articulation le 30 novembre à Bellegarde : résection intra-tubérale de l'humérus, sous-bulbaire du cubitus à 6 centimètres au-dessous du sommet de l'olécrâne, intra-cervicale du radius. On trouva au milieu des esquilles un fragment de la balle.

Le blessé fut transporté deux jours après à Sully-sur-Loire, par un froid de — 12 degrés, et y resta jusqu'au 14 février 1871, toujours dans la même gouttière qui était fléchie à angle légèrement obtus. Quand il arriva à Châlon-sur-Saône, le membre était enraidi dans cette situation, et les doigts, auxquels on n'avait imprimé aucun mouvement, étaient comme ankylosés dans l'extension; muscles très atrophiés. On

Fig. 215. — Résection du coude à la suite d'un coup de feu, pratiquée le 30 novembre 187 sur un blessé de Beaune-la-Rolande (*d'après une photographie prise en mai* 1886). Forme du membre dans la flexion active; flexion plus complète qu'à l'état normal.

commença à ce moment à mobiliser les articulations enraidies. — Le 26 mars, il vien à Lyon et est immédiatement soumis à un traitement régulier par l'électricité, les bain et la mobilisation active et passive. Le radius et le cubitus étaient soudés ensemble. traitement fut interrompu plusieurs fois par des abcès dus à l'élimination de quelqu petites esquilles qui sortirent d'elles-mêmes; mais, au bout de deux mois et dem le blessé avait recouvré toute la mobilité passive du coude dans le sens de la flexion de l'extension. Il fléchissait activement à 75 degrés. Les os étaient en rapport exa pas d'intervalle entre eux; un peu de mobilité latérale cependant. L'humérus ét flanqué de deux tubérosités latérales, transversales, donnant à cette extrémité une l geur de 58 à 60 millimètres. Une nouvelle saillie olécrânienne s'était reformée prolongeait en haut le cubitus, soudé définitivement au radius

Le sujet continua à exercer son membre, qui devint de plus en plus solide, et, au bout d'un an, la flexion et l'extension actives étaient à peu près complètes, quoique encore faibles Les doigts et le poignet étaient devenus complètement libres. Les mouvements de rotation des os de l'avant-bras étaient rendus impossibles par la soudure du radius avec le cubitus.

Il est aujourd'hui facteur de la poste à Mâcon. Nous l'avons revu en mai 1886, et c'est à ce moment que nous l'avons fait photographier.

Le coude est complètement cicatrisé depuis 1871. La force a augmenté dans les trois ou quatre premières années; mais depuis elle est restée stationnaire. Ce sujet se sert de son bras pour tous les usages de la vie, et n'est gêné que dans les mouvements de pronation et de supination. Le radius et le cubitus étant soudés ensemble, les mouvements de

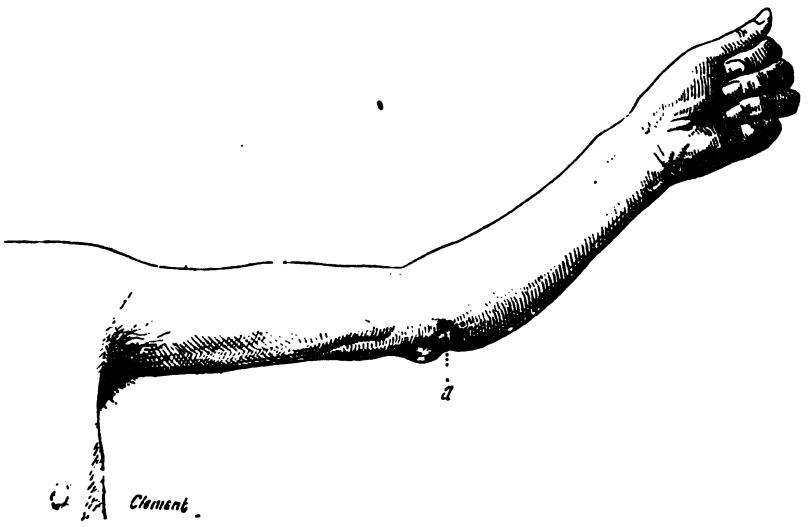

Fig. 216. — Même sujet que pour la figure 215. — Forme du membre dans l'extension active. Le sujet porte un poids de 4 kil. 200 gr. dans cette position, pendant six à sept secondes. Comme on l'observe chez beaucoup de réséqués, l'extension a un peu diminué depuis quelques années. — *a*, ouverture de sortie de la balle. (*Photographié sans appui.*)

rotation sont presque nuls et ne peuvent s'exécuter que par la mobilité supplémentaire de l'épaule et du coude, et par un peu de mobilité latérale qui permet au radius et au cubitus de tourner ensemble; mais ces os sont en rapport exact avec l'humérus; il n'y a pas d'intervalle entre eux, bien que la laxité latérale du coude ait un peu augmenté à mesure que le blessé a fait fonctionner son membre. — Non seulement la flexion de coude est complète, mais elle est plus étendue qu'à l'état normal, la face antérieure de l'avant-bras venant en contact avec celle du bras. L'extension arrive à 160 degrés. — L'opéré porte 4 kil. 200 à bras tendu; le triceps se contracte assez énergiquement dans certaines positions, mais il ne peut soulever qu'un demi-kilo quand l'avant-bras a été fléchi sur le bras, le coude en l'air. Les doigts sont complètement libres. Pas de troubles trophiques dans le membre opéré.

L'état de ce blessé est le même aujourd'hui, 29 novembre 1887, c'est-à-dire dix-sept ans après la résection. Il nous écrit que sa force est sensiblement la même que l'an passé, qu'elle varie un peu seulement suivant que son rhumatisme, chronique, du

reste, se porte sur l'articulation réséquée ou sur d'autres parties du corps. Aujourd'hui le rhumatisme a complètement disparu, mais a laissé des craquements dans la néarthrose.

La dernière opération de cette série se rapporte à une résection semi-articulaire supérieure, intéressante par la conservation d'une extrémité humérale obliquement fendue et terminée, par cela même, en pointe. Nous n'avons pas sectionné l'humérus à la base du biseau; nous avons seulement affranchi avec une cisaille la pointe trop aiguë, et abandonné à lui-même ce fragment oblique, malgré la surface trop étroite qu'elle devait offrir pour l'adaptation des os de l'avant-bras qui étaient sains. Nous comptions sur les ossifications périostiques pour élargir cette pointe, et la transformer en une surface transversale qui servirait de point d'appui aux os inférieurs. Le résultat de cette opération a confirmé nos prévisions.

Observation LVI. — *Résection humérale du coude à la suite d'une fracture par coup de feu; ablation de toute la partie articulaire de l'os et d'esquilles épicondyliennes remontant jusqu'à 10 centimètres de la surface articulaire du condyle; excision du bout de l'humérus taillé en pointe. — Néoformation latérale qui a élargi suffisamment l'extrémité inférieure de l'humérus pour une adaptation régulière des os de l'avant-bras. — Mouvements complets de flexion et d'extension; abolition des mouvements de rotation du radius par la soudure des deux os de l'avant-bras.*

État de l'opéré dix-sept ans après la résection.

R... D..., mobile des Vosges, fut blessé au coude droit à Villersexel, le 9 janvier 1871. La résection fut pratiquée le 13 janvier à Rougemont. Il y avait déjà une grande tuméfaction et de la fièvre; le malade souffrait beaucoup. La balle ayant frappé l'os au niveau de l'épicondyle et produit une large plaie à ce niveau, occasionna de nombreuses esquilles et plusieurs fissures. Une fissure partant du bord interne de la trochlée remontait obliquement en dehors et avait séparé un fragment triangulaire de l'humérus dont la pointe remontait à 10 centimètres de l'interligne articulaire; large plaie en arrière à l'ouverture de sortie du projectile, intéressant les muscles et la peau. Après avoir extrait toutes les esquilles mobiles, M. Ollier enleva la longue esquille épitrochléenne dont le périoste était en grande partie décollé, mais qui tenait encore sur le bord interne et en arrière. Cette esquille enlevée, on eut une extrémité humérale obliquement taillée en pointe dont le sommet était au niveau de l'épicondyle. Cette pointe mesurait 7 centimètres de sa base supérieure à son sommet inférieur. C'est cette longueur totale qu'il eût fallu retrancher pour conserver à l'extrémité humérale toute sa largeur; mais, ne voulant pas diminuer d'autant la longueur de l'os et confiant dans les propriétés du périoste qui avait été soigneusement conservé avec tout l'appareil ligamenteux, M. Ollier se contenta d'affranchir avec un trait de scie la pointe aiguë et arrêta là la résection, en laissant une surface humérale large de 15 millimètres environ. Les os de l'avant-bras étaient sains, le bec de l'olécrâne, éraflé par la balle, fut seulement égalisé d'un coup de cisaille.

Malgré cette opération, la fièvre ne tomba pas immédiatement; la suppuration fut très abondante et l'on craignit un moment la nécrose du fragment huméral. Après diverses complications (frissons, diarrhée), ce malade fut amené à Lyon, par la Suisse, par M. le Dr Viennois, le 11 février. Le membre était encore très tuméfié, une large plaie existait en arrière. Mais, après l'élimination de quelques petites esquilles, tout rentra dans l'ordre, et, à la fin de mars, le membre, quoique encore tuméfié, était à peu près

cicatrisé. On commença alors des mouvements de flexion et d'extension; mais les mouvements de pronation et de supination étaient perdus; l'inflammation suppurative, qui

Fig. 217. — Résection traumatique du coude à la suite d'un coup de feu. — Flexion active. (*D'après une photographie prise seize ans après l'opération.*)

avait envahi les restes de l'articulation du coude et l'articulation radio-cubitale supé-



Fig. 218. — Même sujet portant dans l'extension complète un haltère de 7 kilos. (*Photographié à la même époque.*) Cette figure montre la solidité de l'articulation malgré l'étroitesse relative de l'extrémité humérale et la perte de substance produite par le coup de feu. — Le sujet a été photographié sans appui.

rieure, avait ankylosé cette dernière articulation. Il fut impossible de rétablir ces mouvements.

En avril, le coude se tuméfia de nouveau et il s'écoula, par un des orifices déjà fermés, un liquide filant, synoviforme, qui était dû probablement à l'inflammation de la synoviale qui doublait la capsule conservée.

A partir de ce moment, il n'y eut plus d'accidents; on sentait l'articulation se consolider de plus en plus. L'extrémité humérale s'était épaissie, elle se terminait par deux petites tubérosités latérales, dont une, l'interne, était complètement de formation nouvelle. Elle était le résultat de l'ossification du périoste épitrochléen soigneusement conservé au moment de la dénudation de la grande esquille détachée à ce niveau.

Ce sujet fut régulièrement soigné pendant un an, et, à cette époque, il avait recouvré un membre solidement articulé, avec des muscles de plus en plus vigoureux. Il se livra ensuite à des exercices gymnastiques appropriés, et, quatre ans après l'opération, il portait à bras tendu un haltère de 6 kilos.

Quelques temps après, il contracta la syphilis et, pendant que cette maladie était en évolution, il fit une chute sur la glace. Cette chute (1878) eut des conséquences fâcheuses pour la néarthrose, dont la force avait déjà diminué, du reste, depuis quelques mois; mais il portait encore 4kg,500 à 5 kilos. Après la chute, qui nécessita l'immobilisation du membre dans un bandage silicaté, le membre s'atrophia et faiblit à un point que pendant un an le sujet ne pouvait porter que 2 kilos. A la longue, la force est revenue; il porte aujourd'hui 7 kilos. Depuis un an, il lui semble que la force et l'utilité de son membre vont toujours en progressant.

Etat de l'opéré le 25 décembre 1887; dix-sept ans après la résection.

Mobilité antéro-postérieure complète, comme l'indiquent les figures 217 et 218. Le radius et le cubitus sont soudés ensemble et les mouvements de pronation et de supination, à peu près nuls d'ailleurs, ne peuvent se faire que par la rotation de l'humérus dans l'épaule, aidée d'un petit mouvement propre et simultané des deux os de l'avant-bras dans le coude. Les os de l'avant-bras sont articulés d'une manière fixe avec l'extrémité humérale, qui est relativement étroite cependant, puisqu'elle ne présente guère que 4 centimètres contre 7 du côté sain, autant qu'on peut juger à travers les parties molles. Quelle que soit l'étroitesse de l'humérus, le coude est solide latéralement; mais il l'est moins dans le sens antéro-postérieur: en saisissant le bras d'une main et l'avant-bras de l'autre, on fait glisser les os les uns sur les autres, sans qu'ils s'abandonnent toutefois. Malgré cette imperfection dans la solidité de la néarthrose, qui a été augmentée par la soudure radio-cubitale et le retentissement, sur les ligaments latéraux du coude, des efforts pour faire tourner la main, l'opéré porte aujourd'hui et soutient fixement avec le bras tendu dans la supination un haltère de 7 kilos. Le membre a beaucoup moins de force lorsqu'il est placé dans une position intermédiaire à la pronation et à la supination. L'avant-bras s'incline un peu en bas à cause de l'étroitesse du point d'appui huméral. Malgré cela, le membre est d'une grande utilité, non seulement pour tous les mouvements usuels de la vie, mais pour tous les travaux que nécessite l'état de l'opéré, qui est employé dans un magasin d'épicerie en gros; il a de lourds objets à manier.

Voici la force comparative des deux membres :

	Membre sain.	Membre opéré.
Poids porté à bras tendu	13 kil.	7 kil.
Force d'extension	8 kil., 450	3 kil., 500.
Force de flexion	12 kil., 500	5 kil.
Force de pression au dynamomètre	80 kil.	55 kil.

Le membre opéré est toujours plus mince que le membre sain. La circo[illegible] du bras, au niveau de la partie la plus saillante du biceps, est de 280 millimètre[illegible] membre sain, de 255 pour le membre opéré, et celle de l'avant-bras de 270 con[illegible] L'atrophie est moins marquée à l'avant-bras qu'au bras.

Cette observation nous paraît avoir un intérêt particulier au point de vue de la règle à établir pour la section des os fracturés en bec de flûte, et présentant par cela même de mauvaises conditions d'adaptation pour s'articuler avec les os correspondants. Sans la méthode sous-périostée, nous aurions eu une articulation ballante; c'eût été vouloir faire articuler une surface plane avec une pointe d'aiguille. La néoformation latérale qui s'est produite autour de la pointe humérale l'a suffisamment épaissie pour lui donner la largeur nécessaire. C'est donc ainsi que nous conseillerons d'agir, toutes les fois qu'on se trouvera en présence d'un sujet jeune dont le périoste sera à même de produire une réossification suffisante. En ne réséquant que la pointe à un niveau où la surface de section pourra avoir 15 millimètres au moins, on obtiendra secondairement un élargissement suffisant. Une surveillance attentive sera particulièrement nécessaire pour maintenir les os en rapport dans la période d'organisation de la néarthrose.

L'articulation nouvelle, obtenue dans ces conditions, manquera souvent de solidité. Mais la longueur du membre sera conservée dans une mesure plus favorable au rétablissement de l'action musculaire. Si les ossifications périostiques n'ont pas été assez riches pour élargir suffisamment l'extrémité osseuse, on soutiendra le membre avec un appareil prothétique pour empêcher les déviations latérales. Nous conseillons donc d'agir ainsi dans le cas où l'on aurait déjà dû sacrifier une longueur de l'humérus ou des os de l'avant-bras dépassant 7 centimètres. Si l'on retranchait encore les 6 ou 7 centimètres qui pourraient être nécessaires pour retrouver toute l'épaisseur de la diaphyse humérale, on arriverait sur le cylindre diaphysaire, c'est-à-dire sur la portion la plus étroite de l'os et, en outre, on raccourcirait le membre dans une proportion qui nuirait beaucoup à l'action propre des muscles. Le rapprochement de leurs points d'attache dépassant le quart de leur longueur normale serait une nouvelle cause de faiblesse ou même d'impuissance (V. chap. XV). Nous raisonnons, bien entendu, pour les cas où l'âge du sujet ne permettrait pas d'obtenir une néoformation longitudinale; or, à l'âge où sont les blessés par armes de guerre, il est prudent de ne compter, après les résections primitives, que sur une néoformation latérale, bien que nos observations de résections du coude pour luxation irréductible nous aient manifestement démontré la réalité d'une néoformation longitudinale jusqu'à trente ans et au delà.

Au moment où nous écrivons, nous avons sous les yeux un sujet de trente et un ans, que nous avons opéré pour une luxation irréductible, par la résection de l'humérus seul, sur une longueur de 56 millimètres, et qui n'a que 21 millimètres de raccourcissement, toutes précautions ayant été prises contre les causes d'erreur que nous avons plusieurs fois signalées. Nous aurons certainement des néoformations pareilles après les résections

pour plaies de guerre, faites dans les mêmes conditions. Mais, pour ne pas avoir de déceptions, nous raisonnons dans l'hypothèse la plus défavorable.

Cette série d'observations ne réalise pas notre idéal, sans doute. Le mobile du Haut-Rhin, mort de fièvre typhoïde, deux ans environ après la résection, nous avait seul donné un résultat dont nous pouvions être entièrement satisfait. Mais tels qu'ils sont, avec les imperfections inévitables dues à l'absence d'un traitement post-opératoire fait en temps opportun, nos autres résultats prouvent qu'on aurait grand tort de vouloir proscrire la résection du coude de la chirurgie d'armée. Ils rentreraient tous dans la première ou la deuxième classe de Gurlt. Or, si on les obtient par le fait seul d'une opération sous-périostée régulière, malgré les graves défectuosités des soins consécutifs, que ne doit-on pas attendre d'un traitement post-opératoire bien conduit?

La direction du traitement consécutif a une telle importance que nous comprenons parfaitement que Gurlt ait demandé, pour les prochaines guerres, la création de services spéciaux vers lesquels seraient dirigés les réséqués. L'idée nous paraît juste en soi, et l'on ne saurait trop la recommander à l'attention des autorités compétentes. Sera-t-elle facilement réalisable? Nous en doutons un peu, à cause de la complication des services chirurgicaux dans une grande guerre. Ce qui nous paraît pressant dès aujourd'hui, jusqu'au moment de la réalisation de l'idée de Gurlt, c'est de répandre, parmi les chirurgiens traitants, des notions justes sur les résections, leur technique et les indications de leur traitement consécutif. Celui qui aura pratiqué une résection sera, toutes choses égales d'ailleurs, mieux à même de diriger le traitement de ce cas particulier; il s'y intéressera plus étroitement et fera tous ses efforts pour le mener à bien. Il est certain qu'avec l'organisation actuelle du service de santé, on trouvera peu de chirurgiens de régiment ayant une expérience suffisante de ce genre de traitement. Mais les résections ne sont pas des opérations de champ de bataille; c'est dans les hôpitaux de deuxième ou plutôt de troisième ligne qu'on les pratiquera. Or, rien n'empêche de mettre à la tête de ces hôpitaux des hommes compétents.

D'après ce que nous avons dit sur les indications des résections traumatiques, la question est complètement changée depuis les dernières grandes guerres, et, tout en renouvelant nos réserves sur les difficultés qu'on rencontrera pour appliquer l'antisepsie dans les grandes agglomérations de blessés, il nous paraît certain qu'on ne refera plus à l'avenir autant de résections qu'en ont pratiqué les chirurgiens américains et allemands. On aura recours à la conservation absolue dans un plus grand nombre de plaies du coude, et lorsqu'on interviendra immédiatement, ce sera souvent pour limiter l'opération à une simple esquillotomie ou à une résection partielle. L'intérêt vital exigera cependant dans certaines lésions une résection immédiate de la totalité des renfl-

ments osseux; mais l'intérêt orthopédique seul, c'est-à-dire la nécessité de placer dans de bonnes conditions d'adaptation les surfaces humérale et antibrachiales, indiquera aussi, dans certains cas, de véritables résections, c'est-à-dire des résections semi-articulaires plus complètes ou bien des résections totales. Mais la possibilité de prévenir la suppuration et l'ankylose consécutive par un traitement rigoureusement antiseptique imposera la plus grande économie du tissu osseux lorsqu'on sera en présence d'une plaie non infectée et qu'on aura le moyen de la préserver.

L'organisation de l'antisepsie, tant préventive qu'opératoire, est le principal problème que la chirurgie militaire ait à résoudre en ce moment. Une fois la solution de ce problème rendue réellement pratique, on interviendra beaucoup moins, mais on mesurera mieux son action, et l'on saura sur quoi compter. On aura, après toutes les résections partielles ou totales du coude, de meilleurs résultats que par le passé, parce qu'on aura prévenu la suppuration et par cela même la destruction des éléments ostéogènes. On ne verra plus alors les effets d'une bonne technique opératoire neutralisés par les complications infectieuses qu'il était autrefois à peu près impossible de prévenir.

Des résections partielles du coude. — Voici un exemple de ce que peut donner la résection partielle du coude dans un cas où nous aurions fait certainement une résection totale, si nous avions eu les mêmes idées qu'il y a dix-sept ans.

Observation LVII. — *Fracture comminutive de la tête du radius et de la tubérosité externe de l'humérus du côté droit par le choc d'un wagon. — Résection partielle du coude portant sur la tête du radius et la moitié de la tubérosité externe de l'humérus. — Conservation des mouvements du coude et de la force du membre; force d'extension très énergique.*

État de l'opéré six ans après la résection.

Louis Coste, vingt-six ans, journalier dans les chantiers du chemin de fer, eut le coude pressé entre deux tampons, le 26 juillet 1882, l'avant-bras étant à demi fléchi sur le bras. — Plaie contuse à la région externe du coude; fracture comminutive du condyle et de la tête du radius.

M. Ollier agrandit la plaie, enleva toutes les esquilles mobiles et une esquille condylienne adhérente mais contusionnée. La tête du radius était fracturée, il la réséqua au niveau de son col; le cubitus était sain. Comme il y avait eu peu d'épanchement de sang dans l'articulation, on fit une incision sous-épitrochléenne de l'articulation dans laquelle on plaça un petit drain debout. Précautions antiseptiques minutieuses; pansement de Lister.

Il y eut peu de réaction, mais le malade éprouva pendant quelques jours des douleurs profondes qui n'étaient nullement en rapport avec une infection de la plaie, et qu'on expliqua par la contusion de l'os. Un moment même M. Ollier regretta de n'avoir pas fait une résection plus étendue du condyle. La plaie se cicatrisa sans suppurer, mais les douleurs intra-osseuses persistèrent longtemps tout en s'atténuant graduellement. Elles ont toujours siégé dans l'humérus et le radius, c'est-à-dire dans les os contus au moment de l'accident, et augmentaient toutes les nuits. Les mouvements d'extension et de flexion se rétablirent vite, mais les mouvements de rotation du radius furent longtemps

gênés. Les muscles, qui n'avaient pas eu le temps de s'atrophier beaucoup pendant les quatre ou cinq semaines que demanda la guérison de la plaie, reprirent rapidement leur action La persistance des douleurs osseuses, spontanées et à la pression, empêcha cependant l'opéré de reprendre son travail régulier avant un an. Elles disparurent alors complètement, et, au moment d'une attaque de rhumatisme subaigu généralisé, qui se déclara deux ans après, les douleurs ne furent guère plus sensibles au coude qu'ailleurs.

Voici le résultat définitif de cette résection partielle, constaté en février 1887, près de cinq ans après l'accident.

Forme du coude à peu près normale ; reconstitution d'une masse condylienne et d'une nouvelle tête du radius qu'on sent rouler sous le doigt ; mais ces mouvements sont encore limités, ils ne dépassent pas les trois cinquièmes de leur excursion normale.

La flexion et l'extension sont à peu près complètes. Le bras opéré (bras droit, il est vrai) est aussi fort que le bras sain pour la flexion et un peu plus fort pour l'extension.

Le sujet porte 14 kilos à bras tendu de chaque côté. — Force de flexion, mesurée le coude appuyé sur une table, 16 kilos des deux côtés. — Force d'extension : $10^{kg},500$ *du côté opéré*, 9 kilogrammes du côté sain (gauche).

Ce résultat est on ne peut plus démonstratif au point de vue de la simplicité des suites, de la reconstitution de l'articulation et de la force du membre, et il est d'autant plus intéressant à signaler qu'il s'agit d'une plaie contuse, moins favorable à la chirurgie conservatrice que certaines plaies d'armes à feu limitées au tissu spongieux.

Dès qu'on peut recouvrer les mouvements après les simples esquillotomies et les résections partielles, ces opérations sont, à tous les points de vue, préférables aux résections totales, lorsqu'on opère sur l'os sain. La persistance des douleurs dans les parties contuses de l'os est la seule complication que nous ayons eu à combattre. Elles ont disparu à la longue, il est vrai ; mais, pour les prévenir, on fera bien, dans des cas analogues, d'enlever toutes les parties contuses, si on le peut sans compromettre l'intérêt orthopédique de la résection, et, dans le cas contraire, de prévenir l'ostéite et l'étranglement du tissu médullaire, en appliquant préventivement une couronne de trépan sur la partie contuse.

D. — DES RÉSECTIONS DU COUDE ACCOMPAGNÉES DE L'ABLATION PLUS OU MOINS COMPLÈTE DES OS DE L'AVANT-BRAS — ABLATION COMPLÈTE DE LA DIAPHYSE DU CUBITUS.

Nous avons dit (page 244) que nous n'avions jamais, dans la résection du coude, dépassé 10 centimètres pour la longueur de la colonne osseuse enlevée sur toute son épaisseur : nous avons eu cependant à réséquer simultanément de longues portions d'un des os de l'avant-bras. Deux fois nous avons enlevé la totalité de la diaphyse du cubitus, mais le radius ayant été scié dans son col, nous n'avons fait en réalité qu'une perte de substance de 5 centimètres *sur toute l'épaisseur de la colonne osseuse*, bien que le fragment du cubitus seul représentât une hauteur de 20 centimètres dans un cas et de 16 dans l'autre. Pour apprécier, dans une résection quelconque, l'espace à combler ou à régé-

nérer, il faut, nous le répétons, prendre la distance minimum entre les surfaces de section et non la distance qui sépare les points extrêmes.

La résection d'une grande longueur du radius a pour inconvénient de supprimer l'insertion du biceps. Mais nous avons vu (page 309) qu'avec la méthode sous-périostée on faisait rétablir cette insertion sur l'os nouveau. La résection de l'extrémité supérieure du cubitus a un plus grand inconvénient au point de vue des fonctions du membre, pour les cas où l'on ne peut pas espérer une réossification suffisante : c'est de supprimer le principal élément de la solidité articulaire, le crochet sigmoïdien. La conservation intégrale de tous les tissus fibreux articulaires maintiendra cependant les rapports des os, et limitera la mobilité latérale dans les cas où la régénération aura fait défaut ou sera restée incomplète.

Le fait suivant nous montre ce qu'on obtient après la résection totale du coude, suivie de l'ablation de toute la diaphyse du cubitus. Il s'est reformé une extrémité olécrânienne qui emboîte l'humérus, et donne à l'articulation nouvelle une solidité parfaite dans les mouvements de flexion et d'extension exercés en supination, mais qui, sept ans après l'opération, ne la fixait pas encore assez pour maintenir solidement l'avant-bras dans l'extension en pronation. L'absence de régénération osseuse, au niveau du centre de la diaphyse cubitale, explique cette laxité, qui n'a été, du reste, que temporaire.

Observation LVIII. — *Résection du coude et ablation sous-périostée de toute la diaphyse du cubitus dans un cas d'ostéo-myélite de la partie supérieure du cubitus avec invasion de l'articulation du coude. — Résection totale du coude dans une première opération; ablation de toute la diaphyse du cubitus dans la seconde. — Complications locales; diphthérite de la plaie. Absence de régénération osseuse au niveau de la partie centrale de la diaphyse.*
État de l'opérée quatorze ans après.

Claudine Greppat, quinze ans, entre le 28 décembre 1873 salle Sainte-Marguerite, atteinte d'une ostéite de la base de l'olécrâne, qui commençait à se propager à l'articulation du coude. Les accidents de propagation devenant de plus en plus accusés et un petit point fluctuant s'étant montré à la face postérieure de l'olécrâne, M. Ollier pratiqua la résection totale du coude le 9 janvier 1874. Le cubitus fut réséqué à 75 millimètres du sommet de l'olécrâne. La suppuration du tissu spongieux avait gagné l'articulation par une perforation du cartilage. La tête du radius fut réséquée à 14 millimètres au-dessous du bord supérieur de la cupule et l'humérus à 24 millimètres au-dessus de la gorge de la trochlée; ces deux derniers os ne présentaient que des altérations secondaires de leur cartilage, produites par le pus qui avait envahi l'articulation. La malade fut soulagée par l'opération, mais la guérison fut lente, l'état général était mauvais : pâleur extrême comme on le remarque souvent chez les individus atteints d'ostéite infectieuse grave. Quelque temps après, la fièvre reparut, et la malade souffrait le long de la diaphyse du cubitus; du pus s'écoulait par le bout supérieur de l'os. M. Ollier pratiqua alors (26 septembre 1874) l'ablation sous-périostée de toute la diaphyse de l'os jusqu'au cartilage de conjugaison inférieur (12 centimètres qui, ajoutés aux 75 milli-

mètres enlevés précédemment, font une longueur de près de 20 centimètres). L'os était augmenté du volume, éburné en quelques points, et contenait du pus et plusieurs petits

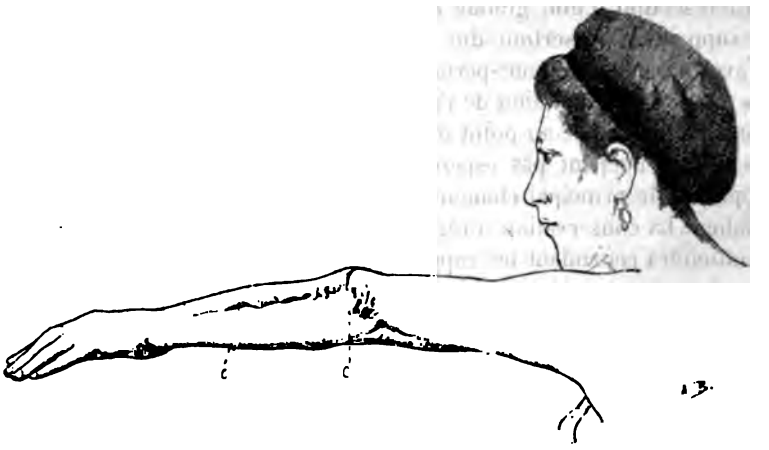

Fig. 219. — Forme du membre supérieur après la résection du coude suivie de la résection de toute la diaphyse du cubitus. Chute de l'avant-bras quand la main est placée dans la prônation. — Régénération du cubitus très incomplète, nulle au centre de la diaphyse (*D'après une photographie prise sept ans après la résection.*)

Fig. 220. — Forme du même membre dans la flexion active.
(*Photographie prise à la même époque que pour la figure* 219.)

séquestres dans le canal médullaire. La fièvre ne reparut plus, mais la guérison fut lente, la plaie ayant été envahie par l'érysipèle et la diphthérite : la malade était toujours très pâle : les poumons étaient sains.

Revue le 4 juin 1881, cette opérée se trouvait dans l'état suivant : Le coude est reconstitué et complètement mobile dans le sens antéro-postérieur. Il y a une



Fig. 221. — Forme du coude placé dans l'extension maximum. — L'articulation n'a plus la laxité qu'elle avait il y a sept ans, au moment où la représente la figure 219, bien que la régénération de la diaphyse cubitale soit restée incomplète. — *o*, olécrâne, *cr* cicatrice de la résection du cubitus.
(*D'après une photographie prise le* 26 *décembre* 1887, *quatorze ans après la résection*).

légère mobilité latérale, mais pas d'intervalle entre l'humérus et les os de l'avant-bras. Le nouvel olécrâne, ayant une largeur et une épaisseur à peu près normales, est reçu en arrière dans une dépression qui existe entre les tubérosités humérales de nouvelle formation.

Malheureusement, si l'extrémité articulaire supérieure est reproduite, il n'en est pas de même de la diaphyse, qui est représentée par un gros cordon fibreux adhérent à la cicatrice cutanée, et unissant l'extrémité inférieure du cubitus à l'olécrâne nouveau. La partie olécrânienne nouvelle, longue de 7 centimètres, se termine en pointe inférieurement et se continue avec le cordon fibreux pour se rejoindre, à 12 centimètres plus bas, avec une masse osseuse de nouvelle formation due à l'ossification de la région juxta-épiphysaire inférieure. Cette partie osseuse, haute de 3 centimètres, se continue avec l'épiphyse inférieure et paraît un peu mobile sur elle. Le déficit osseux à la partie moyenne de l'os est de 5 centimètres.

L'apophyse styloïde du cubitus est un peu remontée; il n'en résulte pas cependant d'inclinaison de la main sur le bord cubital. Le cubitus du côté sain mesure 246 millimètres; celui du côté opéré, portion osseuse et portion fibreuse intermédiaire comprises, mesure 215 millimètres.

L'humérus mesure de l'angle postérieur de l'acromion au bord inférieur du condyle :

Côté sain, 302 millimètres. Côté opéré, 280 millimètres.

Le membre opéré a de 3 à 4 centimètres de moins en circonférence, dans les parties les plus charnues.

Avant-bras. *Bras.*

Côté sain, 255 mill.; côté opéré, 195 mill. Côté sain, 274 mill.; côté opéré, 250 mill.

Malgré ces conditions défavorables, le sujet soulève avec le bras opéré 5 kilos à bras tendu, et *porte aisément, de la même manière, pendant* 8 *ou* 9 *secondes*, 4 kilos. Quand le membre est en supination, sa forme est très régulière et sa solidité très

grande, mais il se déforme quand la main se retourne en pronation ou se place seulement dans une position intermédiaire. L'avant-bras s'incline alors un peu en dedans, à cause de la fixité insuffisante de la pièce osseuse supérieure du cubitus, et cette déviation s'accentue et s'accompagne d'une inclinaison en bas lorsque l'avant-bras est maintenu étendu en pronation, comme l'indique la figure 219.

Etat de l'opérée au 26 décembre 1887, quatorze ans après la résection du coude.

Nous avons retrouvé cette opérée que nous avions perdue de vue depuis six ans. Elle a depuis lors servi constamment comme domestique, et elle nous dit que dans tous les travaux qu'elle est obligée de faire, elle se sert également de ses deux bras. Elle fait la cuisine, frotte et ne recule devant aucun travail. Il ne lui semble pas, dit-elle, que son bras gauche ait jamais été malade.

Il y a toujours cependant une atrophie musculaire très prononcée, relativement au membre sain, et la force musculaire n'a pas augmenté. Elle a même diminué depuis une pleuro-pneumonie grave qu'elle a eue au mois de mai dernier et dont elle n'est pas encore tout à fait rétablie. Elle est pâle, toujours un peu maigre, sans qu'on constate cependant à l'auscultation de signes certains de tubercules pulmonaires.

Mais ce qu'il y a d'intéressant à constater aujourd'hui, c'est l'amélioration qui s'est produite avec le temps dans la constitution de l'articulation. Bien que la reproduction du cubitus soit aussi incomplète qu'il y a sept ans, et que le même déficit osseux existe au niveau de la partie moyenne de la diaphyse, le coude est beaucoup plus solide. L'avant-bras, maintenu entre la pronation et la supination, ne s'incline plus sur le bord cubital, comme à l'époque où a été prise la photographie qui a servi à faire la figure 219. La laxité des ligaments a disparu; l'olécrâne emboîte mieux l'humérus. La figure 221 représente la forme et la direction actuelles du membre opéré, placé dans son maximum d'extension et tenant dans la main un haltère de 3kg,200 grammes.

Malgré la résection totale du coude et l'absence de reproduction au centre de la diaphyse du cubitus, le membre a recouvré une grande solidité, bien que la néarthrose présente toujours un peu de laxité latérale. La main est libre et forte et n'a éprouvé aucune déviation.

L'avant-bras est régulièrement gouverné par les muscles dans les mouvements de flexion et d'extension en supination. La conservation de la gaine périostéo-capsulaire a suffi pour donner au coude une solidité assez grande, malgré l'interruption de l'ossification dans la portion diaphysaire du cubitus. L'absence de reproduction au niveau de la partie moyenne de cet os vient confirmer ce que nous avons expérimentalement démontré : la supériorité du pouvoir ostéogénique du périoste dans les régions juxta-épiphysaires.

E. — DES RÉSECTIONS ITÉRATIVES OU DES RÉEXCISIONS DU COUDE. — RÉSECTIONS TOTALES. — RÉSECTIONS ISOLÉES DU RADIUS. — DANGER DES RÉEXCISIONS TROP HATIVES.

Nous avons déjà eu occasion de parler des résections itératives du coude et de faire entrevoir les difficultés spéciales qui peuvent résulter de l'excès d'ossification, lorsque ces opérations sont nécessitées par le retour de l'ankylose. Celles qui sont pratiquées pour combattre la

récidive ou la continuation de la carie osseuse se trouvent dans des conditions anatomiques différentes, qui sont à peu près celles de la première résection. Il suffit d'ouvrir la nouvelle articulation en suivant les cicatrices de la précédente opération, et de sectionner les os plus loin. Quelquefois même on n'a qu'à faire une résection partielle : enlever, par exemple, l'extrémité du radius (ce que nous avons eu occasion de faire deux fois à la suite de résections trop économiques), ou bien exciser un fragment suspect de l'humérus, du cubitus ou du radius, sans faire de résection proprement dite. Ces excisions ou abrasions partielles rentrent dans les opérations correctrices ou complémentaires dont nous avons déjà parlé, comme les excisions d'un ostéophyte proéminent ou vicieusement placé (p. 272).

Les remarques que nous avons à ajouter se rapportent à de véritables résections totales de la néarthrose, et nous envisageons surtout les cas où l'on doit retrancher non seulement une plus grande longueur d'os ancien, mais des masses plus ou moins volumineuses résultant de l'ossification nouvelle. Ces opérations sont beaucoup plus délicates que les premières résections. On est particulièrement exposé à enlever trop ou trop peu. Dans le premier cas, on peut obtenir une articulation flottante; dans le second, l'ankylose se reproduit plus ou moins complètement, malgré le traitement consécutif le mieux dirigé.

A. *Résections itératives dans les cas d'ankylose secondaire.* — Les faits que nous avons rapportés (pages 270 et 295) nous ont déjà indiqué une des causes de ces retours de l'ankylose, et nous ont montré en même temps pourquoi elle devient bientôt incurable. L'irrégularité de l'ossification périostique et l'extension du processus ossifiant à tous les tissus conjonctifs voisins font différer ces opérations d'un cas à l'autre, et nécessitent une application minutieuse des règles que nous avons exposées au sujet des ankyloses osseuses.

Si l'on pratique ces réexcisions trop hâtivement, alors que le processus ossifiant est dans toute sa vigueur, on risque de laisser dans la plaie des tissus qui ont déjà commencé à ressentir l'influence de ce processus, et qui évolueront dans ce sens, malgré l'ablation des masses nouvellement ossifiées.

Dans une résection itérative que nous avons faite récemment sur une jeune fille de 13 ans, nous avons trouvé des ossifications extrapériostiques se prolongeant dans les muscles voisins sous forme d'aiguilles ou de stalactites irrégulières. Indépendamment des tissus parostaux, l'ossification envahissait le tissu conjonctif interfasciculaire du muscle. La réexcision du coude fut faite quatre mois après l'opération primitive, et nous trouvâmes des surfaces recouvertes de cartilage hyalin, mais sans cavité intermédiaire distincte. Entre les îlots de cartilage on voyait un tissu conjonctif vasculaire qui envoyait des houppes

de vaisseaux à la surface opposée. Par l'exercice, une cavité intermédiaire aurait pu s'établir, mais les ossifications périarticulaires limitaient les mouvements. Un prolongement osseux de 3 centimètres de long pénétrait dans la substance du brachial antérieur et au milieu même du muscle.

On trouve dans ces conditions le tissu conjonctif épaissi autour de l'articulation, présentant çà et là des points de consistance cartilagineuse ou ostéoïde; les muscles sont pâles, infiltrés et sans souplesse, comme au voisinage d'une fracture récente. Si l'on opère sur ces tissus en sève, on éprouve la plus grande difficulté à déterminer ce qu'il faut enlever, et l'on est exposé à voir reparaître une nouvelle ankylose.

En pareille circonstance, il vaut mieux s'abstenir et attendre que la disparition de l'infiltration des parties ait mis au net l'ossification nouvelle. Une fois le processus ossifiant arrêté, les tissus périphériques s'assouplissent, reprennent leur aspect normal, et l'on voit mieux ce qu'il faut retrancher. On peut seulement alors bien calculer le résultat de son intervention.

Il y a des précautions spéciales à prendre dans ces résections itératives pour rétablir les mouvements de pronation et de supination. Le radius a la plus grande tendance à se souder au cubitus; et si l'on ne veut pas être exposé à faire quelques mois plus tard une deuxième opération correctrice pour rétablir les mouvements de rotation, il faut réséquer plus de radius que de cubitus. On sectionnera alors le radius à la partie inférieure de son col, et on enlèvera le périoste et les tissus ostéoïdes ou fibreux qui pourraient rétablir les adhérences avec le cubitus. Les tissus épaissis qui entourent la tête du radius ont beaucoup de tendance à s'ossifier, et, puisqu'on désire avant tout la mobilité de cet os sur le cubitus, il faut sacrifier tout ce qui peut la compromettre et ne conserver que la tubérosité bicipitale pour l'insertion du biceps. On se comportera, à cet égard, comme nous l'avons déjà indiqué dans les cas de soudure étendue des deux os (p. 208).

Ici tout particulièrement, c'est en calculant les propriétés ostéogéniques, normales ou acquises, des tissus périarticulaires qu'on déterminera ce qu'on doit enlever ou conserver.

Il faut, dans ces cas de réexcisions du coude nécessitées par une plasticité exagérée du périoste et des couches parostales, faire une résection sous-périostée interrompue et retrancher une hauteur d'os de 5 centimètres au moins, si l'on veut être sûr de rétablir les mouvements. On devra, dans certains cas, retrancher 6, 7 et même 8 centimètres, chez les sujets encore jeunes, quand on voudra une mobilité complète.

Il faut, en outre, avoir soin de tenir écartées les surfaces de section. Dans ce but, nous recommandons d'appliquer l'attelle plâtrée pendant qu'on tire sur l'avant-bras placé à angle obtus relativement au bras. En

maintenant cette position jusqu'à la solidification de l'attelle, l'avant-bras se trouve retenu par le crochet qui contourne la base du pouce, et ne peut se rapprocher du bras. On peut pratiquer l'extension de l'avant-bras placé dans une gouttière en tirant sur la main, mais ce moyen est incommode et ne peut être employé que lorsque la gouttière est fixée à une demi-cuirasse embrassant le tronc. Quant aux tractions exercées sur les doigts à l'aide de bandelettes de diachylum, l'avant-bras étant placé sur un plan incliné, elles sont une cause d'enraidissement des doigts et d'atrophie des muscles, et nécessitent le séjour du malade au lit.

Des tampons de gaze iodoformée ou autres corps étrangers aseptiques, interposés entre les surfaces de section de l'humérus et des os de l'avant-bras, rempliraient sans doute un rôle mécanique utile, mais ils auraient l'inconvénient de stimuler par leur présence les tissus susceptibles de s'ossifier, et l'on pourrait obtenir un résultat contraire à celui que l'on cherche.

B. *Résections itératives dans les suppurations des anciennes néarthroses à surfaces éburnées.* — Il est une autre variété de résections itératives sur laquelle nous devons appeler l'attention, les conditions étant tout à fait différentes de celles que nous venons d'examiner.

Des néarthroses fonctionnant depuis longtemps et constituées par des surfaces éburnées, ayant l'aspect, le poli et la consistance de la porcelaine, peuvent devenir le siège de suppurations, soit spontanément, soit sous l'influence d'un traumatisme. L'abcès ouvert, les accidents se calment; mais la cicatrisation est lente et, si elle s'obtient, elle n'est que temporaire; une nouvelle suppuration survient bientôt après. C'est dans ces conditions qu'on peut être obligé de réséquer une couche éburnée pour trouver un tissu plus vasculaire, et par cela même plus apte à se cicatriser. Ces surfaces dures et polies comme la porcelaine ressemblent à des parties inorganiques; comme elles sont peu vasculaires, elles sont tout particulièrement exposées à se nécroser dès qu'elles baignent dans le pus. Quand on les laisse, la cicatrisation est indéfiniment reculée, les séquestres éburnés mettant un temps très long à se détacher. Quand on les enlève, au contraire, en faisant une coupe de l'os au-delà de la partie éburnée, on obtient une cicatrisation beaucoup plus rapide de la plaie, et la néarthrose se rétablit avec sa mobilité antérieure, son appareil fibreux et ses insertions musculaires ayant été respectés.

L'éburnation et le poli vitreux des surfaces osseuses s'observent dans les anciennes résections, chez les sujets dont la néarthrose a longtemps et énergiquement fonctionné. Cet état représente le dernier degré de l'organisation des extrémités réséquées, qu'elles aient été ou non recouvertes de cartilage à un moment donné. Aussi ne nécessite-t-il pas par lui-même une intervention quelconque, si ce n'est dans les cas de suppuration de la cavité articulaire et de nécrose consécutive.

§ IX. Des troubles trophiques observés après les résections du coude et autres résections du membre supérieur. — Erreurs répandues à ce sujet.

Nous avons à peine parlé des troubles trophiques qui suivent la résection de l'épaule, nous réservant d'y revenir à propos des résections du coude. Ce sont ces dernières résections qui ont fourni, à la suite des blessures de guerre, les troubles trophiques les plus variés et les plus accusés. Pour ne pas avoir à revenir sur cette question dans le chapitre suivant, nous réunirons ici tout ce qui intéresse le membre supérieur.

La description qu'a faite Gurlt des troubles trophiques, constatés chez des sujets qui avaient subi des résections traumatiques, a pu, par suite d'un raisonnement vicieux, servir d'argument contre les résections en général. On a mis sur le compte de la résection des accidents qui étaient venus avant ou après elle, mais qu'elle n'avait pas occasionnés.

On n'observe jamais, à la suite des résections pathologiques, des troubles trophiques comparables à ceux qu'on a signalés après les résections par armes de guerre. Nous avons examiné à ce point de vue nos anciens réséqués et nous n'avons constaté rien de semblable. Bien plus, non seulement les résections ne produisent pas de troubles trophiques par elles-mêmes, mais elles font disparaître plus ou moins les troubles trophiques antérieurs qui étaient le résultat de la lésion primitive.

On trouve plus de troubles trophiques sur les malades immobilisés depuis de longs mois dans des gouttières, et condamnés par cela même à l'inactivité fonctionnelle, que sur des sujets placés primitivement dans des conditions analogues, mais qui ont été réséqués depuis un certain temps déjà. La résection, en rétablissant les fonctions du membre, est le meilleur moyen de faire cesser ces perturbations de la nutrition locale. Mais, pour que la résection produise ce résultat heureux, il faut qu'elle améliore l'état fonctionnel du membre. Si elle ne fait que l'aggraver, si elle laisse un membre inutile et sans fixité, les troubles trophiques continueront de plus en plus. Nous avons rencontré, il y a quelques années, deux réséqués du coude, opérés autrefois, avant la méthode sous-périostée, et qui avaient un membre pendant le long du tronc, ballant et complètement inutile. Ce membre était, au dire du malade, de plus en plus froid; les poils et les ongles avaient seuls conservé leur activité végétative; les articulations des doigts s'enraidissaient et les mouvements étaient de plus en plus limités. On sentait à peine les battements du pouls, et les symptômes objectifs concordaient parfaitement avec les sensations subjectives qu'accusait le malade.

Les troubles trophiques qu'on observe chez les réséqués ne sont autres que les perturbations réflexes ou de voisinage produites par toute inflammation des tissus profonds, et accompagnées du ralentissement de la nutri-

ion qui est le résultat de l'inactivité fonctionnelle. Il peut y avoir aussi les troubles dus à des complications de la résection, telles que la section les nerfs (cubital, médian, radial), ou la ligature de l'artère. Mais ces accidents ne doivent pas être attribués à la résection elle-même; ils sont le résultat ou d'une faute opératoire qu'il dépend du chirurgien d'éviter, ou d'une lésion antérieure contre laquelle il ne peut rien.

La division du nerf cubital, si fréquente dans les anciens procédés, quand on employait surtout l'incision en H de Moreau, n'est guère possible avec la méthode sous-périostée. Il est des cas, cependant, où il faut procéder avec la plus grande précaution pour éviter cet accident : c'est dans les ankyloses avec emprisonnement du nerf dans un canal ossifié, et dans certaines fractures ou luxations accompagnées du déplacement du nerf. Nous avons fait remarquer déjà la difficulté de le retirer du canal rigide formé par les ostéophytes irréguliers, développés entre l'olécrâne et l'épitrochlée, dans les cas d'ostéite végétante. Il faut sculpter avec précaution une tranchée plus ou moins large dans ces ossifications accidentelles, et on expose alors le nerf à des contusions et à des tiraillements qui peuvent détruire ou altérer, pour un certain temps du moins, quelques-unes de ses fibres sensitives et motrices. Il en résulte la diminution de la sensibilité des deux derniers doigts et une paralysie plus ou moins appréciable des muscles animés par le nerf. Un de nos opérés, dont le nerf cubital avait dû être dégagé du milieu d'ostéophytes éburnés, a toujours conservé un peu de faiblesse des deux derniers doigts, sans diminution de la sensibilité; un autre, dont le nerf se trouvait dans les mêmes conditions, a éprouvé, pendant trois mois après la résection, des fourmillements dans les deux derniers doigts.

La section de quelques filets cutanés dans l'incision de résection produit une anesthésie limitée de la région à laquelle se distribuent ces rameaux nerveux. A l'épaule, la section des filets terminaux de la branche cutanée du circonflexe, ou de quelques ramifications du plexus cervical, anesthésie la peau dans un certain espace en dehors de l'incision antéro-interne. Au coude, on constate une zone anesthésique au-dessus et surtout au-dessous de la portion oblique ou épicondylo-olécranienne de l'incision postéro-externe (incision en baïonnette).

Après la résection du poignet, la section d'un des filets du cubital peut diminuer momentanément la sensibilité de la base des deux derniers doigts et de la partie inférieure de la région dorsale du métacarpe, mais la sensibilité revient à la longue et les sujets n'en sont pas incommodés. Ils ne s'en aperçoivent que lorsqu'on le leur a fait remarquer.

A part cette diminution de la sensibilité sur une zone limitée, explicable par la section de quelques ramifications nerveuses qu'il n'est pas toujours possible d'éviter, les troubles trophiques permanents sont : le refroidissement du membre, l'augmentation de la sécrétion sudorale,

l'aspect lisse et brillant de la peau, l'hypertrophie des poils et des ongles, l'adipose sous-cutanée, etc. (t. I, chap. x).

Les troubles trophiques antérieurs à la résection influent nécessairement sur les résultats qu'on doit attendre de cette opération. Nous avons déjà fait remarquer souvent combien il était difficile de ramener les contractions des muscles depuis longtemps atrophiés et déjà envahis par un commencement de dégénérescence graisseuse; nous n'y reviendrons pas ici. Nous examinerons seulement d'autres altérations sur lesquelles nous n'avons pas eu l'occasion de nous expliquer suffisamment.

Julius Wolf, cherchant à se rendre compte des causes qui rendent les résultats des résections si différents les uns des autres, a cru les trouver dans les troubles trophiques antérieurs à l'opération. Il y a certainement un peu de vrai dans cette proposition, mais il ne faudrait pas la prendre dans un sens trop général, et admettre avec l'auteur que la méthode opératoire n'a qu'une importance secondaire. Il faut, au contraire, perfectionner la technique opératoire et post-opératoire pour faire reconstituer une articulation capable de fonctionner, et, une fois ce résultat acquis, on verra la nutrition du membre s'améliorer, et les troubles trophiques s'arrêter et même disparaître, s'ils ne sont pas trop anciens. La peau luisante, accompagnée de sueur froide et d'un refroidissement permanent du membre, a été considérée comme étant d'un pronostic fâcheux et le signe d'une altération nutritive irréparable. Il n'en est rien, si l'on a affaire à un sujet jeune et qu'on puisse entourer, après une opération bien faite, de tous les soins locaux et généraux nécessaires au rétablissement de la nutrition du membre.

Nous avons opéré, il y a neuf ans, une jeune fille de quinze ans qui présentait un type de *glossy-skin*. Elle avait une tumeur blanche du coude qui, depuis six ans, l'obligeait à tenir le bras immobile dans une écharpe. L'articulation avait été traitée par divers moyens, et en particulier par des applications de pâte de Vienne, par où s'étaient ouvertes des fistules d'origine articulaire. La main était pâle, humide, luisante et plus petite que celle du côté sain. Quand on la touchait, on la trouvait recouverte d'une sueur glacée. Les doigts étaient encore mobiles sur les métacarpiens, mais sans force; les articulations phalangiennes avaient des mouvements très limités.

Nous pratiquâmes la résection sous-périostée du coude le 15 avril 1878. L'opération fut suivie d'un excellent résultat au point de vue de la régénération osseuse et de la force du membre. Au bout de deux mois, la malade commença à s'en servir. On eut recours à la mobilisation méthodique, active et passive, à la gymnastique, au massage des muscles, etc. Peu à peu la main reprit sa chaleur naturelle; au bout de dix-huit mois, il y avait à peine au toucher un peu de différence entre les deux côtés. Enfin la nutrition du membre opéré s'est si bien rétablie

au point de vue des sensations subjectives et objectives que, si la main du côté malade n'était pas restée plus petite, on ne reconnaîtrait aujourd'hui, à l'aspect et au toucher de la peau, nous a-t-on dit, aucune différence entre les deux membres. Nous n'avons pas revu nous-même cette malade depuis 1883, mais, à ce moment, la différence était déjà si petite que nous ne croyons pas devoir mettre en doute les renseignements qui nous ont été donnés.

Il se passe là, du reste, ce qu'on constate chez tous les sujets dont les membres ont été atrophiés sous la double influence d'une suppuration profonde et de l'inactivité fonctionnelle. Dès qu'ils sont guéris et qu'ils peuvent, par la contraction musculaire, favoriser les échanges organiques et activer la circulation sanguine, la chaleur revient et les fonctions cutanées reprennent leur type normal. La résection, étant un mode de guérison, favorise la disparition de l'atrophie. Ce n'est que dans les cas où la résection mal faite, mal soignée, aurait laissé un membre impotent, qu'on pourrait lui imputer les troubles trophiques qui suivront[1].

Les perturbations trophiques les plus importantes par leurs conséquences physiologiques sont celles qui portent sur l'accroissement du squelette et qui, parallèlement, intéressent le système musculaire. Nous les étudierons plus loin en nous occupant de l'accroissement des membres réséqués.

§ X. Statistique. Résultats généraux de la résection du coude dans la chirurgie civile et la chirurgie d'armée.

Nous avons [illegible] 31 décembre 1887, 164 résections totales [illegible] perdu douze [illegible] tables à l'opération [illegible] tiennent [illegible]

Dans les [illegible]

1 M. [illegible]

lait entre 10 et 20 pour 100. Elle était de 11,4 pour 100 dans la statistique d'Heyfelder[1], de 15,69 dans celle de Culbertson[2] et montait à 18,32 dans celle de Saltzman[3]. Nous-même nous avions eu avant l'antisepsie une mortalité de 15,38, et depuis nous avons fait 105 résections du coude avec un seul cas de mort qui soit uniquement imputable à l'opération[4], et un second cas, dans lequel l'opération, quoique n'ayant pas donné lieu à des accidents du côté de la plaie, peut être dans une certaine mesure considérée comme ayant accéléré la mort. En d'autres termes, nous avons eu une mortalité opératoire de deux pour 100 environ ou, en chiffre exact, de 1,90 pour 100[5].

de coude dans les hôpitaux de Paris qui avaient fourni sept morts, soit 35,3 0/0, et 54 amputations pathologiques du bras, suivies de 17 morts ou 31,4 0/0 (Trélat, *Rapport à la Société de Chirurgie*, séance du 7 mai 1862).

1. *Traité des Résections*, traduction de E. Bœckel. La mortalité est, d'après les calculs d'Heyfelder, de 1/10 pour les résections partielles, de 1/9 pour les totales, p. 190. Un résultat intéressant à constater dans cette statistique, c'est que les résections partielles avaient été suivies d'ankylose dans un sixième des cas, et de raideur dans l'autre sixième, tandis que les résections totales s'étaient rarement terminées de cette manière, 1 fois sur 40, et dans une autre série, 1 fois sur 30.

2. *Excision of the larger Joints*, p. 194. La mortalité était de 10,87 pour 100 pour les résections pathologiques. Culbertson a fait ces calculs sur 1075 cas, y compris ceux de la guerre de la Sécession américaine. — 394 seulement se rapportent aux affections spontanées, 13 aux résections orthopédiques, le reste aux blessures communes ou aux plaies par armes à feu. — Comparant tous ces cas au point de vue des résections totales et des résections partielles, il trouve une mortalité de 26,75 pour 100, pour celles-ci, et de 22,82 pour celles-là, dans les plaies par armes à feu. Dans les lésions pathologiques, il trouve 11,11 pour 100 pour les résections partielles, et 9,95 pour les résections totales. — Eu égard au moment où l'opération a été pratiquée, la mortalité a été de 12,83 pour les résections traumatiques primitives; 2[illegible],61 pour les résections secondaires et 30,49 pour les intermédiaires.

3. *Om resektion i armbagsleden. Akad. afh.* 1871. Le travail de Saltzman est basé sur l'examen de 1217 observations. Il a trouvé une mortalité de 15,30 pour 100 après les résections pour carie; de 1,47 après les résections pour ankylose. Les résections traumatiques ont eu une mortalité de 22,26 pour 100. En réunissant ensemble toutes les catégories de résection, il a trouvé une mortalité de 18,32 pour 100; 17,13 pour les résections totales, 1[illegible],81 pour les résections partielles. Quant à la mortalité suivant les âges, son minimum serait entre 11 et 20 ans; elle est un peu plus forte avant 10 ans et plus élevée encore entre 21 et 30 ans.

Elle augmente ensuite avec l'âge. Les cas de lésions traumatiques que Saltzman a dépouillés lui ont donné pour l'amputation du bras (5846 cas) une mortalité de 35,39 pour 100; l'exposition, appliquée à 108 cas seulement, fournirait une mortalité de 60,16 pour 100; la résection (600 cas) aurait la mortalité la moins élevée, 22,26 pour 100.

4. Choc opératoire, intoxication phéniquée, sur un sujet de 13 ans auquel nous avions réséqué le coude et enlevé en même temps toute la diaphyse du cubitus. Le second cas (observ. XLVII) est celui d'une jeune fille morte de péricardite tuberculeuse 63 jours après la résection.

5. Indépendamment de ces deux cas, cinq opérés de la même série (105 cas) sont morts des progrès de la tuberculose interne avant la guérison complète du coude, et à une époque plus ou moins éloignée de la résection. L'opération ne les avait pas guéris, mais n'avait pas occasionné la mort. Deux ont succombé quelque temps après leur sortie de la clinique, à des complications de nature indéterminée. Un autre a été amputé du bras et a guéri de l'amputation; trois autres enfin ont été perdus de vue et nous ne savons ce qu'ils sont devenus. En les considérant comme morts ou non guéris, nous trouvons que sur 105 résections du coude, 92 sujets sont arrivés à la guérison: 89 avec un résultat orthopédique et fonctionnel en rapport avec les conditions générales et locales que nous avons exposées; 3, opérés depuis moins de trois mois, avec un résultat qu'on ne peut encore déterminer. (*Voyez le chap. final*, t. III, dans lequel nous compléterons ce que nous avons à dire sur cette série dont les résultats fonctionnels seront alors plus anciens et par cela même plus démonstratifs.)

Il ressort de cette série de faits que la mortalité de la résection du coude a énormément diminué depuis l'antisepsie, qu'on n'a plus à craindre les accidents infectieux qui autrefois menaçaient tous les réséqués, et qu'en opérant des sujets sains d'ailleurs on ne leur fait plus courir de grands dangers. C'est là le meilleur argument en faveur des résections orthopédiques.

Nos 169 résections totales ou semi-articulaires du coude (nous ne comptons que ces deux catégories de résection) portent sur 165 sujets, quatre ayant été opérés des deux côtés à la fois. Le plus jeune de nos opérés avait 21 mois, le plus âgé 72 ans. L'âge des autres se répartit de la manière suivante :

AGES.	RÉSECTIONS.
Au-dessous de 5 ans	6
De 5 à 10 ans	4
De 10 à 15 ans	20
De 15 à 20 ans	40
De 20 à 25 ans	22
De 25 à 30 ans	25
De 30 à 40 ans	25
De 40 à 50 ans	20
De 50 à 60 ans	4
A 72 ans	1
Age non noté	2
	169

Il n'y a pas de conclusions à tirer de ces chiffres sur la fréquence des lésions du coude et les indications de la résection aux divers âges; nous aurions certainement réséqué un plus grand nombre d'enfants au-dessous de 15 ans, si on ne les eût pas exclus à une certaine époque de notre service hospitalier. Nous avons opéré plus d'hommes que de femmes : 102 hommes et 60 femmes. La lésion siégeait plus souvent sur le bras droit. Sur 120 lésions pathologiques : 76 étaient à droite, 44 à gauche.

Jusqu'à ces dernières années, même avant l'antisepsie, nous n'avions perdu d'accidents opératoires ou post-opératoires aucun réséqué pour lésions pathologiques au-dessous de vingt ans; mais les deux morts de notre dernière série de 105 opérés se rapportent à des sujets de 10 et de 13 ans. Il serait tout à fait illogique d'en conclure que la résection soit aujourd'hui plus grave à cet âge. La série n'est pas assez nombreuse et le hasard peut y jouer un trop grand rôle. D'autre part, nous n'avons perdu aucun opéré au-dessous de 10 ans[1].

Une question plus intéressante aujourd'hui que celle de la mortalité calculée d'après les résultats des opérations anciennes, c'est celle de la

1. D'après Culbertson, la mortalité selon les âges varie dans les proportions suivantes, pour les résections pathologiques :

De 1 à 5 ans, la mortalité a été de 16,66 ; de 5 à 10 ans, elle atteint 12,5 ; de 10 à 15 ans,

nature des lésions et de leur répartition selon les âges. Nous n'avons trouvé qu'une lésion ayant manifestement débuté par la synoviale au-dessous de 20 ans; au-dessus de cet âge, 10 présentaient ce caractère; dans beaucoup de cas, l'origine était douteuse. Ces chiffres confirment la proposition que nous avons émise, d'accord en cela avec plusieurs autres chirurgiens (Volkmann, Lannelongue), sur la fréquence de l'origine osseuse des tumeurs blanches des enfants et des jeunes sujets. Mais il ne faut pas exagérer la portée de cette proposition, et croire que les lésions synoviales n'existent pas dans le jeune âge. *Nous les croyons au contraire très fréquentes, mais elles guérissent sans résection*, et c'est pour ce motif que nous en trouvons si peu dans notre statistique.

Une autre statistique très importante, au point de vue pratique, serait celle qui porterait sur les résultats orthopédiques et fonctionnels de l'opération. Nous avons déjà indiqué les résultats généraux que nous avons obtenus, et signalé la rareté des articulations flottantes et le danger des articulations à mouvements limités, lorsque le traitement post-opératoire a été trop tôt abandonné ou mal dirigé. Ce danger est, toutes choses égales d'ailleurs, plus grand après les résections sous-périostées qu'après la méthode ancienne. Si nous n'avons eu que deux articulations flottantes, nous avons trouvé treize de nos opérés avec le coude plus ou moins enraidi; sur ces treize, quatre étaient complètement ankylosés, neuf avaient des mouvements de flexion limités entre 10 et 20 degrés. Quatre fois nous avons été obligé de faire une réexcision totale du coude pour rétablir les mouvements.

Ce danger de la raideur après les résections sous-périostées a été souvent signalé par divers chirurgiens qui s'en sont servis comme d'un argument contre notre méthode opératoire. Nous ne nous dissimulons pas ce danger, et nous avons longuement insisté sur les causes de la raideur consécutive et les moyens de la prévenir. Sur les treize sujets que nous avons retrouvés ou ankylosés ou enraidis, dix fois cette terminaison était le résultat de la négligence et de l'incurie du malade, ou la suite d'une complication intercurrente, accidentellement survenue; mais dans trois cas nous n'avons pu en accuser que nous-même. Nous avions fait des résections trop économiques, et, malgré tout ce que nous avons pu faire après l'opération, nous n'avons pas empêché la néarthrose de s'enraidir. C'est pour ce motif que nous nous sommes élevé plusieurs fois, dans le cours de ce chapitre, contre les excisions trop parcimonieuses, particulièrement chez les sujets jeunes et plastiques. Nous ajouterons seulement ici que les membres plus ou moins raides aux-

0.81; de 15 à 20 ans, 5.20; de 20 à 25, 10.81. — Il n'y a pas eu de morts dans la série des cas rassemblés par Culbertson, entre 25 et 30 ans, sur 28 cas cependant. La mortalité monte ensuite à 16,12 entre 30 et 40 ans; à 12,5, entre 40 et 50, et à 44,44, entre 50 et 60. Il n'a pas trouvé d'observation suivie de mort sur 7 opérations au-dessus de 60 ans, signalées dans les recueils qu'il a compulsés.

quels expose la méthode sous-périostée sont infiniment plus forts, et par cela même plus utiles pour les gens obligés de travailler de leurs mains, que les membres ballants qui, dans les mêmes conditions, étaient si souvent le résultat de la méthode ancienne.

Nous croyons inutile de chercher des moyennes mathématiques sur le temps nécessaire à la guérison de nos opérés et à la constitution de la néarthrose. Nos observations sont trop différentes sous ce rapport. Le temps nécessaire à la guérison de la plaie a varié de six jours à deux ans; la moyenne entre ces deux chiffres extrêmes ne nous donnerait qu'une idée fausse du processus de guérison. Plus du tiers de nos observations sont antérieures à l'antisepsie et ne peuvent par cela même être comparées à celles qui sont plus récentes. D'ailleurs qu'entend-on par guérison d'une résection? Nous avons eu plusieurs sujets dont la plaie était cicatrisée à la fin du premier mois et qui étaient encore en traitement pour l'assouplissement de leur néarthrose au bout d'un an; d'autres au contraire avaient recommencé à travailler au bout de trois ou quatre mois, malgré une petite fistule qui ne les incommodait pas, mais qui n'était pas encore complètement tarie au bout de dix-huit mois. Les propositions générales que nous avons émises dans le cours de ce chapitre sont bien plus l'expression de la vérité que les résultats du calcul que nous pourrions faire ici entre des quantités non comparables.

L'antisepsie a tellement amélioré les conditions immédiates et consécutives des réséqués qu'il serait superflu d'y insister encore. Non seulement elle a réduit à une très faible proportion la mortalité opératoire après la résection du coude, mais elle a éloigné plusieurs des causes de la mortalité consécutive. Avant 1875, nous avions eu trois fois sur quatre des érysipèles légers ou graves après l'opération. De 1875 à 1880, cette complication avait été encore assez fréquente; de 1880 à 1885, elle avait considérablement diminué; depuis le 1er janvier 1885, sur 39 opérations, nous l'avons constatée seulement deux fois chez nos malades réséqués à l'Hôtel-Dieu, ou trois fois, si nous comptons un érysipèle développé sur une ulcération du cou, loin par conséquent de la plaie opératoire.

Un point important à faire ressortir, c'est que nous n'avons eu aucune mortalité après les résections orthopédiques au nombre de 50, faites soit pour des luxations irréductibles, soit pour des ankyloses primitives ou consécutives à une première résection.

La résection du coude a été pratiquée un peu moins fréquemment que celle de l'épaule, dans les luttes de la sécession américaine et dans la guerre franco-allemande, et bien que, au point de vue de la mortalité future des résections, les résultats obtenus dans ces dernières guerres n'aient plus une très grande valeur, on peut toujours en tirer des renseignements utiles. Nous devons même d'autant moins les passer

sous silence que, dans les grandes agglomérations de blessés, l'antisepsi pourra être souvent insuffisante ou illusoire.

Sur 2678 cas de blessures du coude par armes à feu, dans la guerr d'Amérique, la mortalité fut de 19,4 pour 100, mais la proportio varia beaucoup suivant le mode de traitement. L'expectation fut suivi d'une mortalité de 10,3 pour 100 : 96 morts sur 938 cas. La résectio donna 115 morts sur 529 cas, soit 22,4 pour 100 ; 64 fois on ampu après avoir essayé la résection, et l'on compta 25 morts : 39 pour 10 L'amputation du bras pratiquée d'emblée, c'est-à-dire sans résecti préalable donna une mortalité de 24,3 pour 100 ; 272 morts sur 11 amputations.

Tableau des 626 cas de résection totale ou partielle du coude pratiquées pendant la guerre de la rébellion, d'après Otis :

OPÉRATIONS	NOMBRE DE CAS	GUÉRISON	MORT	RÉSULTAT INCONNU	PROPORTION de la mortalité 0/0
Primitives	322	250	68	4	21 3
Intermédiaires.	197	127	69	1	35,2
Secondaires.	54	49	5		9,2
Époque indéterminée. . .	53	44	4	5	8,3
TOTAL.	626	470	146	10	23,7

Ces chiffres démontrent d'une manière très claire la moindre gravité des résections antéfébriles comparées aux résections intrafébriles ou intermédiaires. Avec ou sans antisepsie, les premières seront toujours moins dangereuses que les secondes. C'est un fait général qu'il ne faut pas perdre de vue en présence d'une plaie récente, à indications douteuses. Il fera, dans certains cas douteux, pencher la balance en faveur de la résection immédiate.

Les relevés de Gurlt portant sur la guerre franco-allemande donnent, au point de vue de la mortalité, des résultats à peu près analogues à ceux d'Otis. Sur 511 résections du coude, il compte 374 guérisons, 9 résultats indéterminés, 128 morts, soit une mortalité de 25,04 pour 100[1].

1. En comparant les résections du coude au point de vue de l'étendue des parties enlevées, Gurlt est arrivé à trouver une mortalité à peu près égale pour les résections totales du coude et les résections partielles, 23,3 pour les premières, 23,5 pour les secondes. D'autres statistiques (Meyer de Munich, Saltzman) avaient été moins favorables aux résections partielles qui, théoriquement, étaient inférieures aux résections totales. Il est essentiel, du reste, dans ces calculs, de séparer les résections semi-articulaires des *résections partielles proprement dites ;* ces dernières, constituant une ouverture insuffisante de l'articulation, ont toujours été plus graves que les résections totales.

Les résultats de la guerre du Schleswig de 1848, publiés par Esmarch, avaient été plus favorables : sur 40 résections, il n'y avait eu que 6 morts, soit 15 pour 100. Mais, dans la seconde guerre du Schleswig, sur 43 résections on eut 14 morts : soit 36 pour 100.

Si maintenant nous examinons les résections pour blessures de guerre au point de vue orthopédique et fonctionnel, nous trouvons partout des résultats qui sont bien au-dessous de ce qu'on avait annoncé tout d'abord.

Ceux de la guerre d'Amérique sont loin d'être brillants, et nous chercherions vainement dans les cas cités par Otis un exemple complètement satisfaisant. Les gravures qui accompagnent les observations n'ont aucune valeur démonstrative ou indiquent des résultats mauvais. On ne voit que des membres flottants ou ankylosés, et dans des conditions anatomiques qui ne permettent pas d'espérer un bon fonctionnement, quelles que soient les modifications qu'ils aient pu subir dans la suite.

Les résultats signalés par Gurlt, quoique de beaucoup supérieurs à ceux dont Hannover[1] avait fait le triste tableau après la guerre du Schleswig de 1864, ne sont pas encore très satisfaisants : loin de là ; mais cependant on rencontre déjà, parmi les sujets de la première classe, quelques bons résultats. Quoiqu'ils soient peu nombreux, relativement

1. Hannover, ayant examiné 16 soldats danois réséqués du coude, à la suite de la guerre des Duchés en 1864, avait trouvé 14 articulations ballantes et deux ankyloses. Le cas le plus heureux était une ankylose à angle presque droit qui avait laissé un membre très utile. Quant aux autres réséqués, ils avaient un membre à peu près inutile, sinon gênant. Sur les 14 sujets qui avaient une articulation flottante, il n'y en avait que trois qui, avec l'aide d'un bandage, pouvaient se servir des doigts à un faible degré. Dix avaient les doigts ou immobiles ou sans force. Aussi rien d'étonnant que Hannover soit arrivé à cette triste conclusion, à savoir que « la résection du coude avait produit un résultat définitif affligeant au plus haut degré ». Cette opinion fut, du reste, à peu près celle de Drachmann qui, devant l'académie de Copenhague, déclara que la résection du coude après les blessures par armes à feu n'avait produit que des résultats défectueux. Les résultats signalés par Lœffler n'étaient guère plus encourageants, puisque sur 18 blessés prussiens opérés de la résection du coude (dont 15 guérirent), 10 eurent des membres flottants.

Nous n'avons pas de données exactes sur le nombre et les résultats des résections du coude pratiquées par les chirurgiens français dans la guerre de 1870-71. Le nombre en fut bien moins considérable que du côté des Allemands. Sédillot s'y était montré opposé dès le début de la guerre. Plusieurs chirurgiens militaires, Champenois entre autres, se déclarèrent partisans de la conservation absolue et publièrent des séries de faits en faveur de ce mode de traitement (*Recueil des mémoires de médecine et de pharmacie militaires*, 1872) : mais toutes ces blessures se terminaient par ankylose, et cette terminaison était l'idéal que l'on poursuivait alors après les fractures compliquées.

Spillman (article Résection du *Dictionnaire Encyclopédique*) disait de son côté, à propos de la résection du coude : « Nous trouvons presque toujours, en chirurgie d'armée, des résultats véritablement lamentables au point de vue fonctionnel ; on peut dire que dans l'ensemble des faits observés, la main n'a pu rendre quelques services que dans les cas où il s'était formé une ankylose du coude. Les quelques réséqués français que nous avons observés après la guerre, au Val-de-Grâce, avaient des membres ballottants et inutiles. » Il est vrai que quelques lignes plus loin, il devient moins pessimiste et admet, d'après l'analyse de nos propres observations, que la méthode sous-périostée régulièrement appliquée doit arriver à des résultats meilleurs que ceux qu'il a été à même de constater. Delorme (*Nouveau Dict. de médecine et de chirurgie pratiques*) émet une opinion analogue et fait les mêmes réserves en faveur de la résection sous-périostée.

au grand nombre des réséqués, il suffit qu'ils aient été observés pour qu'on puisse les obtenir à l'avenir[1].

Nous avons déjà eu occasion de signaler les causes de ces insuccès; nous n'y reviendrons pas ici, malgré la multiplicité des questions que soulèverait la statistique des résections du coude dans les plaies par armes à feu. Il faut partir de ce fait que l'état des choses est complètement changé par l'antisepsie, et que des résections réellement sous-périostées donneront de tout autres résultats que par le passé, quand on préviendra la destruction du périoste par la suppuration. Nous n'avons pas sans doute de faits personnels directement démonstratifs, car depuis 1871 nous n'avons pas eu l'occasion de pratiquer de résection du coude pour des plaies par armes de guerre; mais nos résections pour fractures ou luxations irréductibles sur des sujets de 20 à 35 ans, c'est-à-dire dans des conditions comparables à celles des soldats blessés, nous ont montré les résultats qu'on peut obtenir, en préservant par l'antisepsie les propriétés réparatrices des tissus que la méthode sous-périostée a pour but de conserver.

Depuis 25 ans, et surtout depuis la publication de notre *Traité de la Régénération des Os*, un très grand nombre de résections sous-périostées du coude ont été publiées en France et à l'étranger. L'appui que le nom de Langenbeck fournit à la nouvelle méthode eut la plus grande influence en Allemagne, et bientôt la plupart des résections y furent données comme sous-périostées. Mais, comme nous l'avons déjà dit, les résections sous-périostées, pratiquées avant 1867, étaient plus nominales que réelles, puisque ce fut seulement à ce moment que Langenbeck adapta à l'incision verticale postérieure l'idée fondamentale de notre méthode opératoire. La même réflexion est encore applicable aux résections faites pendant la guerre de 1870-71; d'après les auteurs allemands eux-mêmes, elles ont laissé beaucoup à désirer sous ce rapport. Il est donc difficile d'apprécier dans leur ensemble toutes ces opérations faites généralement d'après une technique imparfaite et sans la rigueur nécessaire. A côté de faits très remarquables et scientifiquement observés, on en

1. Dans sa statistique pour la guerre franco-allemande, sur 355 résultats connus, Gurlt a trouvé: 20 résultats qu'il qualifie de très bons et qui comprennent 5 ankyloses; 84 résultats bons dont 54 ankyloses; 189 résultats passables dont 64 ankyloses; 62 résultats mauvais, ou en d'autres termes: Résultats favorables 29,29 pour 100.
Résultats défavorables 70.71 pour 100.

Les résections totales et les partielles ont donné à peu près la même proportion de succès et d'insuccès fonctionnels, et la même proportion d'ankyloses: 44,23 pour 100 d'ankyloses pour les résections partielles, et 44,56 pour 100 pour les résections totales. Les membres flottants ont été plus nombreux après les résections totales (36,22 pour 100) qu'après les résections partielles (27.87 pour 100).

Cette proportion des articulations ballantes se comprend très bien; celle des ankyloses après les résections totales ne peut guère s'expliquer que par le désir qu'ont dû avoir beaucoup de chirurgiens de rechercher cette terminaison.

L'antisepsie devra changer complètement cette dernière proportion.

trouve beaucoup d'autres sans valeur. De là de grandes divergences dans l'opinion que les chirurgiens en général se sont faite sur la valeur des résections sous-périostées. Les uns ont vu partout la régénération osseuse; les autres ne l'ont constatée nulle part. Ici, une confiance exagérée dans les propriétés du périoste; là, une incrédulité persistante ou du moins une réserve qui demandait de nouvelles preuves.

C'est pour ce motif que, tout en citant des faits recueillis à toutes les sources[1], nous nous sommes surtout appuyé sur nos propres observations. Nous ne devions invoquer, pour établir définitivement une doctrine encore contestée dans quelques points essentiels, que des faits précis, observés avec la prudence, la réserve et même la défiance que réclame un sujet aussi délicat et où l'erreur est si facile. Nous avons pensé que l'exposition d'un nombre limité de ces faits serait plus utile, pour l'étude scientifique des questions soulevées par la résection du coude, que le rassemblement de quelques centaines d'observations venant de toutes les sources, recueillies aux points de vue les plus divers, et publiées sans un esprit critique suffisant.

Ce sont surtout les résultats anciens, définitifs, que nous avons tenu à faire connaître, et, sous ce rapport, la littérature médicale est très pauvre de documents. Partout cependant où nous avons rencontré des réséqués du coude, opérés par la méthode sous-périostée bien comprise,

1. Parmi les recueils d'observations les plus intéressants, publiés à l'étranger sur les résultats définitifs de la résection sous-périostée du coude, nous signalerons, indépendamment de ceux que nous avons déjà cités, les mémoires de Hugelshofer et de Girard sur les résultats des résections sous-périostées pratiquées dans les cliniques de Bâle et de Berne. Hugelshofer (*Ueber die Endresultate der Ellenbogengelenkresection* in *Deut. Zeitsch.* 1873) rapporte une série de onze cas opérés par Socin, avec six résultats définitifs, favorables dans leur ensemble à la méthode sous-périostée. Girard (*Zur Frage der Endresultate nach der Ellenbogengelenkresectionen*, in *Deut. Zeitsch.*, 1875) rapporte 23 cas de résection du coude pratiquée à la clinique de Berne, de 1865 à 1872, dont 4 traumatiques. Il cite les résultats définitifs de 15 de ces opérations : sur 12 résections pathologiques, il y a eu 9 cas de guérison complète et 3 récidives sur les 9 guérisons, 1 a eu lieu par ankylose, 2 par réunion flottante, 6 par ginglyme plus ou moins parfait. Un cas de résection pour plaie d'arme à feu a donné un excellent résultat. Dans deux cas d'ankylose, on n'a obtenu que la transformation de l'ankylose rectiligne en ankylose angulaire.

S'il n'est pas possible de tirer parti aujourd'hui des faits isolés ou réunis par petits groupes, qui abondent dans la littérature médicale, à cause de leur valeur par trop inégale, on pourra bientôt probablement en réunir un nombre suffisant pour établir des statistiques d'ensemble plus instructives que celles qu'on pourrait dresser dès à présent. La résection sous-périostée du coude, non pas nominale, comme il y a quelques années, mais méthodique et effective, se répand de plus en plus dans la pratique, et la question reparaît souvent devant les congrès et les sociétés savantes. Au deuxième Congrès français de chirurgie (1886) de nombreuses observations de résections orthopédiques ont été apportées, et au dernier Congrès de l'Association française pour l'avancement des sciences (Toulouse, 1887), M. Pamard communiquait de nouveaux cas de résections pathologiques remarquables par l'abondance et la régularité de la régénération osseuse.

Ce sont les faits anciens qu'il importera de connaître à l'avenir : c'est par eux qu'on pourra résoudre les questions qui restent encore en suspens. Les faits récents, tels qu'on les publie dans beaucoup de *Revues cliniques*, n'ont aucune valeur. Ils ne prouvent qu'une chose, la rapidité de la guérison de la plaie opératoire, ce qui n'est plus en question depuis l'antisepsie.

nous avons trouvé la confirmation des propositions que nous avons émises. A Lyon, en particulier, nos collègues des hôpitaux nous ont souvent fourni l'occasion de constater les beaux résultats qu'ils avaient obtenus par l'incision postéro-externe et l'application rationnelle de l'idée fondamentale de la méthode sous-périostée. En 1867, nous citions les observations de MM. Gayet, Laroyenne et Dron ; nous pourrions aujourd'hui invoquer celles de nos collègues actuels que nous avons eus autrefois pour internes et qui, depuis lors, sont devenus des maîtres distingués. Et pour ne citer que ceux qui ont bien voulu nous mettre à même d'apprécier des résultats anciens ou au moins assez avancés pour être considérés comme définitifs, nous dirons que les succès de MM. Tripier, Fochier, Mollière, Poncet, Vincent, Chandelux, auxquels nous avons été heureux d'applaudir, nous donnent une confiance encore plus grande dans la justesse des conclusions auxquelles nous sommes arrivé.

Erratum.

A la page 244, en parlant du maximum de longueur que nous ayons retranché de la colonne osseuse dans la résection du coude, nous avons dit que nous n'avions *jamais dépassé huit centimètres* ; c'est *dix centimètres* qu'il faut lire. Cette erreur a été déjà implicitement rectifiée, page 396. Ce n'est, du reste, que dans un seul cas que nous avons atteint cette longueur qui doit rester exceptionnelle, et qui, à plus forte raison, ne doit être qu'exceptionnellement dépassée : 5 à 6 centimètres représentant généralement la hauteur maximum de la colonne osseuse qu'il est nécessaire d'enlever dans les ostéo-arthrites chroniques.

CHAPITRE XIV

RÉSECTIONS DIAPHYSAIRES DES OS DE L'AVANT-BRAS ET AUTRES OPÉRATIONS CONSERVATRICES. — EXTIRPATION TOTALE

Sommaire. — Historique; interprétation des observations anciennes. — Abus des résections diaphysaires des os de l'avant-bras dans la guerre de la Sécession américaine.

Des procédés applicables aux résections et à l'extirpation totale des os de l'avant-bras. — Ablation sous-périostée du radius, du cubitus.

Indications des résections et des diverses opérations conservatrices qu'on peut pratiquer sur les os de l'avant-bras dans les inflammations aiguës ou chroniques : indications de l'extirpation totale. — Rareté des cas qui réclament l'ablation de toute l'épaisseur de l'os; préférence à donner aux opérations plus économiques. — Traitement des ostéites juxta-épiphysaires; invasion fréquente de l'articulation du coude à la suite des ostéites diaphysaires du cubitus. — Résection de cette articulation et ablation de toute la diaphyse du cubitus.

Des résections traumatiques des os de l'avant-bras; rareté de leurs indications dans les lésions récentes. — Résection des deux os à la fois.

Des résections et ablations totales des os de l'avant-bras dans les cas de lésions néoplasiques.

Des résections orthopédiques des os de l'avant-bras. — Ostéotomies et résections dans les cals vicieux. — De la séparation des os de l'avant-bras dans les cas de synostose radio-cubitale. — De la résection du coude dans le but de pallier les inconvénients des synostoses étendues des os de l'avant-bras. — Nombreuses variétés de pseudarthroses; opérations diverses qu'elles réclament. — Des déformations produites par l'arrêt d'accroissement d'un des os de l'avant-bras. — Reproduction expérimentale de ces déformités. — De la chondrectomie orthopédique pour redresser les déviations produites par l'inégalité de développement des os de l'avant-bras chez les enfants. — Des résections ostéoplastiques dans le but de remédier aux pertes de substance d'un des os de l'avant-bras.

§ I. Historique. Ancienneté de ces opérations : erreurs d'interprétation occasionnées par le titre peu rigoureux des observations. — Date récente des extirpations totales des os de l'avant-bras. — Abus des résections de l'avant-bras dans la guerre d'Amérique.

La position superficielle des os de l'avant-bras et la fréquence de leurs fractures expliquent le nombre relativement grand des opérations dont ils ont été le théâtre. Antyllus et Paul d'Egine les comptaient parmi les os qu'on pouvait extirper en entier : Pierre d'Argelata aurait enlevé un cubitus dans sa totalité (voy. *Introduct.*, p. 12), et Scultet, deux siècles plus tard, fit l'extirpation du même os nécrosé. Il est probable qu'il ne s'agissait dans ces deux faits, comme dans tous les cas des

auteurs anciens, du reste, que de la diaphyse du cubitus nécrosée et déjà isolée des parties molles. Au dernier siècle, Bilguer[1] scia, dans un cas de plaie du coude par arme à feu, un fragment de l'extrémité supérieure du cubitus, long de quatre doigts; d'autres chirurgiens de la même époque firent des opérations semblables. Plus tard, Dupuytren, Champion, se conduisirent de la même manière dans des fractures compliquées. Mais jusque-là toutes ces opérations consistaient en des ablations d'esquilles ou de séquestres, ou bien en la résection d'os saillants et dénudés.

Il faut arriver à Butt[2], de Virginie (1825), ou plutôt à Rhéa-Barton (1828) pour trouver la première extirpation presque complète du radius pour une ostéite suppurée. Quelques années après[3], Malagodi enleva la presque totalité du cubitus pour une lésion organique, et eut un résultat remarquable. Bientôt les succès se multiplièrent et nous avons à signaler les cas de Carnochan, de Malle, de Compton, etc. On faisait en même temps des résections diaphysaires pour des ostéo-myélites chroniques (Karavajew, Rklitsky), et l'on réséquait pour des cas traumatiques des portions plus ou moins étendues des deux os (Baudens).

Dans les observations publiées à cette époque et depuis lors, on a confondu quelquefois l'ablation totale de la diaphyse avec l'extirpation de l'os tout entier; mais, comme ce sont là deux opérations tout à fait différentes par leurs résultats immédiats et leurs conséquences éloignées, orthopédiques et fonctionnelles, il est important d'être précis sur ce point.

Parmi les extirpations complètes du radius, nous citerons plus loin l'observation de Fiddes (de la Jamaïque), suivie d'une autopsie faite et publiée par Annandale[4]. Le cubitus a été complètement extirpé par Carnochan (de New-York), Jones (de Jersey)[5], etc. Mais le plus souvent on a laissé une des deux épiphyses[6].

Comme pour l'humérus, les chirurgiens américains ont multiplié à l'avant-bras les résections diaphysaires; mais les résultats qu'ils ont obtenus peuvent être considérés comme un argument décisif contre la pratique de ces opérations en chirurgie d'armée. Otis s'exprime ainsi à

1. *Dissertation sur l'inutilité de l'amputation des membres*, traduit par Tissot, p. 110.

2. Butt aurait fait son opération en 1825, d'après Velpeau, Malgaigne, Heyfelder. Nous n'avons pu remonter à l'observation originale, et nous laissons la question indécise. Velpeau (*Méd. opér.*, 2e édition, t. II, p. 653) donne comme indication : *Anat. chir.*, trad. américaine de M. Sterling. — Rhéa-Barton opéra en 1828. (Voy. plus loin, p. 452.)

3. Malagodi a publié son observation en 1835. La guérison fut très rapide, en trente-cinq jours. Les fonctions de la main étaient parfaites et l'opéré pouvait, dit l'auteur, exécuter tous les travaux des champs. L'os avait été scié à deux doigts au-dessous de l'olécrâne, et l'articulation du coude se trouvait par cela même intacte.

4. *Edinburgh Medical Journal*, 1865. — *Observations on some of the changes which take place after resection of Bones and Joints.*

5. *Medic. Times and Gazette*, 1856, et *Gaz. médic. de Paris*, 1857, p. 673.

6. Polaillon a réuni, dans l'article Cubitus du *Dictionnaire encyclopédique des sciences médicales*, 35 cas de résections ou d'extirpation du cubitus pour des causes diverses.

leur sujet : « Sur ce grand nombre de résections dans la continuité, il y a peu de remarques à faire, si ce n'est que la mortalité des fractures des os de l'avant-bras par armes à feu paraît avoir été sensiblement augmentée par l'intervention opératoire, et que j'ai cherché en vain un seul exemple d'une résection formelle de la diaphyse du radius ou du cubitus qui ait donné un résultat satisfaisant au point de vue fonctionnel[1]. » La mortalité du traitement des fractures de l'avant-bras par l'expectation avait été de 6,4 pour 100; celle de la résection est montée à 11,2 pour 100. Cette statistique ne serait pas en elle-même un argument décisif, parce que, comme nous l'avons fait remarquer à propos d'autres résections, on a traité par la conservation absolue les cas les plus légers et pratiqué la résection dans les cas où les désordres étaient plus étendus. Mais ce qui est encore un argument contre la résection, c'est que l'amputation primitive de l'avant-bras n'a donné dans la même statistique qu'une mortalité de 9,3 pour 100. L'engouement des chirurgiens américains ne fut pas partagé par les chirurgiens français et allemands dans la guerre de 1870-71. Déjà instruits, du reste, par les mauvais résultats obtenus dans les guerres de Danemark et de Crimée, ils ne firent qu'exceptionnellement ces opérations.

§ II. Des procédés opératoires pour les résections et l'extirpation totale des os de l'avant-bras.

A. CONSIDÉRATIONS ANATOMIQUES APPLICABLES A CES OPÉRATIONS. RAPPORTS DES ÉPIPHYSES DU RADIUS ET DU CUBITUS.

Réunis entre eux par leurs extrémités, au moyen des articulations radio-cubitale supérieure et radio-cubitale inférieure, les os de l'avant-bras ne peuvent subir, ni l'un ni l'autre, une résection diaphysaire totale sans que ces articulations soient intéressées. D'autre part, comme la diaphyse cubitale forme les trois quarts de la cavité sigmoïde et que le cartilage de conjugaison du radius est tout à fait intra-synovial, l'articulation du coude se trouvera nécessairement ouverte dans l'une ou l'autre de ces résections. L'articulation radio-carpienne ne communique pas avec l'articulation radio-cubitale inférieure dans les conditions normales : elle en est séparée par le cartilage triangulaire. Mais ce cartilage est quelquefois perforé; il ne constitue pas d'ailleurs une barrière infranchissable pour les inflammations aiguës développées dans l'articulation radio-cubitale inférieure; de sorte que l'articulation du poignet reste toujours plus ou moins menacée dans ces conditions.

1. Otis, *loc. cit.*, p. 966. Les chirurgiens américains eurent à traiter 5194 fractures de l'avant-bras. Sur ce nombre, 2943 furent traitées par l'expectation avec une mortalité de 6,4 pour 100; 963 traitées par la résection avec une mortalité de 11,2. — 665 résections primitives fournirent 71 morts, ou 10,7 pour 100; 149 résections intermédiaires donnèrent 29 morts, soit 19,4 pour 100; 40 résections secondaires furent suivies de mort 4 fois : soit 10 pour 100 (p. 953).

Le cubitus contribuant surtout à former l'articulation du coude et constituant par sa cavité olécrânienne le principal élément de solidité de cette articulation, la résection de son extrémité supérieure aura beaucoup plus d'inconvénients que la résection de son extrémité inférieure. C'est l'inverse pour le radius qui, par le renflement de son extrémité inférieure, constitue le principal élément de fixité et de résistance de l'articulation du poignet, tandis que, par son extrémité supérieure, il ne présente qu'une surface articulaire relativement peu étendue pour l'articulation radio-humérale.

Ce rapport inverse des surfaces articulaires nous fait comprendre la différence de gravité de ces diverses résections aux deux extrémités de l'avant-bras, soit au point de vue de l'ouverture des articulations, soit au point de vue de la solidité du membre.

Les figures 161 à 164 nous ont déjà permis d'apprécier les rapports du cartilage de conjugaison supérieur avec la synoviale et la proportion de l'épiphyse et de la diaphyse dans la constitution des extrémités articulaires. Nous donnerons dans le chapitre suivant, à propos des résections du poignet, des figures analogues pour l'extrémité inférieure.

Rappelons seulement, au point de vue des opérations qui peuvent être pratiquées sur la partie inférieure de la diaphyse, que les cartilages de conjugaison s'y soudent beaucoup plus tard qu'à l'extrémité supérieure et que, d'après la loi de l'accroissement des os des membres, ils prennent une part prépondérante dans l'accroissement en longueur. Toute opération qui détruira les cartilages de conjugaison inférieurs de l'avant-bras sera donc suivie d'un arrêt considérable dans l'accroissement du membre.

Les épiphyses inférieures se soudent à partir de la vingtième année; celle du cubitus un peu plus tôt que celle du radius. D'après Sappey, la soudure de l'épiphyse cubitale a lieu de 20 à 21 ans chez la femme; de 20 à 24 chez l'homme. Celle du radius, de 20 à 22 ans chez la femme; de 20 à 25 chez l'homme.

B. RÉSECTIONS ET EXTIRPATIONS SOUS-PÉRIOSTÉES DES OS DE L'AVANT-BRAS : CUBITUS, RADIUS.

La résection et même l'ablation complète du cubitus sont facilitées par la position superficielle de cet os. Tout son bord postérieur est sous-cutané, et la direction de l'incision est par cela même tracée. Le radius, entouré de muscles importants à ménager, et contourné par la branche musculaire du nerf radial, présente plus de difficultés.

Cubitus. — Il n'y a dans cette extirpation qu'un point particulier: c'est le dégagement de l'extrémité olécrânienne. On peut la faire, soit

par une incision médiane, partageant en deux le périoste de cette apophyse et remontant plus ou moins haut dans la direction des faisceaux du tendon tricipital, soit par une incision latérale externe qui suit le bord de l'olécrâne et permet de rejeter en dedans en une seule masse le tendon du triceps. La section de l'os au milieu de l'avant-bras permettra de relever chaque fragment, et l'on achèvera la dénudation en allant du centre de l'os vers ses extrémités.

Radius. — La plupart des auteurs classiques ne donnent pas de règles précises pour la résection de la diaphyse ou l'extirpation du radius. On se contente de dire d'inciser sur le bord externe (Heyfelder), mais la disposition anatomique de la région exige des données plus exactes. On découvre l'os très facilement, il est vrai, mais on lèse inévitablement des organes importants, muscles et nerfs.

Parmi les chirurgiens qui ont écrit avant qu'il ne fût question de faire des résections sous-périostées, Velpeau nous paraît s'être seul préoccupé de ménager les muscles et les tendons [1]. Il dit qu'on peut, sur le cadavre, enlever la totalité de cet os sans difficulté et sans détruire absolument aucun muscle ni aucun tendon, mais la description de son procédé ne nous en indique pas les moyens. Il fait une incision parallèle à l'axe du membre pour mettre d'abord le côté externe et postérieur du radius à découvert. « Les deux lèvres de la plaie sont ensuite écartées et séparées des faces postérieure et antérieure de l'os à l'aide du bistouri, un peu au-dessous de sa partie moyenne, attendu que là il est en quelque sorte à nu sous les téguments. Dès lors, on tâche de faire glisser entre son bord cubital et les chairs une sonde cannelée, qui doit servir de conducteur à la scie articulée. On le divise de dedans en dehors, au moyen de ce dernier instrument; puis on en extirpe les deux fragments l'un après l'autre, en les disséquant avec soin, de leur extrémité libre vers l'articulation. »

Larghi attaque cet os par sa face antérieure; il se guide sur le bord antérieur du faisceau musculaire formé par le long supinateur et les radiaux. Il dirige l'incision dans ce sens tout le long du radius, puis déjette l'artère en dedans, et protège ce vaisseau pendant le détachement de la gaine périostique et la section de l'os. Comme dans le procédé de Velpeau, on scie l'os au milieu et l'on soulève successivement chacune de ses moitiés.

Le radius est, parmi les os longs, un des plus difficiles à extraire dans sa totalité, si l'on veut suivre les règles générales que nous avons exposées, c'est-à-dire si l'on veut ménager tous les muscles ou tendons, et ne léser aucun tronc nerveux ou vasculaire. Rien de si facile, sans doute, que de faire une incision le long du bord externe de l'avant-bras

1. *Médecine opératoire.* 2e édition, t. II, p. 652.

Le cubitus contribuant surtout à former l'articulation du coude et constituant par sa cavité olécrânienne le principal élément de solidité de cette articulation, la résection de son extrémité supérieure aura beaucoup plus d'inconvénients que la résection de son extrémité inférieure. C'est l'inverse pour le radius qui, par le renflement de son extrémité inférieure, constitue le principal élément de fixité et de résistance de l'articulation du poignet, tandis que, par son extrémité supérieure, il ne présente qu'une surface articulaire relativement peu étendue pour l'articulation radio-humérale.

Ce rapport inverse des surfaces articulaires nous fait comprendre la différence de gravité de ces diverses résections aux deux extrémités de l'avant-bras, soit au point de vue de l'ouverture des articulations, soit au point de vue de la solidité du membre.

Les figures 161 à 164 nous ont déjà permis d'apprécier les rapports du cartilage de conjugaison supérieur avec la synoviale et la proportion de l'épiphyse et de la diaphyse dans la constitution des extrémités articulaires. Nous donnerons dans le chapitre suivant, à propos des résections du poignet, des figures analogues pour l'extrémité inférieure.

Rappelons seulement, au point de vue des opérations qui peuvent être pratiquées sur la partie inférieure de la diaphyse, que les cartilages de conjugaison s'y soudent beaucoup plus tard qu'à l'extrémité supérieure et que, d'après la loi de l'accroissement des os des membres, ils prennent une part prépondérante dans l'accroissement en longueur. Toute opération qui détruira les cartilages de conjugaison inférieurs de l'avant-bras sera donc suivie d'un arrêt considérable dans l'accroissement du membre.

Les épiphyses inférieures se soudent à partir de la vingtième année; celle du cubitus un peu plus tôt que celle du radius. D'après Sappey, la soudure de l'épiphyse cubitale a lieu de 20 à 21 ans chez la femme; de 20 à 24 chez l'homme. Celle du radius, de 20 à 22 ans chez la femme; de 20 à 25 chez l'homme.

B. RÉSECTIONS ET EXTIRPATIONS SOUS-PÉRIOSTÉES DES OS DE L'AVANT-BRAS : CUBITUS, RAD

La résection et même l'ablation complète du cubitus sont facilit par la position superficielle de cet os. Tout son bord postérieur sous-cutané, et la direction de l'incision est par cela même trac Le radius, entouré de muscles importants à ménager, et contou par la branche musculaire du nerf radial, présente plus de di cultés.

Cubitus. — Il n'y a dans cette extirpation qu'un point particulier: c'est le dégagement de l'extrémité olécrânienne. On peut la faire, soit

faire cesser les accidents. Elles donneront en même temps à la nature le temps de se débarrasser par nécrose de toutes les parties qui ne peuvent plus revivre de la vie normale, et d'hyperplasier le périoste encore adhérent à la surface de ces parties. On fera alors, si la guérison n'a pas été obtenue, une résection secondaire qui sera beaucoup plus sûre dans ses résultats ostéogéniques, et on ne compromettra pas la solidité de la charpente osseuse.

La régénération, dans ces cas d'ostéo-myélite avec suppuration sous-périostique, dépendra nécessairement de la quantité d'éléments ostéogéniques préservés par l'inflammation. Elle variera par cela même d'un cas à l'autre, et dans des proportions qui pourront étonner ceux qui ne tiennent pas compte de cette différence des processus.

Quelque favorable que soit l'âge du sujet, les éléments ostéogéniques pourront être totalement détruits par la violence de l'inflammation; la figure 222 en est une preuve. Elle représente le membre supérieur d'un enfant de sept ans dont le périoste cubital a été d'une stérilité absolue après une inflammation aiguë.

L'enfant avait été atteint, à l'âge de quatre ans, d'une ostéo-myélite avec phlegmon sous-périostique de la totalité de la diaphyse du cubitus. L'os nécrosé s'était détaché de lui-même et il ne s'était pas reproduit la moindre masse osseuse le long de la diaphyse. Il ne restait que l'épiphyse inférieure et un noyau osseux en haut, au niveau de l'insertion du triceps, dû à l'ossification de l'épiphyse de l'olécrâne (voy. t. I, page 585). La déviation de la main sur le bord cubital de l'avant-bras, le peu de fixité de l'articulation du coude et l'atrophie générale du membre contrastent tout à fait avec ces membres fonctionnant très bien, malgré l'ablation totale du cubitus, qu'ont signalés quelques chirurgiens dont nous avons de la peine à partager l'optimisme.

Fig. 222. — *Absence totale de reproduction, après la nécrose par ostéo-périostite suraiguë, de toute la diaphyse du cubitus. — Inclinaison de la main sur le bord cubital de l'avant-bras.* — Figure faite d'après la photographie d'un moule en plâtre. — La main était fixée dans cette position; l'enfant avait les doigts parfaitement libres, mais ne pouvait redresser la main. — *cr*, côté radial.

En opposition à ce fait, nous en apporterons un autre dans lequel la nécrose à peu près totale de la diaphyse du radius, survenue quelques jours après la naissance, à la suite d'une ostéite infectieuse des plus graves, a été suivie de la reproduction complète de l'os et, ce qui est encore plus

Lorsqu'on n'aura pas à pénétrer dans l'articulation du coude et qu'on pourra conserver l'extrémité supérieure du radius, l'incision unique latérale externe, suffira; et, d'autre part, quand on voudra enlever seulement la moitié supérieure de l'os, l'incision au niveau de la tête du radius deviendra d'autant plus indispensable que l'incision latérale externe devra être plus courte. On suivra toujours, du reste, la direction des deux lignes d'incision que nous avons indiquées.

Les mêmes précautions seront prises pour les excisions et évidements du radius, lorsqu'il s'agira d'aller chercher des séquestres incarcérés dans le canal médullaire ou d'échelonner des couronnes de trépan tout le long de la diaphyse, atteinte d'ostéo-myélite suppurée.

Si l'on fait l'incision en avant, dans les cas de fistules siégeant sur cette région, les battements de l'artère guideront toujours le bistouri; mais si l'on incise en arrière, il faudra aller avec la plus grande lenteur pour ménager les branches du nerf radial. Déviées par la saillie de l'os hypertrophié ou confondues au milieu des tissus infiltrés de produits plastiques, ces branches pourraient être sectionnées par le bistouri si l'on traçait ses incisions comme sur le cadavre.

§ III. Indications des résections et des diverses opérations conservatrices qu'on peut pratiquer sur la diaphyse des os de l'avant-bras. — Cas qui réclament l'extirpation totale.

Ce que nous avons dit dans nos généralités et complété dans le chapitre XII nous permettra d'être bref pour les indications des résections et autres opérations conservatrices dans les inflammations osseuses spontanées et dans les fractures compliquées. Les mêmes principes doivent toujours nous diriger, et si nous les rappelions à propos de chaque diaphyse en particulier, nous nous exposerions à des répétitions qui allongeraient démesurément et inutilement notre travail.

A. RÉSECTIONS DANS LES OSTÉO-MYÉLITES AIGUËS OU CHRONIQUES DES OS DE L'AVANT-BRAS. — RARETÉ DE LEURS INDICATIONS. — DANGERS DE LA STÉRILITÉ DU PÉRIOSTE DANS LES CAS OÙ IL N'A PAS ÉTÉ PRÉALABLEMENT HYPERPLASIÉ.

Quelque confiance que nous ayons dans les propriétés ostéogéniques du périoste, nous ne devons pas oublier qu'il peut rester stérile lorsqu'il n'a pas été préalablement hyperplasié, surtout si la suppuration s'empare de la gaine périostique. C'est pour cela que, dans le cas d'ostéo-myélite, après avoir satisfait à l'indication de faire écouler le pus et tous les produits infectants, il est plus prudent d'attendre, et de ne pas procéder immédiatement à la résection de toute la portion diaphysaire malade. Des trépanations multiples, échelonnées sur toute la longueur, et, au besoin, un évidement longitudinal de la partie malade, permettront de

faire cesser les accidents. Elles donneront en même temps à la nature le temps de se débarrasser par nécrose de toutes les parties qui ne peuvent plus revivre de la vie normale, et d'hyperplasier le périoste encore adhérent à la surface de ces parties. On fera alors, si la guérison n'a pas été obtenue, une résection secondaire qui sera beaucoup plus sûre dans ses résultats ostéogéniques, et on ne compromettra pas la solidité de la charpente osseuse.

La régénération, dans ces cas d'ostéo-myélite avec suppuration sous-périostique, dépendra nécessairement de la quantité d'éléments ostéogéniques préservés par l'inflammation. Elle variera par cela même d'un cas à l'autre, et dans des proportions qui pourront étonner ceux qui ne tiennent pas compte de cette différence des processus.

Quelque favorable que soit l'âge du sujet, les éléments ostéogéniques pourront être totalement détruits par la violence de l'inflammation; la figure 222 en est une preuve. Elle représente le membre supérieur d'un enfant de sept ans dont le périoste cubital a été d'une stérilité absolue après une inflammation aiguë.

L'enfant avait été atteint, à l'âge de quatre ans, d'une ostéo-myélite avec phlegmon sous-périostique de la totalité de la diaphyse du cubitus. L'os nécrosé s'était détaché de lui-même et il ne s'était pas reproduit la moindre masse osseuse le long de la diaphyse. Il ne restait que l'épiphyse inférieure et un noyau osseux en haut, au niveau de l'insertion du triceps, dû à l'ossification de l'épiphyse de l'olécrâne (voy. t. I, page 585). La déviation de la main sur le bord cubital de l'avant-bras, le peu de fixité de l'articulation du coude et l'atrophie générale du membre contrastent tout à fait avec ces membres fonctionnant très bien, malgré l'ablation totale du cubitus, qu'ont signalés quelques chirurgiens dont nous avons de la peine à partager l'optimisme.

Fig. 222. — *Absence totale de reproduction, après la nécrose par ostéo-périostite suraiguë, de toute la diaphyse du cubitus. — Inclinaison de la main sur le bord cubital de l'avant-bras.* — Figure faite d'après la photographie d'un moule en plâtre. — La main était fixée dans cette position; l'enfant avait les doigts parfaitement libres, mais ne pouvait redresser la main. — *cr*, côté radial.

En opposition à ce fait, nous en apporterons un autre dans lequel la nécrose à peu près totale de la diaphyse du radius, survenue quelques jours après la naissance, à la suite d'une ostéite infectieuse des plus graves, a été suivie de la reproduction complète de l'os et, ce qui est encore plus

intéressant à constater, d'un très faible arrêt de l'accroissement du membre.

Observation LIX. — *Ostéo-myélite infectieuse portant sur plusieurs os, survenue huit jours après la naissance. — Nécrose à peu près totale de la diaphyse du radius, y compris le renflement juxta-épiphysaire inférieur. — Extraction tardive de la diaphyse nécrosée. — Reproduction de l'os ; arrêt d'accroissement relativement faible des os de l'avant-bras.*

A. N., âgée de huit jours, fut prise tout à coup, le 8 mars 1871, d'un état fébrile intense et d'une tuméfaction générale du membre supérieur droit, plus marquée à l'avant-bras. — La fluctuation ayant paru au bout de trois ou quatre jours, on fit une incision vers le tiers supérieur du bras et une autre vers le quart inférieur de l'avant-bras; du pus s'écoula en abondance, et la fièvre diminua. D'autres petits abcès se formèrent à la partie supérieure de l'avant-bras, au niveau du frontal à gauche et au niveau de la région métatarsienne du même côté. La fièvre cessa complètement alors, et l'enfant revint à la santé; elle prit bientôt le développement d'une enfant ordinaire.

Elle nous fut présentée quelques mois après; les abcès qu'on lui avait ouverts et ceux qui avaient percé spontanément n'étaient pas encore taris; il s'en écoulait quelques gouttes de pus, et parfois la suppuration devenait plus abondante. Nous trouvâmes le radius dénudé, mais encore adhérent; les autres trajets conduisaient également sur des points dénudés. En présence du bon état de l'enfant, nous nous abstinmes de toute intervention; nous n'enlevâmes qu'un petit séquestre mobile. Peu à peu les portions nécrosées s'éliminèrent, soit du côté de l'humérus, soit du côté des métatarsiens; ces séquestres ne comprenaient qu'une partie de l'épaisseur de l'os. La portion crânienne fut longue à se séparer et s'exfolia peu à peu. Quant au radius, il resta longtemps adhérent, et l'avant-bras se tuméfiait à son niveau ; on sentait manifestement qu'une gaine osseuse se formait autour de l'os nécrosé.

Un jour l'os nécrosé vint faire saillie à la partie inférieure, là où était la plus large plaie. On le retira avec des pinces et on nous l'apporta. Nous constatâmes que la partie séquestrée représentait exactement la forme et les dimensions de la portion ossifiée d'un radius, quelques jours après la naissance. Mais les extrémités du séquestre n'étaient pas unies comme celles d'un os de cet âge qui aurait été séparé du cartilage par la macération. Elles étaient déchiquetées profondément, à l'extrémité inférieure surtout, de sorte que l'on ne pouvait admettre que la nécrose eût été totale. Il était resté probablement des aiguilles osseuses, et dans tous les cas, du tissu médullisé, mais apte à se reconstituer, dont la masse représentait tous les vides de la portion nécrosée. Cette couche vivante et vasculaire protégeait le cartilage d'accroissement et lui conservait ses propriétés pour l'avenir.

Il sortit ultérieurement quelques petits fragments et bientôt la plaie se ferma.

Nous étions très préoccupé de la déviation ultérieure de la main : il était à craindre que le cartilage conjugal inférieur du radius n'eût été sinon détruit, puisqu'il n'était pas distinct de la masse cartilagineuse épiphysaire, du moins altéré dans ses couches prolifiques. Nous fîmes porter pendant deux ou trois ans, la nuit surtout, un petit appareil pour maintenir la main dans la rectitude. — La main, qui avait paru au début s'incliner vers le bord radial de l'avant-bras, reprit bientôt sa direction normale. L'appareil fut dans les premiers temps régulièrement appliqué, mais, dès l'âge de cinq ans, l'enfant ne s'en servit plus. Aujourd'hui cette jeune fille, âgée de dix-sept ans, se sert de son bras pour tous les usages de la vie et ne présente pas de difformité apparente. Les mensurations des différents segments des membres supérieurs, prises par M. le Dr Charrin, médecin ordinaire de la malade, sont les suivantes :

Côté malade.		*Côté sain.*
	LONGUEUR TOTALE DU MEMBRE	
610 millimètres.		670 millimètres.
	HUMÉRUS	
295 millimètres.		300 millimètres à peine.
	RADIUS	
165 millimètres.		220 millimètres.
	CUBITUS	
195 millimètres.		240 millimètres.

Le radius se trouve raccourci de 55 millimètres, et le cubitus de 45 seulement. — La main qui a toujours fonctionné n'a pas subi d'atrophie bien appréciable en longueur. Mesurée au niveau du médius, elle paraît à peu près égale des deux côtés. Elle est cependant un peu plus courte et plus mince.

La nécrose avait porté ici sur presque toute la portion de la diaphyse ossifiée au moment de la naissance: mais elle avait respecté la couche de tissu spongieux qui est en rapport avec le cartilage d'ossification. Grâce à cette couche protectrice et à l'épaisseur du périoste sur les limites de la portion ossifiée, l'articulation radio-cubitale inférieure a été préservée. Quoique enraidie pendant un certain temps, elle a repris tous ses mouvements aujourd'hui.

Cette observation est en faveur de l'expectation dans les cas de nécrose: elle montre qu'il y a tout avantage à laisser le séquestre se détacher tout seul, quand sa présence n'entraîne pas d'accident. Il sert tout à la fois de stimulant et de moule à l'ossification nouvelle.

Mais si nous recommandons l'expectation pour les ostéites terminées par nécrose et ne s'accompagnant d'aucun accident, nous ne craindrons pas d'enlever de grandes longueurs des diaphyses du cubitus, et même du radius, dans les formes d'ostéite justiciables de cette opération, surtout chez les enfants et les adolescents. C'est à l'avant-bras que les résections diaphysaires ont en réalité le moins d'inconvénients, l'os restant servant d'attelle et maintenant la longueur et la forme du membre jusqu'à la réossification de la gaine périostique. C'est sur les os de l'avant-bras que nous avons fait le plus grand nombre de nos résections expérimentales, et les figures reproduites dans notre Introduction ont amplement démontré la richesse de la reproduction osseuse chez les jeunes sujets.

B. DES OSTÉITES JUXTA-ÉPIPHYSAIRES DU RADIUS ET DU CUBITUS, ET DES INDICATIONS QU'ELLES COMPORTENT.

Les rapports des régions juxta-épiphysaires de l'avant-bras donnent un intérêt particulier aux lésions dont elles sont le siège. Les ostéites y sont fréquentes, surtout à l'extrémité inférieure de la diaphyse du radius, et, si elles ne menacent pas directement l'articulation radio-carpienne, elles peuvent l'envahir en perforant le cartilage de conjugaison ou en le contournant par l'articulation radio-cubitale inférieure, au

niveau de laquelle affleure la diaphyse. Ces ostéites sont aiguës chroniques; il faut les attaquer par la face dorsale du radius dès que symptômes indiquent la présence du pus dans le tissu spongieux. C par une trépanation hâtive, suivie d'un drainage perforant, qu'on viendra leur extension aux articulations limitantes. Dans les cas subai ou chroniques, la tuméfaction a dissocié les tendons et préparé une p pour la trépanation; dans les formes aiguës, il faut se la faire en é tant les tendons et découvrant l'os sur un espace suffisant. Le lieu d'é tion pour cette trépanation, c'est la saillie sous-cutanée qui se tr entre le long extenseur du pouce, d'une part, et les coulisses de diaux, de l'autre. Les abcès peuvent s'ouvrir spontanément en avan sur les côtés; mais il faut toujours attaquer l'os par la face dor ale. Cette nouvelle ouverture permet de passer un drain de part en part [1].

Ces ostéites sont plus rares au cubitus et prêtent aux mêmes considérations.

Les extrémités supérieures des os de l'avant-bras paraissent, en raison de la moindre part qu'elles prennent à l'accroissement, moins disposées aux inflammations spontanées; mais, d'autre part, la position superficielle de l'olécrâne l'expose tout particulièrement aux traumatismes et à l'influence du froid. De là une fréquence assez grande des ostéites de cette région, qui présentent un danger tout particulier au point de vue de leur propagation à l'articulation (chap. XIII, p. 271).

Les ostéites juxta-épiphysaires du radius et du cubitus peuvent s'étendre plus ou moins loin le long de la diaphyse et nécessiter des évidements longitudinaux. Rien de si simple que de les pratiquer sur le cubitus, qui est superficiel. Pour le radius, on séparera les muscles en suivant le bord postérieur du long supinateur.

C. DES RÉSECTIONS TRAUMATIQUES DES OS DE L'AVANT-BRAS. — RÉSECTION PORTANT SUR LES DEUX OS A LA FOIS.

Si nous avons été peu partisan des résections typiques dans les cas de fractures diaphysaires de l'humérus, nous le serons moins encore dans les fractures des os de l'avant-bras bornées à un seul os. Après avoir débarrassé la plaie des esquilles complètement séparées ou des corps étrangers venus du dehors, on appliquera un pansement antiseptique, et

1. Parmi les cas très nombreux d'ostéite juxta-épiphysaire des os de l'avant-bras que nous avons traités par la trépanation, nous signalerons une ostéite névralgique rebelle dont les douleurs ne furent pas calmées par la trépanation de l'os. Malgré le débridement du foyer de l'ostéo-ostéite, représenté par une cavité contenant un liquide séro-purulent et un petit séquestre, des douleurs nocturnes intolérables tourmentaient le malade; la cavité était tapissée par une membrane granuleuse très sensible au moindre contact. L'inflammation ayant gagné les articulations voisines, nous fîmes l'amputation de l'avant-bras et nous priâmes notre collègue, M. Renaut, d'examiner la structure de la membrane granuleuse qui tapissait le foyer. Il y trouva une quantité tout à fait exceptionnelle de fibres de Remak, de nouvelle formation.

l'on réussira généralement. Si la fracture porte sur les deux os et que les fragments, après avoir perforé la peau, fassent issue au dehors, il sera souvent indiqué de réséquer les parties saillantes. On n'hésitera pas à faire cette résection si les fragments sont dénudés, fissurés ou profondément contus, ou bien s'ils ont eu déjà le temps de se dessécher à l'air. On réséquera une égale hauteur du radius et du cubitus, afin que les portions restantes aient sur chaque os une longueur proportionnelle et qu'il n'en résulte pas, après la guérison de la plaie, une mauvaise direction de la main. Les décollements de la partie inférieure de la diaphyse du radius et du cubitus nécessiteront le même traitement.

Dans le cas de fracture comminutive, portant simultanément sur les deux os, comment faudrait-il intervenir? La conservation doit être la règle, même en cas de nombreux fragments. On enlèvera par esquillotomie les fragments privés de tout rapport avec le reste de l'organisme, et on attendra. On pourra être amené à faire une résection régularisatrice lorsqu'il y a des désordres inégaux dans les deux os. On peut prévoir des cas où, dans l'intérêt d'une soudure régulière des os, on sera obligé de retrancher une certaine longueur de l'os le moins lésé, quand l'os le moins lésé est le cubitus. La résection préventive d'une petite portion de la diaphyse du cubitus assurerait la coaptation des fragments restants du radius et empêcherait la pseudarthrose radiale, qui aurait par elle-même beaucoup plus d'inconvénients qu'un léger raccourcissement de l'avant-bras.

A part cette circonstance, il faut se contenter du traitement antiseptique, quitte à intervenir secondairement, si la plaie suppure et si les accidents se déclarent.

Avec l'antisepsie, on réussira à faire reprendre des esquilles presque complètement détachées et l'on évitera ces pseudarthroses auxquelles exposent les esquillotomies trop complètes ou les résections trop étendues. Mais ici encore rien d'absolu, et nous renvoyons le lecteur à nos considérations générales (t. I, chap. x; t. II, p. 251, *Désartic. part. de l'avant-bras*).

Le problème de la préférence à donner à la conservation sur l'amputation, et réciproquement, est toujours plus facile à résoudre en théorie qu'en pratique, surtout avec l'imprévu que nous réservent les armes nouvelles. Dans l'impossibilité où nous sommes d'examiner tous les cas, nous nous contenterons de dire que, si les parties molles sont suffisamment saines, il ne faut pas craindre d'essayer la conservation dans les cas de fractures en éclat des deux os, malgré l'étendue des esquilles et le désossement de la plus grande partie de l'avant-bras, qui résultera de leur ablation. Ces cas, qui réclamaient autrefois l'amputation immédiate, par le fait seul de l'étendue et de la multiplicité des lésions osseuses, deviendront des cas de conservation, si l'on peut suivre toutes les

règles d'une antisepsie rigoureuse. C'est dans l'antisepsie qu'est le nœud de la question[1].

D. DES RÉSECTIONS ET DES EXTIRPATIONS DES OS DE L'AVANT-BRAS DANS LES CAS DE LÉSION NÉOPLASIQUE.

En rejetant ces opérations pour les néoplasmes envahissants, nous les réservons pour quelques cas de néoplasmes bénins, à marche lente, quand ils sont encore circonscrits sous le périoste. Nous sommes, d'une manière générale, peu disposé à réséquer dans ce genre de lésions; nous avons commencé plusieurs fois par une résection et nous avons toujours fini par l'amputation, sauf dans un cas de chondrome de l'extrémité inférieure du cubitus, pour lequel nous avons réséqué l'os sur une étendue de 6 centimètres.

Ces opérations seront faites par la méthode parostale, au moyen des incisions que nous avons déjà décrites. La reproduction n'ayant pas lieu, il y aura, malgré la conservation de tous les muscles (et, dans le cas de résection d'un seul os, à cause de cette conservation) des déviations inévitables de la main. Après l'ablation du radius, la main manquant de son point d'appui principal, s'inclinera vers le bord radial et arrivera à faire avec l'axe de l'avant-bras un angle droit et bientôt un angle aigu. Elle sera attirée dans ce sens par les muscles qui dans leurs contractions normales appuient le carpe sur le radius : c'est-à-dire par tous les muscles de la région externe et la plupart de ceux des régions antérieure et postérieure (Fig. 223 et suiv.).

Les résections des extrémités articulaires du radius et du cubitus pour enlever des néoplasmes développés dans la portion juxta-épiphysaire, qui en est le siège d'élection, peuvent être classées parmi les résections semi-articulaires du coude[2] ou du poignet[3]; mais, comme la

1. En 1873, j'eus à traiter un jeune homme de vingt-cinq ans qui avait reçu, presque à bout portant, un coup de fusil chargé à plomb. Le coup fractura le radius en un nombre infini de fragments dont plusieurs se trouvaient projetés au milieu des parties molles; toute la moitié inférieure du radius était réduite en esquilles; plusieurs fissures se prolongeaient jusqu'à l'articulation radio-carpienne; le cubitus était intact. Les parties molles étaient horriblement déchirées; des lambeaux de muscles pendaient à travers l'ouverture de sortie, large, irrégulière, et qui rejoignait en un point l'ouverture d'entrée.

C'était à l'époque où j'expérimentais les bains d'huile et autres pansements antiseptiques (pansements pulvérulents). Je traitai mon blessé par le bain d'huile permanent. Je ne touchai pas à la plaie, même pour enlever les esquilles, et je laissai le membre blessé trente-deux jours dans un bain d'huile phéniquée. La guérison fut obtenue sans accident, mais il resta une pseudarthrose du radius à la partie moyenne. De nombreuses esquilles s'étaient détachées et éliminées spontanément dans le bain, mais les esquilles adhérentes continuèrent de vivre et se soudèrent entre elles; il n'y eut pas de gangrène des parties molles.

2. Denucé a réséqué dans un cas le tiers supérieur du cubitus, et dans un autre le quart supérieur du radius. Il s'agissait dans les deux cas de tumeurs encéphaloïdes développées dans le tissu spongieux et ayant respecté le cartilage diarthrodial. Les deux opérés moururent de pyohémie (Article Coude du *Dic. de méd. et de chir. pratiques*, 1869).

3. Clément Lucas a enlevé avec succès la moitié du cubitus pour une tumeur myéloïde; Henry Morris réséqua avec le même succès trois ou quatre pouces des extrémités inférieures du

lésion s'étend généralement plus vers le centre de l'os que vers l'articulation, ces opérations ont plus de rapport avec les résections diaphysaires qu'avec les résections articulaires. Dans les sarcomes médullaires de la région juxta-épiphysaire, le tissu morbide envahit lentement l'épiphyse, et reste ensuite longtemps limité par le cartilage diarthrodial; il s'étend surtout du côté de la diaphyse.

E. DES DÉFORMATIONS OCCASIONNÉES PAR LES RÉSECTIONS ET LES ABLATIONS COMPLÈTES D'UN DES OS DE L'AVANT-BRAS. — EXPÉRIENCES SUR LES ANIMAUX ET FAITS CLINIQUES.

Pour montrer l'importance des opérations économiques dans les ostéo-myélites des os de l'avant-bras, nous allons figurer les déformations qui résultent de l'ablation chirurgicale du radius, et qui trouveront leur contre-partie dans les figures 230 et 231 relatives au cubitus. Les figures 223, 224 et 225, empruntées à Annandale et à Ashhurst, représentent exactement la déformation que nous avons constatée dans nos ablations expérimentales du radius, et qu'on peut même reproduire par la seule destruction du cartilage de conjugaison chez les jeunes animaux, comme on peut le voir dans notre Introduction.

La figure 223, tirée du mémoire d'Annandale, se rapporte a un nègre de la Jamaïque, auquel le docteur Fiddes avait enlevé la totalité du radius droit. « Le malade, dit Annandale[1], guérit bien et dans un temps vraiment court; il regagna assez de mouvements pour reprendre sa profession de maître pilote. ». Il s'agissait d'un adulte, et la résection avait été faite probablement sans souci de la conservation du périoste. Aussi n'y eut-il pas la moindre régénération osseuse. On constatait seulement, au centre de la corde fibreuse qui remplaçait le radius, un petit nodule osseux, de la dimension d'une large tête d'épingle. Le coude était resté mobile; mais la rétraction du biceps et du brachial antérieur l'empêchait de s'étendre. La main était en pronation et articulée avec la face radiale du cubitus.

radius et du cubitus pour une tumeur du même genre (*myeloid sarcoma*, in *Trans. Clinic. Soc. of London*, 1877, p. 137).

Plus récemment, Serres (de Montpellier) a réséqué avec succès l'extrémité inférieure du cubitus pour une tumeur à myéloplaxes (*Gaz. hebd. des sciences médic. de Montpellier*, 11 sept. 1886). On en trouverait, du reste, d'assez nombreux exemples dans la littérature médicale, mais ce qui manque malheureusement, ce sont des indications sur les suites éloignées de ces opérations.

1. L'observation d'Annandale, très détaillée quant à l'autopsie, est très incomplète au point de vue de l'opération et des antécédents du malade. Il est impossible de savoir pour quelle maladie l'opération avait été pratiquée (*for extensive disease of that bones*), c'est tout ce qu'en dit l'auteur qui avait reçu la pièce anatomique, mais non l'observation du fait (*Edinb. med. Journal*, p. 1069; 1865).

Cette pièce très intéressante est conservée dans la collection du professeur Annandale, où nous l'avons vue en 1884.

La figure 225, empruntée à Ashhurst[1], représente le résultat éloigné

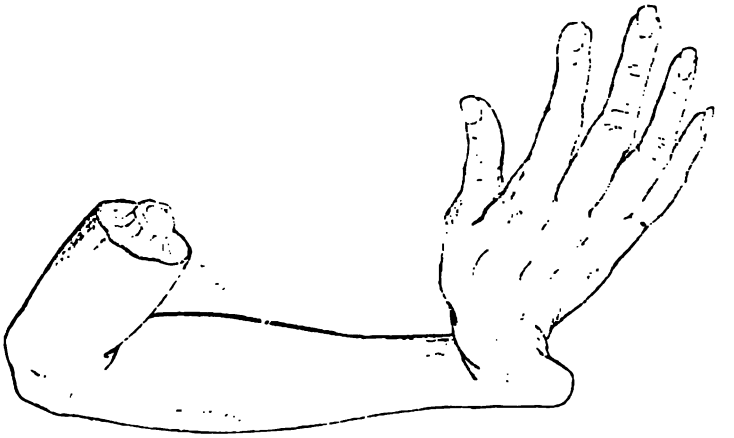

Fig. 225. — Forme du membre après l'ablation totale du radius, non suivie de reproduction osseuse. — Saillie de l'extrémité inférieure du cubitus et articulation du carpe avec la face radiale de cet os.

d'une ablation presque complète du radius pratiquée en 1828, par Rhéa-

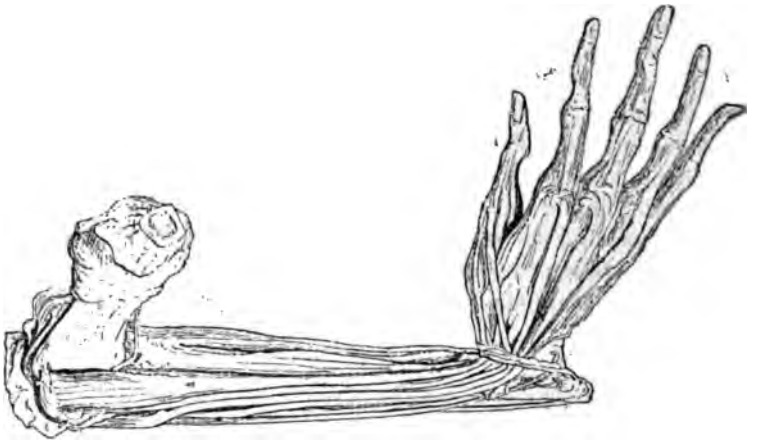

Fig. 224. — Même membre après l'enlèvement de la peau. — Réflexion des muscles extenseurs sous le ligament dorsal du carpe. (*Ces deux figures sont la reproduction photographique de celles qui se trouvent dans le mémoire d'Annandale.*)

Barton (de Philadelphie). Malgré la perte de substance de cet os, dont il n'était resté, selon toute probabilité, que le tiers supérieur, le sujet

1. *The International Encyclopædia of Surgery*, vol. IV, p. 484. New-York, 1884. — Le sujet de l'observation avait été retrouvé récemment par le Dr Barton Hopkins, et présenté au Collège des médecins de Philadelphie.

servait très utilement de son membre[1], mais la difformité était énorme, et il suffit de regarder cette série de figures pour comprendre qu'il faut s'abstenir de ces opérations quand on peut faire autrement.

Fig. 225. — Forme du membre après l'ablation de la presque totalité du radius pratiquée plus de 50 ans auparavant par Rhéa-Barton. — Le carpe s'articule avec la face externe (radiale) du tiers inférieur du cubitus.

La saillie de l'apophyse styloïde est plus prononcée que dans le cas de Fiddes, et l'articulation du carpe se fait plus haut. Mais la difformité est au fond la même; c'est celle qui se produira toujours lorsqu'on aura enlevé au carpe son support radial. La persistance des muscles permet à la main de conserver ses usages les plus essentiels, mais la difformité est telle que nous avons toujours cherché à l'éviter par les opérations économiques dans les cas d'ostéite. Ce n'est que dans les lésions organiques qu'il faudrait passer sur ces inconvénents. Les figures 230 et 231 expliqueront plus complètement le mécanisme de ces déformations.

§ III. Des résections orthopédiques des os de l'avant-bras et des opérations applicables aux cas de synostose étendue du radius et du cubitus.

A. OSTÉOTOMIES ET RÉSECTIONS DANS LES CALS VICIEUX ET LES DÉFORMATIONS DES OS DE L'AVANT-BRAS.

Il est des courbures et des cals vicieux qu'on peut redresser avec un résultat orthopédique à peu près égal, soit par l'ostéoclasie, soit par l'ostéotomie. Les déviations suivant la direction, à angle saillant en avant ou en arrière, sont dans ce cas; mais le plus souvent l'ostéotomie devra être préférée, parce qu'elle seule permet de faire une opération précise et de calculer exactement l'effet physique qu'on veut produire.

1. L'auteur dit même qu'il avait retrouvé l'usage presque parfait de son membre!

Dans les difformités qui sont occasionnées par une différence de longueur des deux os, quelle qu'en soit la cause, et qui ont pour résultat un changement dans la direction de la main, la section d'un os et même des deux os ne suffit pas. Il faut réséquer une petite portion de l'os le plus long, si l'on veut avoir une correction parfaite[1].

Dans les cas, par exemple, où une fracture de l'extrémité inférieure du radius, s'accompagnant de la fracture de l'apophyse styloïde ou de la tête du cubitus, occasionne une forte inclinaison de la main vers le bord radial du membre, la difformité ne peut être exactement corrigée sans une perte de substance du cubitus. Qu'il y ait eu seulement ascension du fragment inférieur du radius ou pénétration du fragment supérieur dans l'inférieur, cet os deviendra par cela même plus court que le cubitus; pour rétablir alors le parallélisme exact des deux os, il faudra diminuer l'os le plus long.

C'est ce qu'a été obligé de faire Margary, en voulant corriger la difformité produite par une fracture de l'extrémité inférieure du radius, du type classique[2]. Ayant divisé d'abord le radius au ciseau, il ne put ramener la main dans son axe normal, et fut obligé d'exciser avec sa pince ostéotome une petite portion du cubitus sur toute son épaisseur. Il est vrai que Bouilly[3] et Duplay[4] avaient pu redresser l'avant-bras après avoir sectionné le radius seul, mais la difformité était moindre que dans le cas de Margary. Dans le fait de Duplay, il s'agissait d'une déformation de l'extrémité inférieure du radius, due probablement à une entorse juxta-épiphysaire.

Les déviations résultant des fractures de l'extrémité inférieure du radius vicieusement consolidées, sont quelquefois très gênantes, mais lorsqu'elles surviennent chez les enfants au-dessous de 10 ans, le membre se redresse graduellement dans la suite, et la main reprend sa force physiologique, à moins que la déviation n'ait été très grande par le fait de la chute et n'ait été augmentée consécutivement par l'arrêt d'accroissement qui peut suivre la lésion du cartilage de conjugaison.

La section du radius devra être pratiquée vers la partie supérieure de son renflement juxta-épiphysaire; le cubitus sera alors divisé un peu plus haut pour ne pas faire correspondre les deux sections. Duplay recommande de faire la section du radius par la face antérieure, de crainte de blesser les coulisses de la région dorsale, mais, à la face antérieure, on peut léser la gaine des fléchisseurs, ce qui nous paraît avoir

1. On pourrait cependant essayer d'allonger l'os le plus court par l'*ostéotomie longitudinale* qui permet de faire glisser les fragments l'un sur l'autre (t. I, p. 555).

2. *Callo deforme da frattura dell'estremita infer. del Radio* (Arch. di Ortopedia, 1886).

3. *Traitement des consolidations vicieuses de la fracture de l'extrémité inférieure du radius* (Bulletin de la Société de chirurgie, séance du 11 mai 1884).

4. *De l'ostéotomie linéaire du radius pour remédier aux difformités du poignet, soit spontanées, soit traumatiques* (Arch. gén. de méd. avril 1885).

plus d'inconvénients encore. Nous croyons qu'il sera préférable dans la majorité des cas d'aborder le radius par la face dorsale, entre les coulisses des radiaux et celle du long extenseur du pouce ; c'est là qu'on a le plus de facilité pour découvrir l'os et plus d'espace pour manœuvrer le ciseau. Mais il ne peut y avoir rien de fixe à cet égard ; on se décidera d'après le siège et le genre de la déviation. Il est des cas où il sera préférable de l'aborder par le côté : lorsqu'on aura, par exemple, à exciser un coin à base latérale [1].

Ces cals vicieux s'accompagnent quelquefois de douleurs ou de phénomènes de paralysie dus à l'englobement des nerfs dans les tissus indurés avoisinant la fracture. C'est dans ces cas que l'ostéoclasie peut avoir de graves inconvénients, bien que, avec les ostéoclastes actuels et particulièrement l'appareil de Robin, on puisse la pratiquer commodément et avec toute la précision dont la méthode est susceptible [2].

Quand on ne tiendra que secondairement à l'élégance de la forme, on devra préférer en principe l'ostéoclasie ; mais, avec l'antisepsie, l'ostéotomie est devenue si bénigne qu'elle doit être la méthode d'élection.

Pour les difformités caractérisées par un angle saillant en avant ou en arrière, sans direction marquée de la main dans le sens latéral, une double ostéotomie, c'est-à-dire la simple section de deux os ou leur fracture avec l'ostéoclaste, suffira parfaitement. Mais, lorsque la saillie anguleuse du cal sera très marquée, on sera obligé de retrancher un coin si l'on veut obtenir une correction parfaite. C'est ainsi que nous avons procédé dans les cas que représentent les figures 226 et 227.

Le radius et le cubitus avaient été fracturés à 20 millimètres environ de l'articulation radio-carpienne : les fragments s'étaient soudés sous un angle de 140 degrés, ouvert en arrière, et la main, entraînée par le déplacement du fragment inférieur, était immobile dans cette position. Toutes les articulations du carpe et des doigts étaient enraidies, les muscles atrophiés ; ceux de la région dorsale rétractés. La fracture datait de 18 mois. Après avoir soumis la malade à l'action du massage, des bains de vapeur, de l'électricité, pour assouplir les articulations et

1. On peut sectionner les deux os au ciseau, mais lorsqu'on doit faire subir au cubitus une petite perte de substance, de 4 à 5 millimètres, il vaut mieux entamer cet os avec un petit davier-gouge, et faire de cette manière, sans ébranlement et sans poussière osseuse, la perte de substance nécessaire. On évite ainsi les inconvénients du ciseau et de la scie. Margary se servait d'une pince ostéotome qui n'est qu'un davier-gouge de Lüer à tranchant conique. Cet instrument permet de faire des pertes de substance en forme de coin, mais lorsqu'il faut retrancher toute l'épaisseur de l'os, en faisant une perte de substance cylindrique ou trapézoïdale, un davier-gouge ou une petite tricoise de 2 à 3 millimètres de diamètre remplissent encore mieux le but. C'est le moyen que nous avons déjà recommandé pour diviser les os sur place, et qui a l'avantage de mieux ménager les parties molles que toutes les scies qu'on peut employer.

2. Nuguet. *Du traitement des fractures de l'extrémité inférieure du radius vicieusement consolidées.* Thèse de Lyon, 1885.

Dans les difformités qui sont occasionnées par une différence de longueur des deux os, quelle qu'en soit la cause, et qui ont pour résultat un changement dans la direction de la main, la section d'un os et même des deux os ne suffit pas. Il faut réséquer une petite portion de l'os le plus long, si l'on veut avoir une correction parfaite[1].

Dans les cas, par exemple, où une fracture de l'extrémité inférieure du radius, s'accompagnant de la fracture de l'apophyse styloïde ou de la tête du cubitus, occasionne une forte inclinaison de la main vers le bord radial du membre, la difformité ne peut être exactement corrigée sans une perte de substance du cubitus. Qu'il y ait eu seulement ascension du fragment inférieur du radius ou pénétration du fragment supérieur dans l'inférieur, cet os deviendra par cela même plus court que le cubitus; pour rétablir alors le parallélisme exact des deux os, il faudra diminuer l'os le plus long.

C'est ce qu'a été obligé de faire Margary, en voulant corriger la difformité produite par une fracture de l'extrémité inférieure du radius, du type classique[2]. Ayant divisé d'abord le radius au ciseau, il ne put ramener la main dans son axe normal, et fut obligé d'exciser avec sa pince ostéotome une petite portion du cubitus sur toute son épaisseur. Il est vrai que Bouilly[3] et Duplay[4] avaient pu redresser l'avant-bras après avoir sectionné le radius seul, mais la difformité était moindre que dans le cas de Margary. Dans le fait de Duplay, il s'agissait d'une déformation de l'extrémité inférieure du radius, due probablement à une entorse juxta-épiphysaire.

Les déviations résultant des fractures de l'extrémité inférieure du radius vicieusement consolidées, sont quelquefois très gênantes, mais lorsqu'elles surviennent chez les enfants au-dessous de 10 ans, le membre se redresse graduellement dans la suite, et la main reprend sa force physiologique, à moins que la déviation n'ait été très grande par le fait de la chute et n'ait été augmentée consécutivement par l'arrêt d'accroissement qui peut suivre la lésion du cartilage de conjugaison.

La section du radius devra être pratiquée vers la partie supérieure de son renflement juxta-épiphysaire; le cubitus sera alors divisé un peu plus haut pour ne pas faire correspondre les deux sections. Duplay recommande de faire la section du radius par la face antérieure, de crainte de blesser les coulisses de la région dorsale, mais, à la face antérieure, on peut léser la gaine des fléchisseurs, ce qui nous paraît avoir

1. On pourrait cependant essayer d'allonger l'os le plus court par l'*ostéotomie longitudinale* qui permet de faire glisser les fragments l'un sur l'autre (t. I, p. 555).

2. *Callo deforme da frattura dell'estremita infer. del Radio* (Arch. di Ortopedia, 1886).

3. *Traitement des consolidations vicieuses de la fracture de l'extrémité inférieure du radius* (Bulletin de la Société de chirurgie, séance du 11 mai 1884).

4. *De l'ostéotomie linéaire du radius pour remédier aux difformités du poignet, soit spontanées, soit traumatiques* (Arch. gén. de méd. avril 1885).

plus d'inconvénients encore. Nous croyons qu'il sera préférable dans la majorité des cas d'aborder le radius par la face dorsale, entre les coulisses des radiaux et celle du long extenseur du pouce ; c'est là qu'on a le plus de facilité pour découvrir l'os et plus d'espace pour manœuvrer le ciseau. Mais il ne peut y avoir rien de fixe à cet égard; on se décidera d'après le siège et le genre de la déviation. Il est des cas où il sera préférable de l'aborder par le côté : lorsqu'on aura, par exemple, à exciser un coin à base latérale[1].

Ces cals vicieux s'accompagnent quelquefois de douleurs ou de phénomènes de paralysie dus à l'englobement des nerfs dans les tissus indurés avoisinant la fracture. C'est dans ces cas que l'ostéoclasie peut avoir de graves inconvénients, bien que, avec les ostéoclastes actuels et particulièrement l'appareil de Robin, on puisse la pratiquer commodément et avec toute la précision dont la méthode est susceptible[2].

Quand on ne tiendra que secondairement à l'élégance de la forme, on devra préférer en principe l'ostéoclasie ; mais, avec l'antisepsie, l'ostéotomie est devenue si bénigne qu'elle doit être la méthode d'élection.

Pour les difformités caractérisées par un angle saillant en avant ou en arrière, sans direction marquée de la main dans le sens latéral, une double ostéotomie, c'est-à-dire la simple section de deux os ou leur fracture avec l'ostéoclaste, suffira parfaitement. Mais, lorsque la saillie anguleuse du cal sera très marquée, on sera obligé de retrancher un coin si l'on veut obtenir une correction parfaite. C'est ainsi que nous avons procédé dans les cas que représentent les figures 226 et 227.

Le radius et le cubitus avaient été fracturés à 20 millimètres environ de l'articulation radio-carpienne ; les fragments s'étaient soudés sous un angle de 140 degrés, ouvert en arrière, et la main, entraînée par le déplacement du fragment inférieur, était immobile dans cette position. Toutes les articulations du carpe et des doigts étaient enraidies, les muscles atrophiés; ceux de la région dorsale rétractés. La fracture datait de 18 mois. Après avoir soumis la malade à l'action du massage, des bains de vapeur, de l'électricité, pour assouplir les articulations et

1. On peut sectionner les deux os au ciseau, mais lorsqu'on doit faire subir au cubitus une petite perte de substance, de 4 à 5 millimètres, il vaut mieux entamer cet os avec un petit davier-gouge, et faire de cette manière, sans ébranlement et sans poussière osseuse, la perte de substance nécessaire. On évite ainsi les inconvénients du ciseau et de la scie. Margary se servait d'une pince ostéotome qui n'est qu'un davier-gouge de Lüer à tranchant conique. Cet instrument permet de faire des pertes de substance en forme de coin, mais lorsqu'il faut retrancher toute l'épaisseur de l'os, en faisant une perte de substance cylindrique ou trapézoïdale, un davier-gouge ou une petite tricoise de 2 à 3 millimètres de diamètre remplissent encore mieux le but. C'est le moyen que nous avons déjà recommandé pour diviser les os sur place, et qui a l'avantage de mieux ménager les parties molles que toutes les scies qu'on peut employer.

2. Nuguet. *Du traitement des fractures de l'extrémité inférieure du radius vicieusement consolidées.* Thèse de Lyon, 1885.

ranimer la nutrition des muscles, nous pratiquâmes la section des os au niveau du cal, mais il nous fut impossible d'arriver à la correction de la difformité par cette simple ostéotomie, nous dûmes retrancher sur chaque os un coin à base inférieure.

Fig. 226. — *Fracture vicieusement consolidée de l'avant-bras.* Déviation de la main avant l'opération.

Les suites de l'opération furent très simples : ni température, ni douleurs; il n'y eut pas la moindre suppuration. Malgré la correction de la difformité, le résultat fonctionnel fut incomplet, à cause de la raideur des doigts et de l'atrophie musculaire que trois mois de massage avant l'opération n'avaient pu faire disparaître. Mais la malade put bientôt se servir utilement de sa main, qui avait été complètement impotente depuis l'accident.

La résection orthopédique d'un des os de l'avant-bras devra être pratiquée encore quand on voudra redresser les déformations produites par l'arrêt de développement d'un des os. L'os sain, ayant continué de s'allonger, a pu dépasser de beaucoup l'os resté en retard, et si l'on veut rétablir l'égalité des os, il faut retrancher une portion proportionnelle de l'os le plus long. Cette résection sera le seul moyen de corriger, chez

l'adulte ce genre de difformité. Chez l'enfant, on pourra équilibrer l'accroissement des deux os, en empêchant l'os sain de s'allonger. Au lieu de réséquer une portion de l'os, on excisera son cartilage de conjugaison (Voy. page 442).

Fig. 227. — Correction de la difformité par l'excision cunéiforme (coins à base palmaire).

B. — DES OPÉRATIONS APPLICABLES AUX DIVERSES VARIÉTÉS DE PSEUDARTHROSE OU DE SOUDURE LATÉRALE DES OS DE L'AVANT-BRAS.

Les pseudarthroses des os de l'avant-bras présentent de très grandes différences au point de vue de la gêne fonctionnelle, suivant le siège qu'elles occupent et la constitution de la fausse articulation. Les pseudarthroses de la partie moyenne du cubitus peuvent ne pas apporter une grande gêne dans les fonctions du membre : celles du radius sont plus graves parce qu'elles compromettent la fixité de la main, et gênent les efforts de préhension et les mouvements de rotation. Les malades arrivent cependant à se soulager au moyen d'une simple bande roulée ou d'un appareil légèrement compressif, et, comme une certaine accommodation finit par s'établir, ils ne demandent guère à être débar-

rassés de leur infirmité par une opération. La synostose des os de l'avant-bras, supprimant les mouvements de pronation et de supination, gêne considérablement les fonctions de la main; mais, comme la force persiste pour certains mouvements, et qu'une mobilité supplémentaire s'établit dans les articulations du coude, du poignet, et surtout de l'épaule, le malade finit par s'y habituer, lorsque la soudure s'est faite dans une position intermédiaire entre la pronation et la supination.

Ces irrégularités de l'ossification après les fractures des os de l'avant-bras constituent une question intéressante et sur laquelle nous avons encore peu de matériaux. Nous devons cependant l'examiner ici au point de vue des indications opératoires. Il y a de nombreuses variétés à établir.

Le défaut ou l'irrégularité de la soudure osseuse après les fractures des os de l'avant-bras peut en effet donner lieu aux lésions suivantes:

1° *Pseudarthrose isolée du radius ou du cubitus ; pseudarthrose simple d'un os de l'avant-bras.* Défaut de réunion d'un seul os, l'autre étant resté intact ou s'étant réuni.

2° *Pseudarthrose double de l'avant-bras.* Défaut de réunion des deux os, les quatre fragments restant isolés, indépendants les uns des autres.

3° *Synostose complète des os de l'avant-bras.* Les quatre fragments sont réunis en un seul cal, de sorte que la masse des os forme un seul os en forme d'X, dont aucune partie n'est mobile sur l'autre.

4° *Synostose partielle des os de l'avant-bras.* Trois fragments sur quatre se sont réunis en un seul os, l'autre restant libre et mobile. Le fragment libre sera tantôt l'un, tantôt l'autre des quatre fragments.

Le même cas opératoire se présentera lorsqu'un seul os ayant été fracturé, un de ses fragments se réunit à l'os laissé intact et l'autre reste flottant.

5° *Synostose des deux fragments parallèles et défaut de réunion entre le bout supérieur et le bout inférieur qui restent flottants l'un sur l'autre.* Le squelette de l'avant-bras est alors représenté par deux masses osseuses, mobiles, constituées par les fragments parallèles du radius et du cubitus soudés à angle aigu, de manière à former deux V qui se regardent par leur sommet.—Dans ce dernier cas, le plus intéressant de tous au point de vue du problème opératoire qu'il soulève, il y a à la fois pseudarthrose et synostose. Le problème consiste à detruire la soudure latérale et à obtenir une soudure isolée dans l'axe des fragments, c'est-à-dire à rétablir la continuité et l'indépendance de chaque os. Mais, à cause de la disposition anatomique des fragments et des ossifications se prolongeant le long de la membrane interosseuse, il ne sera pas toujours facile d'obtenir ce double effet. Il faudra alors, dans le cas où l'opération complète aura peu de chances de réussir, se contenter de transformer cette variété en une des précédentes moins

défavorable au point de vue fonctionnel. On tâchera d'obtenir d'abord une synostose complète, quitte à mobiliser plus tard le fragment supérieur du cubitus par une résection après laquelle on empêcherait la ressoudure des fragments et le rétablissement de la continuité de l'os.

Dans ces synostoses, deux cas sont à considérer : ou bien la soudure est étroite et s'opère, soit par une jetée osseuse en forme de pont qui va d'un os à l'autre, soit par l'adhérence de la pointe du fragment à l'os voisin; ou bien le cal est massif, étendu sur une large surface, et se complète par l'ossification de la membrane interosseuse.

Dans le premier cas, la section et l'excision du pont intermédiaire suffiront pour libérer les os et leur rendre leur mobilité. C'est ce que nous avons fait plusieurs fois dans la résection du coude pour ankylose osseuse.

Le second cas s'observe souvent à la suite de fractures compliquées : il peut y avoir des ossifications tout le long du ligament interosseux, et le rétablissement de l'indépendance des os parallèles est alors impossible.

B. — DE LA RÉSECTION DU COUDE POUR REMÉDIER AUX INCONVÉNIENTS PROPRES DE LA SYNOSTOSE DES OS DE L'AVANT-BRAS. — DES MOYENS D'EMPÊCHER LA RESSOUDURE DES OS DE L'AVANT-BRAS APRÈS LA DIVISION DE LA SYNOSTOSE. — GRIFFES DIVERGENTES.

Pour rétablir, non pas les mouvements distincts de pronation et de supination, mais les mouvements de rotation en masse de l'avant-bras, nous conseillerons, si les muscles sont en bon état, la résection antibrachiale du coude. En réséquant l'olécrâne et la cavité sigmoïde, avec la portion correspondante du radius, on mettra le sujet dans le cas des réséqués du coude qui ont les os de l'avant-bras soudés. Or, bien que ce résultat soit fâcheux en lui-même, nous avons vu des sujets qui avaient un membre remarquablement utile. L'un de nos opérés, entre autres, réséqué à l'âge de 49 ans, et sur lequel nous n'avions pas pu détruire la synostose cubito-radiale, était d'une force très grande ; il fauchait, travaillait la terre, et avait recouvré une force d'extension de 5 kilos au moins et une force de flexion très énergique[1].

C'est surtout dans les soudures en position gênante de la main que le sujet gagnerait à être réséqué du coude. Les deux os de l'avant-bras redevenus mobiles sur le cubitus, tourneraient ensemble, et la main pourrait recouvrer la plus grande partie de ses aptitudes fonctionnelles.

Dans les opérations complexes que peuvent nécessiter les lésions de la troisième et de la cinquième variété, on aura de grandes difficultés

1. Nallet, réséqué du coude droit en 1869, à l'âge de quarante-neuf ans, a été employé pendant plusieurs années comme journalier à l'asile de Longchêne. Il faisait tous les travaux de force, comme les autres journaliers employés à l'exploitation du domaine et gagnait le même salaire.

pour maintenir les fragments radiaux écartés des fragments cubitaux. C'est dans ces cas que l'emploi de nos *griffes divergentes*, implantées à demeure sur les fragments jusqu'à leur soudure verticale, empêcheront les adhérences latérales de se reproduire. La suture des fragments bout à bout n'empêche pas leur rapprochement latéral. Il faut les maintenir écartés de l'os voisin d'une manière permanente.

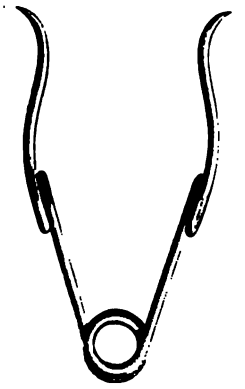

Fig. 228.

Fig. 229.

Griffes divergentes destinées à tenir les os écartés et à empêcher leur soudure latérale.

Fig. 228. — Instrument ouvert, écartant les os par son élasticité. — Les branches terminent par une ou deux dents, selon que l os a besoin d'être plus ou moins fixé.
Fig. 229. — Instrument fermé, tenu entre le pouce et l'index pour pouvoir être introd entre les os sous le plus petit volume, chaque dent étant protégée et masquée par branche opposée. — Dans ce dessin, les doigts sont trop réduits par rapport à l'instr ment, qui est de grandeur naturelle et plus que suffisante pour les os de l'avant-bras.

Ces griffes, de dimensions variées, peuvent être utilisées, après que ques petites modifications dans la forme des branches ou des dents, tout les fois qu'il y a à maintenir deux os écartés (Voy. *Résection des côte*

§ IV. De la chondrectomie orthopédique, ou de l'excision des cartilages de conjugaison pour corriger les difformités produites par l'accroissement inégal os de l'avant-bras.

Quand, à la suite de la destruction spontanée ou traumatique de son cartilage de conjugaison inférieur, un des os de l'avant-bras cesse de s'accroître, l'autre continuant de s'allonger, il en résulte une déviation progressive de l'axe de la main, souvent très gênante et très disgracieuse. Si c'est le radius qui est ainsi arrêté dans son accroissement, la main s'inclinera en dehors sur le bord radial de l'avant-bras. Si c'est le cubitus, le déviation se fera en sens contraire.

Nous avons indiqué depuis longtemps le mécanisme de ces déviations; nous les avons reproduites expérimentalement, et on n'a qu'à se

reporter à notre Introduction et au chapitre x. On y trouvera les faits physiologiques qui ont servi de base à la méthode opératoire que nous recommandons chez les enfants et les adolescents pour régulariser l'accroissement des os parallèles. Quand un de ces os est arrêté dans

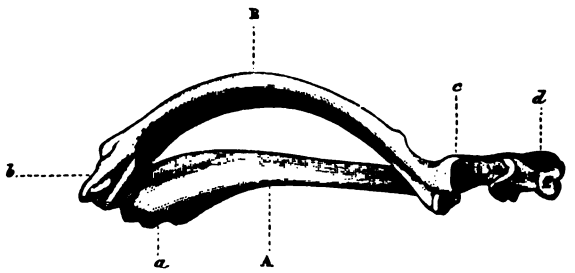

Fig. 230. — Difformité produite par l'excision du cartilage de conjugaison inférieur du cubitus. — Le développement du cubitus ayant été arrêté par cette opération, le radius, qui est resté fixé par ses extrémités au cubitus, n'a pu s'accroître qu'en se contournant.

son développement, l'os parallèle qui lui est uni par ses extrémités, et qui ne peut par cela même l'abandonner complètement, tend à se luxer

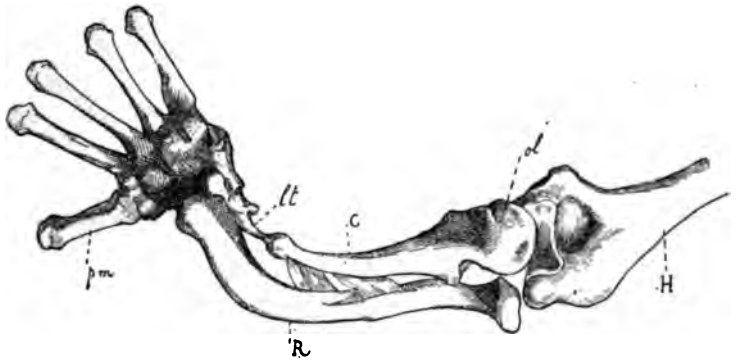

Fig. 231. — Déformation des os de l'avant-bras par l'arrêt de développement du cubitus produit par une ostéite juxta-épiphysaire inférieure de cet os. — Le cubitus ayant cessé de grandir pendant que le radius avait conservé tous ses éléments d'accroissement, les deux os n'ont pu suivre un développement parallèle. Le radius R tendait à s'échapper en bas, mais, retenu attaché au cubitus C par le ligament triangulaire, il a dû se contourner pour utiliser ses matériaux d'accroissement. Le ligament triangulaire *lt* est tendu verticalement; *pm*, premier métacarpien; *ol*, olécrâne élargi s'articulant avec l'humérus. — Nous devons cette pièce à M. Poncet, qui l'a recueillie à l'amphithéâtre pendant qu'il qu'il était notre interne, et en a déjà publié la description (*Lyon médical*, 1872).

sur lui par l'extrémité la moins fixe, et, comme il continue de grandir, il est obligé de se contourner, de se dévier, de s'aplatir pour loger ses

matériaux d'accroissement que la lésion de l'os voisin n'a pas intéressés. De là ces déformations dont la figure 230 nous explique le mécanisme et qui sont plus directement démontrées par la figure 231.

Pour prévenir ces difformités, et pour y remédier tant que le sujet n'a pas achevé sa croissance, il n'y a qu'à enrayer l'accroissement de l'os sain. Cet os cessant de s'accroître, le membre restera court, mais sera droit, si l'os malade peut regagner l'avance qu'il a perdue; et il la regagnera s'il lui reste encore assez d'éléments d'accroissement, c'est-à-dire si son cartilage n'a pas été complètement détruit, ce qui est le cas le plus fréquent. Or, le moyen d'enrayer l'accroissement de l'os sain, c'est de lui enlever par excision partielle ou totale l'organe essentiel de cet accroissement, c'est-à-dire son cartilage de conjugaison. Ce cartilage est abordable pour le radius et le cubitus; pour ce dernier surtout, il est sous-cutané dans une partie de son étendue. Pour le radius, nous préférons l'attaquer en passant entre les tendons de la région dorsale, dans l'espace compris entre le long extenseur du pouce et le deuxième radial. On le distingue à sa teinte opaline qui tranche sur le blanc des parties ossifiées.

On introduit alors un petit bistouri étroit parallèlement au plan du cartilage; on l'incise, puis, par un second trait dirigé obliquement par rapport au premier, on délimite un petit coin qu'on enlève. On répète la même opération plusieurs fois selon la perte de substance qu'on veut produire, et on enlève le quart, le tiers ou la totalité de la couche cartilagineuse suivant l'arrêt d'accroissement qu'on veut produire.

Voici la distance, à travers la peau, qui sépare le cartilage de conjugaison de la pointe de l'apophyse styloïde :

Radius :	à 4 ans, 11 à 12 millimètres.	à 15 ans, 15 à 16 millimètres.
Cubitus :	à 4 ans, 8 à 9 millimètres.	à 15 ans, 11 à 13 millimètres.

Comme, dans l'incertitude où l'on est nécessairement sur ce qui peut rester d'éléments cartilagineux dans l'os malade, on ne peut pas calculer rigoureusement la quantité dont il faudra diminuer l'accroissement de l'os sain, nous conseillons de faire d'abord une excision partielle et d'y revenir ensuite une deuxième et une troisième fois, s'il en est besoin, au bout de quelques mois. Le résultat de la première opération nous guidera, et, comme c'est une opération simple et facile, il vaux mieux la répéter plusieurs fois que de s'exposer à dépasser le but et à déterminer consécutivement une déviation en sens contraire.

Quand un petit fragment a été enlevé avec le bistouri, on peut continuer la destruction des éléments cartilagineux avec un poinçon enfoncé plus profondément, mais sans perforer jamais le cartilage de part en part. Les deux cartilages du radius et du cubitus sont plans et presque transversaux par rapport à l'axe de l'os.

Voici une observation qui montre le résultat que nous avons pu obtenir dans un cas de déviation de la main à la suite d'une ostéite juxta-épiphysaire du radius[1].

Observation LX. — *Ostéite suppurée de la diaphyse du radius s'étendant jusqu'au cartilage de conjugaison inférieur. — Arrêt de développement de cet os qui ne peut suivre le cubitus dans son accroissement. — Luxation de l'extrémité inférieure du cubitus en bas et en arrière. — Inclinaison de plus en plus marquée de la main sur le bord radial du membre. — Insuccès des appareils de redressement. — Destruction partielle du cartilage de conjugaison inférieur du cubitus; redressement progressif et spontané de la main. — État de l'opéré 19 ans après l'opération.*

Marius B., âgé aujourd'hui de 30 ans, eut en 1868, à l'âge de 11 ans, une ostéo-périostite du radius droit. Il éprouvait depuis quelque temps déjà des douleurs vagues dans le poignet, douleurs qu'on attribuait à la croissance (car il avait rapidement grandi) quand, à la suite d'un violent coup de poing donné dans une lutte avec un de ses camarades, il se déclara des symptômes aigus, douleurs vives, intenses la nuit, dans la région du poignet. On soupçonna tout d'abord une fracture, mais il n'y avait pas de déformation autre que la tuméfaction de la région inférieure de l'avant-bras. Une fièvre violente survint et, quelques jours après, on donna issue au pus par une ouverture faite au niveau de l'extrémité inférieure du radius. Le gonflement s'était étendu tout le long de l'avant-bras jusqu'au coude; on fut obligé de faire deux nouvelles incisions le long du radius, l'une au niveau du pli du coude. Au bout de six mois les symptômes inflammatoires étaient calmés; il n'était pas sorti de séquestre, du moins on n'en avait pas extrait; la suppuration diminuait peu à peu, mais elle continuait toujours plus ou moins. La main commença à se dévier d'une manière progressive, en s'inclinant sur le bord radial du membre. C'est à ce moment que le malade fut soumis à mon observation. Le 5 novembre 1868, je constatai l'état suivant : ouvertures fistuleuses multiples autour de l'extrémité inférieure du radius; l'une de ces ouvertures conduit dans l'intérieur de l'os à travers une perforation de la couche compacte et fait sentir un petit séquestre mobile. Les autres laissent pénétrer le stylet jusqu'à la surface de l'os qui est plus ou moins dénudée. Au niveau du pli du coude existe une ouverture fistuleuse par où le stylet pénètre jusqu'au radius, et rencontre cet os à quatre ou cinq centimètres au-dessous de sa cupule.

La main est inclinée sur le bord radial; elle fait avec l'axe de l'avant-bras un angle de 40 degrés, qui peut être réduit à 30 quand on cherche à ramener avec force la main dans sa direction normale. Le pli radio-carpien est incliné de haut en bas et de dedans en dehors. Le cubitus, qui repousse le carpe en dehors et en avant, tend à se luxer en arrière, et l'apophyse styloïde fait saillie sur la face dorsale du carpe. Bien que la tuméfaction arrive jusqu'au niveau de l'articulation radio-carpienne, cette articulation n'a pas été envahie par la suppuration; les mouvements ne sont pas douloureux, ils sont limités, en arrière surtout, par le déplacement du cubitus. Il y a eu un peu d'hydarthrose dans l'articulation, par propagation de l'inflammation. Mais cette irritation de voisinage est stationnaire et tend même à se dissiper peu à peu.

J'enlevai alors deux petits séquestres : un, formé par le tissu spongieux, de la grosseur d'un haricot, que je retirai de l'extrémité inférieure; un autre, de tissu compact, au niveau de la fistule supérieure. Je plaçai ensuite le membre dans un appareil destiné à ramener peu à peu la main dans son axe normal; mais malgré les pressions continues que j'exerçai dans ce sens, je n'obtins pas de résultat. A mesure que je ramenais la

1. Observation extraite de notre mémoire publié en mars 1877, dans la *Revue mensuelle de médecine et de chirurgie*, sous le titre de : *De l'excision des cartilages de conjugaison pour arrêter l'accroissement des os et remédier à certaines difformités du squelette.*

main, le cubitus tendait à se luxer de plus en plus en arrière. La main reprenait du reste sa situation vicieuse dès qu'on abandonnait à elle-même. Un retour de l'inflammation fit abandonner cet appareil et, au mois de juillet 1869, l'axe de la main faisait avec l'axe de l'avant-bras un angle de 50 à 55 degrés.

Cette déviation de plus en plus prononcée de la main vers le bord radial était due à l'accroissement du cubitus qui s'allongeait toujours, pendant que le radius était stationnaire, par suite du trouble que l'inflammation apportait dans l'évolution de son cartilage de conjugaison. Voyant que cet accroissement du cubitus était la seule cause de la déviation de la main, je pris le parti d'y remédier en employant un des procédés auxquels j'avais eu recours dans mes expériences sur les animaux, pour arrêter l'accroissement des os longs. La destruction du cartilage de conjugaison inférieur du cubitus me paraissait devoir être d'autant plus suivie de succès, que c'est par son extrémité inférieure que cet os s'accroît surtout.

Je pratiquai l'opération le 3 juillet 1869. Ayant mis à nu le cartilage de conjugaison inférieur du cubitus, je détruisis partiellement ce cartilage en en excisant un petit fragment et surtout en broyant les parties voisines avec un poinçon. Aujourd'hui je rejette le broiement, et me contente de l'excision d'une tranche mince. Je respectai la partie profonde pour ne pas occasionner d'inflammation dans les articulations voisines. Trois jours après, le malade souffrit un peu à ce niveau; il s'y forma un petit abcès qui s'ouvrit le huitième jour. Il n'y eut pas d'autres accidents, pas de propagation de l'inflammation à l'articulation du poignet. A partir de ce moment, l'accroissement du cubitus a été arrêté, non pas cependant d'une manière absolue, car j'avais laissé intacte la partie profonde de son cartilage, mais d'une manière tellement sensible, que la main a cessé de s'incliner sur le bord radial, et s'est redressée peu à peu ensuite, à mesure que le radius s'est accru.

Depuis le début de la maladie, le radius, s'accroissant moins vite que le cubitus, était resté en retard de deux centimètres; à partir de l'opération, c'est l'inverse qui a eu lieu. Il s'est accru en trois ans et neuf mois de 2 centimètres (tandis que le cubitus n'a gagné que 4 ou 5 millimètres) et il a pu reprendre ainsi les rapports qu'il avait perdus.

Au moment de l'opération, l'apophyse styloïde du cubitus dépassait de 15 millimètres le point le plus inférieur du rebord articulaire du radius. Aujourd'hui ces deux points sont sensiblement au même niveau.

Depuis l'opération, le cubitus s'est accru à peine d'un demi-centimètre; il mesurait alors 232 millimètres; il en mesure aujourd'hui 237. Le radius, autant qu'on peut en juger à travers la peau et les tissus épaissis qui masquent ses limites, s'est accru de 18 à 20 millimètres. Pendant ce temps-là, le cubitus du côté opposé a continué de s'accroître; il mesure aujourd'hui 278 millimètres, soit 4 centimètres de plus que celui du côté malade; il s'est accru de 2 centimètres 1/2 depuis l'opération. Quant au radius, il mesure : du côté sain 265 millimètres; du côté malade 225.

Ces mensurations ont été prises en mars 1874, près de cinq ans après l'opération. Dans cet intervalle la suppuration avait tari complètement après l'ablation d'un séquestre du radius, comprenant en bas les deux tiers du cylindre diaphysaire, et en haut la face externe de l'os, se terminant en pointe aiguë au niveau de la fistule supérieure, 132 millimètres en tout. J'ai revu le malade l'an passé, et j'ai trouvé sensiblement les mêmes dimensions, le sujet n'ayant pas beaucoup grandi depuis lors. Le résultat obtenu par l'opération s'est maintenu; la main est dans l'axe de l'avant-bras comme l'indique la figure 220. Les fistules sont taries et malgré l'atrophie des muscles qui persiste toujours, l'opéré se sert de sa main pour tous les usages de la vie. Le relèvement de la main en arrière est toujours gêné par la saillie du cubitus en arrière. La force développée dans la flexion des doigts, mesurée avec un dynamomètre à pression, est de 65 kilogrammes pour le côté sain (droit) et de 30 kilogrammes pour le côté opéré (gauche).

es mouvements du poignet sont toujours limités dans le sens de la flexion et de l'extension. 'ostéite de voisinage a altéré les cartilages et fait naître des adhérences anormales. 'articulation radio-carpienne inférieure parait surtout le siège de ces altérations; les ouvements de supination sont à peu près nuls et cependant il n'y a pas de soudure

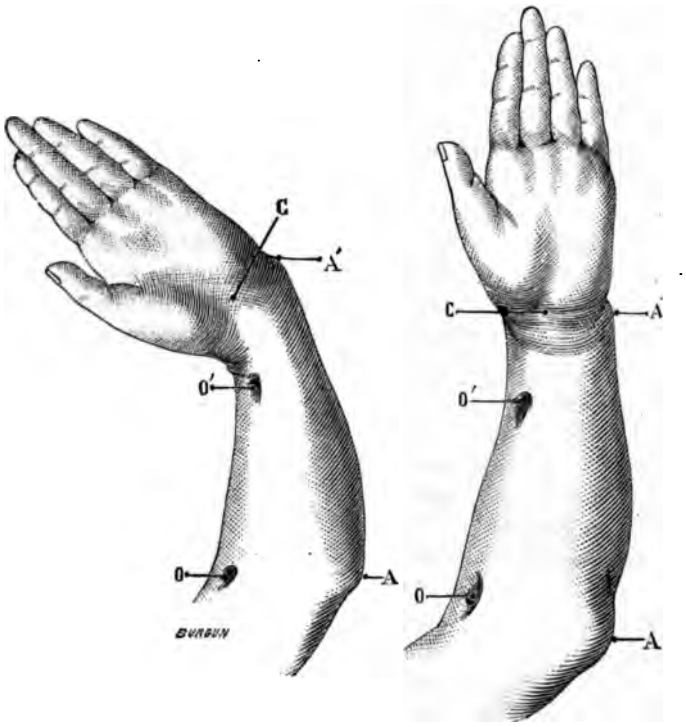

Fig. 232. Fig. 233.

Fig. 232. — Déviation de la main résultant de l'arrêt de développement du radius à la suite d'une ostéite juxta-épiphysaire inférieure ; le cubitus ayant continué de s'accroître se luxe en bas et en arrière, et incline la main sur le bord radial de l'avant-bras.

Fig. 233. — Redressement de la main opéré progressivement par le radius, qui a pu continuer de s'accroître, quoique lentement, et qui a fini par se mettre au niveau du cubitus, l'accroissement de ce dernier os ayant été arrêté par l'excision de son cartilage de conjugaison inférieur.

Dans les deux figures : AA, olécrâne ; A'A', apophyse styloïde du cubitus saillante en arrière OO, O'O', trajets fistuleux par où ont été extraites les portions nécrosées ; CC, pli radio-carpien, très incliné du bord cubital sur le bord radial avant l'opération, transversal après.

osseuse ; l'articulation s'assouplit, du reste, de plus en plus. Aujourd'hui (mars 1888), près de 19 ans après l'opération, le résultat orthopédique s'est complètement maintenu La main est très forte et plus mobile qu'il y a 10 ans dans l'articulation du poignet ; force de pression du côté opéré, 40 kil.; du côté sain, 90.

Le résultat de l'excision du cartilage de conjugaison est ici très-nettement appréciable. Le cubitus opéré s'est accru consécutivement de 4 ou 5 millimètres en quatre ans, tandis que le cubitus du côté sain gagnait dans le même laps de temps 25 millimètres.

§ V. Des résections ostéoplastiques des os de l'avant-bras dans les cas de perte de substance de ces os.

Nous avons déjà (1re partie, chap. IX) exposé nos tentatives de greffe osseuse pour développer des centres d'ossification le long de la cicatrice exclusivement fibreuse qui remplaçait un cubitus nécrosé. Ce premier essai devait nous conduire à la greffe de fragments plus volumineux et qui eussent été par cela même plus utiles. La famille de l'enfant qui, nous a-t-on dit, se servait de son infirmité pour obtenir des secours, ne voulut pas nous laisser continuer l'opération, et nous n'avons plus trouvé depuis lors l'occasion de faire une tentative semblable.

Les os de l'avant-bras seraient cependant dans des conditions particulièrement favorables pour ce genre d'opération, puisque l'os sain, servant d'attelle, maintiendrait la région dans l'immobilité voulue.

Mais l'ostéoplastie directe, c'est-à-dire la réfection de la portion d'os absente par des lambeaux osseux empruntés au voisinage, nous offre plus de chances de succès.

En 1871, nous proposâmes cette opération à un jeune officier qui, dans une fracture par coup de feu, avait éprouvé une perte de substance du radius d'où était résultée une pseudarthrose. Les deux fragments étaient distants de près de deux centimètres, et mobiles l'un et l'autre sur le cubitus. Pour combler le vide entre les fragments, il n'y avait que deux moyens : ou réséquer sur le cubitus une partie équivalente pour pouvoir rapprocher les deux bouts du radius, ou tailler sur un des fragments du radius un lambeau osseux qu'on eût fait glisser sur l'autre fragment (ostéoplastie par glissement), ou bien encore tailler un lambeau sur chaque fragment et adapter ces lambeaux par glissement ou par renversement, selon la disposition des parties. Nous aurions ainsi, par cette ostéoplastie directe, comblé la perte de substance et rétabli la continuité de l'os. Le sujet, ayant fini par trouver un appareil qui, en maintenant les deux os, lui avait rendu en partie les mouvements utiles de la main, renonça à toute opération, et nous n'avons plus trouvé l'occasion de la mettre en question.

Ne vaudrait-il pas mieux, quand la perte de substance n'est pas considérable, réséquer sur le cubitus, *et à un niveau différent*, une quantité égale au déficit du radius? Les bouts du radius pouvant être alors mis en contact, on les aviverait pour les suturer ensemble. C'est ainsi que nous procéderions aujourd'hui, surtout si la disposition des bouts de l'os n'était pas propice pour la taille des lambeaux osseux. Mais, pour des pertes de substance plus étendues, il vaudrait mieux, si les bouts sont renflés, larges et épais, essayer d'abord l'ostéoplastie.

On aurait recours à un des procédés que nous avons indiqués dans

nos généralités, et on taillerait un lambeau osseux avec le ciseau ou la scie. Le ciseau sera généralement préférable parce qu'on risque moins de léser les parties voisines. On pourra, du reste, commencer à tracer la voie avec la scie et faire ensuite éclater le fragment, en introduisant le ciseau dans la rainure déterminée par la scie.

Avec une lame fine de la scie à volant, ou de toute scie circulaire maniée par une force étrangère à l'opérateur, on découpera ces lambeaux avec une facilité relative, si l'on peut suffisamment découvrir l'os. Mais ce seront toujours des opérations délicates, parce qu'il faut conserver le plus possible les sources de nutrition du lambeau, qu'un faux mouvement, une échappée de l'instrument peuvent compromettre.

Nussbaum (de Munich) a fait avec succès, en 1873, une opération de ce genre pour remédier à une pseudarthrose du cubitus. Il rétablit la continuité de l'os au moyen d'un morceau du fragment supérieur qu'il tailla avec le ciseau et rabattit contre le fragment inférieur. Voici, du reste, comment il raconte le fait :

« M. le premier lieutenant Kraus, qui se soumit volontiers à cet essai, malgré mes promesses peu encourageantes, avait été *auparavant* qualifié d'invalide par la commission sanitaire prussienne. Après ma transplantation, la commission le déclara parfaitement apte au service, et depuis des années il sert de nouveau en qualité d'officier de grenadiers.

Il y avait dans ce cas un espace vide de 5 centimètres au milieu du cubitus. Je rafraîchis les extrémités osseuses, et je détachai avec la gouge et le maillet un morceau du fragment supérieur ; je le rabattis dans la solution de continuité, en le laissant autant que possible en communication avec son périoste au point de torsion.

La méthode antiseptique a bien été utile dans ce cas. A mon avis, cette transplantation ne m'a réussi que parce que toute la région se trouvait, à la suite de différents effets du traitement, dans un état d'hypérémie et d'induration. Le périoste était rouge, épais, vraisemblablement hypertrophié. Je pense qu'avec des tissus normaux une transplantation réussirait difficilement. Je ne suis donc pas fier d'entendre dire que j'ai réussi le premier cette opération chez l'homme ; j'attribue simplement le succès à ces circonstances favorables.

Cet excellent résultat s'est montré durable. Cet officier était en visite à Munich, il y a peu de jours, et il m'a rendu visite : il m'a raconté qu'il n'a plus la moindre douleur, et qu'il peut sans peine monter à cheval, sabre en main, plusieurs heures par jour. »

(Nussbaum. *Le pansement antiseptique*, traduction française 1880, p. 78.)

CHAPITRE XV

DES RÉSECTIONS DU POIGNET ET DES AUTRES OPÉRATIONS CONSERVATRICES APPLICABLES A CETTE RÉGION

SOMMAIRE. — Historique. — Rareté relative des résections du poignet. — Causes qui o[illegible]ut retardé l'adoption de ces opérations; erreurs répandues à ce sujet.

Technique de la résection du poignet. — Considérations sur la disposition et la structure d[illegible]s parties constituantes du poignet au point de vue des résections. — Manchon périostéo-caps[illegible]ulaire; assemblage des os carpiens considéré comme un os court et unique. — Structure a[illegible]ux divers âges des différentes pièces osseuses qui constituent les articulations du poignet. — Procédés opératoires. — Procédé type applicable à l'ablation des os du carpe et à la rés[illegible]tion totale du poignet; procédé pour la résection des extrémités antibrachiales du poign[illegible]et. — Procédé pour l'ankylose du poignet. — De la section et du raccourcissement opératoi[illegible]re des tendons des doigts pour prévenir un trop grand raccourcissement des fibres musculair[illegible]s. — Moyen de raccourcir les tendons sans interrompre leur extrémité. — Pansement de la plaie après les résections du poignet.

Du traitement consécutif de la résection du poignet. — Position de la main : gouttière pro[illegible]re à la maintenir. — Mobilisation des doigts. — Position et exercices du pouce.

Des indications de la résection du poignet et des diverses opérations conservatrices app[illegible]licables à cette région. — Résections dans les ostéo-arthrites aiguës ou chroniques; ab[illegible]lations partielles du carpe, grattage, évidement; cautérisation de la loge carpienne. — De la résection du poignet chez les tuberculeux; causes qui ont pu faire croire à la grav[illegible]ité plus grande de cette localisation tuberculeuse. — Siège des lésions osseuses dans les ost[illegible]éo-arthrites du poignet. — Indications des résections traumatiques et des résections orthopédiq[illegible]es.

De la reconstitution des articulations du poignet après les résections. — Remplacement [illegible] du carpe par une masse ostéo-fibreuse mobile. — Autopsies d'anciens réséqués. — Masse osse[illegible]us de nouvelle formation enlevée dans une opération correctrice.

Des résultats orthopédiques et fonctionnels qu'on peut obtenir après les résections sous-pério-t[illegible]ces du poignet. — Reconstitution d'une main forte et mobile, et apte à tous les travaux. — Observations de résections anciennes. — Analyse des fonctions de la néarthrose. — R[illegible]tablissement de l'action des muscles propres du poignet; néarthrose à mobilité limitée, [illegible]ssez énergiquement automobile. — Mobilité des doigts et des diverses phalanges. — Comparaison des résultats actuels avec ceux qu'on obtenait autrefois. — Des déviations secondaires et tardives de la main après la résection du poignet.

Statistiques avant et depuis l'antisepsie.

§ I. Historique. — Rareté relative des résections du poignet. — Causes qui ont retardé l'adoption de ces opérations: erreurs répandues à leur sujet.

Comme pour les autres articulations, on a commencé, au poignet, par faire des esquillotomies à la suite des plaies d'armes à feu (Bagieu[1],

1. Bagieu *Observation sur plusieurs parties de la chirurgie* (1757) enleva par esquillotomie les têtes radiale et cubitale fracturées comminutivement, et conserva une main très *utile* à son malade.

Beyer[1]) ou des sections des extrémités, soit articulaires, soit juxta-épiphysaires du radius et du cubitus, saillantes à travers la peau [Cooper (de Bungay[2]), Saint-Hilaire[3]]; mais les résections pour carie ne vinrent qu'après, et c'est encore aux Moreau qu'il faut en faire honneur. Moreau le père pratiqua, d'après Champion, la résection de l'extrémité inférieure des os de l'avant-bras en 1794; mais nous avons peu de détails sur cette opération, assez audacieuse d'ailleurs, puisqu'il s'agissait d'un homme de 71 ans, déjà privé de la main gauche. L'opéré succomba quelques jours après. D'après un passage assez obscur de Velpeau[4], dans lequel il ne donne aucun détail, Moreau aurait fait une autre opération de ce genre. Moreau fils ne dit rien des opérations de son père; il en signale brièvement une qu'il avait faite lui-même : « La résection est applicable à l'articulation radio-carpienne, dit-il[5]; je l'ai faite une fois, il y a longtemps, pour une carie de l'extrémité inférieure du radius. Le sujet, nommé Agnès Bouchon, était une jeune couturière du village de Trevray, près Ligny, département de la Meuse; j'ai réussi; mais je n'en ai pas conservé l'observation, parce qu'alors je n'en sentis pas toute l'importance. Pareille occasion ne s'est pas rencontrée depuis. J'ai acquis la certitude que l'opérée, qui est morte l'année dernière, avait conservé les mouvements des doigts et même ceux du poignet, de

1. Beyer fit le 28 octobre 1762 une opération semblable à celle de Bagieu, mais plus complète en ce que l'esquillotomie s'étendit au carpe et au métacarpe fracturés comminutivement par un éclat d'obus, ainsi qu'aux renflements condyliens du radius et du cubitus.

2. Cooper (de Bungay), en 1767, fit la résection de l'extrémité inférieure du radius, saillante à travers la peau (Gooch. *Cases and pract. remarks in Surgery*).

3. L'observation de Saint-Hilaire, qu'on cite partout comme un cas de résection articulaire du poignet, doit être interprétée autrement. Il s'agissait d'une disjonction diaphysaire inférieure des os de l'avant-bras. On réséqua les renflements osseux juxta-épiphysaires, et on n'enleva pas les épiphyses, c'est-à-dire la partie articulaire. On lit, en effet, dans la thèse de Saint-Hilaire, page 10 : « Le radius et le cubitus faisaient saillie à la face interne au travers des deux ouvertures resserrées de la peau qui laissaient à peine échapper quelques gouttes de sang, les régions musculaires logées entre elles, *la tête du radius dépouillée de son cartilage, l'apophyse styloïde séparée du cubitus.* »

Et plus loin, page 12 :

« A la fin du quatrième mois, elle (la tête du cubitus) se présente à l'ouverture; elle fut extraite facilement avec des pinces; elle présentait le pourtour de l'extrémité inférieure du cubitus nécrosé. » (*Quelques considérations sur les os de l'avant-bras par rapport aux opérations qu'on est obligé d'y pratiquer à la suite des percussions directes*, par Théodore de Saint-Hilaire, chirurgien de première classe de la marine au port de Rochefort, 4 juillet 1814.)

L'observation d'Hublier, de Provins (*Bulletin de Férussac*, 1829), se rapporte à une vraie résection. Deux mois après un écrasement du poignet dans lequel le cubitus luxé faisait une saillie d'un pouce et demi à travers la peau (l'extrémité inférieure du radius avait été brisée en plusieurs fragments, on fit une véritable résection des deux os qui avaient été remis en place après l'accident. Les os amenés de dessous les parties molles furent sciés à quinze lignes de l'articulation. L'âge du sujet, fille de vingt-trois ans, ne permettait guère du reste de penser à une disjonction diaphysaire.

4. Velpeau. *Médecine opératoire*, 2e édit., t. II, p. 695; on ne sait si c'est de Moreau père ou de Moreau fils qu'il s'agit.

5. *Essai sur l'emploi de la résection des os*. Paris, 1816, p. 109.

manière à reprendre son premier métier. Je ferai remarquer, à cet égard, que si l'on se contente de retrancher l'extrémité du radius, ou seulement celle du cubitus, la main se déjette dans le même sens; d'où il résulte qu'il est nécessaire de couper également les deux os; il faut aussi ménager les tendons et ouvrir la jointure sur les côtés, à peu près comme nous l'avons fait pour l'articulation tibio-tarsienne. »

Il n'est pas probable que Moreau ait enlevé le carpe; il n'en parle pas, et le récit que nous venons de rapporter laisse croire qu'il n'a réséqué que les os de l'avant-bras. Roux aurait aussi pratiqué deux fois cette opération, mais une seule observation a été publiée. Quoi qu'il en soit, il faut arriver à Dietz (1839) pour trouver une résection totale pour lésion spontanée. Maisonneuve en publia un cas semblable en 1855. L'opération avait été tellement rare jusqu'en 1867 que Folet, dans sa thèse inaugurale[1], n'avait pu en rassembler que 70 cas, en réunissant toutes les résections pathologiques ou traumatiques, partielles ou totales. Sur ces 70 résections du poignet, 15 appartenaient à Lister, qui les pratiqua de 1862 à 1865, et donna, par cela même, une grande impulsion à cette opération[2]. A cette époque, elle fut surtout pratiquée par les chirurgiens anglais [Fergusson, Butcher, Erichsen, West (de Birmingham), etc.], puis en Allemagne (Esmarch, Langenbeck). En même temps que Lister préconisait cette opération dans la Grande-Bretagne, Vanzetti la pratiquait en Italie, où il l'exécuta cinq fois avec succès, de 1862 à 1864[3]. En 1876, Culbertson en rassemblait 182 cas, dont 70 à la suite de plaies par armes à feu.

Pendant longtemps il y avait eu plus de procédés décrits que d'opérations pratiquées, et les succès avaient été si rares que Malgaigne disait, en 1861, que c'était une opération déplorable et qu'il était temps de rayer de la pratique. Les faits de Lister vinrent bientôt après plaider par leur nombre et par les résultats qu'ils annonçaient en faveur de cette opération. Sur 15 cas, il avait eu 2 morts, 1 insuccès, 2 non-guérisons et 10 guérisons. Lister eut le mérite d'apporter un procédé opératoire supérieur à ceux de ses contemporains et d'établir les règles du traitement consécutif sur des données vraiment pratiques. Attribuant les insuccès antérieurs à ce que les procédés déjà usités laissaient dans la plaie des parties cariées qui empêchaient la guérison, et à ce qu'on coupait les tendons indispensables aux mouvements des doigts, il imaginait un procédé à double incision (incision dorso-radiale et incision latéro-cubitale) qui ouvrait largement l'articulation, et il combina se

1. *De la Résection du poignet*, par Henri Folet. Thèse de Paris, 1867.
2. *On excision of the wrist Joint*, in *The Lancet*, 1865, p. 308, 335, 362.
3. Les observations de Vanzetti sont été communiquées par Verneuil à la Société de chirurgie de Paris en 1868 (*Séance du 12 février*). Sur les cinq résections, quatre furent pratiquées par l'incision unique, médio-dorsale, de Maisonneuve.

ncisions de manière que tous les tendons extenseurs et l'abducteur du pouce pouvaient être éloignés du champ opératoire. Les tendons des radiaux seuls étaient nécessairement coupés, ainsi que ceux du cubital postérieur et du long supinateur quand on réséquait en même temps les os de l'avant-bras ; mais Lister recommande de les couper le plus près possible de l'os. S'il avait eu l'idée de conserver la continuité des tendons avec la gaine périostéo-capsulaire, on n'aurait pas eu à modifier beaucoup son procédé.

Avant Lister cependant, on avait posé en principe de conserver tous les tendons extenseurs des doigts. Moreau fils recommandait de ne pas les couper, et Roux, en adoptant le même procédé, avait ajouté à l'extrémité inférieure des deux incisions longitudinales une petite incision transversale, arrivant jusque sur le paquet des tendons extérieurs, afin d'avoir ces tendons sous les yeux et de les respecter. Velpeau réunissait les deux incisions longitudinales de Moreau, de manière à déterminer un lambeau à base supérieure, mais il n'intéressait que la peau et rejetait les tendons de côté après les avoir découverts.

Peu de temps après, Bonnet (de Lyon), considérant que, à part les tendons des extenseurs des doigts, il n'y avait aucun intérêt à conserver les autres, puisque les mouvements du poignet devaient être nécessairement abolis, coupait net les tendons des radiaux et du cubital postérieur pour entrer à plein tranchant dans l'articulation. Butcher, guidé par une idée analogue, mais moins conservatrice, coupait tous les tendons des extenseurs des quatre derniers doigts et ne conservait que ceux du pouce. Stanley allait plus loin et coupait tout pour entrer librement dans l'articulation.

Heureusement ces procédés barbares ne furent pas adoptés, et les incisions intertendineuses furent préférées en principe par les rares chirurgiens qui pratiquèrent cette opération.

Dès 1853 Maisonneuve[1] avait pénétré dans l'articulation par une longue incision médio-dorsale de 20 centimètres, en écartant tous les tendons d'un côté ou de l'autre de la plaie.

D'autres (Chassaignac) recommandèrent l'incision unique sur le bord cubital ; d'autres enfin (Danzel), sur le bord radial.

Danzel mérite une mention spéciale dans cet historique parce que dans son procédé, publié en 1862[2], il s'attache à ménager tous les muscles et les tendons, même celui du long supinateur, qu'il avait paru jusqu'alors impossible de ne pas couper dans les procédés à incision

1. *Gazette des hôpitaux*, 1853, p. 280.

2. *Archiv für kl. Chirurgie* (1862). Voici comment il s'exprime au sujet du long supinateur : « Si on laisse son tendon autant que possible intact, *adhérent à un petit morceau du périoste*, il pourra peut être regagner une insertion fixe, et la *vis medicatrix naturæ*, si féconde en ressources, pourra peut-être lui procurer les conditions nécessaires pour qu'il puisse, après la résection du radius, montrer encore sa force de flexion. »

latérale. Mais s'il ne le coupa pas en travers, il le divisa au ras de l'os, sans se préoccuper de la gaine périostéo-capsulaire. Il faisait pour ce tendon ce que Lister indiqua plus tard pour les radiaux : il le séparait le plus près possible de l'os, mais il ne les détachait pas avec la gaine périostique. Ce procédé appartient donc comme les précédents à la méthode ancienne.

E. Bœckel, en 1862[1], fait deux résections du poignet, dont une par l'incision radio-dorsale. Il conserve les tendons extenseurs; mais il croit que dans une résection totale du poignet il est impossible de ménager tous les tendons, et en particulier ceux du long supinateur et des radiaux. Il considère même la section transversale des tendons comme le seul moyen de découvrir largement le carpe dans le cas de carie constitutionnelle, et il propose alors de les réunir par la suture. Il recommande à ce sujet de couper les tendons plus bas que l'articulation, afin que la cicatrice tendineuse ne coïncide pas avec la plaie de résection.

Jusqu'au moment de l'apparition du *Traité de la Régénération des Os*, nous ne trouvons rien qui ressemble à une opération sous-périostée. Nous n'avions pas eu encore l'occasion de pratiquer cette résection, du moins en tant que résection typique, mais nous donnâmes un procédé pour conserver absolument tous les muscles et tous les tendons[2], avec toutes leurs insertions sur la gaine périostéo-capsulaire.

Quelque temps après (août 1867), E. Bœckel[3] régularisa son procédé de l'incision radio-dorsale. Se ralliant au principe de la méthode sous-périostée, qui lui permit de conserver les relations des principaux tendons avec la gaine périostique, il jugea seulement nécessaire le sacrifice du tendon du deuxième radial. Son procédé fut suivi plus tard par Langenbeck, qui le décrivit en 1874[4] sans y apporter de modification sensible.

Nous avons été pendant longtemps peu partisan de la résection du poignet. Nos premières tentatives n'avaient pas été très encourageantes : nous avions eu deux morts et un insuccès probable (résultat définitif inconnu) sur cinq opérations. Mais, depuis l'antisepsie, nos idées ont complètement changé sur la valeur de cette résection, et si jusqu'en 1874 nous ne l'avions pratiquée que 5 fois, nous l'avons répétée 38 fois depuis lors, en tout 43 fois.

A part le résultat d'une résection traumatique présenté à la Société

1. *Traité des Résections* d'Heyfelder ; traduction française, p. 209 et suiv.

2. Quelques anciens procédés, tels que celui de Roux, qui n'était autre que celui de Moreau fils, étaient décrits (Malgaigne) sous le nom de *Procédés ménageant tous les tendons*. Mais il s'agissait seulement de *tous les tendons extenseurs des doigts* et non des tendons destinés à mouvoir le poignet, que personne ne songeait à conserver à cette époque et que Lister croyait encore devoir nécessairement couper en 1865, malgré le perfectionnement de sa technique opératoire et tout ce que nous vions déjà écrit sur la méthode sous-périostée.

3. *Gaz. méd. de Strasbourg*, août 1867, p. 184.

4. *Archiv für kl. Chirurgie*, 1874.

des sciences médicales de Lyon en 1872[1], nous n'avions rien publié sur nos observations cliniques avant notre communication à l'Institut en 1882. Mais depuis lors nous avons, en de nombreuses circonstances, par nos communications aux corps savants ou les présentations de nos opérés, appelé l'attention des chirurgiens sur cette résection trop négligée ou trop décriée jusqu'ici, et qui constitue aujourd'hui une des plus belles et des plus incontestables conquêtes de la chirurgie conservatrice. Déjà, en 1882, nous citions des opérés qui avaient recouvré toute la souplesse des doigts et qui pouvaient porter un poids de 10 kilos à bras tendu, et nous démontrions la possibilité de faire établir une néarthrose radio-carpienne, solide et mobile. De nouvelles observations publiées par Métral (1882) et Gangolphe (1884 et 1887), et la présentation de nos opérés à la Société de médecine de Lyon, ont complété cette démonstration et mis en lumière les divers avantages de la méthode sous-périostée.

§ II. Technique de la résection du poignet. — Procédés opératoires.

Une première question à se poser est celle de savoir ce qu'on doit entendre par résection du poignet. On désigne généralement sous le nom d'articulation du poignet l'articulation radio-carpienne; mais, en physiologie comme en clinique, il ne faut pas limiter à cette unique articulation la signification de ce mot. Pour nous, le poignet comprendra l'ensemble des articulations carpiennes. Le carpe devient alors le centre et l'organe important de la région.

Pendant longtemps on avait surtout visé dans le poignet les extrémités inférieures du radius et du cubitus, et la plupart des procédés qui ont été inventés autrefois avaient pour principal but d'aborder facilement et de retrancher ces extrémités osseuses. Il est vrai que les premières résections pratiquées, soit pathologiques, soit traumatiques, ne portaient guère que sur ces extrémités des os de l'avant-bras. Mais, à mesure qu'on a mieux étudié la carie du poignet et le siège des lésions osseuses qui nécessitaient la résection, on a vu que les os du carpe étaient le plus souvent le point de départ et le siège principal des lésions. La résection du poignet est alors devenue *une ablation du carpe accompagnée ou non de la résection des extrémités osseuses limitantes*, soit antibrachiales, soit métacarpiennes. L'origine des caries carpiennes est bien quelquefois, il est vrai, dans les extrémités supérieures du métacarpe, et beaucoup plus souvent dans les extrémités radiale et

1. Séances de mars 1872. M. Viennois présenta le sujet à la Société. La cicatrisation était complète depuis plus de trois mois, et les mouvements rétablis, sauf ceux d'extension et d'abduction du pouce dont les tendons avaient été presque complètement déchirés par le coup de feu (*Lyon médical*, 7 juin 1872). Quelques années après, le sujet portait 11 kilogrammes à bras tendu (Thèse de Métral, p. 69). La suite de l'observation est rapportée page 404.

cubitale, dans la première surtout; mais, si l'on prend l'ensemble des observations dans une série nombreuse, on voit que les lésions carpiennes proprement dites constituent encore la majeure partie des indications de la résection.

Au point de vue purement anatomique, le poignet comprend trois articulations ou plutôt trois rangées d'articulations distinctes : la radio-carpienne, la médio-carpienne, les carpo-métacarpiennes. Chacune de ces articulations a un appareil ligamenteux distinct auquel on consacre une description spéciale. Mais, dans les inflammations chroniques surtout, ces articulations n'en font qu'une. Il n'y a pas d'appareil ligamenteux indépendant; *il n'y a pour le chirurgien qui tient la rugine qu'une capsule unique ou plutôt une gaine périostéo-capsulaire étendue des métacarpiens au radius et au cubitus.* Cette gaine contient les os du carpe qui y adhèrent plus ou moins par leurs faces périostiques, mais qui dans les inflammations en sont plus ou moins détachés par la suppuration ou les fongosités. Enlevez tous ces petits os qui par leur réunion forment une masse de trois à quatre centimètres de hauteur et la continuité de la gaine périostéo-capsulaire sera parfaitement démontrée.

Nous admettrons et examinerons séparément cinq variétés principales de résections du poignet.

1. Ablation des os du carpe seuls ou *extirpation du carpe; carpectomie totale.*

2. Ablation du carpe avec résection des extrémités du radius et du cubitus ou *résection carpo-antibrachiale du poignet.*

3. Ablation du carpe avec résection des extrémités supérieures du métacarpe ou *résection carpo-métacarpienne du poignet.*

4. Ablation du carpe avec résection des extrémités antibrachiales et des extrémités des métacarpiens ou *résection totale du poignet.*

5. Résection des extrémités inférieures du radius et du cubitus sans toucher au carpe, ou *résection antibrachiale du poignet.*

Nous devrions logiquement en ajouter une sixième : la résection isolée des os qui limitent en bas l'articulation du poignet, c'est-à-dire la résection des extrémités supérieures des métacarpiens. Cette résection se fait quelquefois, mais elle est exceptionnelle; elle entraîne, du reste, généralement l'ablation simultanée des os correspondants du carpe et rentre alors dans la troisième variété. Nous en parlerons à propos des résections des os métacarpiens.

Indépendamment de ces résections portant sur des os multiples et sur des régions bien déterminées, nous aurons à nous occuper encore des résections partielles ou des ablations isolées des os du carpe, qui présenteront une foule de variétés, en raison du nombre de ces petits os et des combinaisons multiples qu'on peut faire dans les opérations économiques par lesquelles on a pour but de limiter le sacrifice du tissu osseux.

A. CONSIDÉRATIONS SUR LA DISPOSITION ET LA STRUCTURE DES PARTIES CONSTITUANTES DU POIGNET AU POINT DE VUE DES RÉSECTIONS.

A l'état normal, les articulations du poignet présentent plusieurs synoviales distinctes et indépendantes. La synoviale radio-carpienne ne communique pas avec la médio-carpienne, ni avec l'articulation radio-cubitale inférieure; elle communique quelquefois cependant avec cette dernière articulation par un petit pertuis qu'on voit au niveau de la base du ligament triangulaire. Mais il suffit qu'un os du carpe soit malade pour que la synoviale médio-carpienne soit bientôt envahie; et on ne peut pas enlever un seul des trois os qui s'articulent avec le radius sans que les deux synoviales communiquent. Il y a, du reste, quelquefois à l'état sain une communication entre la synoviale médio-carpienne et la radio-carpienne au niveau du ligament interosseux qui unit le semi-lunaire au pyramidal. Quant à la synoviale carpo-métacarpienne, elle communique par plusieurs prolongements avec la médio-carpienne. Il n'y a que l'articulation du trapèze avec le premier métacarpien qui ait une synoviale indépendante. Ces rapports nous expliquent pourquoi, dans les inflammations aiguës ou chroniques, toutes ces articulations communiquent et déterminent des culs-de-sac où s'accumuleront les matières septiques, si on ne les ouvre largement par l'ablation de toutes les pièces osseuses contenues dans la loge carpienne.

Ces articulations ne communiquent pas normalement avec les synoviales tendineuses des régions palmaire ou dorsale, mais à l'état pathologique il en est autrement. Certaines parties des os du carpe, l'apophyse unciforme de l'os crochu, le tubercule du scaphoïde, constituent les bords latéraux de la gouttière carpienne, et leur périoste est intimement uni à la synoviale de la gaine des fléchisseurs.

Que ces os s'enflamment ou soient le siège d'un processus tuberculeux, et la gaine synoviale qui les recouvre sera atteinte à son tour. Ainsi donc, bien qu'il n'y ait pas de communication normale entre les articulations et les gaines tendineuses, il y a des connexions anatomiques qui servent de chemin aux processus pathologiques pour passer des unes aux autres.

1. *Manchon périostéo-capsulaire; surface périostique du carpe. — Assemblage des os du carpe considéré comme un os court et unique.*

Les anatomistes décrivent, à l'état normal, de nombreux ligaments autour des articulations carpiennes. Pour nous, il n'y en a qu'un, en réalité, non seulement dans les conditions pathologiques que nous avons envisagées plus haut, mais même dans les conditions normales : c'est le *manchon métacarpo-antibrachial* qui forme un tout continu, renforcé en

divers points par des ligaments distincts, mais que nous détachons avec la rugine comme une pièce unique. Disons seulement qu'il est plus épais à la face palmaire au niveau des articulations radio-carpiennes et médio-carpiennes, mais qu'il est au contraire plus mince sur cette face au niveau des articulations métacarpiennes. C'est un point dont il faut se souvenir quand on résèque les extrémités supérieures des métacarpiens; on doit aller doucement pour ne pas s'exposer à léser les vaisseaux.

Les os du carpe considérés isolément ont peu de périoste: plusieurs n'ont que deux faces périostées sur six; mais, à ce point de vue, le carpe doit être considéré dans son ensemble comme un os court, ayant deux extrémités revêtues de cartilage, qui ne représentent que la petite partie de sa surface, et deux faces beaucoup plus étendues, une face dorsale et une face palmaire, recouvertes de périoste, ainsi que deux bords latéraux revêtus de la même manière.

Cette surface périostique n'est pas continue, mais elle n'est interrompue que par des espaces linéaires répondant aux interstices des différents os du carpe, ce qui, malgré les petits prolongements de la synoviale, ne diminue pas beaucoup la partie périostique du manchon périostéo-capsulaire. Les ligaments interosseux devant être coupés et enlevés, nous n'avons à en tenir aucun compte au point de vue des processus réparateurs qui suivront la résection.

Le carpe ne devant jamais être abordé qu'en arrière et sur les côtés, nous n'avons pas à insister sur les organes qui se trouvent à sa face antérieure. Nous ferons remarquer seulement la saillie du scaphoïde qui est sous-cutanée et qui peut être attaquée sans danger en dehors pour l'incision de décharge destinée à drainer l'articulation dans les simples ablations du carpe.

C'est en arrière et sur les côtés que se trouvent les organes dont le chirurgien doit exactement connaître le trajet et les rapports avant d'entreprendre une résection.

Un rapport important, c'est celui de l'artère radiale qui passe de la face palmaire à la face dorsale en contournant le scaphoïde et le trapèze. Elle se rend obliquement de l'apophyse styloïde à la partie supérieure du premier espace interosseux, d'où elle passe dans la paume de la main; de là, la nécessité de ne pas dépasser le bord radial du deuxième métacarpien dans l'incision dorsale. Heureusement, comme nous allons le voir, il y a assez d'espace, en suivant le bord radial des tendons extenseurs de l'index, pour aborder l'articulation sans léser aucun organe et sans compromettre aucune insertion musculaire, même celle du deuxième radial qui se fait à la partie supérieure du troisième métacarpien. C'est dans la description du procédé opératoire que nous préciserons ces divers rapports.

2. *Structure aux divers âges des différentes pièces osseuses qui constituent l'articulation du poignet.*

Les extrémités carpiennes des os de l'avant-bras, celle du cubitus surtout, sont longtemps cartilagineuses. L'épiphyse de l'extrémité carpienne du radius paraît de 2 à 3 ans; celle du cubitus seulement de 7 à 9. Elles se soudent au corps de l'os de 20 à 25 ans, la première un peu plus tôt. C'est par l'extrémité inférieure que se fait principalement l'accroissement de ces os. Nous l'évaluons approximativement chez l'homme à 3,5 pour 1, relativement à l'extrémité supérieure.

Dans les deux os les cartilages de conjugaison appartiennent à la

Fig. 234. — Extrémité inférieure du cubitus d'un enfant de 4 ans. — *ec*, épiphyse encore cartilagineuse; *dc*, diaphyse cubitale; *s*, synoviale radio-cubitale inférieure dépassant en haut la portion ossifiée de la diaphyse, de sorte que le cartilage d'accroissement se trouve intra-synovial; *lt*, ligament triangulaire; *li*, ligament latéral interne.

Fig. 235. — Extrémité inférieure du cubitus d'un sujet de 16 ans. — *dr*, diaphyse cubitale; *er*, épiphyse cubitale; *lt*, ligament triangulaire; *le*, ligament latéral interne. — Le bord inférieur de la diaphyse arrive jusque dans l'articulation radio-cubitale.

variété mixte; ils sont sous-périostiques sur la plus grande partie de leur étendue, en avant, en arrière et en dehors (par rapport à l'axe du membre). C'est seulement au niveau de l'articulation radio-cubitale inférieure qu'ils sont intra-synoviaux. Les figures 234 à 237 montrent les proportions relatives de l'épiphyse et du renflement juxta-épiphysaire de la diaphyse, ainsi que les rapports de ces deux portions de l'os avec la synoviale radio-cubitale inférieure. Elles indiquent ainsi la faible hau-

teur d'os qu'on peut enlever sans nuire à l'accroissement ultérieur membre.

Fig. 236. — Extrémité inférieure du radius d'un enfant de 4 à 5 ans. — *er*, épiphyse radiale; *dr*, diaphyse radiale; *lt*, ligament triangulaire; *le*, ligament latéral externe. — L'extrémité de la diaphyse est intra-synoviale.

Les os du carpe restent longtemps cartilagineux. Le grand os pré-

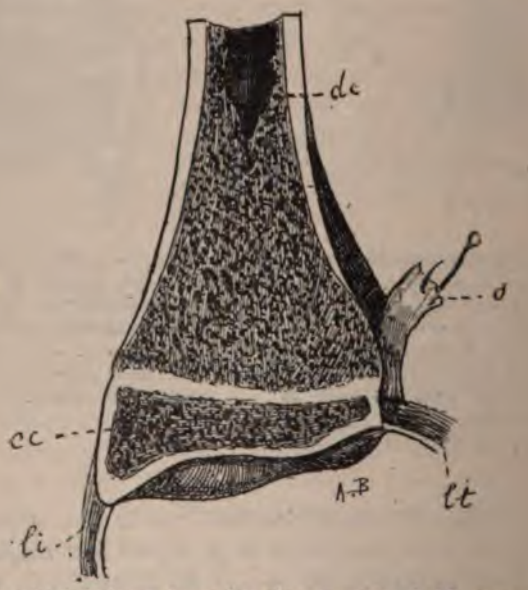

Fig. 237. — Extrémité inférieure du radius chez un sujet de 16 ans. — *ec*, épiphyse radiale; *dc*, diaphyse radiale; entre ces deux portions, cartilage de conjugaison intra-synovial au niveau de l'articulation radio-cubitale; *s*, synoviale radio-cubitale, relevée par une érigne; *lt*, ligament triangulaire; *li*, ligament latéral externe.

sente un point d'ossification à 1 an; l'os crochu commence à s'ossifier

du 12e au 15e mois; le pyramidal, de 2 à 3 ans; le semi-lunaire, de 4 à 5; le scaphoïde, à 6; le pisiforme, de 8 à 10. De sorte que jusqu'à l'âge de 6 ans le carpe est plus cartilagineux qu'osseux.

Les métacarpiens n'ont pas d'épiphyse à leur extrémité supérieure, sauf celui du pouce, qui ressemble sous ce rapport à une phalange et croît en sens inverse de ses congénères. D'où des résultats différents, au point de vue de l'accroissement de la main, dans les résections qu'on pratiquera chez les enfants. La résection de l'extrémité carpienne des quatre derniers métacarpiens n'aura pas grande conséquence par elle-même pour l'accroissement ultérieur de ces os, mais celle du métacarpien du pouce amènera un raccourcissement considérable.

Les considérations générales que nous avons exposées plus haut sur la disposition du périoste carpien, et les rapports des articulations intrinsèques ou extrinsèques du carpe ne s'appliquent pas au pisiforme, qui est un os à part, une sorte de sésamoïde du cubital antérieur. Il est au point de vue pathologique aussi distinct que sous le rapport anatomique. Il est le plus souvent sain, et il n'est pas alors nécessaire de l'enlever dans une résection, même dans celles qui méritent le nom de résection totale du carpe; il suffira de l'abraser ou de l'évider dans les inflammations chroniques qui l'auront secondairement envahi.

B. TECHNIQUE OPÉRATOIRE. — PROCÉDÉ TYPE APPLICABLE A L'ABLATION DES OS DU CARPE ET A LA RÉSECTION TOTALE DU POIGNET DANS LES OSTÉO-ARTHRITES SUPPURÉES ET LES LÉSIONS TRAUMATIQUES. — PROCÉDÉ POUR LA RÉSECTION ANTIBRACHIALE DU POIGNET. — INCISIONS POUR L'ARTHROTOMIE ET LE DRAINAGE DU POIGNET.

Nous avons successivement eu recours à diverses incisions pour la résection du poignet. En 1867, nous avons indiqué un procédé à incision radiale ou bilatérale qui a toujours son indication dans la résection de l'extrémité inférieure des os de l'avant-bras, lorsque l'ablation de ces os, siège de la lésion initiale ou au moins principale, constitue la partie essentielle de l'opération. Mais, dès que nous avons eu à réséquer pour des ostéo-arthrites primitives du carpe, nous avons toujours eu recours à des incisions dorsales, tantôt intertendineuses, tantôt paratendineuses, selon le siège des fistules. En 1882, au moment où Métral[1] publia sa thèse sur la résection du poignet, dans laquelle il fit connaître le résultat de huit de nos opérations, nous avions recours à une incision dorsale, métacarpo-carpo-antibrachiale, à laquelle nous ajoutions des incisions de décharge au niveau des apophyses styloïdes, pour la résection totale; au niveau du bord cubital du carpe et, au besoin, au niveau de la saillie du scaphoïde, dans les simples ablations du carpe.

Cette incision dorsale, coudée en sens inverse de celle de Lister et

1. *De la résection sous-périostée du poignet, ses résultats définitifs.* Th. de Lyon, 1882.

plus rapprochée de celle de Bœckel, suffit à la rigueur, puisqu'elle nous a servi dans une vingtaine d'opérations; mais elle ne donne pas beaucoup de facilité pour extraire les os du côté cubital, et nous avons été amené à transformer notre incision de décharge cubitale en incision

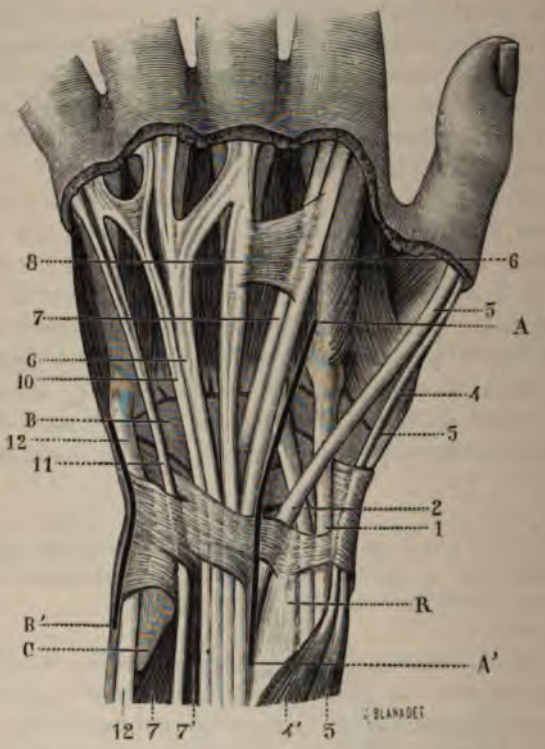

Fig. 238. — *Face dorsale du poignet; muscles et tendons dans leurs rapports normaux, d'après Farabeuf. — Combinaison des incisions les plus propres à éviter toute lésion des tendons et des muscles dans notre procédé à double incision :* A, A', incision brisée métacarpo-radio-dorsale, et B, B', incision latéro-cubitale.

R, radius, *C*, cubitus. — 1, tendon du premier radial; 2, tendon du deuxième radial; 3, tendon du court extenseur du pouce; 4, long abducteur du pouce; 5, tendon du long extenseur du pouce; 6, 8, 9, 10, tendons de l'extenseur commun; 7, extenseur propre de l'index; 11, extenseur propre du petit doigt; 12, cubital postérieur.

de résection. Nous l'avons agrandie de 4 centimètres, et nous avons eu ainsi une large porte pour enlever le pyramidal, l'os crochu et le grand os[1]. Cette incision n'ayant aucun inconvénient par elle-même, puisqu'elle est dans l'axe du membre, nous l'avons adoptée depuis quatre ans, et

1. M. Gangolphe l'indique déjà dans son mémoire sur la *Résection du poignet* (*Revue de chirurgie*, février et mai 1884).

notre procédé prend alors pour son premier temps une plus grande ressemblance avec celui de Lister. Mais ce en quoi notre procédé diffère de celui de l'éminent chirurgien de Londres, et de tous les autres procédés conçus en dehors de l'idée qui nous guide toujours, c'est la suite de l'opération.

Par la manière dont notre incision carpo-antibrachiale est tracée, elle ouvre la gaine périostéo-capsulaire dans toute sa longueur sans rencontrer aucun tendon. Elle suit le bord radial de l'extenseur de l'index et, arrivée à la hauteur de l'articulation carpo-métacarpienne, elle ouvre le manchon métacarpo-antibrachial en dedans du tendon du deuxième radial qui s'insère sur l'extrémité supérieure du troisième métacarpien. Une fois la gaine périostéo-capsulaire incisée, on n'emploie que le détache-tendon qui ne désinsère pas les tendons en les sectionnant près de l'os, mais les détache de l'os avec la gaine périostique sur laquelle ils se continuent et dont ils font partie en réalité. En suivant le bord radial du tendon de l'index, nous arrivons, au niveau du ligament dorsal du carpe, dans l'interstice qui sépare ce tendon de celui du long extenseur du pouce et bientôt du corps même de ce muscle. C'est pour suivre cet interstice que notre incision change de direction, et d'oblique devient parallèle à l'axe de l'avant-bras. La figure 238 permet de se rendre compte du trajet que doit suivre cette incision pour tomber en dedans (par rapport à l'axe du membre) de l'attache du deuxième radial, et suivre plus haut l'interstice qui se trouve entre le long extenseur du pouce et l'extenseur propre de l'index. A cause de l'insertion sur le cubitus des fibres du long extenseur du pouce, cette incision ne peut pas être prolongée à plus de sept centimètres. Si l'on devait enlever une plus grande longueur du radius, il vaudrait mieux aborder cet os en dehors du muscle ou bien recourir à notre second procédé.

La résection du poignet a été quelquefois considérée comme une des opérations qui devaient le moins bénéficier de la méthode sous-périostée. On nous disait : à quoi bon s'évertuer à conserver un périoste qui existe à peine et une gaine criblée de fistules et altérée par les fongosités? Nous répondrons plus tard à cette objection; disons seulement ici que la méthode sous-périostée, n'aurait-elle pour résultat que de laisser une attache aux tendons et de maintenir la continuité du métacarpe avec les os de l'avant-bras, devrait être toujours préférée aux procédés anciens. La conservation de ces rapports est toujours l'idée qui nous dirige. Quant aux portes d'entrée ou aux incisions de la peau, on peut les modifier un peu tout en restant dans l'esprit de la méthode. Les incisions de Lister, Bœckel, Langenbeck s'inscriront dans la zone d'incision qui comprend l'espace limité en dedans par le tendon extenseur de l'index (extenseur commun), et en dehors par le bord radial du deuxième métacarpien. On pourra donc les adapter à la méthode sous-périostée en

prenant certaines précautions. Si nous n'avons pas suivi les lignes d'incision indiquées par Lister et Bœckel, c'est que la première s'éloigne trop des insertions des radiaux et ne permet pas de les détacher, et que la seconde croise la direction du tendon du long extenseur du pouce.

PROCÉDÉ POUR LA RÉSECTION SOUS-PÉRIOSTÉE TOTALE DU POIGNET.
DOUBLE INCISION; INCISION BRISÉE MÉTACARPO-DORSO-RADIALE ET INCISION LATÉRO-CUBITALE.

1er TEMPS. *Incisions de la peau et pénétration dans la gaine périostéo-capsulaire.* — On cherche d'abord les points de repère, qui sont au nombre de deux : le diamètre bistyloïdien, c'est-à-dire la ligne idéale qui joint les deux apophyses styloïdes; le relief du tendon de l'extenseur de l'index, ou, à son défaut, la tête ou extrémité inférieure du 2e métacarpien. — On fait alors partir de la face dorsale du 2e métacarpien, à peu près au niveau de sa partie moyenne, à cinq millimètres en dehors du relief du tendon, une incision oblique en haut et en dedans pour tomber sur le milieu de la ligne bistyloïdienne. On prolonge cette ligne en haut, mais en changeant sa direction et en la continuant dans l'axe de l'avant-bras, c'est-à-dire dans la direction des tendons extenseurs. La peau incisée, on reconnaît d'abord le tendon extenseur de l'index ; on continue d'inciser le tissu cellulo-graisseux parallèlement à ce tendon et sans ouvrir sa gaine, et on arrive sur le carpe. On récline en dedans avec un petit crochet mousse le tendon de l'index pour découvrir le tendon du 2e radial dont il masque l'insertion, et on incise vers son bord interne [1] le périoste de la tête du 3e métacarpien afin de pouvoir détacher plus tard ce tendon avec la gaine périostique qui constitue la lèvre radiale de la plaie profonde ou périostéo-capsulaire.

Fig. 259.— *Double incision pour la résection totale du poignet.*

a, a', b, incision métacarpo-radiale sur la face dorsale du poignet ; — *c, d*, incision cubito-latérale, sur le bord cubital, qu'on prolonge plus ou moins en haut et en bas, selon l'étendue de la résection; *e*, incision de décharge radio-styloïdienne.

La portion verticale, ou antibrachiale de l'incision se prolonge plus ou moins haut selon la longueur d'os à extraire. Elle coupe le ligament annulaire du carpe, en dehors de la loge commune à l'extenseur commun et à l'extenseur propre de l'index, et suit en haut la crête du radius qui sépare cette loge de celle du long extenseur du pouce [2]. L'incision devient alors périostique et se continue en haut sur la longueur nécessaire. On rejette en dehors, au besoin, le long extenseur du pouce. Cette incision longitudinale carpo-antibrachiale donnera d'autant plus de facilité pour la suite de l'opération qu'elle sera plus longue; mais, comme on ne doit pas la prolonger sans nécessité, il vaut mieux se donner du jour d'une autre manière.

On passe alors à l'incision cubitale, par laquelle on a pu commencer, du reste. (On

1. Toujours par rapport à l'axe du membre.

2. C'est pour tomber dans cet intervalle que nous avons substitué une ligne brisée, formant un angle ouvert en dehors, à l'incision rectiligne de E. Bœckel, qui croise nécessairement ou le tendon du long extenseur du pouce ou le paquet des extenseurs des autres doigts.

commence par l'une ou par l'autre selon qu'on a plus ou moins besoin de telle ou telle incision exploratrice pour se rendre compte de l'état des os.) Cette seconde incision part de 3 centimètres au-dessus de l'apophyse styloïde du cubitus et se dirige en bas jusqu'à 2 centimètres au-dessus de l'extrémité inférieure du 5e métacarpien en se tenant un peu plus près de la face palmaire pour laisser au-dessus d'elle dans sa lèvre dorsale le tendon du cubital postérieur.

Il faut aller lentement dans le tracé de cette incision pour ne pas couper un filet du nerf cubital qui la croise souvent, et qu'on doit rejeter en avant ou en arrière pour ne pas compromettre la sensibilité du petit doigt. On découvre alors dans le fond de la plaie le bord cubital du carpe constitué par le pyramidal et l'os crochu. Avant d'aller plus loin, on pratique les incisions de décharge qu'on juge devoir être nécessaires au niveau de l'apophyse styloïde du radius ou du tubercule du scaphoïde. L'avantage de faire ces incisions dès le premier temps de l'opération, c'est qu'on voit bien où on les fait; le peau tendue sur les saillies osseuses ne se déplace pas, et le périoste se trouve incisé là où des culs-de-sac risqueraient de se former plus tard.

2e TEMPS. *Extraction des os du carpe.* — C'est ici que les conditions diffèrent complètement sur le vivant et sur le cadavre. Lorsque les os du carpe sont chroniquement enflammés, et que quelques-uns sont en partie transformés en fongosités, il est beaucoup plus facile de les enlever que sur un cadavre dont le poignet est sain. Il n'y a pas de règle fixe pour l'ordre dans lequel on doit enlever ces petits os. On commence par celui qui est le plus dénudé, le plus mobile, et par cette brèche on attaque plus facilement les autres. Nous commençons soit par la face dorsale, soit par le côté cubital. L'ablation du pyramidal et de l'os crochu (que l'on conserve ou non son apophyse saillante vers la gouttière palmaire du carpe, et qui est souvent saine) facilite beaucoup l'extraction du grand os. Le plus souvent, cependant, c'est par le trapézoïde, le semi-lunaire ou le scaphoïde que nous avons commencé.

Il faut prendre chacun de ces os avec un petit davier; nous avons pour cela de petits instruments qui sont des miniatures, comparés aux daviers ordinaires; ce sont des diminutifs de notre petit modèle de davier-érigne représenté t. Ier, p. 126. Quand les os sont très friables, nous nous servons de pinces à pression directe (comme des pinces à ligatures) garnies de longues dents, doubles et fines.

L'os soulevé, on le détache de ses adhérences périostiques et capsulaires avec un petit détache-tendon qu'on maniera prudemment à la face palmaire pour ne pas traverser la gaine périostéo-capsulaire et aller léser la synoviale des fléchisseurs ou, au niveau des métacarpiens, l'arcade palmaire profonde.

3e TEMPS. *Résection des os de l'avant-bras; abrasion; évidement : résection modelante ou résection rectiligne à la scie, selon le degré d'altération.* — Une fois la loge carpienne vidée de son contenu, la main est très mobile et l'on peut agir à l'aise sur les extrémités carpiennes des os de l'avant-bras. On les excave avec le couteau-gouge ou on les résèque selon le degré d'altération. Dans ce dernier but, on prolonge plus ou moins les incisions cutanées et intermusculaires dans le sens indiqué, et l'on détache les insertions capsulaires autour du cubitus et du radius. La dénudation du cubitus se fait très facilement par l'incision cubitale, et sa résection préalable facilite la dénudation du radius.

Nous faisons généralement une résection modelante, c'est-à-dire que, avec un couteau ostéotome, chez les enfants ou les adultes à os raréfiés et tendres, ou bien avec une de nos petites scies dentées seulement sur une partie de leur longueur, nous suivons une ligne courbe de manière à déterminer une nouvelle cavité condylienne, limitée latéralement par des saillies styloïdiennes. Nous faisons surtout cela chez les sujets pour lesquels on craint un défaut de régénération osseuse et, par suite, la mobilité latérale du nouveau condyle. Si l'on doit sacrifier une grande longueur des os de l'avant-bras, on peut les faire saillir et les scier tous deux avec une scie ordinaire.

4e TEMPS. *Excision des extrémités des métacarpiens.* — Ces extrémités sont souvent malades et l'on doit les exciser plus ou moins profondément. Des incisions dorsales supplémentaires peuvent être nécessaires si l'on a à enlever une grande longueur de ces os; mais généralement il suffit d'en retrancher 5 ou 6 millimètres qui représentent à peu près les parties de ces os isolées latéralement par la synoviale intermétacarpienne. On les dépouille sur leurs faces dorsale et palmaire, et on les excise avec une petite cisaille. Il faut les sectionner avec précaution vers la face palmaire à cause de leur rapport avec l'arcade palmaire profonde.

Telle est l'opération que nous pratiquons aujourd'hui, et qui réalise toutes les conditions exigées par la méthode sous-périostée, sans rien sacrifier de ses avantages. C'est une opération qu'il faut pratiquer avec le plus grand soin, nous dirons même avec la plus grande minutie, pour enlever les parcelles osseuses qui restent adhérentes à la gaine périostéo-capsulaire, et qui sont le résultat de la fracture des os malades, lorsqu'on les saisit avec le davier, ou qu'on les soulève avec le détache-tendon agissant comme un levier. Il faut faire une inspection minutieuse et ne laisser, chez les adultes surtout, que ce qui est dur, sain et enveloppé d'un périoste adhérent comme le sont souvent les apophyses de l'os crochu et le tubercule du scaphoïde. Mais quelque avantageuse que soit la conservation de ces saillies, il faut les enlever lorsqu'elles sont altérées. On s'expose sans cela à des suppurations interminables, qui ne cesseront du moins qu'avec l'expulsion de ces parties nécrosées.

Le procédé que nous venons de décrire servira pour toutes les opérations dans lesquelles on doit dépasser les limites du carpe, et ce sera aussi le procédé d'élection pour les ablations isolées du carpe, c'est-à-dire pour le déblaiement de la loge carpienne. On arrêtera l'incision dorsale un peu au-dessus de l'interligne radio-carpien, sans couper dans toute sa hauteur le ligament annulaire. Il restera alors un anneau fibreux suffisant pour brider les tendons. Mais ce qu'il y aura d'important en pareil cas, ce sera d'ajouter une grande incision cubitale. C'est dans les ablations du carpe seul qu'elle est particulièrement utile pour donner du jour et faciliter l'opération.

Nous reviendrons à l'incision bilatérale, c'est-à-dire aux deux incisions faites, l'une le long du radius, l'autre le long du cubitus, pour les cas où l'on voudra seulement réséquer les extrémités carpiennes de l'avant-bras. Nous n'avons alors qu'à reprendre, en le modifiant un peu, notre procédé décrit dans le *Traité de la Régénération des Os*, et que nous avons employé depuis lors deux fois seulement sur le vivant. Les indications en sont rares, car, comme nous l'avons déjà fait remarquer, c'est le carpe qui est le siège des lésions les plus importantes et les plus graves, et alors il vaut mieux recourir au procédé précédent qui permet de dénuder de bas en haut le radius et le cubitus aussi loin que l'on veut. C'est dans les lésions spontanées d'origine juxta-épiphysaire (radiale ou cubitale), et dans les plaies par armes à feu qui auront

fracturé comminutivement les épiphyses, que le procédé suivant sera surtout applicable.

PROCÉDÉ POUR LA RÉSECTION DES EXTRÉMITÉS CARPIENNES DU RADIUS ET DU CUBITUS, INCISION BILATÉRALE, RADIALE ET CUBITALE, PERMETTANT AU BESOIN L'EXTRACTION CONSÉCUTIVE DE TOUT LE CARPE.

1er Temps. *Incision bilatérale ou unilatérale de la peau et de la gaine périostéo-capsulaire.* — Suivant qu'on se propose d'enlever les extrémités carpiennes des deux os ou une seule de ces extrémités, on fera une ou deux incisions. L'incision sur le bord cubital est très simple et très facile à cause de la position sous-cutanée de l'os. On la fait plus ou moins grande, selon la longueur qu'on veut enlever. On arrive immédiatement sur la gaine périostique, qu'on détache avec la rugine. La mise à découvert de la gaine du radius présente plus de difficultés. Voici comment on procède : on fait une incision longitudinale commençant à 1 centimètre au-dessous de l'apophyse styloïde du radius, et se dirigeant en haut dans la direction du bord externe de l'os, un peu en avant toutefois. Cette incision doit être seulement cutanée, afin de ménager la branche dorsale du nerf radial, qui se trouve dans cette direction ; on l'éloignera avec des crochets mousses si on la rencontre sur le trajet de l'incision. L'aponévrose incisée, on a sous les yeux les tendons des court extenseur et long abducteur du pouce, qu'on rejette sur la face dorsale. Ces tendons constituent un point de repère facile à trouver. Ils sont superficiels et contenus dans une coulisse spéciale. On n'a qu'à inciser la gaine et à écarter les tendons pour apercevoir l'attache du long supinateur. On incise alors le périoste du radius sur la longueur voulue, en suivant le bord dorsal du tendon du long supinateur et parallèlement à ce tendon.

Fig. 240.—*Procédé à deux incisions latérales pour la résection du poignet, permettant d'enlever d'abord les extrémités carpiennes des os de l'avant-bras et d'extirper secondairement les os du carpe.*

AA'. Incision sur le côté radial, tracée de manière à ne couper aucun tendon. *BB*. Incision sur le côté cubital descendant beaucoup plus bas que l'incision radiale et facilitant par cela même l'ablation du carpe, si cette opération devient nécessaire.

2e Temps. *Dénudation des os. — Différentes manières de procéder selon qu'on veut réséquer les deux os ou un seul os. — Résection préalable du cubitus pour permettre le renversement de la main sur le bord radial et faciliter la dénudation du radius.* — Si l'on voulait se borner à la résection du radius (opération qui sera rarement indiquée, ne serait-ce que dans un intérêt orthopédique, à cause de la déviation consécutive de la main), on détacherait d'abord le tendon du long supinateur avec le périoste, en cheminant toujours entre le périoste et l'os, de manière à détacher en un tout continu, périoste, tendons et capsule. L'articulation ouverte et toutes les insections capsulaires détachées, on peut renverser la main en dehors en l'inclinant en avant ou en arrière du cubitus. Mais, comme on devra réséquer presque toujours le radius et le cubitus, on commencera par la dénudation de

ce dernier os, opération plus simple et plus facile que la dénudation du radius. Après l'avoir dénudé jusqu'aux limites indiquées par l'altération de son tissu, on le sectionnera à ce niveau; on saisira avec un davier le segment inférieur et on le retournera en bas; on achèvera en même temps sa dénudation de haut en bas.

Le cubitus réséqué, on renversera la main sur le bord radial ou sur le bord cubital, selon que les adhérences fibreuses rendront l'une des deux manœuvres plus facile; on luxera le radius, en détachant avec la rugine ce qui reste des adhérences périostiques et capsulaires, on le dénudera jusqu'à la hauteur voulue et on le sciera au niveau du cubitus avec une scie étroite si l'on veut faire une résection modelante et délimiter une sorte de cavité condylienne.

3e Temps. *Extraction des os du carpe.* — Les extrémités radiale et cubitale ayant été réséquées, on a un large espace par lequel on peut faire saillir le carpe en retournant la main. Si on juge l'extraction de nécessaire, on les dénude de haut en bas et on les extrait isolément à mesure qu'ils se présentent, ou en masse s'ils sont tous soudés entre eux. L'agrandissement de l'incision cubitale, qui peut être sans inconvénient porté plus loin, facilite beaucoup cette opération complémentaire.

Ce procédé ressemble par ses incisions extérieures à ceux qu'ont décrit depuis longtemps Moreau, Roux, Dubled, Bourgery, etc. Ce que nous y avons ajouté, c'est le moyen de conserver *tous* les tendons. Non seulement nous ne les coupons pas en travers pour pénétrer dans l'articulation, mais nous ne les disséquons pas en les coupant au ras de l'os au niveau de leurs attaches. Nous les soulevons en bloc avec la gaine périostéo-capsulaire. Ce procédé est applicable aux résections partielles du radius et du cubitus, tout aussi bien qu'à la résection simultanée de ces deux os. Une seule incision le long de l'os qu'on veut enlever suffit dans le premier cas. Mais lorsqu'on veut réséquer les deux extrémités osseuses, il vaut mieux, comme l'a fait remarquer Chauvel[1], commencer par le cubitus. On facilite beaucoup par là le temps le plus laborieux de l'opération, le renversement de la main pour la dénudation du radius. Comme, d'autre part, il faut généralement couper les os au même niveau, il y a toutes sortes d'avantages à désobstruer la région de la saillie cubitale qui ne fait que gêner.

Incisions pour l'arthrotomie, le drainage et l'esquillotomie du poignet. — Les lignes d'incision que nous venons de décrire nous fourniront les procédés applicables aux esquillotomies et aux résections partielles. On n'aura qu'à se rappeler la direction des tendons et leurs attaches pour les éviter. On fera surtout des incisions sur le dos et le côté cubital du poignet. La présence de l'artère radiale empêchera d'ouvrir largement du côté radial. Le meilleur moyen d'ouvrir l'articulation de ce côté sera de réséquer l'apophyse styloïde ou de l'entamer avec un davier-gouge. Mais, sur le côté cubital, on incisera librement en passant entre les deux muscles cubitaux. En plaçant ensuite la main dans une position intermédiaire entre la pronation et la supination, on fera

1. *Précis d'opérations de chirurgie*, 2e édition, p. 595.

de l'incision cubitale le point déclive de l'articulation. En y joignant des incisions dorsales ou dorso-radiales multiples, on ouvrira l'articulation d'une manière qui sera quelquefois suffisante ; mais un drainage complet ne sera possible qu'avec l'ablation d'une certaine hauteur de la colonne osseuse et surtout l'ablation de tous les os du carpe.

Comme moyen de prévenir l'infection ou d'arrêter une infection au début, dans les arthrites traumatiques surtout, des incisions multiples avec drains debout pour assurer l'écoulement des liquides auront leurs indications. Mais on devra, ici plus que partout ailleurs, les faire avec le soin et la méthode que nous avons recommandés, c'est-à-dire aller à la recherche des culs-de-sac articulaires, comme on va à la recherche d'une artère, par des incisions tracées entre les muscles ou les tendons, et pénétrant couche par couche jusqu'à la cavité synoviale.

Dans les cas de plaie par arme à feu, on se servira des ouvertures de la balle, qu'on agrandira longitudinalement dans la direction des interstices abordables, soit pour faire de simples esquillotomies, soit pour pratiquer le déblaiement complet de la loge carpienne. Dans les plaies récentes, non infectées, on enlèvera les esquilles mobiles et les corps étrangers venus du dehors, et on établira, au besoin, des incisions de décharge aux points déclives pour prévenir l'infection de la plaie.

PROCÉDÉS DE LA RÉSECTION DU POIGNET DANS LES CAS D'ANKYLOSE. — SÉPARATION AU CISEAU ET ABLATION EN MASSE DU CARPE ANKYLOSÉ.

Il est une lésion qui demande des procédés spéciaux : c'est l'ankylose du poignet, qui a été rarement jusqu'ici l'occasion de tentatives opératoires, mais qui doit cependant entrer dorénavant dans la catégorie des lésions parfaitement curables par la résection.

L'opération est sans doute délicate, difficile même, dans les cas de soudure osseuse et de fusion intime des os contigus, mais on arrivera toujours à ménager tous les organes périphériques, en procédant avec lenteur et méthode.

Nous avons pratiqué deux fois cette opération et nous en rapporterons plus loin les observations. La résection avait été entreprise dans un but purement orthopédique. Il n'y avait plus de suppuration dans un cas, et il n'y en avait jamais eu dans l'autre qui était de nature rhumatismale. Dans les deux cas, la résection était le seul moyen de rétablir les mouvements. Il n'y avait plus d'articulation mobile dans toute la région du carpe. Tous les petits os de la loge carpienne étaient, sinon fusionnés, du moins fixés entre eux d'une manière immuable par des adhérences osseuses qui s'étendaient, d'autre part, aux os du métacarpe et aux os de l'avant-bras. Dans un cas surtout, les os étaient soudés et ne formaient qu'une masse unique avec les os voisins.

A cause de cette fusion intime des os qui empêche de les enlever isolément, il faut modifier le procédé en agrandissant les incisions et en les multipliant au besoin. Par le fait seul de l'agrandissement des incisions longitudinales, on pourra mieux découvrir les parties profondes et, dans certains cas, se passer d'incision supplémentaire. Voici comment on doit procéder dans les cas difficiles.

PROCÉDÉ POUR LA RÉSECTION DU POIGNET DANS LES CAS D'ANKYLOSE OSSEUSE TOTALE (FUSION MÉTACARPO-CARPO-ANTIBRACHIALE).

1er Temps. *Incisions longitudinales multiples.* — Aux incisions dorso-radiale et latéro-cubitale du procédé type, on ajoutera, s'il en est besoin, deux autres incisions, l'une entre les deux premières en dehors du paquet de l'extenseur commun (la main étant supposée en pronation complète), entre ce paquet et l'extenseur du petit doigt; l'autre sur le bord radial du premier métacarpien, de 20 à 25 millimètres de long, pour découvrir l'articulation trapézo-métacarpienne. S'il est nécessaire de l'agrandir, on la prolongera en bas plutôt qu'en haut pour ne pas léser l'artère radiale. Il faut seulement qu'elle soit assez large à ce niveau pour laisser pénétrer le ciseau qui doit séparer le trapèze du métacarpien, et pour introduire ensuite le détache-tendon destiné à dépérioster ce dernier os.

2e Temps. *Séparation de la masse carpienne avec le ciseau, et extraction en bloc ou par fragmentation.* — Avec le ciseau on rétablit, soit l'interligne médio-carpien, soit un des interlignes radio-carpien ou carpo-métacarpien. Dans ce but on découvre successivement, en écartant les parties molles, toute la surface postérieure de la loge carpienne. On doit enfoncer le ciseau avec la plus grande précaution, afin de ne pas dépasser la face palmaire de la loge carpienne. Une fois la voie tracée par le ciseau, on cherche à ébranler et à soulever les os du carpe, et, comme malgré leurs adhérences osseuses, ils seront rarement fusionnés en une masse homogène, on trouvera en divers points les traces des anciennes articulations. On s'en servira pour enfoncer le ciseau, fragmenter et diviser la masse carpienne en plusieurs segments qu'on enlèvera successivement. Il sera plus facile de les ébranler et de les détacher de leur périoste palmaire en les soulevant avec le ciseau ou le détache-tendon agissant comme un levier. Tout dépendra de la solidité et du siège des adhérences. Lorsqu'on aura commencé par rétablir les deux interlignes limitants du carpe, on pourra diviser cette masse en deux, transversalement, au niveau des articulations médio-carpiennes. Cette division permettra l'extraction successive des deux moitiés de la masse osseuse, et la persistance des restes des anciennes articulations facilitera la manœuvre.

D'autres fois, il sera bien plus facile de rétablir d'abord l'interligne médio-carpien; on fera ensuite saillir le segment inférieur et, avec la scie, on pourra faire une section courbe au niveau de l'interligne radio-carpien. Puis on attaquera le segment supérieur par le ciseau ou le davie-rgouge. Cette fragmentation est préférable à l'ablation en masse, qui nécessite un plus grand espace.

D'une manière générale, on attaquera le carpe par l'interligne le moins dur.

Dans les cas d'ankylose fibreuse ou ostéo-fibreuse, quelques coups de ciseau faciliteront la rupture de l'ankylose et l'on se trouvera alors dans les conditions d'une articulation mobile. Il faut, du reste, dans toutes les opérations de ce genre, essayer de mobiliser par la rupture forcée ou d'ébranler par l'action du ciseau les articulations ankylosées.

Notre procédé type est alors applicable et l'opération en est considérablement simplifiée.

Comme il faut toujours, dans les opérations pour ankylose, se préoccuper du retour possible de la soudure osseuse, et qu'au poignet cet accident est particulièrement menaçant, à cause de l'abondance des tissus fibreux parostaux et des rapports intimes du périoste avec les gaines fibreuses des tendons, il faut faire des résections étendues et enlever au moins tout le carpe. Dans quelques cas d'ankylose diffuse on devra, pour plus de sûreté, retrancher toujours une certaine hauteur des extrémités antibrachiales ou même métacarpiennes, pour avoir entre les deux surfaces de section une cavité libre de 5 centimètres environ. Il faut d'autant plus enlever largement que les gaines tendineuses peuvent être déjà en partie ossifiées antérieurement à l'opération. Mais dans cette résection complémentaire, il suffira généralement d'enlever une hauteur de 10 à 15 millimètres des os de l'avant-bras.

Cette excision aura pour avantage de libérer l'articulation radio-cubitale inférieure et de rendre les mouvements de rotation de l'avant-bras. Dans le cas où les extrémités antibrachiales seraient fusionnées entre elles, il ne faudrait pas retrancher plus de 3 centimètres, surtout sur un sujet adulte pour lequel on craindrait la stérilité du périoste. A cette distance de l'interligne articulaire, on trouvera des surfaces osseuses déjà étroites pour une bonne adaptation des os opposés. Il faudra libérer les os contigus en sectionnant avec le davier-gouge les ossifications intermédiaires, sans diminuer leur longueur.

Dans cette opération, nous enlevons d'abord le carpe et secondairement les extrémités inférieures du radius et du cubitus. Au point de vue de la force et de l'utilité ultérieure du membre, *il vaut mieux raccourcir le levier de la main que celui de l'avant-bras.*

Lorsque l'articulation trapézo-métacarpienne, normalement indépendante, aura conservé sa liberté, l'opération sera beaucoup plus simple, car c'est autour de cette articulation que se passe le temps le plus délicat de la résection.

Si les os du carpe avaient acquis par l'éburnation une dureté exceptionnelle, on pourrait séparer la masse osseuse dans la substance spongieuse des renflements épiphysaires ou juxta-épiphysaires du radius et du cubitus; puis, après avoir rendu mobile le segment inférieur, on le dénuderait de haut en bas et on l'exciserait par fragmentations successives ou par un trait de scie.

Un bon moyen d'entamer ces masses éburnées, lorsqu'elles sont à découvert, c'est de les attaquer par la scie à volant qui peut mordre dans les tissus les plus durs. La voie ayant été tracée par une petite scie circulaire, on achève la section avec le ciseau.

Dans les cas de difformités compliquées d'ankylose, succédant à des

inflammations articulaires ou à des luxations, soit pathologiques, soit traumatiques, nous agirions généralement d'après les mêmes principes, c'est-à-dire par l'ablation du carpe, plutôt que par la résection antibrachiale. Au point de vue de la correction immédiate de la difformité, ces deux opérations donneraient le même résultat; mais, pour avoir une néarthrose à la fois solide et mobile, il vaut mieux enlever le carpe que réséquer les renflements des os de l'avant-bras.

C. DE QUELQUES PARTICULARITÉS DANS LA TECHNIQUE DE LA RÉSECTION DU POIGNET. — MANIÈRE D'EXCAVER ET DE MODELER LES EXTRÉMITÉS ANTIBRACHIALES. — CANALISATION DE L'EXTRÉMITÉ RADIALE. — DE LA SECTION DES TENDONS EXTENSEURS ET DE LEUR RACCOURCISSEMENT DANS LE BUT DE FAVORISER L'ACTION MUSCULAIRE.

La résection du poignet demande, comme nous venons de le dire, beaucoup de soin et même de minutie dans son exécution. C'est une opération longue, pour laquelle il ne faut pas mesurer le temps, à cause de la multiplicité des os qui sont intéressés. Rien de si facile dans certains cas que d'enlever les os du carpe isolés par des fongosités ou la suppuration de toute la loge carpienne; mais, lorsque les os de l'avant-bras et du métacarpe sont atteints, il faut les examiner minutieusement, et rechercher les altérations inégales et profondes qu'on ne voit pas tout d'abord. On doit, tout en respectant ce qui est sain, se méfier des débris osseux restés adhérents à la gaine périostique et qui, destinés à se nécroser ou à disparaître lentement par résorption, peuvent pendant longtemps empêcher la guérison de la plaie opératoire.

Cette opération n'exige pas d'autre appareil instrumental que celui que nous avons décrit, mais il est bon d'avoir de petits instruments, en tant que détache-tendons, daviers-érignes, pinces à dents multiples, pour manœuvrer facilement dans le champ opératoire qui est relativement étroit.

Dans les lésions primitives de la loge carpienne, les os de l'avant-bras et du métacarpe sont envahis secondairement et superficiellement en général. Suivant la profondeur de l'altération, il faut les abraser ou les réséquer dans toute leur épaisseur. Le couteau-gouge[1] rend des services particuliers pour excaver les surfaces articulaires malades et en modeler

1. Dans notre premier chapitre, en décrivant le couteau-gouge, nous l'avons indiqué comme tranchant d'un côté seulement. Il y a quelques années, en effet, nous nous servions de couteaux ayant d'un côté un bord tranchant et de l'autre un bord mousse, arrondi, très épais, dans le but de lui donner plus de résistance. Il fallait alors en avoir deux au moins, un pour creuser de gauche à droite, l'autre pour manœuvrer de droite à gauche; aujourd'hui nous nous servons de couteaux à double tranchant, renforcés par une arête médiane ou dos saillant, d'une épaisseur de 5 ou 4 millimètres. L'instrument est alors aussi solide que dans nos premiers modèles et peut se manœuvrer dans les deux sens.

de nouvelles. Tous les instruments d'abrasion (curettes tranchantes, gouges à main, rugines courbes) peuvent produire le même effet; mais le couteau-gouge est celui qui donne le plus de facilité pour ce travail. A mesure que l'on abrase l'os avec cet instrument, on reconnaît souvent que la lésion est plus profonde qu'on ne l'avait cru tout d'abord, et l'on découvre, au milieu du tissu spongieux, des séquestres tuberculeux infiltrés, non encore isolés des parties saines.

Si l'on a été obligé d'aller profondément, de dépasser l'épiphyse, il faut alors avec la petite scie cultellaire enlever une tranche régulière de l'os, ou bien canaliser le fond de la cavité séquestrale, et venir perforer l'os sur sa face dorsale. On introduira ensuite un drain dans ce trajet. Cette canalisation du renflement radial permettra de conserver une plus grande longueur et, par cela même, une base plus large et plus solide pour la constitution de la néarthrose.

Pour modeler au delà de l'épiphyse une surface condylienne analogue à la surface articulaire normale, il faut faire une section courbe à concavité supérieure, de manière à déterminer sur les bords du radius ou du cubitus une saillie qui représente les apophyses styloïdes enlevées. Nous nous servons dans ce but des petites scies que nous avons déjà décrites (fig. 70). Quand les os sont gras et tendres, il faut employer le couteau ostéotome de préférence à la scie. Il permet d'enlever des tranches successives jusqu'à la limite de l'altération. C'est la meilleure manière de modeler l'extrémité radiale. Ce modelage est particulièrement utile chez les sujets qui ont déjà dépassé l'âge favorable aux reproductions périostiques.

Pour assurer le glissement régulier des tendons du dos du poignet, Paul Vogt a proposé d'enlever avec le ciseau la couche compacte du radius, sous laquelle se trouvent les coulisses tendineuses. Il veut ainsi conserver plus sûrement les gaines et assurer le glissement ultérieur des tendons. L'idée est certainement bonne en principe, mais nous ne voyons pas bien dans quel cas elle serait utilement applicable. Nous craindrions que cette plaque osseuse n'entravât, chez les adultes, la formation d'une néarthrose régulière, en empêchant la rétraction régulière de la loge carpienne. Nous préférons nous contenter d'une résection sous-périostée régulière, en enlevant avec le détache-tendon, sur tout le pourtour de l'os, les lamelles sous-périostiques qui peuvent être saines. On a alors des éléments ossifiables plus susceptibles de s'adapter à la formation d'une néarthrose régulière, et les gaines tendineuses ne sont pas plus compromises.

Nous avons déjà repoussé formellement toute section des tendons extenseurs des doigts ou du poignet dans le but de faciliter l'opération. les divers procédés, décrits plus haut, nous ayant montré que l'on peut faire les résections les plus complètes en ménageant absolument tous

ces organes. J. Reverdin[1] a eu l'idée ingénieuse de les sectionner, mais pour les raccourcir. Partant de ce fait que les muscles extenseurs des doigts se trouveront trop longs, après l'ablation du carpe et des extrémités articulaires de l'avant-bras, pour pouvoir recouvrer une force suffisante, il a proposé d'en retrancher une certaine longueur afin de diminuer la partie non contractile du muscle et de laisser à ses fibres agissantes toute leur longueur, c'est-à-dire toute leur puissance de contraction.

Il est certain que le rapprochement des deux extrémités d'un muscle est une cause fatale de l'amoindrissement de son action. Mais, d'autre part, pour quela diminution de force soit définitive et entraîne des conséquences graves, il faut que le rapprochement soit considérable.

Tant que le rapprochement des insertions d'un muscle ne dépasse pas le cinquième et même le quart de la longueur de sa partie contractile, il peut recouvrer des contractions suffisamment énergiques. Il y a une gêne plus ou moins grande d'abord, mais l'adaptation finit par se produire[2]. Les fractures avec chevauchement considérable fournissent des exemples remarquables de cette adaptation.

Si les extenseurs des doigts sont lents à reprendre leur action après la résection du poignet, nous l'attribuons à l'atrophie antérieure à l'opération, et aussi à la section du ligament dorsal du carpe qui ne les bride plus suffisamment après certaines opérations. Le rapprochement de leurs insertions doit être tenu en compte sans doute, mais ce rapprochement est le même pour tous les muscles qui entourent le poignet (fléchisseurs et autres), *de sorte qu'il faudrait raccourcir non seulement les tendons du dos de la main, mais ceux de la face palmaire* si l'on cherchait à équilibrer par ce moyen toutes les puissances musculaires.

Nous ne voyons guère qu'une circonstance où le raccourcissement des tendons extenseurs serait réellement indiqué : c'est le cas de flexion extrême et permanente des doigts et de la main. Comme cette flexion impliquerait un grand raccourcissement des fléchisseurs, on ne pourrait contre-balancer cette diminution de longueur qu'

1. *Bulletin et Mémoires de la Société de Chirurgie.* 1878.

2. Dans ce raccourcissement graduel du muscle, ce n'est pas seulement la partie contractile qui diminue de longueur : le tendon revient aussi sur lui-même, comme tous les tissus fibreux en général, et comme les ligaments articulaires en particulier qui se rétractent dès que leurs insertions sont rapprochées. La rétraction propre du tissu tendineux est bien plus grande qu'on ne se l'est figuré théoriquement. La quantité de fibres élastiques qui entrent dans la structure des tendons fait comprendre cependant leur rétractilité, surtout quand les muscles ont une insertion très étendue par leur partie musculaire.

Dans des expériences sur la résection des extrémités carpiennes des os de l'avant-bras que nous avons faites sur des chiens adultes, dans le but spécial de nous éclairer sur ce point, nous avons trouvé, au bout de deux mois et demi, certains tendons à peu près aussi raccourcis que les muscles.

par la résection des antagonistes, c'est-à-dire des tendons extenseurs.

Mais, malgré toutes les chances qu'on a de faire réussir la suture, cette division a de grands inconvénients au point de vue du rétablissement de l'action musculaire. Elle retardera le moment où l'on pourra imprimer des mouvements passifs aux doigts ou leur faire exécuter des mouvements actifs; l'atrophie musculaire augmentera encore, et, quand les bouts des tendons seront assez soudés pour ne plus pouvoir être disjoints, les muscles, restés longtemps inactifs, seront trop faibles pour faire glisser ces tendons encore plus ou moins adhérents à leur gaine.

La soudure peut être insuffisante d'ailleurs, et l'on verra, si on les fait fonctionner trop tôt, les tendons se désunir.

Fig. 241 et 242. — Figures schématiques montrant le moyen de raccourcir les tendons sans interrompre leur continuité.



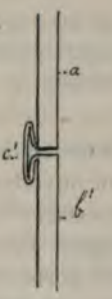

Fig. 241.—Perte de substance latérale, les deux bouts restant unis par une étroite bandelette.

Fig. 242. — Tendon suturé; la petite bandelette intermédiaire, ramassée sur un des côtés du tendon, assurerait sa continuité, si quelque accident faisait échouer la suture.

Si nous nous trouvions en présence d'un cas où le raccourcissement opératoire des tendons pût être avantageux, nous agirions de la manière suivante pour ne rien compromettre en cas d'échec :

Nous aurions recours à un procédé que nous avons déjà appliqué au tendon d'Achille, et qui permet de raccourcir le muscle sans interrompre la continuité de son tendon.

Quand le tendon est large, nous enlevons avec un très petit bistouri sa masse centrale. Nous le perforons et l'évidons de manière à laisser seulement la partie supérieure de ce tendon se continuer avec sa partie inférieure par deux bandelettes très étroites qui n'empêchent pas le rapprochement des deux bouts, mais qui, en cas d'échec de la suture, seraient suffisantes pour maintenir sa continuité. La fenêtre pratiquée, on en rapproche par la suture les deux bords supérieur et inférieur, et les montants latéraux se plissent sur les côtés et contribuent à la soudure

des deux bouts. Si le tendon est étroit, nous ne faisons pas une fenêtre, mais une perte de substance latérale, et laissons seulement une mince bandelette d'un côté. On rapproche et l'on suture les bords supérieur et inférieur de la plaie tendineuse; la bandelette intermédiaire se plisse alors sur elle-même et constitue un *tendon en réserve* pour le cas où les surfaces suturées se désuniraient et iraient reprendre leur position première (Fig. 241 et 242).

Le raccourcissement des tendons pourra être pratiqué avec avantage, et sans aucun des inconvénients que nous venons de signaler, dans les cas où ces organes auront été préalablement divisés par un traumatisme accidentel.

D. PANSEMENT DE LA PLAIE PRODUITE PAR LA RÉSECTION RADIO-CARPIENNE. — LENTEUR DE LA CICATRISATION CHEZ CERTAINS TUBERCULEUX. — MODIFICATIONS A EXERCER SUR LES FONGOSITÉS. — DANGER DU NITRATE D'ARGENT AU POINT DE VUE DES HÉMORRHAGIES.

En raison du voisinage des gaines tendineuses dorsales, dont plusieurs seront ouvertes, quoi qu'on fasse, il faut prendre toutes les précautions pour assurer l'écoulement des liquides et éviter le séjour des matières septiques. Dans les cas d'ostéo-arthrite fongueuse, nous plaçons deux drains perforants, un gros, de la plaie dorsale à la plaie cubitale, et un autre, plus mince, de la plaie cubitale à l'incision de décharge du côté radial. Les fongosités tuberculeuses ayant été excisées et cautérisées, on applique un pansement antiseptique, et l'on place ensuite le membre dans une attelle plâtrée, faite extemporanément, et qu'on fait sécher sur la table d'opération dans la position voulue. Elle doit être relevée en haut pour maintenir le métacarpe en extension, et arriver seulement jusqu'à la racine des doigts pour ne pas empêcher leurs mouvements. Si toutefois il y avait, au moment de l'opération, de l'inflammation dans la main, il faudrait pour le premier pansement une immobilisation plus complète. On doit avoir soin de tenir le pouce écarté des autres doigts en interposant du coton ou de la gaze phéniquée froissée.

Une bonne précaution à prendre, déjà recommandée par Lister, c'est de rompre les raideurs des phalanges au commencement de l'opération, pendant le sommeil anesthésique. C'est du temps de gagné, et les malades peuvent commencer à exercer leurs doigts dès qu'ils ne souffrent plus.

Dans les lésions chroniques et anciennes, nous ne suturons que la partie supérieure ou antibrachiale de la plaie, et son extrémité inférieure au niveau du deuxième métacarpien. Nous laissons la partie carpienne ouverte par un ou deux tubes et un petit sachet d'iodoforme. Il faut veiller cependant à ce que les tendons soient recouverts par la peau : s'il

apparaissent à nu dans la plaie, il faut ramener la peau sur eux et les recouvrir[1]. Comme toujours, du reste, on réunit d'autant plus que les tissus sont plus sains.

Dans la suture de la plaie antibrachiale, il faut avoir soin de saisir dans l'anse du fil le ligament dorsal du carpe afin de le reconstituer. C'est important au point de vue de l'action des extenseurs dont les contractions ultérieures sont gênées par l'absence de ce ligament qui les contient et leur sert de poulie de réflexion dans l'extension normale de la main. Il faut aussi suturer les deux lèvres de la gaine périostique, pour ramener vers l'axe du membre le tendon du long extenseur du pouce qui, sans cela, se rapprocherait du court extenseur et perdrait une partie de son action physiologique.

Chez certains sujets profondément scrofuleux et peu plastiques, dont les tissus sont le point de départ de ces granulations exubérantes qui ne peuvent pas arriver à s'organiser, on est obligé de modifier longtemps par des injections ou des cautérisations l'intérieur de la loge carpienne. Les drains perforants facilitent ces injections, et, en les enlevant momentanément, on peut aller cautériser avec le nitrate d'argent, tous les recoins de la gaine.

Mais nous devons ici faire une observation : le maniement des caustiques dans cette région n'est pas sans danger; deux fois, à la suite de ces cautérisations avec le fer rouge ou avec le crayon de nitrate d'argent enfoncé profondément dans les trajets fistuleux, nous avons eu des hémorrhagies qui nous ont forcé de lier, une fois la cubitale, une fois la radiale[2].

Au poignet, plus encore que pour les articulations que nous avons

1. Dans un cas où le paquet de tendons extenseurs restait à découvert dans la plaie que l'on ne pouvait réunir à cause du mauvais état des tissus profonds, nous les avons ramenés sous la peau par un point de suture lâche au catgut.

Dans un autre cas, le tendon du deuxième radial ayant été accroché accidentellement par l'effort non mesuré d'un écarteur et complètement arraché, nous avons rétabli sa continuité avec la gaine périostique au moyen d'un point de suture. Les mouvements d'extension du poignet se sont rétablis plus tard aussi bien que si cet accident n'eût pas eu lieu. Pour ces sutures destinées à réparer des divisions ou des arrachements des tendons, on emploiera, tantôt des fils absorbables, tantôt des fils métalliques, selon que la réunion aura chance de se produire rapidement ou que la coaptation devra être maintenue pendant longtemps. Dans ce dernier cas, le fil métallique donne plus de sécurité.

2. Dans le premier cas, il s'agissait d'une jeune fille de 12 ans, à laquelle nous avions enlevé, en juin 1863, le pyramidal, l'os crochu et une partie du grand os nécrosé ; les autres articulations intercarpiennes, protégées par des cloisonnements, paraissaient saines ; nous cautérisâmes ensuite au fer rouge la masse fongueuse qui entourait les os enlevés. Trois jours après survint une hémorrhagie qui nous obligea à lier la cubitale dans le fond de la plaie.

Plus récemment, après une résection totale du poignet chez un tuberculeux dont la plaie restait fongueuse, nous pratiquions des cautérisations avec le crayon tous les 7 ou 8 jours. Une de ces cautérisations atteignit la radiale, qui était elle-même entourée d'une couche épaisse de fongosités au niveau du trapèze, et une hémorrhagie se déclara. Nous mîmes l'artère à nu entre les tendons du long extenseur et du court extenseur du pouce, et nous la trouvâmes ulcérée latéralement et perforée.

examinées jusqu'ici, nous devons, dans les résections tardives, compléter l'opération par des pansements propres à ramener la plasticité des tissus intéressés et à prévenir le retour des fongosités.

C'est surtout dans les lésions anciennes et étendues, et dans les formes fongueuses, qu'il est nécessaire de maintenir pendant longtemps, quelquefois pendant plusieurs mois, des drains perforants dont on diminue graduellement le diamètre. On remplace bientôt les tubes par des crins, mais on ne supprime le drainage que lorsque les tissus périphériques ont pris la consistance, la netteté et la souplesse des parties normales.

A mesure qu'on se déterminera à faire plus hâtivement l'ablation du carpe, le traitement consécutif sera simplifié et surtout abrégé; on pourra avoir, en quelques jours, des réunions complètes et définitives de la plaie. Mais, quand on trouvera une loge carpienne remplie de fongosités et, au delà de cette loge, des ostéites à limites incertaines et à caractère douteux, on devra maintenir les drains qui entretiendront une irritation aseptique et, par cela même, efficace au point de vue du retour de la plasticité. On pourrait sans doute hâter la guérison de la plaie opératoire en enlevant les parties du manchon périostéo-capsulaire qui supportent les fongosités; mais, outre qu'on ouvrirait de nombreuses gaines tendineuses que ce manchon isole et préserve, on enlèverait les éléments de solidité de la néarthrose future.

Les drains sont parfaitement supportés, du reste; les granulations se condensent sur leur trajet et isolent les parties saines qui s'assouplissent et restent indolentes tout autour. Ils permettent aux injections modificatrices de pénétrer sur les parties profondes qu'il est encore nécessaire de modifier. Nous ne les enlevons que lorsque tous les tissus du poignet sont redevenus souples et indolents et que rien n'indique la présence d'un petit segment à détacher ou d'un nid rebelle de fongosités. Après plusieurs de nos premières opérations, il nous était arrivé de les supprimer un peu trop tôt, et nous avons été obligé de les rétablir, parce que la fermeture de la plaie avait été suivie de l'apparition d'un point douloureux ou fongueux. Aujourd'hui nous ne les supprimons que graduellement, et nous laissons même pendant quelque temps un petit faisceau de crins, comme soupape de sûreté. A cette période, le malade peut déjà se servir utilement de sa main, sans être trop gêné par la présence de ce corps étranger, qui est surtout utile dans les cas où un point osseux malade doit encore s'exfolier.

§ III. Du traitement orthopédique après les résections du poignet. — Position de la main; gouttière pour relever le carpe et le métacarpe; mobilisation des doigts; exercices d'opposition du pouce.

Nous avons montré toute l'importance du traitement consécutif après

les résections de l'épaule et du coude ; mais cette importance est encore plus grande après la carpectomie totale et la résection étendue du poignet. La délicatesse des mouvements qui sont sous la dépendance de cette articulation, bien qu'ils se passent en dehors d'elle ; la multiplicité des gaines tendineuses et des articulations de la main, nous font com-

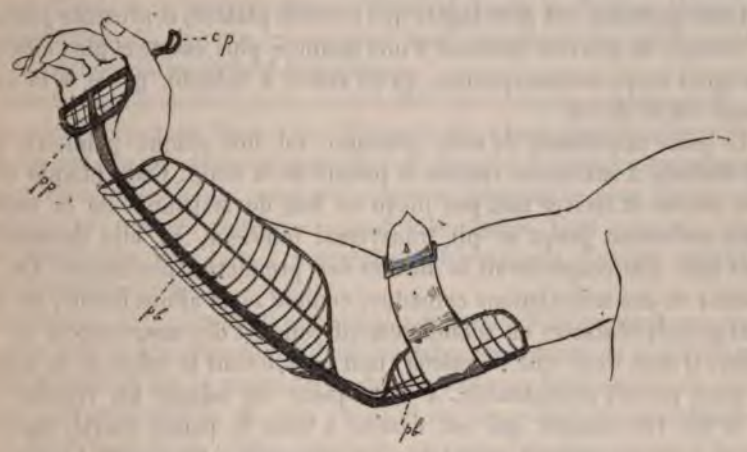

Fig. 243. — Carcasse en fil de fer de la gouttière antibrachiale, destinée à relever sur le dos de l'avant-bras la région carpo-métacarpienne après la résection du poignet.

p p, plaque palmaire destinée à relever la région métacarpienne, devant arriver en bas au niveau du pli transversal inférieur de la paume de la main ; *cp*, crochet en fil de fer souple pour pouvoir écarter le pouce ou le soutenir dans la position voulue ; *pb*, *pb'*, pièces brachiale et antibrachiale réunies entre elles et à la plaque palmaire par une forte nervure en fil de fer, assez souple cependant pour qu'on puisse, par l'effort des doigts, en changer la direction et lui imprimer les courbures propres à éviter les pressions douloureuses.

Cet appareil est garni d'ouate dans les premiers temps ; plus tard on le matelasse d'une manière fixe.

Pour relever le poignet quand la plaie est cicatrisée et pour donner, si besoin est, une inclinaison différente à la main, la porter vers le radius ou le cubitus, on peut faire articuler l'appareil entre la plaque palmaire et la portion antibrachiale. Rien de si facile que d'obtenir ces effets variés au moyen d'une double articulation ; mais la souplesse du fil de fer permet d'arriver au même but dans les premiers temps. L'appareil articulé, qu'on peut faire fabriquer avec élégance, sert surtout dans la seconde période du traitement, pour maintenir le poignet relevé en flexion dorsale et pour lutter contre les déviations latérales de la main, chez les sujets peu plastiques et dont les muscles ont été très atrophiés avant l'opération.

prendre d'avance l'importance des exercices propres à ranimer l'action des muscles et à conserver ou à rétablir la souplesse des articulations.

La main tend à tomber par son propre poids, ou bien elle est entraînée dans ce sens par la prédominance des muscles fléchisseurs. Cette prédominance physiologique est encore augmentée par l'atrophie des extenseurs. Il faut donc soutenir le poignet constamment et *pendant plusieurs mois*, quelquefois plus longtemps, et le relever au moyen d'une

attelle palmaire. Après le premier pansement ou dès que la région opérée n'est plus douloureuse, nous remplacerons l'attelle en plâtre par une attelle ou plutôt une gouttière en fil de fer de forme analogue, fixée à l'avant-bras et au coude par des courroies. Il faut la fixer au coude; sans cela, elle glisse en bas pendant que le malade se promène, et le métacarpe n'est plus relevé (Fig. 243).

Cette gouttière est plus légère que l'attelle plâtrée, et présente surtout l'avantage de pouvoir soutenir d'une manière plus exacte et plus efficace la région carpo-métacarpienne, qu'on relève à volonté, grâce à la souplesse du fil de fer.

La pièce importante de cette gouttière est une plaque palmaire qui est destinée à maintenir relevée la paume de la main. Cette plaque doit être étroite et arriver non pas jusqu'au bas de la paume de la main, mais seulement jusqu'au pli transversal inférieur. Si elle descendait plus bas, elle empêcherait la flexion des premières phalanges. Or, la raideur de ces articulations constitue, comme nous allons le voir, un des plus grands obstacles au rétablissement complet des mouvements de la main ; il faut donc que l'appareil, tout en relevant le talon de la main, ne gêne pas ces articulations. A cette pièce est adapté un crochet en fil de fer très souple, qui est destiné à tenir le pouce écarté, dans le cas surtout où, avant l'opération, des appareils intempestifs l'ont pour ainsi dire collé contre l'index.

L'avantage des appareils dont nous nous servons (mince attelle plâtrée ou gouttière à plaque métacarpienne), c'est de permettre au malade de se lever et de se promener. Il porte son appareil avec lui, et l'effet utile se continue toujours. L'attelle plâtrée est un peu lourde, mais la gouttière est plus légère.

L'appareil plâtré nous paraît préférable à tous les autres pour le premier pansement. On donne au membre la forme que l'on veut et on le maintient sans douleurs, mieux que par tout autre appareil, dans la forme qu'on lui a donnée tout d'abord. On peut par cela même maintenir les surfaces de section dans un écartement déterminé et invariable, en ayant soin de faire remonter l'appareil jusqu'à la racine des doigts et de fixer ces organes par des appendices en retour, des crochets, qui adhèrent aux parties et les empêchent de se déplacer. On peut ainsi se dispenser de l'extension permanente, exercée sur les doigts, qu'ont proposée quelques chirurgiens pour empêcher le métacarpe de se rapprocher des os de l'avant-bras.

Ces appareils à extension appliqués sur les doigts sont très incommodes; ils augmentent la raideur des articulations digitales et l'atrophie des muscles destinés à faire mouvoir ces articulations. L'appareil de Langenbeck, qu'on trouve figuré dans les auteurs allemands, et par lequel l'extension se fait séparément sur chaque doigt à l'aide de ban-

delettes emplastiques, la contre-extension s'exerçant au-dessus du coude, a en outre l'inconvénient de forcer le malade à séjourner au lit.

Pour maintenir la position de la main, on emploie à l'étranger les palettes de Stromeyer et de Lister. Celle de Lister, qui a pour but de relever la paume de la main, consiste en une attelle de bois, légèrement creuse dans sa partie antibrachiale pour recevoir l'avant-bras, et convexe, en dos d'âne, à sa partie palmaire. Mais les doigts peuvent se placer en légère flexion et, en cela, cet appareil vaut mieux que les palettes ordinaires, qui les laissent dans l'extension.

Quant aux appareils à pont, c'est-à-dire interrompus au niveau de la plaie pour la panser (Esmarch, Watson), ils n'ont plus grande utilité avec les pansements antiseptiques. Ils ont, du reste, le grand inconvénient d'immobiliser les doigts, renfermés dans le segment le plus éloigné du bandage, et, pour ce motif, ils doivent être rejetés. Tout appareil, pour être acceptable, doit laisser leur entière liberté aux diverses articulations phalangiennes.

Ici encore, avec des appareils simples et faciles à improviser, on peut remplir toutes les indications dans les premiers temps de l'opération. L'attelle plâtrée est le meilleur au début, mais on peut encore la remplacer par une attelle de zinc ou de fil de fer grillagé qu'on relève en haut au niveau de la partie palmaire, et qu'on applique après l'avoir garnie de coton fixé par des tours de bande. Se rendre bien compte des indications est toujours la chose importante ; on aura de nombreux moyens pour les remplir. Une fois la plaie cicatrisée, on remplace la gouttière flexible par une gouttière à plaque palmaire articulée, plus élégante et plus facile à manier.

Dès que le malade ne souffre plus (et souvent après l'opération il n'éprouve pas de douleur tant qu'il est dans son bandage), il faut lui recommander de mobiliser ses doigts avec l'autre main, et mieux encore lui ordonner d'exécuter de petits mouvements actifs de flexion et d'extension des doigts, de *jouer du piano* dans son appareil, qui quelquefois n'aura pas besoin d'être changé d'une quinzaine de jours.

Rien de fixe à l'égard du moment où il faut commencer des mouvements plus étendus; tout est subordonné à la douleur et à l'état de la plaie. Dans les cas graves, chez les sujets fongueux, il faudra quelquefois deux ou trois mois avant de leur faire exécuter des mouvements réguliers en dehors de l'appareil. Mais si la main est dans une bonne position, les mouvements actifs qu'exécutent les phalanges sont déjà très utiles. En donnant plus de liberté au pouce, en le laissant en dehors du bandage, on peut de bonne heure exercer utilement ce doigt et lui faire faire surtout de petits mouvements de circumduction

C'est grâce à cette précaution d'exercer les doigts de bonne heure qu'on empêchera l'atrophie des muscles qui doivent les mouvoir, et

que l'on préviendra l'ankylose tendineuse (conséquence fatale de l'inactivité dans des appareils trop immobilisants) et la raideur des articulations digitales.

Il faut donc s'occuper dès le début, et le plutôt possible, des mouvements des doigts; les mouvements propres du poignet ne viennent qu'après. Ils méritent cependant une grande attention, car en l'état où est la gaine périostéo-capsulaire dans les vieilles ostéo-arthrites, une réunion fibreuse à mouvements très limités a plus de chances de se former qu'une néarthrose régulièrement mobile. Il faudra donc porter son attention sur les radiaux, les cubitaux, le grand palmaire, c'est-à-dire sur les extenseurs et les fléchisseurs propres du poignet. On électrisera ces muscles, avant même qu'ils puissent exécuter des mouvements actifs, et en même temps on s'occupera des muscles de l'éminence thénar (opposant, court adducteur, abducteur), qui sont en général très atrophiés et qui doivent être plus tard indispensables pour le rétablissement des mouvements d'opposition. Les exercices de circumduction sont surtout nécessaires chez les sujets qui ont eu le pouce collé contre l'index dans des bandages inamovibles, et qui, après l'opération, ont ce doigt atrophié et sans force. Ils sont aussi particulièrement utiles dans les cas où le trapèze a été enlevé et le métacarpien correspondant réséqué.

Il faut, dans ce traitement post-opératoire, apporter une attention toute particulière aux articulations métacarpo-phalangiennes qui sont les plus difficiles à faire exercer par le malade et qui mettent toujours le plus de temps à reprendre leurs mouvements. Le malade remue bien volontiers les deux dernières phalanges ; il exécute parfaitement dans sa gouttière le mouvement de piano qu'on lui a recommandé, mais les articulations métacarpo-phalangiennes restent à peu près en dehors de son action. Depuis longtemps enraidies par les appareils appliqués dès le début de la maladie du poignet, elles n'obéissent pas aux mouvements alternatifs de flexion et d'extension que le malade imprime à ses extrémités digitales. Les longs fléchisseurs agissent seuls dans ces mouvements ; les interosseux, qui sont relativement plus atrophiés, ne peuvent pas par leurs contractions actives contribuer à déraidir la première phalange dont ils sont les fléchisseurs directs. Il faut alors tous les deux jours en moyenne, dès que la plaie est cicatrisée, faire plier de force ces articulations. C'est un mouvement douloureux pour le malade et qu'il cherche à éviter ; mais il faut insister, et insister avec persévérance, dans la conviction qu'on rend un très grand service à son opéré. C'est à ce moment qu'il faut lui faire *jouer du piano* hors de la gouttière, lui faire rouler une boule, tourner un bâton dans la main, etc., et ne pas négliger l'électrisation des interosseux.

Dès que le poignet a acquis assez de solidité, dès qu'il peut se tenir

tout seul dans l'axe de l'avant-bras, on doit donner plus de liberté au membre. On retirera chaque jour le membre de la gouttière pour le masser, le frictionner, l'électriser, et on remplacera pendant un temps plus ou moins long la gouttière par une bande de caoutchouc posée en écharpe autour du cou. L'opéré introduit la main dans l'écharpe de manière à l'appuyer par la région métacarpienne. L'élasticité du caoutchouc relève alors le métacarpe et remplit l'office de la plaque palmaire de la gouttière.

Il y a une grande différence à établir au point de vue de la difficulté du traitement consécutif entre les ablations simples, quoique totales, du carpe, et les résections totales, métacarpo-carpo-antibrachiales, ou seulement les carpo-antibrachiales. Dès qu'on a enlevé les renflements épiphysaires du radius et du cubitus (et surtout si l'on a réséqué plus de trois centimètres de ces os), la reconstitution de l'articulation rencontre beaucoup plus d'obstacles et demande plus de soins.

La simple ablation des os du carpe isolés par le pus ou les fongosités est suivie d'une guérison rapide quand les os limitants ne sont pas altérés ; ce sont ces cas qui guérissent tout seuls chez les sujets jeunes et relativement plastiques.

Mais pour le rétablissement d'une articulation solide et automobile dans les cas de résections complexes et étendues, la tâche du chirurgien est plus ardue.

C'est une question de temps, d'attention et de patience. Tant que la main est mal fixée, elle tend à être déviée par l'action de certains muscles (fléchisseurs, adducteurs) ou l'effet de la pesanteur. Ce danger augmentera si on laisse travailler trop tôt le malade ou même s'il s'exerce à porter des poids trop lourds. Il faut donc le surveiller, s'adresser à son intelligence et lui faire bien comprendre l'importance des conseils qu'on lui donne.

Pendant plusieurs mois, il faut se préoccuper de la direction de la main, la rectifier aujourd'hui dans un sens, demain dans un autre, la modeler en un mot, en luttant contre les causes incessantes de déplacement, tant que la néarthrose n'est pas solidement établie.

Le temps nécessaire à cette consolidation variera selon la lésion, l'âge du sujet, le degré de destruction des éléments reconstitutifs de l'articulation. Quelques-uns de nos opérés ont eu le poignet solide au bout de deux mois; chez d'autres, au bout de dix mois, il fallait le soutenir encore.

Nous le répétons : on n'aura de bons résultats orthopédiques et fonctionnels qu'en donnant à ses opérés tous les soins nécessaires, quelle que doive en être la durée. Là est tout le secret du succès définitif dans les cas difficiles.

§ IV. Des indications de la résection du poignet et des diverses opérations conservatrices applicables à cette région.

A. RÉSECTION DANS LES OSTÉO-ARTHRITES AIGUËS ET CHRONIQUES. — PRÉFÉRENCE A DONNER AUX OPÉRATIONS PLUS ÉCONOMIQUES DANS L'ENFANCE. — ABLATION PARTIELLE DU CARPE; GRATTAGE ET ÉVIDEMENT DE LA LOGE CARPIENNE. — PROCÉDÉS DE CAUTÉRISATION APPLICABLES AUX ARTHRITES FONGUEUSES DU POIGNET.

Plus notre expérience s'étend, plus nous sommes disposé à intervenir de bonne heure dans les ostéo-arthrites suppurées du poignet, chez l'adulte, quelle qu'en soit l'origine. L'ablation du carpe donne de si beaux résultats au point de vue orthopédique et fonctionnel, et amène des guérisons si rapides, que nous sommes de plus en plus partisan de cette opération. Il y a de graves inconvénients à laisser traîner ces ostéo-arthrites dès qu'elles présentent des foyers de suppuration; la conservation aboutit le plus souvent à des désordres qui réclament plus tard l'amputation de l'avant-bras, et le traitement par des bandages successifs donne les plus mauvais résultats. Le malade ne souffre pas, il est vrai, mais ses muscles s'atrophient; ses doigts s'enraidissent; les tendons deviennent adhérents à leur gaine; les articulations s'ankylosent et, quand le malade à bout de patience réclame une opération, on se trouve dans des conditions infiniment plus défavorables que si on l'eût opéré dès que les foyers se sont mis à suppurer. Les bandages silicatés qu'on fait souvent arriver jusqu'au bout des doigts, par l'exagération intempestive d'un principe bon en soi, rendent dans le cas présent de déplorables services. Dès qu'il y a un foyer de suppuration ouvert ou non, et surtout dès que le stylet pénètre dans le carpe, entre les divers os, il y a pour nous indication de mettre le foyer à nu et, en règle générale, d'enlever toute la masse carpienne. Ce n'est que dans les cas d'ostéo-arthrite limitée par des cloisonnements des synoviales, et surtout dans les cas de nécrose d'un ou de plusieurs des os carpiens isolés par une sorte de capsule séquestrale, qu'il faut faire des opérations économiques.

S'il s'agit d'une arthrite suppurée aiguë ou subaiguë, d'origine traumatique ou infectieuse, nous croyons encore plus indiqué de faire l'ablation du carpe. Des incisions multiples peuvent amener la guérison dans les cas récents, et il faut commencer par là, dès qu'une plaie pénétrante du carpe se met à suppurer; mais si l'on se trouve en présence d'une arthrite suppurée datant déjà depuis assez longtemps pour que les cartilages soient détruits ou nécrosés dans une certaine étendue, il ne faut pas se borner à cette simple arthrotomie qui laisserait après elle un poignet ankylosé. Les incisions évacuatrices sont d'ailleurs

beaucoup moins sûres dans leurs effets que l'ablation du carpe, qui seule permet de faire des débridements suffisants et de réaliser les conditions d'une opération antiphlogistique et antiseptique.

Il n'y a pas d'articulations si mal disposées que celles du carpe, pour être traitées par la simple arthrotomie ; quelque multipliées que soient les incisions, elles ne peuvent drainer tous les culs-de-sac. Dans une suppuration infectieuse, il faut débarrasser le plus tôt possible la loge carpienne de tout son contenu.

Nous n'avons jamais fait de résections typiques du poignet dans le jeune âge. Nous avons eu cependant à traiter un certain nombre de ces ostéo-arthrites chez les enfants scrofuleux, et nous en sommes venu à bout par l'expectation, aidée des seules ressources de l'hygiène et de la thérapeutique interne, ou par des opérations économiques qui consistaient dans l'ouverture et l'abrasion des foyers, l'ablation des séquestres, la cautérisation des fongosités et l'excision des parties trop malades ou gênantes au point de vue orthopédique.

Nous avons fait ainsi quelques ablations partielles, mais nous n'enlevions guère que des parties nécrosées entourées de fongosités et isolées par des cloisonnements du reste du carpe ; nous ne faisions pas de résections typiques. Chez les jeunes enfants, des cautérisations au fer rouge ou au thermocautère, à travers les trajets fistuleux plus ou moins agrandis par le bistouri, ou bien pénétrant directement dans les foyers fongueux, nous ont généralement réussi ; mais la guérison est lente, en général, et ne devient définitive qu'après l'élimination de quelques parcelles nécrosées. C'est pour ce motif que nous faisons aujourd'hui ces cautérisations avec un soin tout particulier, et qu'avant de porter le thermocautère au milieu du carpe, nous faisons préalablement une opération de recherche, pour enlever les petits séquestres qui retardent toujours la guérison. Il est des cas cependant où la tuméfaction des parties fongueuses ou infiltrées est telle qu'il est difficile de se reconnaître au milieu d'elles. On cautérise alors dans la masse des fongosités, laissant à la nature le soin d'éliminer ce qui ne peut plus vivre.

Une jeune fille de 12 ans[1] entra à la clinique en 1878, ayant au niveau des articulations du carpe et dans les gaines adjacentes des amas de fongosités qui donnaient au poignet un diamètre triple de celui du côté sain. Si ce n'eût été la marche de la maladie et la mollesse des tissus, on aurait dit un néoplasme, un sarcome.

Le stylet, introduit par les fistules, rencontrait dans la loge carpienne des fragments osseux très raréfiés, mais qui paraissaient encore adhérents (séquestres vivants) ; c'était une bouillie de consistance inégale dans laquelle les os et leur périoste, les tendons et leurs gaines, étaient

1. Thèse de Métral. *De la résection sous-périostée du poignet*. Lyon, 1882.

confondus. Nous attaquâmes ces fongosités par le cautère conique de Paquelin. Nous fîmes pénétrer le cautère par les fistules; puis nous traversâmes de part en part la loge carpienne, en enfonçant le cautère un peu au-dessous de la partie moyenne du deuxième métacarpien et le faisant ressortir vers le bord cubital du carpe. Nous passâmes à travers ces os réduits en bouillie; nous lardâmes en divers sens cette masse fongueuse avec des cautères plus petits, en nous tenant toujours à distance des vaisseaux. Des trajets ouverts sur la face palmaire au-dessous des éminences thénar et hypothénar, quoique très fongueux, ne furent que superficiellement cautérisés; mais, par le trajet dorso-cubital indiqué plus haut, nous avions tunnellisé cette masse. On voyait le jour à travers. Cette opération fut suivie d'un résultat excellent; de parcelles osseuses très raréfiées s'éliminèrent; les fongosités se réduisirent et, grâce à des cautérisations complémentaires avec le nitrate d'argent et à un traitement général par l'iode et les bains salés et sulfureux, les tissus reprirent peu à peu un aspect plus normal et les mouvements des doigts et du poignet se rétablirent, malgré les graves désordres que nous avions constatés dans les gaines tendineuses et les tendons eux-mêmes. Le raclage n'eût pas été applicable ici : on n'eût su où arrêter l'action de la curette; tout était confondu. C'est dans ces formes diffuses que la cautérisation nous paraît particulièrement applicable, et elle nous a fourni, dans le cas présent, un résultat qui nous paraît digne d'être cité. Cette jeune fille est institutrice aujourd'hui et se sert parfaitement de sa main pour tous les travaux d'adresse et de force modérée (écriture, couture, etc.). Elle jouit, nous a-t-elle écrit, de tous ses mouvements.

Nous avons préconisé depuis longtemps cette tunnellisation des os courts pour le tarse. Elle nous a fourni des résultats excellents chez les enfants scrofuleux. Appliquée au calcanéum, à l'astragale, aux articulations tarso-métatarsiennes, elle rend les plus grands services. Mais, à la main, elle serait pleine d'inconvénients, si elle était pratiquée directement à travers les trajets fistuleux. Le carpe est trop mince et entouré de trop d'organes importants pour qu'on puisse hardiment le transpercer avec un fer rouge. Il nous a fallu des cas exceptionnels pour que nous y eussions recours. Ce n'est donc pas ainsi que nous entendons la cautérisation du poignet, et habituellement nous la pratiquons tout autrement. Par des incisions faites avec toutes les précautions pour ne léser ni les vaisseaux, ni les tendons, ni les nerfs, nous mettons à nu les articulations que nous voulons attaquer; puis nous les abrasons, nous les évidons, et après avoir éloigné les parties nécrosées et cariées, nous cautérisons le fond de la plaie au fer rouge, en ayant bien soin de ne pas dépasser l'épaisseur du carpe. Les os des jeunes enfants se rapprochent des parties molles par leur vascularité et leur rapidité à bour-

geonner, et ils sont très heureusement modifiés par ces cautérisations qui laissent des voies ouvertes pour l'exfoliation des parties nécrosées. Avec le thermocautère, du reste, ces cautérisations ne sont jamais très profondes. Les noyaux d'ossification des petits os du carpe peuvent ainsi s'éliminer et laisser leur enveloppe cartilagineuse qui conservera son indépendance au milieu des os voisins et reconstituera un os plus ou moins régulier. L'ankylose n'est pas le résultat fatal de ces cautérisations chez les enfants, et surtout à l'âge où le carpe est en grande partie cartilagineux. L'ossification y est, du reste, plus ou moins troublée dans son évolution.

La main reste toujours plus petite après ces cautérisations et ces abrasions articulaires, mais, bien que nous n'ayons pas pu faire la comparaison, nous croyons que l'atrophie serait encore plus considérable après l'ablation totale du carpe.

Nous n'avons pas eu occasion de faire l'ablation totale et régulière du carpe au-dessous de douze ans, mais ce serait aller trop loin que de dire qu'il n'en faut jamais faire plus tôt. Dès que les petits os sont ossifiés, on peut être amené, par la généralisation de la carie, à opérer un nettoyage complet de la loge du carpe[1].

On fera alors une opération qui sera plutôt un évidement qu'une résection; on nettoiera avec la curette toute la loge carpienne et on ne réséquera rien. Ce n'est pas la simple carpectomie, c'est-à-dire l'ablation du carpe seul, que nous redoutons à cet âge; c'est surtout la résection totale qui, en même temps que les os du carpe, enlèverait les renflements des os de l'avant-bras et leur cartilage d'accroissement.

Une fois l'ossification normale terminée, on ne rencontre plus ces formes fongueuses avec médullisation rapide des os; ce sont les formes séquestrales ou érodantes qu'on observe surtout chez l'adulte. Nous avons pratiqué la résection du poignet sur un tuberculeux âgé de soixante-cinq ans. La guérison n'a pas été complète, puisqu'il est toujours resté un trajet fistuleux, mais le malade a pu se servir de sa main pendant trois ans et demi. Il succomba, en décembre 1886, à une tuberculose pulmonaire. L'autopsie est relatée plus loin. C'est surtout entre treize et quarante ans que l'opération est indiquée dans les ostéoarthrites tuberculeuses.

1. Les résections du poignet ont été rarement pratiquées dans l'enfance. Culbertson n'en a trouvé aucun cas au-dessous de dix ans. Fagan (de Belfast) a réséqué avec succès le poignet chez un enfant de 6 ans, en 1876. Trois ans après, l'enfant se servait parfaitement de sa main opérée. Malheureusement, par la lecture de l'observation, on ne peut pas apprécier l'étendue de la résection et déterminer exactement le résultat obtenu. (*Notes of diseases of the wrist*, in *British medical Journal*, mai 1880.)

B. DE LA RÉSECTION DU POIGNET CHEZ LES TUBERCULEUX. — CAUSES QUI ONT PU FAIRE CROIRE A LA GRAVITÉ PLUS GRANDE DE CETTE RÉSECTION. — CAS OÙ L'AMPUTATION DE L'AVANT-BRAS DOIT ÊTRE PRATIQUÉE ; RÉSULTATS DE LA RÉSECTION DANS LES FORMES GRAVES DE LA TUBERCULOSE POUR LESQUELLES IL EUT ÉTÉ PLUS RATIONNEL D'AMPUTER.

Une des causes qui ont contribué si longtemps à discréditer la résection du poignet, c'est la persistance des suppurations intarissables et la difficulté d'arriver à une guérison stable. Les sujets ne succombaient pas à la résection, mais le poignet restait fongueux ; la main ne reprenait pas ses fonctions; les doigts demeuraient raides et sans force, et, au bout d'un certain temps, la phthisie pulmonaire ou d'autres localisations viscérales venaient démontrer la généralisation de la tuberculose. Nepveu[1] a fait le triste tableau des résections du poignet dont il avait pu rassembler les observations et connaître le résultat définitif jusqu'au mois d'août 1882. Il en a conclu que la résection du poignet est une opération particulièrement défavorable dans les cas de tuberculose. Gangolphe[2] répondit, peu de temps après, à cette impression pessimiste, en publiant des faits nombreux recueillis à notre clinique, qui montraient que la tuberculose se comportait au poignet comme ailleurs. Nous avons depuis longtemps insisté sur ce fait qui nous paraît fondamental dans la pathogénie des affections chroniques des articulations, c'est que la tuberculose est la même partout, et qu'elle n'emprunte pas un caractère de gravité particulière à sa localisation dans une articulation, quand cette articulation est abordable et peut être complètement débarrassée de ses produits morbides par une intervention opératoire[3].

Les résultats des anciennes opérations sont certainement très mauvais dans leur ensemble; ils sont plus mauvais que ceux des résections du coude et de l'épaule, faites dans des conditions en apparence analogues; mais pourquoi? Il nous paraît facile d'en trouver les raisons. Si l'on a jusqu'ici si mal réussi à l'articulation du poignet, c'est qu'on y a opéré dans de plus mauvaises conditions que dans les précédentes articulations; c'est qu'on s'est décidé trop tard et en désespoir de cause; c'est qu'on y a opéré par des procédés défectueux en laissant subsister des portions d'os malades, qui entretenaient indéfiniment la suppuration. On considérait cette résection comme très difficile (et elle l'était en effet autrefois, avant l'anesthésie), et on limitait

1. *Revue de chirurgie*. N° de mai 1883.
2. *Revue de chirurgie*. N° de mai et de février 1884.
3. Si la tuberculose paraît quelquefois plus grave au poignet qu'à d'autres articulations, ce n'est pas qu'elle soit plus maligne, c'est qu'elle trouve, dans la multiplicité des gaines et des articulations, des conditions favorables à sa propagation et qu'elle envahit bientôt des régions où l'on peut difficilement la poursuivre. Mais au poignet, comme partout, il y a des tuberculoses graves et des tuberculoses bénignes.

l'opération à l'ablation des parties les plus altérées et les plus facilement accessibles.

Mais qu'on entreprenne cette opération avec les idées qui doivent nous diriger dans toutes les résections; qu'on n'attende pas que la carie ait dépassé de tous côtés les limites du carpe, que les fongosités aient envahi les gaines voisines, et surtout que l'atrophie des muscles et l'agglutination des tendons dans leurs gaines aient rendu tout mouvement des doigts impossible. Qu'on se persuade bien, en outre, qu'il faut poursuivre patiemment hors du carpe et dans tous les os limitrophes les amas de fongosités et les foyers caséeux; qu'on s'attache ensuite tout particulièrement à la direction rationnelle du traitement consécutif, et l'on aura des résultats tout autres que ceux qu'ont signalés les adversaires de cette résection, comme on pourra le voir à la fin de ce chapitre.

Avant l'antisepsie, lorsque non seulement la résection ne pouvait pas faire tarir rapidement la suppuration, mais qu'elle était une cause de complications infectieuses, les opérés étaient exposés à une foule d'accidents qui empêchaient l'ablation des os malades de produire ses effets rationnels. Ils ne pouvaient lutter contre ces complications aggravantes (érysipèles, fusées purulentes, etc.), et, après avoir suppuré longtemps, ils succombaient sans avoir été guéris.

Mais aujourd'hui il en est tout autrement[1]. Nous avons opéré, malgré nous, en quelque sorte, des sujets tuberculeux, phthisiques avérés (hémoptysies, signes stéthoscopiques d'un commencement de fonte tuberculeuse) qui ne voulaient à aucun prix se laisser amputer et qui nous demandaient l'opération qu'ils avaient vue réussir chez d'autres malades de la clinique. Nous les opérions contre toute espérance, en déclarant que l'amputation était la seule opération rationnelle, et nous les avons vus plusieurs fois se rétablir et vivre pendant un certain temps avec une main qui leur rendait les plus grands services.

Nous conservons, malgré ces succès inespérés, les mêmes idées sur la supériorité de l'amputation dans des cas semblables, mais il est bon qu'on sache que l'on peut réussir et qu'il reste encore quelques chances de succès, si le malade, inébranlable dans la résolution de conserver son membre, veut absolument les courir.

Des sept sujets que nous avons opérés dans ces conditions, l'un, réséqué en 1883[2], est encore conducteur de voitures de vidanges et fait régulièrement son travail nocturne depuis lors, malgré une caverne pulmonaire dont la présence amène tous les hivers les complications

1. Des cinq réséqués pour carie dont Métral a rapporté les observations dans sa thèse, en 1882, aucun n'est mort. Et sur ces cinq, quatre avaient présenté des symptômes inquiétants du côté des poumons : l'un avait eu plusieurs hémoptysies ; les autres toussaient et avaient les sommets légèrement atteints ou suspects.

2. Cl. Bariot (observation 11 du premier mémoire de Gangolphe), âgé de 52 ans aujourd'hui.

les plus graves. La tuberculose n'a pas reparu dans le poignet. Un autre, âgé de 64 ans[1] au moment de l'opération, et atteint d'infiltration tuberculeuse des sommets, s'est servi pendant trois ans et demi de son membre opéré et a succombé aux progrès de la lésion pulmonaire. Un troisième, opéré à cinquante-quatre ans, il y a un an, est à peu près cicatrisé et a des doigts très mobiles et une forme très régulière. Deux autres ont été perdus de vue, et quoiqu'ils aient quitté la clinique avec un état général légèrement amélioré, nous croyons qu'ils ont dû succomber, et nous les comptons plus loin parmi les morts dans notre statistique. Un sixième est mort deux mois après l'opération, après avoir été délivré de toutes douleurs. Un septième enfin, opéré il y a trois ans au poignet droit, s'est rétabli malgré la réapparition des hémoptysies après l'opération, et a recouvré un poignet des plus réguliers, et qui lui avait permis de reprendre son travail pénible de jardinier, quand, à la suite d'un refroidissement, il a été enlevé, il y a cinq mois, par une poussée aiguë sur les poumons.

En pareil cas, si le chirurgien se décide à intervenir, il doit proposer l'amputation et presser sur la décision de son malade, en lui montrant que la soustraction de son membre le guérirait beaucoup plus vite et surtout beaucoup mieux ; mais si le malade ne veut pas se rendre à ses arguments, il ne doit pas lui refuser la résection. Dans ces conditions, le sujet aura d'autant plus de chances de guérison que l'opération aura été plus complète et que la loge carpienne aura été mieux nettoyée de ses fongosités et des parcelles osseuses cariées qui peuvent rester adhérentes au périoste.

C'est pour les cas de ce genre qu'on pourrait se demander si la résection sous-périostée ne doit pas être abandonnée pour la méthode ancienne. Nous répondrons encore ici que, par l'excision et le raclage des fongosités, suivis de la cautérisation de la paroi périostéo-capsulaire, on modifie suffisamment cette paroi pour qu'elle soit le point de départ de processus plastiques qui amèneront la cicatrisation de la plaie. On n'interrompt pas alors la continuité de la gaine périostéo-capsulaire et on conserve à l'opération tous les avantages de la méthode sous-périostée.

Si nous revenons pour une dernière fois sur un des points fondamentaux de notre doctrine, c'est que nous sommes sur un terrain qui paraît au premier abord des plus favorables aux idées opposées aux nôtres.

L'assimilation des fongosités tuberculeuses aux néoplasmes sarcomateux est une idée absolument fausse qui a fait commettre beaucoup d'erreurs en chirurgie, surtout à ceux qui ont vu, dans toutes les gr

1. P. Pothier (observ. 1 du mémoire de Gangolphe).

nulations des plaies chroniques, des fongosités tuberculeuses et qui ont généralisé à toutes les membranes suppurantes le principe de la destruction radicale et systématique, non seulement de la couche granuleuse, mais de la membrane qui la supporte.

On verra plus loin, du reste, dans la relation des résultats orthopédiques et fonctionnels de la résection du poignet, les observations de tuberculeux qui, malgré d'autres localisations osseuses de la plus grave signification, ont obtenu depuis plusieurs années une guérison locale des plus parfaites qui leur permet de se livrer à des travaux manuels, pénibles et réguliers (obs. Corterg, Barriot, Deffait). Rien n'est, du reste, variable comme le pronostic de la carie osseuse. Bien que la tuberculose interne doive toujours être redoutée comme une de ses suites ou du moins comme une manifestation plus ou moins éloignée du même principe morbide, sa marche est subordonnée à la nature du terrain, c'est-à-dire à l'état général du sujet, et, après une résection, au genre de vie que suivra l'opéré et aux soins qu'il pourra recevoir.

On ne guérit pas plus certains tuberculeux par la résection du poignet que par les autres résections, mais on les guérit tout aussi bien, c'est-à-dire qu'on leur laisse une main dont ils peuvent se servir très utilement pendant quelques années, jusqu'à ce que la tuberculose interne mette fin à leur vie. Mais, comme nous l'avons dit, *quand la plaie est bien guérie, ce n'est pas par le poignet que l'infection générale arrive*. Elle a d'autres sources et d'autres causes, et l'amputation n'eût pas été plus préservatrice.

C. DES RÉSECTIONS SEMI-ARTICULAIRES OU PARTIELLES DU POIGNET DANS LES OSTÉO-ARTHRITES SUPPURÉES. — ABLATIONS ISOLÉES D'UN OU DE PLUSIEURS OS DU CARPE. — RÉSECTION D'UNE DES EXTRÉMITÉS ANTIBRACHIALES.

Les résections semi-articulaires radio-carpiennes comprennent l'ablation de la première rangée du carpe ou la résection isolée des extrémités antibrachiales. Si ces dernières peuvent être quelquefois pratiquées, les premières ne sont guère acceptables, sauf dans quelques cas tout à fait exceptionnels. C'est en enlevant tous les os du carpe, sauf le trapèze qui a son articulation à part, et le pisiforme qui ne gêne pas le drainage de la loge, qu'on peut pratiquer une antisepsie efficace. Tous les os du carpe enlevés, le drainage est facile et complet, et les causes de rétention sont éloignées. L'ouverture est assez large pour que l'articulation radio-cubitale inférieure puisse être détergée ainsi que les prolongements intermétacarpiens.

Les résections partielles du poignet, c'est-à-dire les résections qui n'enlèvent qu'une partie des os du carpe ou une partie des extrémités antibrachiales ou métacarpiennes, sont encore de plus mauvaises opéra-

tions dans les arthrites aiguës. Les communications des synoviales carpienne, carpo-métacarpienne, et radio-carpienne déterminées par l'ablation d'un seul os de la première rangée, expliquent la gravité de toute opération qui laisse derrière elle de nombreux culs-de-sac synoviaux, réceptacles sinueux et profonds de matières septiques qu'il est impossible de drainer. Voilà pourquoi *le déblaiement de la loge carpienne est la première indication à remplir.*

Dans les lésions chroniques, les résections partielles ne sont admissibles que lorsque des cloisonnements protecteurs ont isolé les os malades des articulations saines. On peut, par cela même, dans certains cas, se borner à enlever un ou deux os nécrosés et déjà isolés des parties voisines. Mais ici, il ne faut pas encore se faire d'illusion, et pour peu que les os voisins soient malades, il faut les enlever, et non seulement au point de vue de l'intérêt vital, mais encore au point de vue orthopédique. Nous avons fait plusieurs fois, dans de vieilles ostéo-arthrites qui marchaient à la guérison, l'extraction isolée d'un ou de plusieurs os du carpe dans les conditions que nous indiquons, mais, la guérison obtenue, nous avions ou un poignet ankylosé, ou un poignet dévié : en somme, un résultat orthopédique bien inférieur à celui que nous obtenons après l'ablation totale du carpe.

Les résections isolées de l'extrémité inférieure du radius ou du cubitus ont été assez souvent pratiquées, mais avec des résultats divers, explicables par les rapports des parties enlevées avec la synoviale carpienne. La résection de la tête du cubitus, n'ouvrant pas l'articulation radio-carpienne, quand on avait soin de laisser l'apophyse styloïde sur laquelle s'implante le ligament triangulaire, a toujours eu des suites plus bénignes que la résection du radius, qui avait d'ailleurs pour résultat une difformité inévitable. Avec l'antisepsie, la résection isolée du cubitus sera encore plus acceptable, et l'on pourra éviter l'ankylose qui était le résultat si fréquent de la propagation de l'inflammation secondaire aux articulations voisines. (Voy. chap. XIV.)

D. DU SIÈGE DES LÉSIONS OSSEUSES DANS LES OSTÉO-ARTHRITES DU POIGNET.

L'importance que nous avons donnée à l'ablation du carpe a été moti par l'altération primitive de ses articulations et de ses os propres dans plupart des ostéo-arthrites du poignet. L'origine de l'arthropathie le plus souvent osseuse; mais ici, plus que dans toute autre articulati on rencontre de ces cas douteux où, même après avoir ouvert l'arti lation et extrait les différents os, on ne peut dire exactement s'il s'a d'une synovite primitive ou d'une inflammation d'un des petits os

carpe propagée aux articulations voisines. Pour pouvoir être affirmatif, il faudrait assister au début des processus.

Dans nos trente dernières résections du poignet, quinze fois au moins la lésion avait débuté par les os. Il y avait dans le tissu osseux, soit carpien, soit antibrachial, soit métacarpien, des foyers caséeux ou nécrotiques, ayant exigé pour évoluer beaucoup plus de temps que les fongosités synoviales qui étaient récentes et sans infiltration caséeuse appréciable. Les autres cas étaient d'origine synoviale ou douteux. Il faut être très réservé en pareille circonstance, car lorsqu'un foyer de fongosités se développe sous le cartilage, ou sur ses limites, ou bien sous le périoste au point où se réfléchit la synoviale, il envahit presque en même temps l'articulation ; et c'est s'illusionner singulièrement que de croire qu'on pourra, au bout de quelques mois, trouver le point précis où il a pris naissance.

Nous répéterons à propos du poignet ce que nous avons dit pour le coude. On ne peut pas juger de la fréquence relative de l'origine synoviale ou de l'origine osseuse par les pièces de résection. Les lésions qui ont débuté par la synoviale sont en réalité plus fréquentes que ne le ferait supposer l'examen de ces pièces. Mais, comme elles guérissent sans résection, on n'a pas l'occasion de les constater en faisant ces opérations.

Des quinze pièces sur lesquelles l'origine osseuse était manifeste, six démontraient une origine radiale; la cubitus a été une fois le point de départ de l'arthrite; le métacarpe deux fois. Les os du carpe paraissent avoir été, seulement dans cinq ou peut-être six cas, l'origine de la tumeur blanche. Cette proportion paraît en désaccord avec la fréquence de l'origine carpienne que nous rappelions plus haut; mais ce désaccord n'est qu'apparent, car, dans les quinze cas d'origine synoviale ou douteux, c'est entre les petits os du carpe ou à leur niveau que la tumeur blanche a pris naissance. De sorte que nous avons, sur trente cas, vingt cas de lésions carpiennes prédominantes contre dix lésions d'origine extra-carpienne.

E. INDICATIONS DES RÉSECTIONS TRAUMATIQUES DU POIGNET. — PLAIES PAR ARMES A FEU; ESQUILLOTOMIE ET RÉSECTIONS TYPIQUES. — RESTAURATION DES MUSCLES ET DES TENDONS DANS LES CAS DE VASTES PLAIES CONCOMITANTES DES PARTIES MOLLES.

La question ne peut pas être jugée par l'expérience des grandes guerres passées, l'antisepsie ayant complètement changé les indications des résections traumatiques, même pour les articulations les moins favorables au maintien de l'asepsie. Les résultats de la guerre d'Amérique et de la guerre Franco-Allemande avaient été très peu encourageants,

puisque Otis[1] n'a retrouvé que des mains difformes ou fonctionnant très imparfaitement sur 68 opérés, et que Gurlt n'a constaté qu'un résultat bon, huit médiocres, six mauvais, et un très mauvais.

D'après les idées que nous avons déjà exposées, on devra recourir le plus souvent, et au début, à l'esquillotomie après les perforations du poignet par un projectile. On enlèvera les esquilles, les corps étrangers, et l'on pansera antiseptiquement. On nettoiera la loge carpienne de manière à laisser le moins possible de causes de rétention et d'infection. Si la plaie s'infecte, on fera une ablation régulière et totale du carpe. Les fracas, portant à la fois sur le carpe et les extrémités du radius et du cubitus, présenteront plus souvent l'indication d'une vraie résection, parce qu'on doit se préoccuper dès le début de la question orthopédique, et qu'il peut être nécessaire d'égaliser les os de l'avant-bras, de les sectionner au même niveau pour éviter les déviations ultérieures de la main. Ces déviations se produiront nécessairement quand le renflement radial aura été retranché sur une certaine hauteur.

Malgré la conservation régulière de la gaîne périostique, il sera prudent de réséquer le cubitus à la même hauteur[2], parce qu'on ne peut pas compter, à l'âge où sont les blessés et dans une résection primitive, sur une néoformation radiale suffisante pour rétablir l'équilibre.

Comme pour toutes les articulations, le broiement des parties spongieuses, leur division en une multitude d'éclats, nécessiteront une résection primitive, immédiate. Compter sur l'antisepsie en pareil cas serait

1. Voici ce que dit Otis sur les résultats des résections du poignet dans la guerre de sécession américaine.

« En résumé, sur 68 des 96 blessés dont les mains furent conservées au moins en partie, 51 avaient une ankylose du poignet, 5 de la mobilité avec déformation et 3 une articulation branlante ; 9, sur lesquels 2 sont encore en service, ont, nous a-t-il été dit, des membres relativement utiles. Il n'y a pas eu là ces succès comme ceux qui couronnèrent les résections de l'épaule et dans de moindres proportions celles du coude. Cependant la mortalité à la suite des résections n'a pas été excessive et les résultats, dans quelques cas, ne furent pas en somme trop mauvais. Les critiques classificateurs peuvent considérer plusieurs des opérations comme des amputations partielles de la main ou simplement comme des extractions de fragments d'os plutôt que comme des résections formelles. Il y avait du reste une telle diversité dans les opérations qu'il serait impossible d'en déduire quelque règle d'intervention chirurgicale. » — Otis. *Part second. Surgical volume*, p. 1011.

2. Chez les adultes et chez tous les sujets qui ne présentent pas de bonnes conditions pour la régénération osseuse, nous avons recommandé la résection modelante de manière à déterminer une sorte de cavité condylienne. Dans le cas où la lésion exige une section plane du radius, nous ne scions jamais le cubitus au même niveau; nous le scions obliquement en bas et en dehors pour laisser à la main un point d'appui latéral, qui pourra la rejeter un peu vers le radius, mais qui la consolidera. Il faut toujours faire terminer les os de l'avant-bras par des saillies qui remplacent les apophyses styloïdes et si le périoste ne peut pas les reproduire, il faut les chercher dans la coupe de l'os. Un point d'appui, même unilatéral, est utile pour la fixité du poignet dans certains mouvements. Il ne faut donc pas prendre à la lettre le précepte de scier les os au même niveau. *Une main inclinée, mais solidement fixée, vaut infiniment mieux qu'une main qui se tiendrait au repos dans l'axe de l'avant-bras, mais qui, mal fixée latéralement, n'aurait pas de point d'appui solide pour ses mouvements.*

croyons-nous, s'exposer à des mécomptes dangereux. Mais, jusqu'à ce que l'expérience d'une grande guerre nous ait démontré la valeur pratique de nos idées actuelles sur l'antisepsie, nous devrons, dans les simples perforations du poignet par un projectile, simplifier le plus possible les conditions de la blessure par une esquillotomie méthodique et réserver, en général, la résection pour plus tard.

Dans la pratique civile, l'antisepsie a déjà fait ses preuves. Nous n'avons pas eu, depuis plusieurs années, l'occasion de faire de résection radio-carpienne traumatique. L'occlusion inamovible et le pansement de Lister nous ont suffi pour prévenir les accidents dans plusieurs cas de fractures ouvertes et articulaires de l'extrémité inférieure du radius que nous avons eu à traiter.

C'est dans ces conditions-là cependant, dans les fractures comminutives de l'épiphyse ou décollements diaphysaires, avec plaie et fissures pénétrant dans l'articulation, qu'on devra mettre en question une véritable résection. Nous nous comporterons ici d'après les règles générales que nous avons déjà exposées, et nous croyons que, dans les cas de désordres osseux graves et multiples, on devra immédiatement se décider à pratiquer une résection typique, dont on calculera l'étendue au double point de vue de la simplification de la blessure et du résultat orthopédique à obtenir.

Les résections partielles du carpe, autrefois si dangereuses[1], seront très acceptables aujourd'hui quand on verra le blessé immédiatement après l'accident ou du moins avant l'infection de la plaie. On pourra enlever seulement la rangée supérieure avec ou sans résection des épiphyses radiale et cubitale. Comme pour toutes les régions, l'antisepsie limitera le sacrifice osseux et rendra le résultat des résections partielles plus favorable au point de vue orthopédique.

Quels que soient les désordres concomitants des tendons ou des muscles, on devra essayer de conserver la main quand les nerfs et les principaux vaisseaux sont intacts. Les vastes plaies de la région dorsale du poignet ne seront pas une contre-indication à la conservation. Après avoir fait la résection, on réunira par la suture les tendons divisés et, malgré les dilacérations de ces tissus, on pourra obtenir le retour complet de leurs fonctions, surtout s'il s'agit d'un sujet jeune.

Chez les enfants, la nature seule peut opérer des restaurations inattendues. Des tendons ou des groupes de tendons divisés peuvent reprendre leur action, s'ils n'ont pas été sectionnés nettement, grâce à la persistance de quelques tractus fibreux intermédiaires. Il faut cependant, quand la chose est possible, corriger par la suture ces effets du traumatisme, et l'on ne doit jamais exciser les lambeaux de tendons qui flottent

1. Avant l'antisepsie, nous avons perdu de pyohémie ou amputé consécutivement tous les blessés auxquels nous avons voulu pratiquer des résections partielles du carpe.

à la surface de la plaie. On doit les laisser en place, les suturer aux bouts correspondants, si on les trouve, et, dans le doute, à ceux qu'on peut supposer tels, quand il s'agit de tendons de l'extenseur commun. La suture nerveuse serait tout aussi bien indiquée, le cas échéant.

Voici une observation qui démontre ce que peut donner, au point de vue fonctionnel, une résection radio-carpienne primitive pour une plaie par arme à feu, accompagnée de graves désordres dans les parties molles du dos du poignet.

Observation LXI. — *Résection du poignet pour un coup de fusil reçu à bout portant ; fracture comminutive de la première rangée du carpe et des extrémités des os de l'avant-bras ; dilacération des tendons du dos de la main.*

État de la main seize ans et demi après la résection.

Marius Richard, d'Apt, âgé de 13 ans, reçut le 13 septembre 1871 un coup de fusil presque à bout portant, qui traversa l'articulation du poignet transversalement en fracturant avec éclats l'extrémité inférieure des os de l'avant-bras et surtout du radius, et les os de la première rangée du carpe. Quoique le fusil fût chargé à plomb, le coup fit balle. L'ouverture de sortie du projectile, du côté radial de l'articulation, était très déchirée, et on ne voyait que tendons dilacérés, flottants dans la plaie, et esquilles plus ou moins détachées, quelques-unes projetées au milieu des parties molles. L'artère radiale, divisée par un plomb, avait été liée après l'accident par MM. les docteurs Loubet et Guigon, de Montélimar. Les tissus de la face palmaire n'avaient pas été atteints. Entre l'ouverture d'entrée et celle de sortie la peau était intacte. Les tendons des extenseurs des doigts et du poignet avaient surtout souffert, ils étaient dilacérés; leurs bouts déchirés s'étaient retirés plus ou moins; plusieurs se trouvaient encore heureusement réunis par des tractus fibreux qui maintenaient leur continuité. — Irrigation continue. A l'arrivée de M. Ollier, on décide la conservation du membre par l'ablation des esquilles carpiennes et la résection des extrémités antibrachiales.

M. Ollier enleva d'abord les os de la première rangée du carpe qui étaient en partie détachés, en dépouillant successivement chaque fragment de son périoste et des ligaments encore adhérents. La première rangée ainsi enlevée, il pratiqua la même opération sur le radius et le cubitus. Il sectionna ce dernier à trois centimètres de l'articulation, sans chercher à dépasser les fissures qui se prolongeaient plus haut dans la diaphyse. Quant au radius, après l'ablation sous-périostée des esquilles encore partiellement adhérentes, il se contenta d'exciser les pointes saillantes et de régulariser la surface de section.

Après cette opération, on plaça une mèche dans le trajet du projectile; on rapprocha les parties molles et on continua l'irrigation.

Le 9 juin 1872, le blessé fut présenté à la Société des sciences médicales de Lyon, par M. Viennois. Il était dans l'état suivant :

La cicatrisation est complète, la main est dans la direction de l'avant-bras, tendant un peu à s'incliner sur le radius; les mouvements de flexion et d'extension s'exécutent nettement, l'articulation est reconstituée, mais les mouvements actifs ne sont pas encore complets. Les fléchisseurs n'avaient pas été atteints, mais les extenseurs, divisés ou dilacérés et dont la continuité n'était assurée que par quelques restes des gaînes ou débris des faisceaux tendineux, sont plus lents à revenir; ils reviennent peu à peu, cependant, et par l'électricité on peut les faire contracter isolément. Il n'y aura de bien compromis que les tendons des extenseurs et de l'abducteur du pouce, qui ne pourront pas reprendre tout à fait leur action, à cause de la perte de substance au niveau du trou de sortie du projectile. Le pouce s'écarte volontairement à trois centimètres de l'index. On ne peut distinguer à travers la peau l'état réel des articulations des os du carpe; mais, quant aux extrémités des os réséqués de l'avant-bras, elles sont dans l'état suivant :

Les os, dont la portion juxta-épiphysaire ainsi que l'épiphyse ont été enlevées, se terminent par des masses renflées formant un point d'appui solide aux os du carpe. Il y a 25 ou 30 mm. de raccourcissement, c'est-à-dire une perte de substance égale en longueur à la partie retranchée. Il y a eu cependant de la substance osseuse nouvelle, surajoutée, démontrée par les renflements terminaux du radius et surtout du cubitus, mais comme la résection a enlevé les portions qui fournissent les éléments de l'accroissement en longueur, les os grandiront peu dans l'avenir. Ils se trouvent déjà en retard sur les os du côté opposé, qui ont sensiblement grandi depuis l'opération.

Nous noterons encore un allongement de compensation de 7 millimètres de l'humérus

Fig. 244. — Ancienne résection radio-carpienne pour une plaie par arme à feu.

Forme du poignet et longueur de l'avant-bras après l'achèvement de la croissance sur un sujet réséqué à l'âge de 15 ans. — *a b*, cicatrices des ouvertures d'entrée et de sortie des projectiles. — Raccourcissement de 8 centimètres malgré la reconstitution des renflements articulaires du radius et du cubitus sectionnés à 5 centimètres au-dessous de l'articulation.

côté du opéré, comme M. Ollier l'avait constaté, du reste, dans toutes ses résections radio-carpiennes sur les animaux.

Ce fait, ajoute M. Viennois, est intéressant, non-seulement à cause de la beauté du résultat, qui se perfectionne de jour en jour ; mais, parce qu'il se rapporte à une résection relativement rare et qui est loin, dans les cas connus, d'avoir donné des résultats satisfaisants. (*Lyon médical*, 1872. — N° 12.)

Examen du 10 *décembre* 1881, *fait par M. Métral.*

Arrêt d'accroissement considérable des os de l'avant-bras.

Radius : de la tête à l'extrémité, côté opéré, 16 centimètres.

Radius : de la tête à l'extrémité, côté sain, 24 centimètres.

Cubitus : de l'apophyse styloïde à la pointe de l'olécrâne, côté opéré, 20 centimètres.

Cubitus : de l'apophyse styloïde à la pointe de l'olécrâne, côté sain, 26 centimètres et demi.

L'extrémité inférieure du cubitus descend plus bas que l'extrémité inférieure du radius.

Du bout du petit doigt à la pointe de l'olécrâne, côté opéré, 335 millimètres.

Du bout du petit doigt à la pointe de l'olécrâne, côté sain, 410 millimètres.

Circonférence de l'avant-bras, à 5 centimètres au-dessus du pli du coude : côté sain, 26 centimètres ; côté opéré, 23 centimètres.

Circonférence du bras au niveau du biceps, côté sain, 26 centimètres et demi ; côté opéré, 24 centimètres et demi.

Les mouvements de flexion et d'extension sont parfaitement libres pour les quatre derniers doigts. Quant au pouce, dont les tendons extenseurs et abducteur ont été déchirés par le coup de feu, les mouvements, sans être aussi étendus qu'à l'état normal, sont très satisfaisants cependant pour l'usage habituel de la main ; la deuxième phalange s'étend sur la première. Quant aux mouvements d'opposition et d'abduction, ils sont très complets. Le malade écrit de ce côté comme si de rien n'était, joue du pistolet, fait du trapèze, etc...

Flexion au dynamomètre du côté opéré, 42 kil.

Flexion au dynamomètre du côté sain, 120 kil.

On se souvient que les muscles extenseurs du pouce, les tendons de l'extenseur commun, en grande partie, avaient été dilacérés. La force de flexion est plus grande pour le médius que pour l'index.

L'humérus qui, à un moment donné, avait présenté un allongement atrophique, a fini par subir un raccourcissement final d'un demi-centimètre.

Le malade portant un poids de 11 kil., peut sans aucune difficulté fléchir le poignet, quand on immobilise l'avant-bras. Il peut porter à bras tendu le même poids, et soutenir l'effort pendant quelques secondes. Il tient le poids avec les doigts seulement.

Les mouvements de pronation et de supination sont très limités ; ils représentent à peu près 30° ; la difficulté des mouvements tient à la soudure des extrémités inférieures des deux os, soudure incomplète cependant.

Quant aux mouvements passifs de flexion, ils vont jusqu'à un angle de 125° ; l'extension arrive jusqu'à l'horizontale.

Circonférence de l'avant bras, 23 cent.

Nous avons eu tout récemment (10 février 1888) des nouvelles de M. Richard, qui nous a appris que sa main a toujours la même force et la même aptitude fonctionnelle ; les mouvements du pouce se sont encore améliorés. « La liberté du pouce, dit-il, fait de grands progrès ; il est beaucoup moins raide qu'autrefois. En ce qui concerne l'usage journalier de ma main, il me semble que je n'ai jamais eu de blessure. »

F. DES RÉSECTIONS DU POIGNET DANS LES CAS DE LUXATION AVEC PLAIE OU DE DISJONCTIONS DIAPHYSAIRE DES EXTRÉMITÉS CARPIENNES DES OS DE L'AVANT-BRAS.

C'est pour cette catégorie de lésions que les premières résections antibrachiales du poignet[1] ont été pratiquées ; mais, comme nous l'avons dit à propos de l'observation de Saint-Hilaire, on a confondu les vraies luxations avec les décollements diaphysaires. Ces derniers cas étaient beaucoup plus favorables, et rien d'étonnant que, sans technique sous-périostée et même sans précaution aucune, en se bornant à scier

1. Cooper, Saint-Hilaire, Verbeck, Just, etc.

ce qui dépassait les chairs, on ait eu de bons résultats. Chez les enfants surtout, la dénudation spontanée de l'os par le fait du traumatisme empêchait qu'on ne lésât le périoste, qui s'était décollé et était resté au milieu des chairs avec les gaines tendineuses qu'il supporte.

Nous avons eu à traiter deux cas de ce genre, avec plaies peu étendues, il est vrai; nous avons réduit, mis le membre sous l'occlusion inamovible, et tout s'est passé très simplement; les mouvements se sont rétablis au bout de quelques mois. Nous avons agi de la même manière chez des adultes, pour des fractures de l'extrémité inférieure du radius avec fissures articulaires, et nous avons eu le même résultat, sauf des raideurs plus persistantes ou même définitives. Nous n'avons jamais eu occasion de réséquer pour de vraies luxations du poignet avec plaie, sans fracture; mais si l'on arrivait trop tard pour pratiquer la réduction, c'est-à-dire si l'on trouvait les extrémités desséchées ou infectées, il faudrait faire une résection sous-périostée régulière, et c'est dans ces cas qu'on serait fondé à espérer un excellent résultat orthopédique. Quelque déchirées que puissent être les gaines et les coulisses tendineuses, il faudrait soulever tous ces organes en bloc en dénudant l'extrémité luxée. En décollant le périoste au moyen d'un détache-tendon bien tranchant, on soulève tout à la fois le périoste proprement dit et ses prolongements qui forment les coulisses, et, quoiqu'on doive érailler plus ou moins les gaines, on les préservera de l'infection par l'antisepsie et un drainage régulier.

G. DES RÉSECTIONS DU POIGNET DANS UN BUT PUREMENT ORTHOPÉDIQUE : ANKYLOSES; LUXATIONS ANCIENNES; DÉVIATION DE LA MAIN PAR ADHÉRENCES CICATRICIELLES OU INÉGALITÉ DES OS DE L'AVANT-BRAS. — DANGER DU RETOUR DE L'ANKYLOSE; PRÉCAUTIONS SPÉCIALES A PRENDRE POUR ÉVITER L'ENRAIDISSEMENT DE LA NÉARTHROSE.

La résection orthopédique du poignet a été jusqu'ici très rarement pratiquée. Elle peut être cependant très utile dans les ankyloses radio-carpiennes et, en particulier, dans celles qui s'accompagnent de direction vicieuse de la main, dans certaines luxations anciennes et dans les déviations de la main dues à des adhérences cicatricielles ou au niveau inégal des os de l'avant-bras. En nous occupant du procédé à employer dans le cas d'ankylose, nous avons déjà fait remarquer qu'il fallait le plus souvent retrancher la masse carpienne plutôt que les extrémités antibrachiales. Cette proposition n'a rien d'absolu cependant, et, dans le choix de l'opération, on tiendra compte de la facilité plus grande de l'une ou de l'autre, de l'état pathologique antérieur du radius ou du carpe, et du résultat orthopédique qu'on sera fondé à espérer.

Dans une ankylose en extension, il sera plus facile de réséquer les os de l'avant-bras; dans une ankylose en flexion, l'ablation du carpe sera

plus aisée. S'agit-il d'une ostéite ancienne ayant causé l'ankylose, on enlèvera le renflement radial, s'il a été le siège primitif et principal de l'ostéite; le carpe, au contraire, si la maladie a primitivement débuté par lui.

Les mauvais résultats qu'on obtenait autrefois par la résection radio-carpienne, la conviction où étaient tous les opérateurs qu'il fallait nécessairement sacrifier les extenseurs du poignet (radiaux, cubital postérieur), devaient détourner de l'idée de rendre au carpe ses mouvements au moyen d'une résection. L'ankylose en bonne position était même un résultat considéré comme heureux après la résection radio-carpienne; dès qu'on avait recouvré la liberté des doigts, on se déclarait satisfait et on ne pensait pas pouvoir aller au delà. Il s'agissait, du reste, d'une opération grave et qui pouvait entraîner la mort.

Mais depuis que la mortalité est devenue nulle, chez des individus sains d'ailleurs, et que nous avons donné le moyen de conserver absolument tous les tendons et tous les muscles avec leurs insertions sur la gaine périostéo-capsulaire, la question se trouve complètement changée, et nous espérons que les faits que nous allons rapporter feront revenir les chirurgiens de leur hésitation à cet égard[1].

Nous avons pratiqué deux fois la résection du poignet ankylosé. Une première fois chez une jeune femme de vingt-quatre ans, à qui nous avions déjà réséqué les deux coudes pour ankylose, et qui a pu, après la résection du poignet, reprendre sans difficulté les exercices de piano qu'elle avait dû abandonner depuis plusieurs années. Une seconde fois, c'était chez un rhumatisant dont la main s'était ankylosée en flexion palmaire, et chez lequel toutes les articulations carpiennes étaient supprimées par des adhérences osseuses.

Voici ces deux observations :

1. C'est Langenbeck, croyons-nous, qui a fait la première résection du poignet pour ankylose en 1862. Il pratiqua deux fois cette opération et réséqua les extrémités inférieures du radius et du cubitus. Son premier opéré mourut de pyohémie. Chez le second, l'ankylose se reproduisit (*Archiv für klinische Chirurgie*, 1862 et 1867).

Culbertson ne cite aucun cas de résection du poignet pour ankylose.

Schede fit, en 1877, des résections multiples sur un sujet atteint de rhumatisme ankylosant. Il réséqua les coudes, les poignets et les cous-de-pied. Au poignet, il fit des résections totales, et enleva, en même temps que le carpe, la base des métacarpiens, et une partie de l'extrémité inférieure des os de l'avant-bras. Sept mois après (séance du 12 avril du septième congrès de chirurgie allemand), la main gauche jouissait d'une mobilité active du poignet et des doigts. L'opérée, jeune fille de 19 ans, pouvait fermer la main et faire le poing. Le côté droit, opéré depuis le 14 janvier, était encore raide. Mais Schede espérait pouvoir l'assouplir.

Margary a fait une résection du poignet pour ankylose. L'observation publiée après la mort de l'auteur, par le Dr Motta (Turin, février 1888, et *Archivio di Orthopedia*, anno IV, nos 5 et 6), indique un excellent résultat définitif. Trois ans après l'opération, le sujet avait pu reprendre son travail.

Observation LXII. — *Résection du poignet gauche ankylosé, sur une jeune femme ayant déjà subi la résection des deux coudes et l'ablation partielle des deux calcanéums. — Insuccès d'une résection partielle du poignet ankylosé. — Résultat excellent au point de vue orthopédique et fonctionnel après l'ablation de la totalité du carpe et la résection des extrémités inférieures des os de l'avant-bras.*

État de l'opérée quatre ans après la résection du poignet.

Mlle S***, âgée de vingt-neuf ans aujourd'hui, est atteinte depuis l'âge de sept ans d'ostéites multiples. Les articulations des mains, des pieds, et en dernier lieu des coudes, ont été successivement envahies. Aux mains, les os du carpe, du métacarpe et plusieurs phalanges ont suppuré ; aux pieds, les os du tarse ont été presque tous atteints à différentes périodes. Bien qu'on ne pût découvrir d'antécédents syphilitiques personnels et héréditaires, M. Ollier la soumit longtemps à l'usage de l'iodure de potassium à haute dose et du chlorure d'or. L'affection osseuse marcha pendant quelque temps malgré cette médication, atteignant tantôt une région, tantôt une autre ; puis elle s'arrêta à peu près en même temps sur toutes les régions envahies. Les organes internes sont toujours restés sains.

A la suite de ces poussées d'ostéite, les deux coudes s'étaient ankylosés. M. Ollier les réséqua, l'un en 1881, l'autre l'année suivante. Il résulta de ces deux opérations une néarthrose complètement mobile (flexion et extension complètes) et suffisamment bien fixée pour que ces mouvements pussent s'exécuter avec énergie et régularité. Il n'y a pas d'intervalle entre les os de l'avant-bras et l'humérus. Il reste cependant un peu de mobilité latérale, à gauche surtout. La malade n'étant pas obligée de gagner sa vie par un travail manuel, M. Ollier prit toutes les précautions contre le retour de l'ankylose en enlevant une zone de périoste au niveau de l'interligne à établir. Aussi la mobilité a-t-elle été complète dans les deux coudes, comme le montrent les figures 245 et 246. L'articulation était en même temps assez solide pour que l'opérée ait pu porter, même à gauche, 6 kilos à bras tendu.

Dans l'intervalle de ces deux résections, M. Ollier lui enleva une portion nécrosée des deux calcanéums et plusieurs séquestres appartenant aux os de la rangée antérieure du tarse. Il réséqua en même temps la partie antérieure du calcanéum, atteinte d'ostéite avec quelques petits séquestres éburnés, comme des grains de blé, encore vivants cependant, siégeant au milieu de la partie raréfiée. Cette forme d'ostéite, avec petites masses de tissu condensé, avait été du reste rencontrée dans les os du coude.

Satisfaite du résultat de cette quadruple opération, elle pria M. Ollier de réparer les ravages que ses anciennes ostéites avaient faits dans d'autres régions, à la main en particulier.

A la suite des ouvertures d'abcès pratiquées quelques années auparavant, le médius de la main droite s'était fléchi, et ne pouvait s'étendre ; le tendon de l'extenseur avait été coupé. M. Ollier alla à la recherche du bout supérieur, le sutura au tendon de l'index, et les mouvements d'extension furent rétablis.

Le poignet gauche présentait plusieurs cicatrices adhérentes aux os et était à peu près soudé dans ses diverses articulations. Les articulations carpo-métacarpiennes des quatre derniers doigts paraissaient seules avoir un peu de mobilité. La malade demanda qu'on lui fît au poignet ce qui avait si bien réussi au coude, mais M. Ollier ne s'empressa pas d'opérer, à cause des mauvaises conditions de la région, qui présentait de nombreuses cicatrices adhérentes au niveau des divers os du carpe et du métacarpe. Des ostéites de la tête des quatrième et cinquième métacarpiens avaient amené un arrêt de développement des deux derniers doigts, du quatrième doigt surtout, qui avait éprouvé un raccourcissement de deux centimètres. — La malade se plaignit alors de souffrir et exagéra ses souffrances pour obtenir l'opération, ce qu'elle a avoué plus tard. M. Ollier fit d'abord l'ablation de la rangée supérieure du carpe, mais la

raideur se reproduisit dès la cicatrisation de la plaie. Le 1er février 1884, il fit la résection totale du poignet, c'est-à-dire enleva ce qui restait des os du carpe, et scia le radius à 1 centimètre au-dessous de sa surface articulaire dont le cartilage avait complètement disparu. La tête du cubitus avait été enlevée dans une première opération. L'articulation trapézo-métacarpienne avait disparu comme toutes les articulations carpo-métacarpiennes. Tous les os furent détachés avec le ciseau ou une forte rugine tranchante agissant comme un levier. Le premier métacarpien fut évidé dans toute sa longueur jusqu'au voisinage de l'articulation phalangienne, mais sans y pénétrer.

Cette opération eut les suites les plus simples; un jour seulement la température monta à 38,3. Les douleurs disparurent complètement, excepté au niveau du pisiforme,

Fig. 245 — Résection orthopédique du poignet gauche et des deux coudes sur le même sujet.— Ces trois opérations ont été pratiquées dans le seul but de rendre les mouvements aux articulations ankylosées.

Cette figure montre le degré de flexion des doigts et la forme du poignet gauche *pr* quatre ans après la résection. Le coude du même côté *cr* a été réséqué trois ans auparavant en 1881. La flexion active peut être portée aussi loin qu'à l'état normal. La même figure montre le coude droit *cr* opéré en 1882, dans l'extension complète.

qui augmenta de volume et devint très sensible à la pression ; il fut enlevé dans une dernière opération, en juin 1884.

Tous les os du carpe, quoique soudés entre eux et confondus sur plusieurs points, présentaient de petits foyers d'ostéite. Le radius fut scié au delà des limites de l'ostéite; il était jaune, gras et très friable.

L'opération fut pratiquée par trois incisions, une incision latéro-cubitale, une incision radio-dorsale et une incision au niveau du trapèze et le long du métacarpien.

Nous avons revu cette opérée, le 30 janvier 1888, quatre ans après la résection, et nous avons pu constater l'état suivant :

Le poignet opéré est mobile sur l'avant-bras; les doigts sont parfaitement libres, se fléchissent et s'étendent comme ceux du côté opposé. Le pouce a recouvré ses mouvements. Il n'est plus revenu de suppuration dans la région opérée et toute douleur a disparu depuis l'ablation du pisiforme.

La main est parfaitement dans l'axe de l'avant-bras et, sans le raccourcissement de

Fig. 246. — Figure se rapportant au même sujet que la précédente, et montrant la forme de la main et du coude gauche en extension.

L'inégalité des doigts est due à des ostéites métacarpiennes survenues à l'âge de 7 ans. — Le bras droit, qui était étendu dans la figure précédente, est représenté dans celle-ci dans son maximum de flexion active pour montrer l'étendue des mouvements de la néarthrose.

Toutes les régions opérées sont criblées de cicatrices antérieures à la résection.

l'annulaire, elle serait très régulière dans son ensemble, malgré les nombreuses cicatrices qui la sillonnent.

La malade peut faire le poing sans difficulté; les articulations métacarpo-phalangiennes ont recouvré toute leur souplesse. Quand on examine les mouvements des diverses phalanges, on constate seulement que la flexion des troisièmes phalanges est légèrement moins étendue que celle de l'autre main. Les mouvements de circumduction et d'opposition du pouce, dont la perte était la cause des plus grands ennuis pour la malade avant l'opération, se sont rétablis. La pulpe de la deuxième phalange vient sans aucune difficulté toucher la pulpe de la phalange terminale de l'auriculaire. D'ailleurs la malade n'est nullement gênée, elle joue du piano très facilement, *passe le pouce*, et n'éprouve pas de difficulté réelle par le fait du raccourcissement de l'annulaire. Bien que le mouvement d'extension et d'abduction du pouce soit plus faible que du côté sain, la malade peut détacher le pouce et le soulever en haut quand la main étendue appuie sur une table par toute sa face palmaire.

Il y a des mouvements actifs et passifs dans la néarthrose du poignet. Les mouve-

ments actifs ne dépassent pas 25 degrés, qui se partagent à peu près entre la flexion palmaire et la flexion dorsale. Ces mouvements sont un peu plus étendus passivement. A la place du carpe enlevé, on ne sent que du tissu fibreux, il n'y a pas de rangée ostéo-fibreuse intermédiaire. Le radius s'est reconstitué par un peu de néoformation latérale, il n'y a pas de néoformation longitudinale. Il en est de même au coude, à l'extrémité supérieure des os de l'avant-bras et inférieure de l'humérus; d'où le raccourcissement du membre qu'on voit bien sur la figure 246.

Au poignet, le radius et le cubitus ne sont pas soudés, on les fait mouvoir l'un sur l'autre en les saisissant entre les doigts. Les mouvements de rotation active ont environ le tiers de l'étendue normale. Mais la laxité du coude change le mécanisme de ces mouvements de rotation; le radius et le cubitus y participent également.

Au dynamomètre, la pression à pleine main marque :

Côté droit (sain). . . .	16	Côté gauche (opéré). .	12

La pression entre le pouce et l'index :

Côté droit..	6	Côté gauche.	5

La malade prétend être habituellement plus forte, mais, examinée à la Clinique au moment où elle arrivait d'un voyage fait par un froid rigoureux, elle nous a donné les chiffres que nous indiquons. Elle n'a pu tenir à bras tendu que 4 kil. au lieu de 6 qu'elle portait l'été dernier.

Indépendamment de son intérêt au point de vue de la résection orthopédique du poignet, cette observation complète ce que nous avons dit au sujet de la résection du coude pour ankylose. Elle montre qu'on peut avoir le degré de mobilité que l'on désire pour la néarthrose. En variant la technique, on obtiendra ou des articulations à mouvements limités, mais solides latéralement, ou des articulations complètement mobiles avec plus ou moins de laxité latérale (page 270).

Notre deuxième résection pour ankylose du poignet a été pratiquée sur un sujet rhumatisant et pour une soudure osseuse radio-carpo-métacarpienne, qui avait résisté au massage et aux mouvements forcés pratiqués pendant l'anesthésie.

Observation LXIII. — *Résection du poignet pour une ankylose osseuse de nature rhumatismale. — Main en position vicieuse; perte des mouvements d'opposition. — Raideur des gaines tendineuses antérieure à l'opération. — Ablation de tous les os du carpe soudés entre eux, au radius, et aux métacarpiens correspondants.*

Etat de l'opéré neuf mois après la résection; mouvements propres du poignet; rétablissement des mouvements d'opposition du pouce.

J.-P. Bouix, mégissier, trente-huit ans, d'Annonay (Ardèche). — A la suite d'un travail dans un étang, maladie fébrile qui le retint près de trois mois au lit; il reprit ensuite son ancien travail de mégissier, et c'est en travaillant dans des lieux humides qu'il fut pris, il y a trois ans, d'un rhumatisme subaigu qui gagna successivement diverses articulations, en s'accompagnant de temps en temps de mouvements fébriles.

Entrée à la clinique le 16 mars 1887. — A ce moment, le poignet, le coude, et l'épaule gauches sont plus ou moins ankylosés; le poignet est absolument soudé. Les articulations métacarpo-phalangiennes, également raides, sont cependant susceptibles de

quelques petits mouvements quand on agit sur elles avec force. Les tendons extenseurs et fléchisseurs glissent incomplètement dans leurs gaines, qui sont enraidies comme toutes les synoviales de la main.

On soumet immédiatement le malade à des massages réguliers, aux bains de vapeur et à un traitement interne (alcalins et iodure de potassium). On l'anesthésie pour lui faire une séance de rupture forcée. — Ce traitement continué pendant trois mois, et interrompu seulement pendant vingt jours par une bronchite grave, améliora la mobilité de toutes les articulations et des tendons des doigts dans leurs gaines. Mais le poignet était toujours aussi immobile, et le pouce toujours aussi incapable d'opposition. Les articulations métacarpo-phalangiennes avaient sensiblement gagné, mais comme mobilité passive seulement. Les muscles interosseux étaient toujours incapables d'agir efficacement. La première phalange se fléchissait à peine; l'extension des deux dernières était incomplète. La main est atrophiée dans ses muscles propres (interosseux, muscles des éminences thénar et hypothénar); elle a une forme effilée; elle est immobilisée en flexion palmaire; pas de tuméfaction; peau normale.

Fig. 247. — Forme et position fixe de la main avant l'opération.

Résection du poignet le 13 *juin* 1887. — Avant de commencer la résection, on essaye encore, mais sans succès, de faire plier le poignet; le cubitus seul était mobile sur le radius et le cartilage triangulaire. On fléchit et on assouplit toutes les phalanges.

M. Ollier fait d'abord son incision dorsale habituelle, suivant le tendon extenseur de l'index et se prolongeant en haut entre ce tendon et celui de l'extenseur du pouce; il pénètre sur les os du carpe, qu'il découvre en détachant le périoste qui les revêt.

On reconnaît alors que tous les os sont soudés et que leurs interlignes sont confondus. La deuxième incision latéro-cubitale du procédé ordinaire est pratiquée. Ces incisions sont faites sur une grande longueur pour bien découvrir les parties. On se réserve d'ajouter plus tard des incisions supplémentaires.

Le carpe découvert, M. Ollier enfonce le ciseau à peu près au niveau de l'interligne médio-carpien, en se guidant sur quelques points non ossifiés; il brise de cette manière, en appliquant le ciseau sur les divers points, la plupart des adhérences osseuses. Puis, par un mouvement forcé de flexion du poignet, il fait céder le reste des adhérences et rétablit la mobilité des deux rangées du carpe.

Procédant alors à la dénudation de la rangée supérieure et laissant volontairement une partie du périoste adhérer aux os enlevés, il découvre l'interligne radio-carpien qu'il rétablit avec le ciseau. Puis il enlève en deux fragments la première rangée du carpe, en soulevant chaque fragment et le dénudant avec les plus grandes précautions au niveau de sa face antérieure.

La loge carpienne déjà libérée par l'extraction de la première rangée, on procède à la résection de la seconde, en continuant par le grand os et le trapézoïde, puis par l'os crochu et enfin par le trapèze. L'ablation préalable de tous les autres os rendit possible l'introduction du ciseau entre le trapèze et son métacarpien, sans faire d'ouverture spéciale à la peau au niveau de l'articulation de ces deux os. Le périoste pal-

maire étant épaissi et pouvant donner lieu consécutivement à des ossifications, fut raclé avec une curette tranchante pour être débarrassé de ses éléments ostéogènes.

Les suites de cette opération furent très simples, et l'on put commencer les mouvements lors du premier pansement, fait huit jours après, et dans lequel on trouva la plaie cicatrisée excepté au niveau du passage des drains; pas une goutte de pus.

Dès le lendemain de l'opération, du reste, on avait recommandé au malade de s'exercer à remuer les doigts. On mit tout le soin possible à mobiliser les articulations enraidies, et on s'attaqua surtout aux métacarpo-phalangiennes, dont la raideur était toujours le principal obstacle à surmonter.

L'atrophie des interosseux fut combattue par l'électricité; on fit tous les exercices passifs et actifs propres à assouplir les tendons des doigts et à maintenir les mouvements

. 248. — Main en extension complète.

Fig. 249.— Figure démontrant l'opposition du pouce au petit doigt. Mouvement rendu possible par l'ablation du trapèze auquel le premier métacarpien était soudé.

du poignet. Plusieurs poussées rhumatismales qui retentirent toujours sur la région opérée vinrent contrarier le traitement; mais, malgré ces difficultés, les mouvements propres du poignet augmentèrent peu à peu et ceux du pouce se rétablirent complètement et devinrent même plus étendus qu'à l'état normal dans le sens de l'extension.

Le premier métacarpien, n'étant plus soutenu par le trapèze, avait de la tendance à se rapprocher des autres doigts par sa base. On dut le maintenir longtemps écarté au moyen du crochet de la gouttière, en dehors du moment des exercices.

État de l'opéré neuf mois après l'opération. — Le 10 mars 1888, c'est-à-dire 9 mois après la résection, l'opéré est dans l'état suivant :

Les mouvements propres du poignet, qui se passent dans la néarthrose carpienne, s'exécutent dans une étendue de 25 degrés; cette mobilité augmente graduellement à ce que nous dit le malade; il trouve son poignet beaucoup plus souple quand le temps est doux. Les mouvements d'opposition du pouce qui étaient supprimés par l'ankylose sont rétablis d'une manière remarquable. Il touche sans peine tous les autres

Nous avons déjà examiné cette question à propos du développement inégal des os de l'avant-bras (chap. XIV), et l'on devra faire des résections diaphysaires plutôt que des résections épiphysaires, celles-ci étant plus simples et exposant à moins d'accidents consécutifs, puisqu'on n'a qu'à faire ressouder les os, et non à rétablir une articulation. Mais dans les cas de saillie exagérée et très gênante de l'extrémité inférieure du cubitus, la résection de cette extrémité pourra être avantageusement pratiquée, à la condition qu'on conserve avec soin tout son revêtement fibreux, pour assurer la fixité du carpe et éviter une déviation en sens contraire.

§ V. De la reconstitution des articulations du poignet après les résections. Remplacement du carpe par une masse ostéo-fibreuse mobile. — Autopsies d'anciens réséqués; masse osseuse nouvelle enlevée dans une opération correctrice.

Dans notre communication faite à l'Institut le 17 avril 1882, nous disions, en parlant de la reconstitution du carpe : « Bien que les os courts, entourés de cartilages et privés de gaine périostique sur une grande partie de leur surface, soient dans de moins bonnes conditions que les os longs des membres au point de vue de leur reconstitution ultérieure, le périoste ne pouvant reproduire que ce qu'il recouvre normalement, on peut obtenir par l'ablation sous-périostée, comme nous l'avons démontré autrefois (*Traité expérimental et clinique de la Régénération des Os*), des masses osseuses ou ostéo-fibreuses plus petites sans doute que les parties enlevées, mais très précieuses pour le maintien de la forme et le rétablissement des fonctions de l'organe.

« Cette néo-formation se fait d'une manière irrégulière. Les os, qui composent les deux rangées du carpe, par exemple, sont remplacés par une masse ostéo-fibreuse dans laquelle on ne reconnaît pas à la dissection les formes des différents os enlevés. Ce sont des grains osseux disséminés dans une gangue fibreuse assez épaisse et assez résistante pour servir de point d'appui à la main, et assez souple pour permettre à cet organe de se mouvoir sur l'avant-bras. Le degré de cette reconstitution est subordonné, comme dans toutes les résections et extirpations osseuses, à l'âge du sujet et aux conditions anatomiques de la gaine périostéo-capsulaire : de là des degrés dans la solidité et l'utilité des articulations nouvelles qu'un traitement post-opératoire bien ordonné devra perfectionner de plus en plus. »

Nous avons constaté, chez plusieurs sujets, ces masses osseuses ou ostéo-fibreuses, de forme irrégulière, qui remplacent le carpe enlevé et qui, restant mobiles sur le radius d'une part et sur les métacarpiens de l'autre, augmentent par cela même la souplesse de la néarthrose. Nous n'avons jamais observé deux rangées distinctes répondant régulièrement

naison en enlevant une plus grande hauteur de la colonne osseuse, et réséquant 2 ou 3 centimètres de plus, sur les métacarpiens, et principalement sur les extrémités antibrachiales, comme nous l'avons fait dans notre première observation. On se guidera ainsi d'après les principes généraux que nous avons longuement exposés pour l'ankylose du coude.

Dans notre observation LXIII, nous avons eu tout particulièrement à lutter contre les adhérences tendineuses et l'ankylose fibreuse des articulations métacarpo-phalangiennes. C'est ce qui retarde encore l'accomplissement de la main; mais devrait-il en rester là, que notre opéré aurait énormément gagné à la résection. Il avait une main inutile, et dès aujourd'hui il peut se remettre au travail. Malgré ce résultat, nous conseillerons en pareil cas de retrancher une plus grande hauteur d'os toutes les fois qu'on ne trouvera plus de couche cartilagineuse sur le radius. En retranchant 12 à 15 millimètres du renflement radial, on sera plus sûr de conserver une articulation mobile.

Dès que la résection orthopédique du poignet peut être pratiquée pour les cas d'ankylose qui entraînent avec eux le plus de difficultés opératoires, on devra l'accepter plus facilement encore pour toutes les déviations carpiennes ou radio-carpiennes qui mettent par elles-mêmes la main dans l'impossibilité de fonctionner. Dans ces traumatismes complexes, dus à des luxations compliquées de fracture épiphysaire du radius, qui restent douloureux et s'accompagnent d'une impotence définitive du membre, la résection nous paraît devoir rendre les meilleurs services. On pourra aussi la mettre en question dans ces cas obscurs, difficiles à interpréter anatomiquement, qui s'accompagnent, au moindre mouvement, de douleurs permanentes et fixes, et entraînent l'impotence du membre, bien que les déplacements osseux constatables ne puissent guère expliquer ces symptômes[1].

Les observations que nous avons citées ont déjà prouvé que la main fonctionnait très bien sans le carpe; il est donc rationnel de l'enlever toutes les fois qu'il est par lui-même la cause permanente (et incurable par d'autres moyens) des douleurs ou de l'impotence fonctionnelle.

D'autres difformités pourront encore indiquer une résection orthopédique du poignet, soit carpienne, soit antibrachiale. Des brides cicatricielles, fixant la main contre l'avant-bras, nécessiteront un raccourcissement du squelette pour permettre à la main de reprendre sa position normale[2].

1. On voit quelquefois ces accidents chez les femmes hystériques. Ils finissent par s'amender et disparaître, malgré l'atrophie des muscles, quand il n'y a pas de lésion profonde des os. Ce n'est pas pour les cas de cette catégorie que nous proposons la résection.

2. Nous avons vu un jeune garçon qui, à la suite d'une brûlure, avait la main retournée en haut et fixée par une cicatrice contre le bord radial de l'avant-bras. Le radius avait été arrêté dans son développement et le cubitus, luxé en bas, faisait une saillie qui s'opposait à tout redressement de la main. Les trois derniers doigts étaient complètement mobiles. Nous proposâmes la résection de l'extrémité inférieure de cet os, mais ses parents ne voulurent pas y consentir.

Nous avons déjà examiné cette question à propos du développement inégal des os de l'avant-bras (chap. XIV), et l'on devra faire des résections diaphysaires plutôt que des résections épiphysaires, celles-ci étant plus simples et exposant à moins d'accidents consécutifs, puisqu'on n'a qu'à faire ressouder les os, et non à rétablir une articulation. Mais dans les cas de saillie exagérée et très gênante de l'extrémité inférieure du cubitus, la résection de cette extrémité pourra être avantageusement pratiquée, à la condition qu'on conserve avec soin tout son revêtement fibreux, pour assurer la fixité du carpe et éviter une déviation en sens contraire.

§ V. De la reconstitution des articulations du poignet après les résections. Remplacement du carpe par une masse ostéo-fibreuse mobile. — Autopsies d'anciens réséqués; masse osseuse nouvelle enlevée dans une opération correctrice.

Dans notre communication faite à l'Institut le 17 avril 1882, nous disions, en parlant de la reconstitution du carpe : « Bien que les os courts, entourés de cartilages et privés de gaine périostique sur une grande partie de leur surface, soient dans de moins bonnes conditions que les os longs des membres au point de vue de leur reconstitution ultérieure, le périoste ne pouvant reproduire que ce qu'il recouvre normalement, on peut obtenir par l'ablation sous-périostée, comme nous l'avons démontré autrefois (*Traité expérimental et clinique de la Régénération des Os*), des masses osseuses ou ostéo-fibreuses plus petites sans doute que les parties enlevées, mais très précieuses pour le maintien de la forme et le rétablissement des fonctions de l'organe.

« Cette néo-formation se fait d'une manière irrégulière. Les os, qui composent les deux rangées du carpe, par exemple, sont remplacés par une masse ostéo-fibreuse dans laquelle on ne reconnaît pas à la dissection les formes des différents os enlevés. Ce sont des grains osseux disséminés dans une gangue fibreuse assez épaisse et assez résistante pour servir de point d'appui à la main, et assez souple pour permettre à cet organe de se mouvoir sur l'avant-bras. Le degré de cette reconstitution est subordonné, comme dans toutes les résections et extirpations osseuses, à l'âge du sujet et aux conditions anatomiques de la gaine périostéo-capsulaire : de là des degrés dans la solidité et l'utilité des articulations nouvelles qu'un traitement post-opératoire bien ordonné devra perfectionner de plus en plus. »

Nous avons constaté, chez plusieurs sujets, ces masses osseuses ou ostéo-fibreuses, de forme irrégulière, qui remplacent le carpe enlevé et qui, restant mobiles sur le radius d'une part et sur les métacarpiens de l'autre, augmentent par cela même la souplesse de la néarthrose. Nous n'avons jamais observé deux rangées distinctes répondant régulièrement

os pour os, aux deux rangées normales; il y a généralement une série de points osseux plus ou moins irrégulière, et cette irrégularité s'explique par la fusion des noyaux contigus, qui ne sont plus isolés les uns des autres après la destruction de la synoviale. On peut cependant, chez certains sujets, sentir dans la gangue fibreuse plusieurs noyaux distincts qui paraissent un peu mobiles latéralement les uns sur les autres quand on les prend entre les doigts. Mais la masse osseuse est peu abondante; elle ne remplit pas tout l'intervalle existant entre le métacarpe et le radius, et qui est assez souvent de 12 à 15 millimètres, quelquefois plus, mais rarement. Par la dessiccation, ce tissu intermédiaire diminue beaucoup, et une masse qui à travers la peau paraissait avoir plus d'un centimètre, peut se réduire au moins de moitié en se desséchant, et contenir seulement des noyaux réellement osseux de 3 ou 4 millimètres d'épaisseur, comme dans les autopsies que nous rapportons plus bas. Le tissu fibreux, de consistance cartilagineuse, perd en se desséchant les trois quarts de son épaisseur.

Le pisiforme se reproduit très bien, et forme une masse osseuse indépendante qui ressemble plus encore qu'à l'état normal à un os sésamoïde.

Nous avons eu l'occasion de pratiquer trois autopsies de résection ancienne du poignet. L'une a été faite sur un sujet de vingt-six ans, mort de méningite tuberculeuse vingt-sept mois après la résection. La néarthrose était depuis longtemps formée, et elle fonctionnait parfaitement au moment de la mort.

Aucune menace de récidive n'avait eu lieu dans la région opérée. La résection du poignet n'avait pas empêché l'infection tuberculeuse; mais le malade avait gagné à cette opération de pouvoir se servir de la main et travailler pendant près de deux ans avant la localisation finale.

Observation LXIV. — *Ostéo-arthrite tuberculeuse, suppurée, du poignet gauche. — Ablation de tous les os du carpe, moins le pisiforme; résection superficielle du radius et de la base des trois métacarpiens du milieu. — Guérison.*

Tarsectomie antérieure totale du pied droit soixante-dix jours après; guérison[1].

Abrasion du genou du même côté; mort de méningite tuberculeuse avant la guérison du genou, et trois ans après la résection du poignet.

Autopsie : *Constitution de la néarthrose. — Intégrité du poignet et du tarse opérés, au milieu des autres localisations tuberculeuses.*

Arquillières, passementier, vingt-quatre ans, entré le 2 août 1882, salle Saint-Sacerdos, n° 35. Pas d'antécédents pathologiques héréditaires ni collatéraux. Pas d'accidents scrofuleux pendant son enfance. A vingt et un ans, il fut déclaré bon pour le service militaire; il était robuste et vigoureux; à vingt-trois ans, pleurésie droite nécessitant un séjour de six mois à l'hôpital. Pendant qu'il était à l'asile de Longchêne

1. L'observation et l'autopsie relatives à la tarsectomie seront rapportées au chapitre consacré à ce sujet.

(décembre 1881) le malade vit la face dorsale de sa main gauche devenir le siège d'un gonflement douloureux spontanément et surtout à la pression ; plus tard, abcès, fistules ; en même temps survinrent d'autres manifestations tuberculeuses au genou droit, à l'extrémité inférieure du radius, à l'extrémité supérieure de l'humérus gauche et au niveau de la région du tarse droit.

État du poignet gauche : empâtement considérable, orifices fistuleux au niveau de la tête du deuxième métacarpien et vers la base du troisième. Les articulations médio-carpiennes et radio-carpiennes paraissent surtout atteintes. Les mouvements actifs du poignet sont très restreints, mais sans être très douloureux ; les mouvements passifs sont un peu plus étendus. Les doigts arrondis, œdémateux, sont très peu mobiles et dans une légère flexion. L'extension est très limitée. Le pouce a conservé une partie de sa mobilité, mais les mouvements d'opposition sont impossibles. Le malade a été traité par l'immobilisation, la révulsion, etc.

27 *novembre* 1882. Opération, procédé de M. Ollier : on enlève tous les os du carpe sauf le pisiforme ; on abrase également la base des deuxième, troisième et quatrième métacarpiens. Sur le radius, on enlève avec la scie cultellaire une lamelle osseuse assez

Fig. 250. — Forme de la main dix-huit mois après la résection du poignet.

(D'après la photographie d'un moulage en plâtre.)

A ce moment le sujet portait déjà un haltère de 10 kilos à bras tendu et avait recouvré toute la liberté des mouvements des doigts ; l'extension du poignet était limitée en arrière par la saillie du cubitus. — La main, quoique assez exactement dans l'axe de l'avant-bras, tendait cependant à s'incliner un peu sur le bord radial. — Le radius seul avait été réséqué sur une hauteur de 5 millimètres ; le cubitus avait été laissé intact.

mince dont l'ablation produit une légère excavation de l'extrémité radiale, analogue à la forme normale. Le cubitus est laissé intact. Cautérisation au Paquelin. Drainage bilatéral ; tubes debout dans la plaie ; pansement antiseptique ; attelle plâtrée. Suites de l'opération très simples. Bon état général ; pas de lésions internes, malgré l'existence de lésions fongueuses multiples.

5 *février* 1883. Ablation des trois cunéiformes du scaphoïde et du cuboïde pour lésions fongueuses et infiltration tuberculeuse de ces os.

17 *avril* 1883. Très bon état général ; le malade a engraissé, ne tousse pas. Le poignet est en bon état ; on maintient cependant le drainage bilatéral par un petit tube perforant et on continue l'emploi d'injections modificatrices.

Décembre 1883. Les drains du poignet ont été supprimés depuis plusieurs mois. Cicatrisation complète. La main est parfaitement dans l'axe de l'avant-bras et n'est pas déviée sur le bord cubital. Elle tend plutôt à s'incliner sur le bord radial, à cause de la saillie de la tête du cubitus. On sent quelques points osseux durs de nouvelle formation dans la masse fibreuse qui remplace le carpe. Les deux extrémités contiguës du

radius et du cubitus sont mobiles l'une sur l'autre. L'apophyse styloïde du cubitus dépasse un peu celle du radius. C'est surtout au niveau du bord radial que l'on sent une masse très dure, remplaçant le scaphoïde et le trapèze, et mobile, d'une part, sur

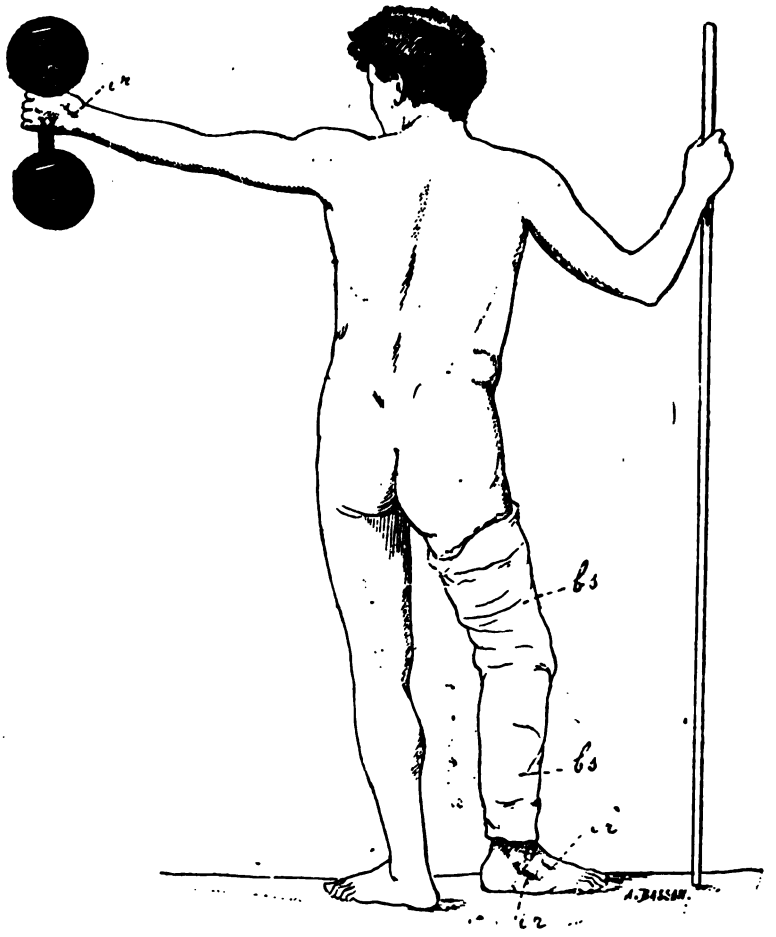

Fig. 251. — Figure d'ensemble montrant les diverses régions opérées : poignet gauche et tarse droit.

(D'après une photographie prise en juillet 1884.)

Le genou droit est immobilisé dans un bandage silicaté, *bs*, *bs* ; — *ir*, *ir*, *ir*, incisions de résection. — Le bandage silicaté maintenait le genou dans la position légèrement fléchie qu'il avait prise depuis longtemps ; on cherchait l'ankylosie dans cette position.

l'extrémité inférieure du radius et, de l'autre, sur l'extrémité postérieure des deux premiers métacarpiens. On sent vers le bord cubital un noyau osseux profond qui adhère au pisiforme ; cet os, du reste, paraît un peu plus gros qu'à l'état normal. Les mouvements des doigts sont parfaitement et complètement libres. Les mouvements du pouce se sont bien rétablis (la deuxième phalange seulement s'étend un peu moins com-

plètement que celle du côté sain). Ceux du poignet s'exécutent suivant le type physiologique; ceux d'abduction et surtout d'adduction sur le bord cubital sont beaucoup plus limités. Les mouvements propres du poignet : flexion dorsale et flexion palmaire, ont une excursion active de 35 à 40 degrés environ.

30 *janvier* 1884. Amélioration très marquée dans la force du poignet. Le malade, qui portait seulement 5 kilogrammes 200 grammes à bras tendu le mois dernier, porte maintenant un haltère de 20 livres à bras tendu et exécute avec lui des mouvements de rotation. Il est devenu très adroit de ses doigts. En somme, le résultat est aussi satisfaisant que possible.

Déc. 1884. Arquillières revient à la Clinique. Le poignet et le pied vont parfaitement bien. Le malade a travaillé toute l'année sans appareil d'aucune sorte, sans appui pour le poignet ou le pied ; il avait seulement un bandage silicaté qu'on lui avait mis dans le courant de l'été, au moment où il a été photographié, et qu'on lui avait conseillé de garder pour faire ankyloser son genou. Il l'enleva à la fin d'octobre, et quelque temps après le genou devint douloureux.

A son entrée, on constata une partie fluctuante et l'on pratiqua l'arthrotomie du genou avec raclage et cautérisation des fongosités (20 déc. 1884).

Les suites de cette opération semblaient devoir être aussi simples que les précédentes lorsque, dès les premiers jours de janvier 1885, apparurent tout à coup, sans modification dans l'état du genou, des symptômes qui firent craindre une méningite. Bientôt ces craintes se confirmèrent (délire, alternant avec un état semi-comateux, mydriase, strabisme, etc.). La mort arriva le 31 janvier 1885.

Autopsie. — Adhérences pleurales des deux poumons par des fausses membranes anciennes. Quelques petits tubercules isolés, à l'état de crudité, dans les deux sommets ; pas de zone inflammatoire tout autour.

Dans l'abdomen : pas d'éruption tuberculeuse sur le péritoine ; un noyau de pus caséeux, gros comme une cerise, vers le bord libre du foie. Au crâne : éruption tuberculeuse le long des vaisseaux de la base, surtout abondante vers les confluents antérieur et postérieur ; ventricules remplis de sérosité citrine.

Autopsie du poignet et du membre supérieur. — Toutes les lésions sont absolument guéries et les tissus sont mis au net. Au premier abord, il est très difficile de se rendre compte de l'opération subie par le malade : toutefois la main est ramassée, courte et large. Elle est bien dans l'axe de l'avant-bras. La dissection soigneuse des muscles permet de les retrouver tous à leur place normale et, en somme, fort peu atrophiés. En suivant leurs tendons jusqu'à leurs insertions à la main, on voit que fléchisseurs et extenseurs n'ont subi aucun changement de rapports ni de forme. Les tendons sont bien rectilignes.

Quelques légères modifications existent cependant pour les tendons de la région externe. — Les tendons des long et court extenseurs et celui du long abducteur du pouce recouvrent, comme à l'état normal, les tendons des radiaux. Toutefois, celui du long extenseur, prenant une insertion sur la gaine des radiaux, adhère, au niveau de l'extrémité inférieure du radius, à l'épaississement aponévrotique qui est traversé par cette gaine, de telle sorte qu'en réalité son action devait être notablement diminuée, puisqu'il ne pouvait agir qu'indirectement, par l'intermédiaire de ce point d'adhérence, sur la région carpienne d'abord, et secondairement sur la deuxième phalange du pouce. Quant aux tendons court extenseur et long abducteur, ils passent normalement dans une coulisse qui leur est propre, creusée dans l'épaississement aponévrotique.

Les tendons radiaux et celui du long supinateur ont leurs insertions absolument normales.

Ceux des cubitaux sont normaux ; deux gaines spéciales existent ; leur mobilité est parfaite. Le pisiforme n'ayant pas été enlevé, l'insertion de l'antérieur est nécessairement normale.

Il est facile de voir qu'entre les extrémités des métacarpiens et les surfaces articu-

laires radio-cubitales existe un espace de 10 à 12 millimètres, assez régulier sur tout la longueur transversale de l'articulation. Cet espace est rempli par une masse de tis fibreux, insérée sur les deux segments du membre, et constituée par les parties laissé intactes des ligaments normaux et aussi par une néoformation fibreuse. Au milieu d ce tissu, on trouve quelques noyaux osseux, représentant les os du carpe, irréguliers forme et de situation, de telle sorte qu'il serait impossible de retrouver, même approx mativement, la disposition des deux rangées normales. Un de ces noyaux se voit so l'extrémité des quatrième et cinquième métacarpiens. Il a une longueur maximum 10 à 11 millimètres, sur une épaisseur de 2 à 3 millimètres. La plus grosse ma osseuse est en avant, constituée par le pisiforme laissé en place, mais qui a été repo plus près de l'axe de la main. La masse ostéo-fibreuse articulaire permettait mouvements antéro-postérieurs assez étendus de la main sur l'avant-bras. C'est qu effet, loin d'être partout serrée et homogène, elle présentait, à son intérieur, des terstices, des cavités limitées, de formes et de dimensions irrégulières. Une de cavités est ouverte en avant, limitée en dehors par le ligament latéral interne, en par l'extrémité supérieure du cinquième métacarpien, en dehors par une masse l mentenseuse qui contient un noyau osseux situé au voisinage du pisiforme auquel l' un fort ligament, et en haut par un autre ligament qui réunit cette masse osseu l'apophyse styloïde du cubitus.

Le membre portait d'autres lésions tuberculeuses anciennes ou en voie d'évoluti une perforation de l'extrémité antérieure du deuxième métacarpien ayant défo mé l'os, mais depuis longtemps cicatrisée, *et un gros tubercule enkysté de l'olécrâne dont rien n'avait fait soupçonner l'existence.*

La seconde autopsie a beaucoup d'analogie avec celle que nous venons de rapporter. Elle est plus démonstrative cependant, puisque l'opération remontait à près de cinq ans. L'opéré avait joui pendant quatre ans de tout le bénéfice que lui avait procuré la résection, malgré les conditions hygiéniques les plus mauvaises et un travail excessif. C'est dans cet intervalle qu'il fut atteint d'un mal de Pott, qui amena une saillie caractéristique que l'on voit sur la figure 252. Il ne souffrit que pendant quelques semaines de douleurs dorsales et n'interrompit jamais complètement son travail. Laitier de son état, ne dormant que quatre heures par nuit, il était dès trois heures du matin sur le char à bancs non suspendu avec lequel il portait ses produits à la ville. Il avait résisté à toutes les influences mauvaises accumulées autour de lui lorsqu'il s'est marié. A partir de ce moment, de nouvelles déperditions de force s'ajoutant à son travail nocturne, il a commencé à dépérir; un abcès s'est formé sur le bord externe du poignet opéré, et un mois après il mourait de méningite.

Voici son observation complète, suivie de la relation détaillée de l'autopsie :

Observation LXV. — *Résection totale, intra-fébrile, du poignet pour une ostéo arthrite tuberculeuse.— Ablation de tous les os du carpe, sauf le pisiforme, et résection des extrémités du radius et du cubitus et des quatre derniers métacarpiens.*

État fonctionnel du membre opéré, quatre ans et huit mois après l'opération.— M de méningite tuberculeuse.

Autopsie. — *État des muscles et des tendons péri-articulaires. — Constitution de la néarthrose.*

François Morel, né à Mions (Isère), 28 ans, entré le 30 octobre 1882, salle Saint-Sacerdos, n° 5. Parents sains ; pas d'antécédents pathologiques collatéraux. A l'âge de neuf ans, état fébrile mal défini, accompagné d'hématuries. Guérison en quinze ou vingt jours. En 1881, pendant que le malade faisait ses vingt-huit jours (réserviste), l'index gauche se tuméfia et devint douloureux. Le doigt tout entier augmenta de volume. Pas d'abcès, pas de traitement chirurgical. Cet état dura deux mois, puis s'amenda. Néanmoins, persistance d'une induration douloureuse vers la base du doigt. L'index resta demi-fléchi. Un peu plus tard, le poignet devint douloureux, les mouvements furent gênés. La raideur disparaissait après un moment d'exercice. Il y a un mois, tout travail devint impossible à cause de la tuméfaction et de la douleur. Abcès de la face dorsale du poignet. Après son entrée à l'hôpital, de nouveaux abcès se forment. Apparition d'un état fébrile assez marqué 38°,5; 39,5. Ouverture au bistouri, abcès dorsaux au milieu du deuxième espace intermétacarpien. Contre-ouverture au niveau de la base du poignet.

19 *novembre* 1882. Résection du poignet. — Ablation des os du carpe. Section du

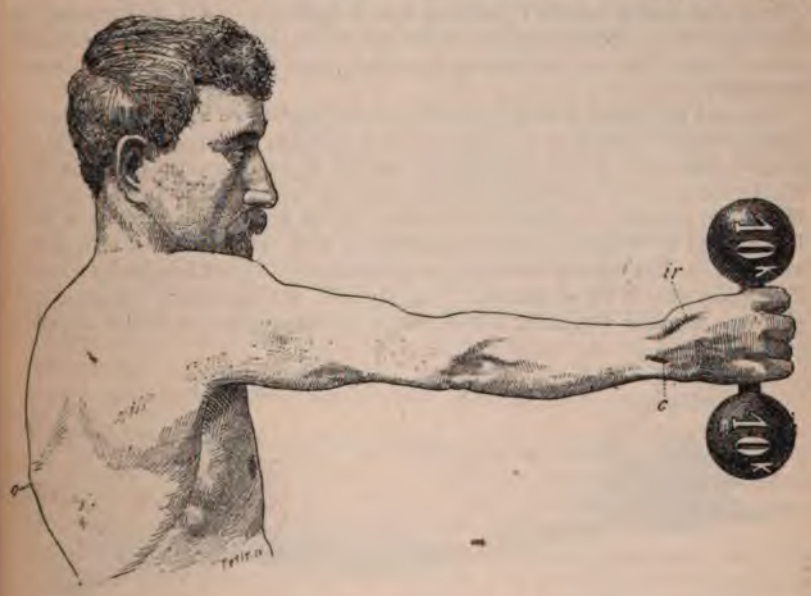

Fig. 252. — Forme du poignet, *quatre ans après la résection totale;* le sujet a été photographié sans appui.

fr, cicatrices de l'incision métacarpo-radiale; *c*, incision cubitale déterminée par un abcès formé à ce niveau avant l'opération; *o*, *saillie vertébrale médio-dorsale*, survenue deux ans après la résection du poignet.

radius et du cubitus à 5 millimètres au-dessus de leur surface articulaire. Section à la cisaille des extrémités carpiennes des deuxième, troisième et quatrième métacarpiens à un centimètre au-dessus de leur surface articulaire; un demi-centimètre seulement du cinquième est enlevé. Drainage bilatéral et dorso-palmaire. Large incision des foyers

suppurés dorsaux. Curage et cautérisation des fongosités. Pansement antiseptique à l'iodoforme. Attelle plâtrée.

Suites. — Les suites ont été très simples. La température de l'opéré, qui était 39°,5 quelques instants avant l'opération, tomba complètement dans les trois jours qui suivirent. Le tendon de l'extenseur propre de l'index, dont l'existence paraissait compromise, s'est recouvert de bourgeons charnus et ne s'est pas exfolié.

17 *décembre.* Les mouvements des doigts ne peuvent encore se faire isolément. Tous les doigts sont fléchis ou étendus simultanément. Les mouvements propres du pouce commencent à revenir. L'état général est bon.

Avril 1883. Les drains ont été enlevés en grande partie ; un seul constitué par quelques crins est conservé. Depuis un mois, le malade aide ses parents dans le métier de maraîcher. Il porte facilement un seau d'eau et tient 3 kilos à bras tendu.

Janvier 1884. Depuis le mois de mai, le malade a été revu à différentes reprises et ses muscles ont été soumis plusieurs fois aux courants électriques. L'état général est très bon. Main en bonne position. Le massif carpien est représenté par une masse ostéo-fibreuse indépendante que l'on sent très nettement entre la base des métacarpiens d'une part, et les os de l'avant-bras. En la saisissant entre les doigts on voit que cette masse est mobile à la fois sur le radius et les métacarpiens, mais qu'elle est articulée le plus solidement avec le radius et plus lâchement unie aux métacarpiens. Tout le poignet est sec, dur, fibreux. Mouvements des doigts libres ; ceux du pouce sont à peu près complets. Très bon état général. Le malade tient facilement 10 kilogrammes à bras tendu.

Cet opéré est revenu à la Clinique en novembre 1886 ; à ce moment il portait sans peine et tenait à bras tendu un haltère de 11 à 12 kilos ; il n'avait jamais été si fort, disait-il. Les doigts étaient parfaitement souples et les mouvements d'extension et d'abduction du pouce étaient plus complets qu'il y a deux ans. Il jouissait d'une excellente santé générale, en apparence du moins, car les poumons étaient sains et toutes les fonctions s'exécutaient parfaitement ; mais il avait éprouvé dix-huit mois auparavant, du côté de la colonne vertébrale, un grave accident. A la suite de douleurs sourdes développées dans la région dorsale, il se produisit un affaissement vertébral et une gibbosité angulaire (fig. 252). Malgré cela, le malade continue son métier de laitier,

Fig. 253. — Poignet réséqué vu par devant ; flexion active des doigts.
(*Photographié à la même époque que la figure* 252.)

faisant tous les matins ses courses en char à bancs non suspendu et témoignant le plus profond mépris pour les conseils qui lui furent donnés. Il paraît n'avoir jamais eu de fièvre. — Pas de faiblesse des membres inférieurs, du moins au moment où nous l'avons vu. — Pas d'accès prévertébraux.

Voici l'état fonctionnel du poignet et des doigts à ce moment :

Le poignet jouit des mouvements propres de flexion et d'extension que le malade

exécute avec énergie; ces mouvements propres ont une étendue de 55 degrés environ. Il les exécute, ainsi que les mouvements de rotation, en tenant un haltère dans la main. La pronation est complète; la supination est limitée.

Les mouvements des doigts peuvent se faire isolément et présentent les différences suivantes. Les mouvements de l'index et du médius sont aussi complets qu'à l'état normal, soit entre les diverses phalanges, soit même entre les phalanges et les métacarpiens, bien qu'il y ait un peu moins de souplesse dans ces derniers. L'annulaire et le petit doigt se fléchissent un peu moins bien dans leur articulation phalangino-phalangétienne. Le petit doigt est plus sensible au froid. Quant au pouce, il a tous ses mouvements, bien que l'extension et l'abduction soient moins énergiques que du côté sain; la seconde phalange ne se fléchit pas tout à fait aussi complètement. L'opposition est complète, mais elle est peu énergique avec les deux derniers doigts.

Le sujet se sert de sa main pour tous les usages de la vie, pour tous les mouvements d'adresse et les travaux de force. Il écrit sans fatigue, s'habille, mange, coupe du pain, fait en un mot de sa main ce qu'il en faisait autrefois avant sa maladie. Comme travaux de force, il manie de lourds fardeaux, et fait sans peine de sa main opérée tout ce qu'exige son état pénible. Il porte de 11 à 12 kilos à bras tendu.

Le malade passa l'hiver sans le moindre accident, et sans changement dans l'état de son poignet; il fut revu en mai 1887 par M. Gangolphe, qui constata la continuation de ce que nous venons de signaler.

Peu de temps après cet examen (fin mai), Morel revint à la clinique se faire ouvrir un abcès survenu sans douleur au niveau de la base du premier métacarpien. On racla le foyer et on passa un petit drain de crins, de la face palmaire à la face dorsale; au bout de trois jours, le malade reprenait son travail, tout en conservant un petit faisceau de crins. Quelque temps après sa santé parut un peu décliner; il était marié depuis trois mois, et n'avait rien changé à la vie pénible qu'il menait depuis trois ans, ne dormant que quatre heures par nuit et partant tous les matins avant trois heures pour arriver un des premiers sur le marché. Tout à coup, le 3 juillet, il fut pris de fièvre et de délire; on le transporta à la Clinique, où il mourut de méningite le 10 juillet 1887, quatre ans et huit mois après la résection du poignet.

Autopsie. — L'examen de la poitrine montre une éruption de tubercules crus, peu confluents, tant sur les deux plèvres, des deux côtés, que dans le parenchyme des deux poumons. Aucune lésion en suppuration. Dans l'abdomen, éruption miliaire sur le péritoine.

Les méninges et le cerveau présentent les lésions de la méningite tuberculeuse : des masses de granulations accompagnent les vaisseaux de la base et s'enfoncent dans les scissures de Sylvius; il n'y a pas de pus, et ces lésions paraissent peu anciennes. Les ventricules sont remplis d'une sérosité limpide, abondante.

Le membre opéré est disséqué comparativement avec le membre sain. On peut constater une épaisseur de la graisse sous-cutanée plus grande sur l'avant-bras et la main opérés que sur les parties saines correspondantes; toutefois cette différence est très peu marquée, et moindre que chez d'autres réséqués; d'autre part, la graisse est condensée, dure, nullement œdémateuse, et elle n'est pas répandue en quantité anormale entre les muscles et entre leurs faisceaux. Uniformément les corps charnus sont plus pâles, tirent un peu sur le jaune, mais la différence n'est pas très considérable : aucun faisceau n'a la couleur feuille morte, à plus forte raison jaune-paille. Tous sont bien indépendants et d'une dissection facile, même à leurs attaches au poignet. La région antibrachiale, qui suit immédiatement le poignet, est assurément celle qui est le plus atrophiée et la moins volumineuse. Ces différences ne sont appréciables que sur la totalité des masses musculaires et non sur chaque muscle en particulier.

Le rond pronateur est normal ainsi que le petit palmaire dont le tendon, très grêle, vient se perdre dans le ligament annulaire antérieur.

Le grand palmaire, bien nourri, vient s'insérer en bas, sur un épaississement fibreux de la capsule, au niveau duquel ne se trouve aucun noyau osseux spécial.

Le cubital antérieur s'insère normalement sur le pisiforme qui n'a pas été touché.

Les deux fléchisseurs (c'est sur eux surtout que l'atrophie est plus marquée inférieurement), avec le fléchisseur propre du pouce et le nerf médian, s'engagent dans la gouttière antérieure du carpe où leurs tendons sont nettement indépendants; leurs gaines, normales, ne semblent pas avoir été influencées par l'inflammation voisine. Leurs insertions inférieures ne présentent rien à signaler.

Le ligament annulaire est normal comme épaisseur; son insertion interne se fait sur le pisiforme et l'apophyse de l'os crochu; en dehors, au lieu d'être fixé sur le trapèze et le scaphoïde, il s'insère sur un des renflements apophysaires du radius et sur l'extrémité supérieure du premier métacarpien.

Le carré pronateur est, de tous les muscles antérieurs, celui qui est le plus atrophié; il est bien moins épais et plus pâle que celui du côté sain, mais ne paraît pas graisseux.

Les muscles externes présentent la disposition suivante :

Le long supinateur, normal en haut, vient s'insérer sur la masse fibreuse qui enveloppe l'extrémité radiale et, comme elle est fort épaisse, son insertion se fait bien plus sur cette gangue que sur l'os lui-même.

Le premier radial, arrivé au poignet, gagne sa face postérieure et vient aboutir non sur le dos du second métacarpien, mais dans une masse fibreuse qui enveloppe son extrémité et l'unit à celle du premier. Par cet intermédiaire, les tractions exercées sur lui agissent sur les deux os.

Le second radial, également porté en dehors, s'insère plutôt sur l'extrémité du deuxième que sur celle du troisième métacarpien par un tendon aplati qui s'épanouit et s'attache très solidement.

Les rapports de ces tendons, au niveau du poignet, avec ceux des muscles du pouce et l'artère radiale, doivent être recherchés au milieu du tissu fibreux qui englobe tout.

Au premier abord, tout paraît fusionné dans la gangue fibreuse. Cependant chaque tendon est isolable, grâce à une gaine de tissu plus lâche qui l'entoure et facilite son glissement.

On reconnaît difficilement au premier abord la tabatière et l'artère qui la traverse, car les tendons sont plus rapprochés qu'à l'état normal et se touchent presque; cependant on finit assez facilement par tout retrouver, à sa place : tendons, artère et nerf.

On note, à propos des muscles postérieurs :

Le cubital postérieur, ou plutôt son tendon, s'engage, au poignet, dans une coulisse spéciale ostéo-fibreuse, où son glissement est facilité par une synoviale très nette, mais cloisonnée; il croise le carpe dans toute sa hauteur, et vient aboutir à la face dorsale du cinquième métacarpien, sur lequel il s'implante solidement.

Les muscles superficiels, extenseur commun et extenseur propre du petit doigt, sont normaux et plus indépendants, au niveau du poignet, que les muscles de la région antérieure et les externes.

Quant aux muscles profonds; extenseur propre de l'index, long abducteur, long extenseur et court extenseur du pouce, ils présentent les particularités suivantes : le long extenseur va bien s'insérer sur la seconde phalange du pouce; mais les tendons de l'abducteur et du court extenseur, accolés l'un à l'autre, arrivent dans la masse fibreuse carpienne, en arrière; là, ils se perdent, et, au sortir de cette région, on ne trouve plus, au lieu de deux tendons, qu'un tendon très grêle qui les représente tous deux et va se fixer sur le dos de l'extrémité supérieure de la première phalange. C'est là la seule différence qui existe avec le côté sain, sous le rapport de ces muscles.

Ceux de la main sont atrophiés, mais ni plus ni moins que ceux de l'avant-bras, et sont d'ailleurs dans leur situation habituelle. Ceux qui s'inséraient sur les osselets du carpe se fixent sur la capsule fibreuse et les grains osseux qui la renforcent.

A voir le poignet, on ne se douterait nullement de l'opération subie. A part un peu de tassement, on ne constate rien de bien anormal. Il est mobile antéro-postérieurement, suivant un angle de quarante degrés dont une moitié revient à l'extension et l'autre à la flexion. Il se tient naturellement en demi-pronation, mais peut être facilement mis en pronation complète.

Les extrémités antibrachiales paraissent renflées, ce qui tient, pour le radius, à des rebords osseux, sous-périostiques, faciles à constater à cause de leur irrégularité, et pour le cubitus à deux noyaux osseux indépendants : le plus volumineux, extra-articulaire, intimement uni à l'os par du tissu fibreux, est situé sur son bord interne, un peu en arrière ; c'est lui qui limite la coulisse du cubital postérieur ; l'autre, plus postérieur, est plutôt situé entre le radius et le cubitus qu'il déborde en bas.

L'extrémité radiale présente en avant deux renflements apophysaires assez notables ; l'un est situé du côté du cubitus, c'est le moins volumineux ; l'autre, représentant l'apophyse styloïde, est situé en dehors et donne insertion à l'extrémité externe du ligament annulaire antérieur.

Toute la région carpienne est occupée par une masse fibreuse qui, au premier abord, paraît compacte. Mais il n'en est rien ; insérée en bas sur les extrémités métacarpiennes et en haut sur les antibrachiales, elle mesure de 26 à 28 milimètres de hauteur. Si on l'incise, on voit qu'elle contient des noyaux osseux de nouvelle formation, et aussi plusieurs petites cavités intermédiaires : celles-ci, limitées par d'épais cloisonnements ostéo-fibreux, présentent des parois lisses ; elles sont irrégulières et dominent surtout dans la moitié externe de la région. Dans certains cloisonnements qui ont une consistance fibreuse ou fibro-cartilagineuse, il est facile de sentir des grains osseux, de grosseur variable, non pas arrondis, mais plutôt allongés et de formes irrégulières. Quelques-uns de ces noyaux sont assez volumineux ; l'un se voit bien par la face dorsale, où il est situé entre la masse ostéo-fibreuse intercubito-radiale et l'extrémité du quatrième métacarpien. Il est de la grosseur d'un petit noyau de cerise et mobile sur le reste de la masse ostéo-fibreuse. Un autre est situé entre le radius et l'apophyse de l'unciforme, qui n'a pas été enlevée.

Ces noyaux osseux néoformés se distinguent par ce fait qu'ils sont compris à l'intérieur de masses fibreuses de consistance assez variable, dont quelques-unes donnent même la sensation du fibro-cartilage. Toutefois, ni sur les extrémités des métacarpiens, ni sur celles du radius et du cubitus, on ne trouve rien qui ressemble à du cartilage hyalin, pas plus que dans les cavités articulaires on ne voit d'apparence de synoviale.

C'est en dehors, sous le premier métacarpien, qu'existe encore le trajet parcouru par quelques crins, qu'on avait placés après avoir abrasé le petit foyer fongueux qui s'était développé spontanément à la fin de mai.

Cette autopsie, comme la précédente, nous montre la reconstitution d'une néarthrose, très solide, mais mobile dans le sens des mouvements normaux de la main, c'est-à-dire dans le sens de la flexion et de l'extension, et un peu latéralement. Ce sur quoi nous insistons, c'est sur l'intégrité de l'appareil musculaire, et spécialement sur l'insertion des muscles que tous les chirurgiens avaient considérés jusqu'ici comme devant être coupés en travers par le bistouri ou au moins divisés au ras de leur insertion. Les tendons des radiaux, toujours dans les mêmes rapports l'un par rapport à l'autre, sont ou insérés à leur place normale, comme s'ils n'avaient pas été touchés (Obs. LXIV), ou reportés un peu en dehors, entraînés dans ce sens par la gaine périostique, lorsque l'altération des tissus profonds a nécessité l'écartement des lèvres

de la plaie après l'opération (Obs. LXV). La seule modification que nous constations dans la disposition des tendons du pouce, c'est une adhérence du tendon du long extenseur du pouce avec les coulisses des radiaux, dans la première autopsie, et, dans la seconde, l'accolement des tendons de l'abducteur et du court extenseur du pouce. Notons encore la persistance de l'atrophie sur des muscles qui n'avaient pas été touchés (interosseux, carré pronateur) et qui, se trouvant plus près du foyer de l'inflammation, par leur partie musculaire et non tendineuse, ont ressenti plus particulièrement l'influence de ce voisinage, comme nous l'avons déjà fait remarquer pour le coude.

L'irrégularité des noyaux osseux répond à l'inégalité des altérations subies par le périoste. On ne peut attendre, comme nous l'avons dit plus haut, qu'une néoformation atypique et par noyaux disséminés.

Voici une autopsie faite sur le vivant, dans une opération correctrice, qui nous fournira d'autres renseignements sur ce point.

Observation LXVI. — *Résection du poignet consistant dans l'ablation de tous les os du carpe moins le pisiforme, la section d'une mince lamelle des os de l'avant-bras et l'abrasion de la base de tous les métacarpiens. — Formation d'une masse osseuse indépendante dans le tissu de la néarthrose. — Un an après, apparition d'un point douloureux et enraidissement du poignet par la formation d'une plaque osseuse développée au niveau du grand os. — Opération correctrice.*

Examen de la portion osseuse de nouvelle formation.

Le 8 mai 1886, M. Ollier opéra une jeune fille de douze ans, qui, depuis six ans, à la suite d'une entorse, souffrait de son poignet droit. Il suppurait depuis deux ans. Impotence fonctionnelle absolue ; les doigts n'exécutaient que des mouvements de totalité, et encore ces mouvements étaient-ils très limités, à cause de la raideur des articulations métacarpo-phalangiennes ; le pouce était immobile, collé contre les autres doigts et notablement atrophié.

Ablation de tous les os du carpe, sauf le pisiforme ; résection à la scie d'une mince lamelle (4 millimètres) des os de l'avant-bras ; abrasion de l'extrémité supérieure de tous les métacarpiens.

Six mois après l'opération, la malade était dans l'état suivant :

Les doigts sont revenus très mobiles; la malade peut fermer le poing ; il y a cependant toujours un peu de raideur dans les articulations métacarpo-phalangiennes. Pronation complète ; supination légèrement diminuée ; la malade fait ces mouvements en tenant dans la main un haltère de 2 kil. 500. Le poignet s'étend et se fléchit suivant un arc de 30 à 35 degrés.

A bras tendu, la malade porte 4,500 du côté opéré, 6 kilos du côté sain. Au dynamomètre : force de pression, 9 kilos du côté opéré ; 11 du côté sain.

La malade se sert de sa main pour coudre, tricoter, écrire ; elle ne s'aperçoit pas, dit-elle, que sa main ait été malade.

Huit mois après cet examen, on la voit revenir à la Clinique avec un poignet enraidi, les doigts étant toujours aussi libres ; c'est le mouvement d'extension qui est limité. Au dos, en dehors de la ligne d'incision, est une tuméfaction dure, indolente à la pression, mais, plus profondément, la malade a éprouvé quelquefois des douleurs spontanées. Il y avait là manifestement une plaque osseuse de nouvelle formation, indépendante de l'avant-bras, mais qui venait buter contre eux dans les mouvements d'extension du poignet et qui recouvrait probablement un petit foyer inflammatoire profond.

Le 26 mai 1887, M. Ollier fit l'opération suivante :

Sur le dos du carpe, dans la région du grand os, incision de 4 centimètres dans la direction des tendons, qu'on aperçoit dans leur gaine tout à fait normaux. On tombe ensuite sur une plaque osseuse de 22 millimètres de long et 7 à 8 de large, vaguement mobile sur les parties profondes. On l'isole et on voit qu'elle se continue profondément par un prolongement perpendiculaire. Sur les limites de cette néoformation osseuse, on reconnaît un tissu qui ressemble à du cartilage. Elle a dans son ensemble l'aspect d'un clou à large tête. On l'enlève, et l'on trouve profondément un nid de fongosités, sans séquestres, mais caséeuses en un point. On évide cette petite cavité; on la cautérise et l'on établit un drainage palmaire au moyen d'un petit faisceau de crins.

La portion enlevée a été examinée au microscope par M. Chandelux, qui n'a trouvé aucun élément cartilagineux. Ce tissu chondroïde était formé par des éléments fibreux englobés dans une substance unissante, dure, mais sans cavités cartilagineuses. Dans la portion osseuse, on voit de petites nodosités d'ossification se formant directement dans le tissu fibreux. Les fongosités contiennent des follicules tuberculeux presque tous en évolution fibreuse. Quelques-uns cependant présentent la cellule géante avec sa couronne de cellules épithélioïdes et de cellules embryonnaires à la périphérie. (*La fin de cette observation, accompagnée de figures représentant le résultat définitif de l'opération, se trouve plus loin, p.* 541.)

Notre dernière autopsie se rapporte à un sujet de soixante-dix ans, mort cinq ans après une résection du poignet qui n'avait jamais été suivie de cicatrisation complète des fistules de la région, mais qui avait cependant permis au malade de se servir de son membre opéré, pendant trois ans environ, pour les petits usages de la vie. Il portait à bras tendu un haltère de 2 kil. à 2 kil. 500. Un an avant la mort, à la suite d'accidents pulmonaires graves, le suintement des fistules du poignet fit place à une suppuration continue et abondante. Le poignet étant devenu douloureux, le malade le portait dans une écharpe en laissant pendre la main. Peu à peu cette position devint permanente, et s'accentua au point que la main faisait un angle droit avec l'avant-bras. Tout mouvement des doigts devint bientôt impossible, sauf quelques petits mouvements de flexion. Les trajets fistuleux s'étaient agrandis, et quand le malade entra à la Clinique, quelques jours avant sa mort, on ne fit que soutenir la main dont tous les mouvements étaient douloureux. La mort fut amenée par la tuberculose pulmonaire; les deux poumons étaient farcis de masses caséeuses.

Ce que l'autopsie du poignet présenta de particulier, ce fut la section complète de tous les tendons de la région dorsale. Ces tendons s'étaient usés peu à peu contre le rebord dorsal de la cavité condylienne du radius, rendu tranchant par la dénudation qu'il avait subie par le fait de la suppuration. Il ne restait que la peau à ce niveau, et elle n'eût pas tardé à s'ulcérer et à se couper, comme les tendons, de dedans en dehors, si la flexion de la main eût encore augmenté. Il n'y avait pas de néoformation osseuse appréciable à la place du carpe. L'extrémité du radius, qui avait été réséquée, présentait seulement quelques saillies

ostéophytiques à la périphérie. Il n'y avait pas de néoformation longitudinale. L'âge du malade ne permettait pas d'espérer autre chose[1].

§ VI. Des résultats orthopédiques et fonctionnels de la résection du poignet. Relation d'observations anciennes.

La main la plus imparfaite, la plus difforme même, rendant plus services que le meilleur appareil prothétique, dès qu'elle n'est plus douloureuse, on pouvait autrefois ne pas être très exigeant pour le résultat orthopédique et fonctionnel que donnait une résection du poignet. Mais aujourd'hui il en est autrement, et nous ne devons être satisfait qu'après avoir rendu à la main sa forme régulière et ses fonctions normales. Ce but est difficile à atteindre, sans doute, dans les pertes de substance complexes, occasionnées par les traumatismes ou nécessitées par les inflammations chroniques; mais on s'en approche assez dans un très grand nombre de cas pour qu'on ne puisse plus dire que les résultats des résections du poignet sont inférieurs à ceux du coude ou de l'épaule au point de vue orthopédique et fonctionnel. Si cette proposition a pu être exacte jusqu'ici, elle ne sera plus soutenable à l'avenir.

Comme pour le coude et pour l'épaule, nous rapporterons un certain

1. Nous ne connaissons pas d'autopsies relatives à des résections du poignet anciennes et complètement guéries. Il eût été intéressant de les comparer avec ce que nous venons de constater. On trouve cependant dans la science quelques observations de résections de l'extrémité inférieure, soit du radius, soit du cubitus. Blandin ayant autopsié un sujet à qui il avait réséqué l'extrémité inférieure du cubitus, mort sept mois et demi après l'opération, trouva à la place de l'os enlevé une corde fibreuse dans laquelle s'étaient déposés quelques grains osseux (*Journal de méd.* de Championnière, avril 1843). Weichselbaum décrit avec détail, dans le mémoire auquel nous avons déjà emprunté d'intéressants documents pour le coude (*Archiv für kl. Chirurgie*, Bd 16, 1875), l'autopsie d'un soldat autrichien auquel Landa (de Lemberg) avait réséqué en 1870 six centimètres de l'extrémité inférieure du radius, sans toucher aux os du carpe et au cubitus. La suppuration continua; la main s'inclina sur le bord radial et le membre fut amputé à Vienne deux ans après. On trouva une régénération partielle du radius, deux centimètres environ; le reste était comblé par du tissu de cicatrice. Le cubitus s'était soudé au semi-lunaire et au pyramidal. Le scaphoïde était dénudé et une fistule conduisait sur lui. Il y avait de grands désordres musculaires. Le muscle long supinateur était presque entièrement graisseux; son tendon se perdait dans le tissu de cicatrice, de même que les tendons des deux radiaux externes. Le long abducteur du pouce, le long et le court extenseur du pouce se perdaient également dans la cicatrice commune, etc.

A. Wagner rapporte une seule autopsie de résection du poignet au 84me jour de l'opération. Elle appartient à Textor jeune, mais l'opération était trop récente pour démontrer les processus de réparation. L'auteur signale seulement l'intégrité de tous les tendons qui passent sur le dos du poignet et la limitation de la poche par les restes du périoste et des ligaments.

Holmes (*Traduction* de A. Wagner, *Appendix to Chapter* I, pages 237 et 238) cite une résection des extrémités inférieures du radius et du cubitus faite par Adelman. Le membre fut amputé six mois après. On trouva les surfaces de sections recouvertes par des masses irrégulières de substance osseuse nouvelle.

Il cite encore un cas présenté par Fergusson, relatif à une résection du poignet datant de six mois. On avait cru enlever tous les os du carpe; l'autopsie montra cependant que le pisiforme, le trapèze et une partie de l'unciforme avaient été laissés. L'incision avait été faite sur le côté cubital, et la dissection montra que les tendons avaient éprouvé peu de dommages.

nombre d'observations pour faire apprécier le résultat réel qu'on peut obtenir après la résection du poignet. C'est d'autant plus nécessaire ici que nous ne saurions accumuler trop de preuves pour détruire les préventions qu'ont encore la plupart des chirurgiens à l'égard de cette résection. Depuis six ans cependant nous avons, en maintes circonstances[1], insisté sur la valeur pratique de cette opération, et fait connaître les résultats que nous avions obtenus par la méthode sous-périostée. La thèse de Métral, les mémoires de Gangolphe ont déjà publié un grand nombre de ces observations; mais elles étaient encore récentes, et nous pouvons les donner aujourd'hui plus complètes et plus probantes, par cela même qu'elles sont plus anciennes.

Ce qui nous importe ici, c'est de connaître le résultat définitif obtenu au point de vue des fonctions du membre. Mais, pour faire apprécier la valeur orthopédique et fonctionnelle d'un organe comme la main, il est important, plus que pour toute autre articulation, de faire une étude analytique de la néarthrose et de donner la mesure exacte de la force qu'elle recouvre et l'indication précise des services qu'elle peut rendre. Il faut donc l'examiner au point de vue de ses conditions de résistance passive et de ses organes actifs de mouvement. Les autopsies, quelque démonstratives qu'aient été les deux observations que nous avons rapportées, sont encore trop rares pour que nous puissions nous faire une idée complète de la structure de la néarthrose et de ses conditions de mobilité. Nous tâcherons d'y suppléer par l'examen clinique.

Il y a quelques années, quand les résections du poignet guéries étaient exceptionnelles, le chirurgien était heureux de présenter à la fin de l'observation quelques lignes de l'écriture de son opéré; c'était la consécration de son succès. Nous n'userons pas de ce genre de démonstration, parce qu'il ne prouve pas grand'chose à nos yeux. Nous avons vu de belles pages écrites par quelques-uns de nos opérés que nous rangeons cependant parmi nos résultats très médiocres. Dès qu'un sujet sait tenir une plume entre les doigts, que ces doigts soient raides ou mobiles, il peut, par un artifice, en écrivant avec l'avant-bras plus qu'avec la main, se livrer à de petits exercices calligraphiques qui sont de véritables trompe-l'œil. Mais, si quelques lignes de l'écriture d'un réséqué ne peuvent avoir une grande importance, il en est autrement de la possibilité d'écrire longtemps et sans fatigue. La notion de ce fait donne une meilleure mesure du résultat réel de la résection. Jointe à l'indication de certains exercices usuels que les opérés sont capables de faire (coudre, se boutonner, couper son pain, jouer du piano ou d'un

1. 1882. *Comptes rendus de l'Académie des sciences*, 17 mars 1882.—*Association française pour l'avancement des sciences*. Congrès de la Rochelle.—*Bulletin de la Société de chirurgie de Paris*. Avril 1883. — Société de médecine de *Lyon* (séances du 27 mars et 3 avril 1882, etc., in *Lyon médical*).

instrument à piston, etc.), elle permet de donner une idée assez exacte de l'aptitude fonctionnelle de la main conservée. En indiquant en même temps les objets que soulève le poignet opéré, on fait approximativement apprécier la force qu'il peut développer. Mais il nous paraît indispensable d'apporter plus de précision dans l'évaluation de la force musculaire et de l'étendue des mouvements, et de recourir à des exercices qui puissent s'appliquer aussi bien à la main gauche qu'à la main droite.

Le port d'un haltère maintenu par les doigts fléchis est un exercice plus démonstratif[1]. Il indique à la fois la souplesse des doigts et la force de résistance du poignet. En y joignant la mesure des mouvements de rotation de la main, d'extension et de flexion du poignet, le degré d'écartement actif des doigts, de flexion des diverses phalanges, d'opposition du pouce avec les divers doigts, on peut donner un tableau beaucoup plus exact de la situation de l'opéré, surtout si l'on y ajoute l'indication précise du poids qu'il peut soulever dans ces divers mouvements et de la résistance qu'il a à surmonter pour les exécuter. Des photographies représentant la forme et les rapports de la main dans les divers mouvements actifs[2] compléteront notre démonstration. Nous ne pourrons pas rapporter des résultats aussi anciens que pour le coude et l'épaule, puisque notre plus ancienne résection (sur des sujets actuellement vivants) ne date que de 1871; mais ceux que nous allons faire connaître remontent cependant assez loin pour qu'on puisse les considérer comme définitifs.

Les observations que nous avons déjà rapportées dans le cours de ce chapitre démontrent la reconstitution d'une néarthrose solide et automobile, sur le type de l'articulation enlevée; mais les résultats variant nécessairement suivant l'étendue des parties retranchées et l'état des parties conservées, nous devons envisager d'une manière générale et synthétique ceux que procure chaque variété de résections. Ces résultats ne peuvent pas être uniformes; ils doivent même présenter d'assez grandes différences; et si un expérimentateur peut, en suivant les

1. L'exercice des haltères n'a pas autant de valeur démonstrative au poignet qu'au coude et à l'épaule. Des poignets à demi ankylosés, avec les doigts raides et crochus, peuvent maintenir passivement des haltères très lourds. L'expérience n'a quelque valeur qu'autant que l'haltère peut être saisi et maintenu avec les doigts mobiles et fléchis sur lui.

Plus l'articulation est éloignée du tronc, moins cet exercice a de valeur démonstrative au point de vue de la force des muscles qui meuvent l'articulation. Le port d'un haltère à bras tendu met en jeu d'abord les muscles de l'épaule qui doivent fixer l'humérus. Les réséqués de l'épaule ont beaucoup moins de force pour soulever et porter un haltère à bras tendu que ceux du coude ou du poignet.

2. Nous avons déjà fait remarquer à propos de résections de l'épaule quelles illusions pouvaient entretenir les photographies. Les causes d'erreur sont encore plus grandes au poignet, si l'on ne montre la main que sous un seul aspect. De même que nous avons figuré le coude fléchi et étendu, nous montrerons toujours la main ouverte et fermée. Une main ouverte, de forme très régulière, ne signifie rien par elle-même, si l'on ne voit à côté la même main les doigts fléchis, faisant le poing, ou le pouce opposé aux divers doigts.

mêmes procédés, faire reconstituer des articulations à un degré déterminé, il n'en est pas de même du chirurgien, qui opère dans les conditions les plus diverses. Celui-ci devra se montrer au moins aussi satisfait d'un résultat médiocre obtenu dans de mauvaises conditions que d'un résultat plus beau réalisé dans des conditions meilleures. Comme pour toutes les résections que nous avons déjà examinées, ce n'est pas seulement le point d'arrivée qu'on doit considérer ; c'est aussi, et avant tout, le point de départ qu'il faut connaître.

Nous examinerons donc diverses catégories de résections du poignet qui peuvent se prêter à des considérations générales :

Les ablations du carpe seul ;

Les résections totales du poignet dans lesquelles le carpe a été enlevé avec une certaine hauteur des os entre lesquels il est compris. Pour nous rendre compte de l'importance relative des segments osseux limitants, nous envisagerons successivement :

Les ablations du carpe avec résection plus ou moir s étendue des os de l'avant-bras ;

Les ablations du carpe avec résection étendue d'un ou de plusieurs métacarpiens ;

Les résections bornées aux extrémités antibrachiales seules.

Ce sont là les quatre variétés qui présentent les différences les plus importantes au point de vue de la reconstitution de la néarthrose et du fonctionnement ultérieur du membre.

A. DES ABLATIONS DU CARPE SEUL, AVEC OU SANS ABRASION DES SURFACES LIMITANTES, MAIS SANS EXCISION QUI CHANGE SENSIBLEMENT LA FORME ET LES RAPPORTS DE CES PARTIES.

L'ablation du carpe seul[1] est l'opération dont les suites sont les plus simples et les plus heureuses au point de vue orthopédique et fonctionnel. Il y a une cavité à combler, il est vrai, mais elle s'efface déjà en grande partie par le rapprochement immédiat du métacarpe et des os de l'avant-bras. Plus tard ces parties seront séparées par un coussinet ostéo-fibreux qui sera d'autant plus souple que les surfaces articulaires antibrachiales et métacarpiennes seront moins altérées. C'est lorsqu'on a pu conserver ces extrémités recouvertes de cartilage que des mouvements étendus peuvent se rétablir. Lorsque les cartilages auront été détruits ou seront soulevés par des fongosités, une abrasion à la curette des surfaces sous-jacentes sera nécessaire. Comme il ne s'y reproduit pas alors de cartilage diarthrodial, le tissu fibreux ou ostéo-fibreux intermédiaire se continuera directement avec les surfaces raclées, et, malgré

1. Y compris ou non le pisiforme, qu'on peut laisser dans la plupart des cas et dont la présence ou l'absence ne change guère les résultats, à la condition toutefois que, dans son ablation, on ait conservé la continuité du tendon du cubital antérieur.

l'établissement des loges ou lacunes que nous ont montré nos autopsies, les mouvements propres du poignet, flexion et extension, se trouveront toujours plus ou moins limités. Ce n'est que dans des cas très rares qu'ils pourront acquérir une amplitude se rapprochant de l'état normal; mais ils arriveront en général à un degré compatible avec les usages normaux de la main.

A l'état normal, les mouvements utiles du poignet pour un bon usage du membre ne dépassent guère 100 degrés dans le sens antéro-postérieur ou dorso-palmaire; ils peuvent aller à 150 et, chez quelques sujets, à 180; mais ce sont des mouvements forcés et qui ne sont qu'exceptionnellement utiles.

Chez nos réséqués, même ceux dont nous avons lieu d'être satisfait, nous constatons une diminution très notable de ce mouvement; plusieurs n'ont que 25 degrés; les plus souples ne dépassent pas 70. Le mouvement d'extension est, dans les premiers temps, plus limité que celui de flexion. Nous ne pouvons l'attribuer uniquement au raccourcissement des muscles, puisque les fléchisseurs sont aussi raccourcis que les extenseurs, dans les cas où la main a été maintenue avant l'opération dans l'axe de l'avant-bras et les doigts en extension. Il faut tenir compte du dérangement des rapports des muscles et de l'atrophie antérieure à l'opération. La section du ligament dorsal du carpe et le détachement des tendons retardent pour un certain temps le retour des contractions musculaires et augmentent par cela même l'atrophie. C'est pour ce motif que nous avons insisté sur le relèvement du métacarpe par l'attelle palmaire. Quel que soit l'état des muscles, il vaut mieux que la main soit maintenue naturellement, en position de repos, dans la flexion dorsale (30 degrés environ). Si le poignet s'enraidit dans cette position, l'opéré se trouvera dans les meilleures conditions pour utiliser la souplesse de ses doigts et se livrer aux exercices les plus variés.

Les doigts reprennent à la longue toute leur souplesse, mais la flexion des premières phalanges est toujours en retard, à cause de la raideur antérieure à l'opération, favorisée plus tard par l'atrophie des interosseux.

L'exercice modifie à la longue ces conditions fâcheuses qu'on trouve au moment de l'opération, quand on résèque pour des ostéo-arthrites anciennes; mais il y a des atrophies musculaires qui ne se réparent jamais et des raideurs qui ne peuvent pas disparaître. Voilà pourquoi on ne saurait trop recommander les résections hâtives. En les pratiquant dès que la suppuration a été constatée et avant qu'elle ait dépassé la loge carpienne, on a de bien meilleures conditions de succès et l'on peut borner l'opération à l'ablation des os du carpe, et même souvent laisser le trapèze.

Observation LXVII. — *Ostéo-arthrite fongueuse du poignet gauche. Mal de Pott; abcès intra-pelvien. Ablation des deux rangées du carpe. Abrasion de l'extrémité supérieure du troisième métacarpien. Guérison complète de la main, résorption des abcès intra-pelviens.*

État de l'opéré six ans après la résection.

Louis Deffet, quatorze ans, entré le 30 mars 1882, à la salle du Saint-Sacerdos, n° 37. Pas d'antécédents pathologiques héréditaires ni collatéraux; pas d'accidents strumeux pendant son enfance. En avril 1881, fluxion de poitrine qui le tint au lit deux mois. Depuis lors le malade a toujours toussé; il n'a jamais eu d'hémoptysies. En novembre 1881, douleurs dorso-lombaires, faiblesse des membres inférieurs, apparition d'abcès

Fig. 254 et 255. — Forme de la main après l'ablation totale du carpe.

Fig. 254. — Poing fermé vu par derrière.

Fig. 255. — Poing fermé vu par devant.

intra-pelvien, venant faire saillie au-dessus de l'artère crurale. Sous l'influence d'un régime tonique et ioduré, l'abcès commença à se résorber, les membres inférieurs reprirent leur vigueur. En décembre 1881, légère douleur au poignet droit, spontanée, exagérée par la pression; les mouvements devinrent impossibles. Teinture d'iode, compression, bandage silicaté. — En février 1882, on constate l'existence de trajets fistuleux sur le bord radial du poignet ainsi qu'un gonflement considérable de la région. Les doigts sont immobiles, œdémateux; le pouce est comme aminci, collé contre le deuxième métacarpien. A l'auscultation on ne découvre rien de bien inquiétant, malgré une petite toux survenant de temps en temps; pas d'albumine dans l'urine. On sent encore dans la fosse iliaque gauche, contre la colonne vertébrale, une masse dure, reste de l'abcès ossifluent en voie de se résorber.

4 *avril* 1882. Résection du poignet par le procédé de M. Ollier : on enlève tous les os, sauf le pisiforme; cautérisation au Paquelin; drainage bilatéral, pansement antiseptique, attelle plâtrée. On ne résèque rien du côté du radius ou du cubitus; on enlève seulement le cartilage du radius; on abrase l'extrémité supérieure du troisième métacarpien

fongueuse et ramollie. Quelques jours après l'opération, on panse la plaie au chlorure de zinc à cause de son aspect diphthéritique.

24 *janvier* 1883. Le malade revient à la Clinique ; il ne tousse pas, a un bon teint et paraît engraissé. La tuméfaction carpienne persiste toujours ; les drains supprimés depuis plusieurs semaines ont laissé des trajets fistuleux d'aspect fongueux. Le malade a été très rarement électrisé et ne s'est pas exercé du tout pendant son absence. Le 27 février, on note une amélioration très considérable sous l'influence des injections modificatrices (teinture de créosote, d'iode). Les fistules sont fermées ; tuméfaction très amoindrie. Les articulations métacarpo-phalangiennes commencent à se fléchir. Les deux dernières phalanges des trois premiers doigts se fléchissent bien. Le pouce possède un très faible mouvement d'opposition. Quant à l'index, tout en suivant les mouvements des autres doigts, il reste un peu en arrière. Les mouvements passifs du poignet se font sans douleurs. Les mouvements volontaires existent, mais sont limités. On sent dans la région carpienne, surtout du côté des métacarpiens, des points durs, osseux. Le malade porte à bras tendu pendant vingt à trente secondes un poids de 5 livres, pendu au pouce. Bon état général ; pas de toux.

Fig. 256. — Forme de la main, les doigts étendus et écartés.

A partir de ce moment l'état de cet opéré s'est constamment amélioré. Le poignet s'est fortifié et s'est assoupli de plus en plus ; l'abcès prévertébral s'est complètement résorbé et les vertèbres se sont consolidées ; il n'y a pas eu de nouvelle localisation tuberculeuse. En 1885, cependant, les douleurs lombaires reparurent et l'on dut appliquer des corsets plâtrés pendant un an, jusqu'en novembre 1886, époque où toute douleur ayant disparu, l'opéré a été considéré comme guéri. Il avait augmenté de poids et engraissé sensiblement. A ce moment, les doigts s'étaient considérablement assouplis, les articulations interphalangiennes avaient recouvré toute leur liberté pour la flexion et l'extension. Les articulations métacarpo-phalangiennes étaient cependant encore un peu raides, et le pouce avait des mouvements d'opposition limités ; il ne pouvait toucher le petit doigt ni même l'annulaire. A bras tendu le sujet portait 8 à 9 kilos du côté opéré, et 10 du côté sain. C'est à ce moment qu'il a été photographié. Les figures 254 à 257 montrent la forme de la main dans les diverses positions.

10 *mars* 1888. Depuis le moment où ont été faites ces photographies le poignet a considérablement gagné pour la force et l'étendue des mouvements. L'état général s'est aussi beaucoup amélioré. Le malade avait pris l'état de boucher, soulevant et dépeçant sans trop de peine, disait-il, des quartiers de bœuf. Il avait été gaucher autrefois, et, quoique devenu droitier depuis la maladie du poignet gauche, il sciait les os de la main opérée. Craignant que ce métier fatigant ne favorisât le retour de l'ostéite vertébrale et la formation de nouveaux abcès, M. Ollier l'a engagé à prendre une profession moins pénible. Il est aujourd'hui employé de commerce.

Voici l'état du poignet opéré :

L'amélioration de la région opérée a consisté surtout dans l'augmentation de la force de la main et de la mobilité propre du poignet.

Deffet porte aujourd'hui un haltère de 13 kil. 500 et même de 14 kilogrammes à bras tendu pendant cinq à six secondes, sans éprouver de sensation douloureuse dans le poignet.

Les mouvements actifs de *flexion et d'extension propres du poignet* atteignent 55 à 60

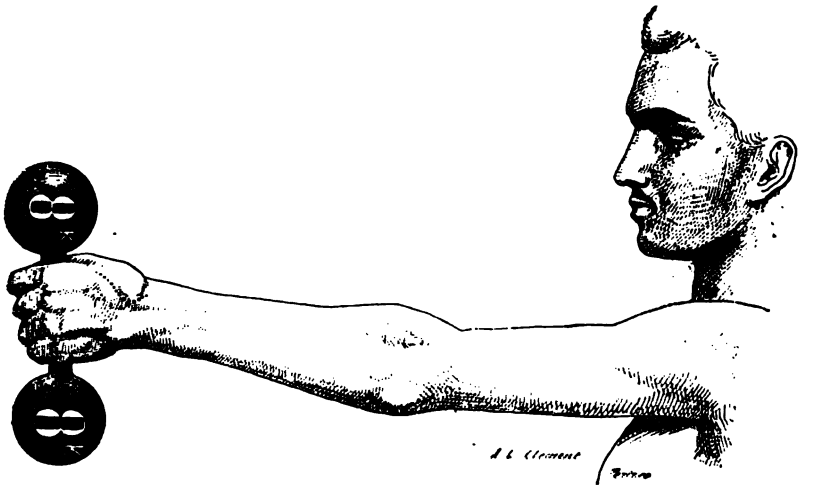

Fig. 257. — Même sujet tenant un haltère de 8 kilos avec la main du côté opéré.
Aujourd'hui, mars 1888, dix-huit mois après le moment où cette photographie a été prise, il peu porter 14 kilos à bras tendu.

degrés [1]; l'extension a plus gagné que la flexion; l'angle d'extension mesuré par l'angle que fait le métacarpe avec l'axe de l'avant-bras est de 35 degrés, l'angle de flexion est de 20, en tout 55 à 60 degrés qu'on peut porter passivement à 70. Indépendamment de ces mouvements de flexion et d'extension directes, il y a des mouvements d'adduction et d'abduction qui montrent l'action des radiaux et du cubital postérieur isolée ou combinée avec celle des fléchisseurs abducteurs ou adducteurs. — Voici la force de l'opéré :

Avec le dynamomètre saisi à pleines mains, il marque :

Côté sain	75	kilogrammes
Côté opéré	40	—

Avec le même instrument saisi du bout des doigts, et par la pression des troisièmes phalanges :

Côté sain	12	kilogrammes
Côté opéré	9	—

Par la pression des têtes des métacarpiens, il atteint :

Côté opéré	17	kilogrammes
Côté sain	14	—

Avec le même instrument saisi entre le pouce et l'index :

Côté sain	16	kilogrammes
Côté opéré	9	—

L'avant-bras appuyé, la main portant à faux, et le bout des doigts pressant sur le dynamomètre, il marque 14 de chaque côté.

Le membre opéré, qui n'a pas grandi comme le membre sain (il était déjà plus court avant l'opération), présente, du sommet de l'olécrâne à l'extrémité du médius, un rac-

1. Ces mouvements se mesurent par l'angle que font les métacarpiens avec le plan radio-cubital dans les mouvements de flexion dorsale ou palmaire.

courcissement de 55 millimètres, qui se répartissent ainsi : 15 pour le cubitus; 11 pour le médius; 28 pour la masse carpo-métacarpienne (métacarpiens et masse carpienne ostéo-fibreuse de nouvelle formation).

Les mouvements des doigts sont très libres, pour les deux dernières phalanges surtout ; les premières phalanges se fléchissent encore un peu moins bien que celles du côté sain. Les mouvements d'opposition du pouce sont un peu limités ; il ne peut pas toucher le petit doigt étendu et arrive à peine au contact de l'annulaire. La limitation de ces mouvements est due en partie à la raideur des articulations métacarpo-phalangiennes.

Les doigts s'écartent les uns des autres comme du côté sain. Les mouvements de rotation (pronation et supination) sont complets. Le sujet fait cependant intervenir un peu la rotation de l'humérus dans l'épaule, quand la supination et la pronation approchent de leur extrême limite physiologique. Il exécute ces mouvement avec un haltère de 14 kilos dans la main.

Fig. 258. — Figure démontrant le degré de relèvement du poignet sur le dos de l'avant-bras (flexion dorsale), et la longueur relative de la main opérée.
(*Photographie prise en mars* 1888, *six ans après la résection.*)

La forme du poignet et de la main est très régulière; depuis six ans, il n'y a eu ni douleur, ni abcès. Le résultat orthopédique et fonctionnel peut donc être qualifié d'excellent.

En examinant la région carpienne, on constate qu'une rangée osseuse mobile s'est formée entre le métacarpe et les os de l'avant-bras. Cette rangée de nouvelle formation comprend deux petites masses secondaires, une interne, l'autre externe, la première plus saillante et un peu plus volumineuse. En tenant compte des tissus fibreux qui l'entourent, on peut évaluer son épaisseur à un centimètre maximum au point où elle est le plus volumineuse.

On fait mouvoir cette masse sur les os de l'avant-bras, d'une part, et sur les métacarpiens, de l'autre. En saisissant entre les doigts l'extrémité inférieure du radius, et prenant de l'autre main cette masse osseuse, on lui imprime quelques petits mouvements très nets sur le radius. On constate aussi sa mobilité (qui est un peu moindre cependant) sur les métacarpiens, en fixant préalablement ces os.

Les mouvements propres du poignet dont nous avons signalé plus haut l'amplitude, s'exécutent avec énergie.

En faisant reposer l'avant-bras sur une table par sa face palmaire, la main dépassant le bord de la table, le sujet peut fléchir et étendre le métacarpe avec un poids de 12 kilos 500 pendu à une courroie passée autour de la région métacarpienne. Du côté sain, il soulève ainsi 25 kilos.

L'action des extenseurs des doigts est énergique ; elle est, selon les doigts, de 25 à 60 pour 100 inférieure à celle du côté sain.

M. Mondan a mesuré le poids que les diverses phalanges pouvaient soulever isolément. Il passait dans ce but, autour de la phalange en expérience, un large anneau aplati, auquel étaient suspendus des poids. Voici les chiffres de l'index et de l'auriculaire qui représentent : le premier, le doigt le plus fort; le second, le doigt le plus faible.

		Force d'extension.	
		Index.	Auriculaire.
Phalanges	Côté sain.	2200	1600
	Côté opéré.	1500	850
Phalangine	Côté sain.	1200	1100
	Côté opéré.	900	500
Phalangette	Côté sain.	1000	900
	Côté opéré.	700	300

Le résultat de ces expériences varie beaucoup suivant l'état de fatigue des muscles, mais le rapport est toujours à peu près le même. De sorte qu'il faut en conclure que l'action des divers extenseurs s'est énergiquement rétablie, malgré toutes les causes d'atrophie musculaire qui ont existé depuis le début de la maladie du poignet. Pour le pouce, le mouvement d'extension et d'abduction n'est pas aussi étendu que du côté sain. La main étendue à plat sur une table, le pouce du côté opéré ne s'élève qu'à 8 millimètres; le pouce sain à 35. Le pouce sain soulève par la contraction de ses extenseurs 1500 gr.; le pouce du côté opéré, 750.

Cette observation rassurera ceux qui, encore aujourd'hui, s'abstiennent systématiquement de faire des résections chez tous les sujets atteints de lésions osseuses multiples; elle prouvera de plus que, chez les jeunes gens, les abcès ossifluents les plus graves peuvent se résorber spontanément sans être suivis d'altérations viscérales secondaires. Mais, au point de vue spécial de la question qui nous occupe, elle présente encore un plus grand intérêt. On y voit l'assouplissement progressif de l'articulation, qui a été favorisé par la présence d'une rangée osseuse de nouvelle formation, véritable carpe, indépendant du radius et du cubitus, d'une part, et des métacarpiens, de l'autre, et qui, quoique n'ayant peut-être pas un centimètre d'épaisseur, assure une double arthrodie, c'est-à-dire un double organe de glissement et de mouvement.

Ce que nous ferons remarquer encore, ce sont les mouvements propres du poignet. Là est la justification de notre méthode opératoire qui conserve non seulement les tendons des doigts, mais tous les tendons du poignet que tous les chirurgiens coupaient avant nous. Lister lui-même, malgré les progrès qu'il avait fait faire à la résection du poignet, jugeait inévitable la section des radiaux et du cubital postérieur. L'action de tous ces muscles est manifestement rétablie chez nos opérés, et on s'en assure par l'analyse des mouvements volontaires et l'action de l'électricité localisée.

La puissance de ces muscles est sans doute moins forte qu'à l'état normal, nous en avons indiqué les raisons principales, auxquelles nous ajouterons encore celle qui se tire ici de la structure de la néarthrose.

Quand les surfaces antibrachiales et métacarpiennes ont été dépouillées de leurs cartilages, le tissu fibreux intermédiaire s'implante directement sur l'os, et des espaces lacunaires ne peuvent s'y former que difficilement et tardivement. Malgré cela, notre observation montre qu'avec l'exercice une souplesse suffisante peut s'y établir. Rappelons que ce n'est que dans des cas exceptionnels qu'on a besoin d'une excursion antéro-postérieure supérieure à 70 degrés, et qu'une excursion de 40 suffit pour l'exercice de la plupart des professions manuelles.

Fig. 259. — Forme de la main, les doigts étendus et écartés, sept mois après l'opération.

La flexion de la troisième phalange du petit doigt consécutive à l'inflammation de la gaine des fléchisseurs, remonte à dix-huit ans. — La face palmaire du poignet est criblée de cicatrices anciennes.

Fig. 260. — Même sujet, le poing fermé. (*Photographié à la même époque.*)

Nous pourrions nous contenter de cet exemple, mais nous en rapporterons deux autres pour faire apprécier par de plus nombreux spécimens la forme du poignet.

Observation LXVIII. — *Ostéo-arthrite chronique suppurée du carpe, consécutive à une suppuration de la gaine des fléchisseurs des doigts. Ablation de tous les os du carpe, sauf le trapèze et le pisiforme. — Reconstitution d'une néarthrose mobile sans ossification carpienne appréciable.*

État de l'opéré deux ans après l'opération. — Fig. 259, 260 et 261.

Chalancon, trente ans, entre à la Clinique le 10 décembre 1885. Vers l'âge de douze

ans, abcès à la face palmaire, développé dans la gaine cubitale des fléchisseurs, qui laissa une flexion permanente de la dernière phalange du petit doigt. A vingt-cinq ans, nouveaux abcès palmaires. Il y a neuf mois, tuméfaction du poignet, douleurs, abcès arthrifluents; finalement impotence absolue. Flexion et déviation de la main sur le bord cubital; atrophie de la main et des doigts; enraidissement des articulations métacarpo-phalangiennes; deux fistules siégeant, l'une à la région externe, l'autre à la région interne du poignet. — Le 14 décembre 1885, ablation de tous les os du carpe, sauf le trapèze et le pisiforme. Le trapézoïde soudé avec le deuxième métacarpien est abattu d'un coup de ciseau. On ne touche pas aux os de l'avant-bras.

Fig. 261. — Même sujet tenant sans appui un haltère de 8 kilos à bras tendu. — Un an et demi plus tard il portait 12 kilos.
ir, incision dorso-radiale; *ic*, incision latéro-cubitale.

Guérison rapide; dès le mois d'avril 1886 : c'est-à-dire quatre mois après l'opération, le sujet put commencer à reprendre son travail de passementier, en faisant au début de petites séances chaque jour.

En juillet 1886, le malade est revenu et on a constaté l'état suivant : main en bonne position, inclinée cependant un peu vers le bord cubital comme elle l'était depuis longtemps avant l'opération. Les doigts sont de plus en plus libres; l'opéré peut faire le poing, malgré une raideur persistante de ses articulations métacarpo-phalangiennes. Le pouce s'oppose à tous les doigts. Mouvements de flexion et d'extension propres du poignet. Le malade porte 8 kilos à bras tendu. Au dynamomètre il marque, en pression avec les doigts, 70 kilos du poignet sain, 15 du côté opéré.

Nous avons eu des nouvelles de cet opéré en février 1888; sa main s'est fortifiée, il porte 11 kilos à bras tendu dans la position où il avait été photographié avec un haltère de 8 kilos, dix-neuf mois auparavant.

Ce qu'il y a eu de particulier chez cet opéré, c'est la rapidité de la guérison : quatre mois après la résection, il pouvait commencer à travailler comme passementier. Il s'agissait d'une affection ancienne de nature tuberculeuse, mais qui était restée limitée aux os du carpe, mal-

gré des poussées successives. La guérison de la plaie et le rétablissement des fonctions musculaires sont, *toutes choses égales d'ailleurs*, beaucoup plus rapides dans les ablations du carpe seul que dans les résections totales[1]. Il y a beaucoup moins à réparer, et surtout il y a moins à craindre pour les déviations ultérieures, comme nous le verrons plus loin.

Nous reproduisons ici les formes de la main d'un de nos opérés à qui

Fig. 262. — Forme de la main neuf mois après l'ablation de tous les os du carpe.

Fig. 263. — Même main, les doigts fléchis.

Figures faites d'après la photographie de moules en plâtre pris neuf mois après l'opération.

nous avions fait en avril 1882 la carpectomie totale, et qui, en décembre, portait, sans aucune difficulté, 9 kilos à bras tendu[2] (fig. 262 et 263).

1. Nous avons constaté un résultat aussi rapide chez une opérée de M. Vincent, à laquelle il avait enlevé tous les os du carpe, pendant qu'il nous remplaçait à la Clinique dans les vacances de 1883. M. Gangolphe a publié cette observation dans son mémoire. La malade, âgée de 46 ans, opérée en octobre 1883, pouvait en janvier 1884 se servir de sa main pour boutonner ses vêtements, manger, etc. La mobilité des doigts était complète.

M. Poncet nous a montré tout récemment une jeune fille opérée par lui, et qui avait une forme parfaite de la main et des mouvements déjà assez étendus, six mois après le curage sous-périosté de la loge carpienne pour une ostéo-arthrite fongueuse.

M. Sabatier, agrégé de la Faculté, a également obtenu un rétablissement rapide des mouvements du poignet après l'ablation de tous les os du carpe pour une arthrite suppurée consécutive à un coup de feu.

2. Olagne, âgé de 31 ans au moment de l'opération, avait pu reprendre un an après ses occupations de cultivateur et se livrer à tous les travaux des champs; il est mort depuis, nous ne savons de quelle maladie. Tous les os du carpe, sauf le pisiforme, avaient été enlevés.

B. RÉSULTATS ORTHOPÉDIQUES ET FONCTIONNELS DES RÉSECTIONS RADIO-CUBITO-CARPIENNES, C'EST-A-DIRE DE L'ABLATION TOTALE DU CARPE ACCOMPAGNÉE DE LA RÉSECTION D'UNE ÉTENDUE PLUS OU MOINS CONSIDÉRABLE DES OS DE L'AVANT-BRAS.

Nous avons déjà, dans les observations suivies ou non d'autopsie que nous avons publiées précédemment, montré le résultat orthopédique et fonctionnel que nous avons obtenu après diverses résections intéressant les renflements du radius et du cubitus. Ce résultat variera nécessairement selon la hauteur enlevée sur ces os, et les conditions d'appui qu'ils fourniront aux métacarpiens, une fois la cicatrisation achevée. C'est ici qu'il est important de faire reconstituer une cavité de réception par les ossifications du périoste conservé, et, en cas d'insuffisance probable de ce processus, de découper les os de manière à donner à l'ensemble de leur section une forme concave ou en V à pointe mousse, pour se rapprocher le plus possible de l'excavation condylienne normale. Si, dans les cas d'intégrité du radius et du cubitus, la néarthrose se reforme pour ainsi dire toute seule, il sera nécessaire ici de surveiller longtemps la direction de la main et d'instituer un traitement post-opératoire régulier, pour modeler les organes de soutien de la nouvelle articulation. L'utilité de la méthode sous-périostée apparaît d'autant plus clairement que la résection a été plus étendue, soit qu'on puisse faire régénérer une cavité de réception, soit qu'on doive se borner à consolider par l'appareil ligamenteux et capsulaire celle qu'on a laissée. La rétraction de cet appareil, qui sera réglée par le plus ou moins de rapprochement des surfaces de section, assurera la solidité de la néarthrose dans les cas défavorables à la néoformation osseuse. A ce point de vue, les résultats seront tout différents, selon qu'on aura réséqué dans l'épaisseur du renflement bulbaire du radius ou qu'on aura dû sectionner l'os au-dessus, dans la portion occupée par le canal médullaire. Dans ce dernier cas, le rapprochement des surfaces de section devra être fait de manière à ne laisser, chez l'adulte, qu'un intervalle total de 15 à 25 millimètres, qu'on diminuera même de plus en plus si l'ossification fait défaut. Comme après toutes les résections, on rapprochera d'autant plus qu'on devra moins compter sur la régénération osseuse.

1. *Des déviations primitives ou consécutives de la main après la résection du poignet : causes et mécanisme de ces déviations.*

La difficulté de bien faire correspondre les surfaces de section et d'établir entre elles des liens assez résistants explique, indépendamment des lésions musculaires ou autres antérieures à l'opération, les déviations du carpe et l'inclinaison plus ou moins grande de la main dans un sens ou dans l'autre. Ce sera donc, dans certains cas, un traitement long et

minutieux auquel le malade devra se soumettre, et dont toutes les indications ont été déjà exposées.

Mais, quelque régulière que paraisse la néarthrose qui a été lentement constituée dans un appareil de soutien, des déviations secondaires et progressives peuvent s'opérer quand les muscles commencent à fonctionner, et surtout quand le sujet est obligé de se livrer à un travail manuel, pénible et régulier. La main tend d'abord à s'incliner en dedans ou en dehors, en avant ou en arrière, ce premier déplacement étant déterminé par la direction des surfaces antibrachiales irrégulièrement sciées ou inégalement comblées par les ossifications nouvelles. Ces déviations, explicables par les conditions anatomiques, seront en général prévenues par une immobilisation plus prolongée dans l'appareil de soutien. Mais, quand elles sont le résultat de l'action musculaire, elles tendent à s'accentuer de plus en plus, à mesure que les muscles agissent et acquièrent de la force.

Quand la coupe a été régulièrement faite, le déplacement le plus fréquent s'opère sur le bord cubital de l'avant-bras; le talon de la main se porte en avant et en dedans, et l'éminence hypothénar vient faire une saillie en avant de la petite tête du cubitus. On sent alors le muscle cubital antérieur plus ou moins tendu, et on a accusé ce muscle d'être la cause de ce déplacement. Il en est une des causes, sans doute, mais il n'agit pas seul. Les fléchisseurs des doigts, et tous les muscles qui se contractent dans des mouvements de flexion de la main et du poignet, tendent à le produire. Quand on fait un effort, soit pour tirer, soit pour porter un objet, l'avant-bras et la main se placent dans une position intermédiaire à la pronation et à la supination; or, dans ce mouvement, la main tend à s'incliner sur le bord cubital et l'éminence hypothénar remonte et devient saillante en haut et en avant. C'est le mouvement le plus fréquent de ceux qu'exécute la main dans les exercices usuels. Instinctivement le poignet se place de manière que son grand axe ou le diamètre bi-styloïdien soit vertical, et il se fléchit d'autant plus aisément vers le bord cubital que l'apophyse styloïde descend moins bas que celle du radius.

Ce déplacement est heureusement limité par la résistance des liga-ments, de la capsule et des tendons de la région dorsale, que la résection sous-périostée conserve intégralement. Nous ne l'avons vu s'exager d'une manière disgracieuse que chez trois sujets, dont deux avai été opérés dans des conditions locales très mauvaises, et dont l'a luttait depuis quatre ans contre la phthisie pulmonaire qui amené un amaigrissement général et une diminution de la for tous les muscles. C'est pour limiter ce déplacement que nous dans quelques cas, laissé une plus grande saillie de l'extrémité cu Elle empêche par elle-même l'inclination latérale, et limite le d

ment en avant par la résistance des tissus fibreux, ligamenteux et capsulaires.

Nous ne nous occupons dans cette analyse que des résultats fournis par la méthode sous-périostée; il va sans dire que, si l'on a coupé les muscles comme dans les anciennes opérations, la main se déviera nécessairement du côté des muscles qui n'ont pas été coupés. De là, les déviations de la main vers le bord cubital, signalées dans d'anciennes observations[1], bien que le radius seul eût été réséqué; on avait coupé les radiaux, les muscles du pouce, et la main obéissait alors aux cubitaux et à tous les adducteurs directs ou indirects qui n'avaient pas été intéressés.

2. *Des mouvements d'extension et d'abduction du pouce. — Déplacement fréquent du tendon du long extenseur du pouce après la résection de l'extrémité du radius. — Moyen de prévenir ce déplacement.*

Nous avons recommandé, à propos du manuel opératoire, de rétablir par la suture les rapports des gaines tendineuses dorsales et du ligament dorsal du carpe pour remettre le tendon du long extenseur du pouce dans des conditions se rapprochant autant que possible de l'état physiologique. La suppression de l'extrémité du radius lui a enlevé sa poulie de réflexion, et il tend nécessairement, par son élasticité d'abord, et par ses contractions ensuite, à se placer en ligne droite, c'est-à-dire à se rapprocher du court extenseur. L'angle à sinus radial qu'il forme normalement s'efface et la dépression inter-tendineuse, qui constitue la *tabatière anatomique*, disparaît. Ce rapprochement des tendons des extenseurs a été déjà signalé dans les autopsies que nous avons rapportées et on le constate parfaitement sur le vivant. Dans le cas de simple carpectomie sans résection du radius, le déplacement est moindre et même n'existe pas d'une manière sensible, quand on a pu laisser le tendon dans sa gaine. Dans tous les cas, du reste, le tendon reprend son action, et en faisant étendre successivement les deux phalanges du pouce, on voit que les deux muscles agissent efficacement. Chez certains de nos opérés cependant, l'action du long extenseur a paru relativement plus faible. Aussi recommandons-nous de suturer à ce niveau les lèvres de la gaine périostéo-capsulaire avec un ou plusieurs points de catgut pour prévenir la luxation du tendon, toutes les fois que l'état des tissus profonds permet de les réunir.

3. *Du degré de solidité des néarthroses du poignet obtenues par la résection sous-périostée. — Fréquence des mains ballantes et avantages de l'ankylose carpienne après les résections par la méthode ancienne.*

Nous n'avons pas observé de main ballante après nos résections du

1. Dans un cas où Ricord avait réséqué seulement l'extrémité inférieure du radius, la main fut fortement portée vers le bord cubital. Elle se releva dans la suite, Ricord attribuait ce déplacement à la section du carré pronateur (*Gaz. méd.* 1842, p. 603, et Folet, *thèse citée*).

poignet; quoique déviée dans trois cas, la main a toujours été assez solidement fixée à l'avant-bras pour ne l'abandonner dans aucun mouvement. C'est là le premier résultat de la méthode sous-périostée; tous les ligaments étant conservés dans leurs rapports réciproques, le métacarpe se trouvera toujours uni à l'avant-bras par le manchon carpien qui, même dans les cas défavorables, limitera le déplacement de la main. Ce déplacement a tellement préoccupé la plupart des chirurgiens qu'ils ont cherché délibérément l'ankylose, considérant ce résultat comme le plus heureux qu'on pût obtenir.

Une ankylose en bonne position, c'est-à-dire dans l'axe de l'avant-bras, avec un léger relèvement du métacarpe vaut mieux sans doute qu'une main ballante et sans force. Si les doigts sont libres, quelle que soit la raideur du poignet, le malade retire un bon usage de sa main. Mais sa situation est incontestablement préférable dès qu'il a un poignet à la fois solide et automobile, ne pût-il faire exécuter à son métacarpe qu'une excursion de 20 à 25 degrés.

En nous occupant plus haut de l'étendue des mouvements propres du poignet après la carpectomie totale, nous avons dit que ces mouvements étaient toujours limités et que nous n'avions jamais observé de mobilité active et énergique du poignet dépassant 70 degrés. Habituellement même, après les résections soit partielles, soit totales, pratiquées pour d'anciennes ostéo-arthrites, nous n'avons qu'une mobilité plus restreinte. Ici, plus que dans d'autres articulations, la fixité latérale des os est la première condition de la régularité et de la précision des mouvements; d'autre part, dans la plupart des professions manuelles, une mobilité de 40 à 45 degrés est parfaitement suffisante, et, pour les usages ordinaires de la vie, une mobilité de 20 à 25 degrés rend déjà les plus grands services. La malade, opérée pour ankylose, et dont nous avons rapporté l'observation (p. 502), peut se livrer avec succès à l'exercice du piano, bien qu'elle n'ait qu'une mobilité de 25 degrés.

Une mobilité plus grande sera plus aisée à obtenir après les résections radio-carpiennes qu'après les ablations du carpe seul; plus la hauteur radio-cubitale enlevée sera grande, moins la raideur sera à craindre; *mais, comme nous redoutons avant tout une trop grande laxité, nous conduisons le traitement consécutif de manière à avoir plutôt un peu trop de raideur, si nous ne pouvons arriver au point exact que nous cherchons.* C'est quand la néarthrose est déjà bien fixée qu'il faut s'occuper de l'assouplir.

Les expériences que nous avons faites autrefois en grand nombre chez les animaux nous ont donné des résultats tout à fait en harmonie avec ce que la clinique nous démontre aujourd'hui. Quand nous enlevions à la fois les os et leur revêtement périostéo-capsulaire, nous avions toujours des pattes ballantes et déviées, quelque soin que nous eussions

pris de couper les tendons au ras de leur insertion. Ces déviations sont même plus exagérées que chez l'homme, à cause de la difficulté du traitement consécutif. Quand nous avions, au contraire, fait une résection sous-périostée régulière, nous obtenions des articulations solides, et même en bonne position, quand le sujet avait pu être suffisamment immobilisé. Jamais nous n'avons obtenu d'ankylose après les résections expérimentales.

Nous avons déjà, en signalant la limitation du mouvement d'extension, indiqué les causes qui tiennent à l'état des muscles. On a cherché à rendre ce mouvement plus facile en sectionnant obliquement les os de l'avant-bras, de la face dorsale à la face palmaire. Nous avons deux ou trois fois fait cette section oblique, mais nous ne la croyons pas nécessaire dans les résections totales. Quand on a enlevé tout le carpe, on a assez d'espace pour modeler à volonté la néarthrose par la position de la main et en particulier par la gouttière à plaque palmaire.

La résection radio-carpienne, qui ne dépasse pas les limites de l'épiphyse et même de son renflement bulbaire, peut donner des résultats aussi beaux que la simple ablation du carpe; nos observations LXI, LXII, l'ont déjà démontré, mais, nous le répétons, le traitement demande plus de soins. Voici encore quelques faits :

Observation LXIX. — *Ostéo-arthrite suppurée du poignet droit. Ablation de tous les os du carpe, moins le pisiforme; section du radius à 12 millimètres au-dessous de la surface articulaire. Section du cubitus au même niveau; abrasion des métacarpiens. Reconstitution d'un poignet très solide ayant permis à l'opéré de reprendre son métier de forgeron. — Fig.* 264, 265, 266 et 267.

Michel, 27 ans, entré dans le courant de janvier 1882, salle Saint-Sacerdos, n° 8, maréchal-ferrant.

Fig. 264. — Sujet tenant un haltère dans la main opérée. (*Photographie prise quatorze mois après la résection du poignet.*)

Assez bonne santé habituelle; depuis plusieurs mois éprouve des douleurs dans le poignet droit; peu à peu tuméfaction, gêne progressive des mouvements, et finalement impotence fonctionnelle; main fléchie sur l'avant-bras. Traité pendant quelque temps par l'immobilisation et la compression. Pas d'amélioration. L'état local s'est plutôt

aggravé; les fistules donnent toujours. État général assez bon. Pas de signes de tuberculose pulmonaire.

M. Ollier pratique la résection le 10 février 1882.

Ablation des os du carpe, sauf le pisiforme et l'apophyse de l'unciforme. Section légèrement oblique du radius à 12 millimètres au-dessous de la cavité articulaire, de haut en bas, d'arrière en avant, de façon à ce qu'on puisse mieux soulever le talon de la main. Résection de l'apophyse styloïde du cubitus. On ébarbe l'extrémité inférieure

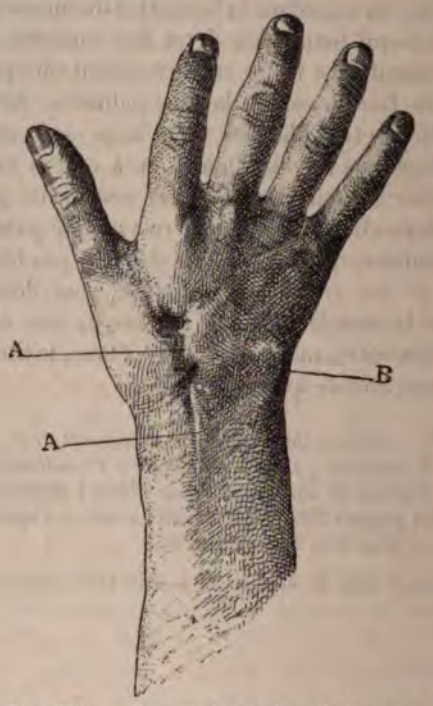

Fig. 265. — Main et doigts dans l'extension.
(Photographie directe du sujet, quatorze mois après la résection.)
AA', incision dorsale. — B, incision cubitale.

des deuxième, troisième et quatrième métacarpiens. Curage et cautérisation des fongosités. Drainage; pansement de Lister; attelle plâtrée. — Suites simples.

Le drainage est maintenu pendant deux ou trois mois.

23 *mars* 1883. Le malade revient dans le service nous montrer le résultat obtenu; on lui fait alors des séances quotidiennes d'électrisation. Les mouvements propres du poignet ont une excursion de 60 degrés environ, la main quoique légèrement inclinée sur le bord cubital, lorsque le malade serre vigoureusement, est en bonne position, comme le montre la figure 265. Les fistules sont toutes fermées depuis longtemps. Les doigts se fléchissent et s'étendent complètement; ils possèdent les mouvements d'adduction et d'abduction. Le malade peut faire le poing. L'opposition du pouce est active et complète. On le fait photographier tenant à bras tendu un haltère de 3 kilogrammes, mais il peut porter 8 kilogrammes pendant quelques secondes. Excellent état de santé.

Juin 1883. Le malade jouissant de tous les mouvements du poignet, et se sentant assez fort pour travailler, quitte la clinique. Depuis quelques semaines déjà il aidait les infirmiers pour le service de la salle; balayait, portait des fardeaux, et occupait ses loisirs à faire du filet.

Ce malade a quitté l'Hôtel-Dieu pour reprendre son travail de maréchal-ferrant. Nous ne l'avons pas revu, mais nous avons eu quelquefois de ses nouvelles. En 1885 et 1886, il maniait le marteau et forgeait comme un autre ouvrier. Nous avons appris récemment, indirectement, qu'il avait changé de métier, peut-être à la suite d'un abcès survenu au poignet. Mais nous ne savons rien de positif.

Au moment où le malade est venu pour la dernière fois à la Clinique, seize mois après l'opération, son poignet présentait l'aspect suivant :

Fig. 266. — Forme et inclinaison du poignet quand le sujet fait le poing.

(Cette figure et la suivante sont faites d'après la photographie d'un moule en plâtre, seize mois après la résection.)

Fig. 267. — Même poignet vu par devant pour montrer le degré de flexion des doigts.

L'importance du renflement bulbaire du radius est telle, chez les adultes, que nous ne dépassons 3 centimètres que dans le cas d'absolue nécessité. Lorsque des foyers tuberculeux s'étendent plus profondément et que la périphérie est saine, nous faisons une section sans chercher à dépasser les limites profondes du foyer. Nous les poursuivons ensuite avec la gouge, en canalisant l'os au niveau du fond du foyer pour pouvoir drainer la cavité médullaire, comme nous l'avons déjà indiqué, par une ouverture faite à quelques centimètres plus haut et traversée par le tube. Dans plusieurs cas cependant, nous avons enlevé tout le renflement bulbaire du radius, sans avoir été jamais dans la nécessité de dépasser 7 centimètres. Une malade, à qui nous avons fait cette dernière

opération[1] il y a un an, a un membre très régulier; les mouvements des doigts sont bien rétablis, mais il y a encore des fistules et nous ne pouvons dire quel sera le résultat définitif.

Malgré la plus grande longueur du traitement consécutif dans ces résections radio-carpiennes, on peut obtenir chez les sujets jeunes une

Fig. 268. — Forme de la main ouverte en extension complète.

Fig. 269. — Même main faisant poing.

Forme du poignet neuf mois après une résection carpo-antibrachiale.
(*D'après des photographies prises en janvier* 1888.)

rapide consolidation de la néarthrose, et surtout en opérant de bonne heure. On obtiendra alors en quelques semaines ce qui nécessite plusieurs mois dans les vieilles ostéo-arthrites fongueuses.

Voici la forme de la main d'un sujet opéré depuis neuf mois[2] et qui a été régulièrement traité à la suite de la résection (fig. 268 et 269).

1. Malade âgée de 54 ans, qui a absolument refusé l'amputation que je lui proposais à cause de son mauvais état général. Depuis la résection, elle a été transformée à ce dernier point de vue. Elle digérait très mal depuis plusieurs années. Je craignais une tuberculose interne, surtout du côté de l'intestin. Depuis la soustraction de son foyer osseux, tous les symptômes inquiétants ont disparu de ce côté; le malade digère parfaitement et engraisse. La partie renflée du radius renfermait plusieurs séquestres tuberculeux et un foyer de matière caséeuse. C'est un des cas qui plaident le plus en faveur de l'intervention, malgré la gravité de l'état général, lorsqu'il n'y a pas dans les organes internes de lésions anatomiques profondes et graves par elles-mêmes. C'est dans l'étude des rapports et de la subordination des lésions qu'on trouvera la clef de ce problème toujours délicat, surtout chez les sujets qui ont dépassé la moyenne de la vie.

2. Papillon, âgé de 23 ans, opéré le 7 mai 1887. La lésion du poignet datait de trois ans;

Pour multiplier les exemples de ce genre de résection, nous donnons encore deux dessins qui représentent la main d'une jeune fille dont nous avons déjà publié l'observation à propos de l'étude des processus réparateurs après la résection du poignet (p. 518). Nous avions dû enlever, quatorze mois après la résection, une plaque osseuse dorsale développée dans le périoste carpien au niveau du grand os, et qui empêchait les mouvements d'extension du poignet. La perte de substance du

Fig. 270. — Forme de la main faisant le poing. — Flexion complète des doigts.

Fig. 271. — Main et doigts dans l'extension.

Forme du poignet deux ans après l'ablation du carpe et la résection intra-épiphysaire du radius et du cubitus. (*Photographie prise en mars* 1888.)

radius et du cubitus avait été peu considérable; le trait de scie avait été donné dans l'épiphyse.

Le résultat fonctionnel est aussi parfait qu'on peut le désirer; cette jeune fille coud toute la journée, et fait tous les ouvrages manuels sans peine, dit-elle, et sans fatigue. Elle écrit, s'habille, mange, coupe

A son entrée à l'Hôtel-Dieu, le poignet présentait quatre trajets fistuleux conduisant : trois entre les os du carpe, un dans l'épiphyse du radius. Tous les os du carpe furent enlevés, sauf le trapèze et le pisiforme. Résection modelante du radius et du cubitus, retranchant à peu près un centimètre. Le trait de scie coupe en deux un séquestre tuberculeux du radius. On termine l'opération avec le couteau gouge en évidant et modelant l'extrémité radiale.

du pain comme avant d'être malade. Les mouvements d'extension et d'abduction du pouce sont très bien rétablis[1].

Nous terminerons nos observations de résection totale du poignet par celle du plus fort de nos opérés. Malgré une raideur des premières phalanges de tous les doigts et de toutes les phalanges des deux derniers doigts, due à une ancienne suppuration dans la portion cubitale de la gaine des fléchisseurs, ce sujet, opéré depuis cinq ans, porte aujourd'hui 18 kilos à bras tendu et se sert de sa main sans difficulté aucune pour écrire, manger, s'habiller et exécuter tous les mouvements des doigts que nécessite son état de facteur.

Observation LXX. — *Ostéo-arthrite fongueuse du carpe consécutive à une suppuration de la loge cubitale de la gaine des fléchisseurs. — Résection totale du poignet droit.*

État de l'opéré cinq ans après la résection.

Cuers (Xavier), cultivateur, vingt-sept ans, entré le 18 février 1883, salle Saint-Sacerdos, n° 34. Père mort à soixante-douze ans. Sa mère a succombé à une affection

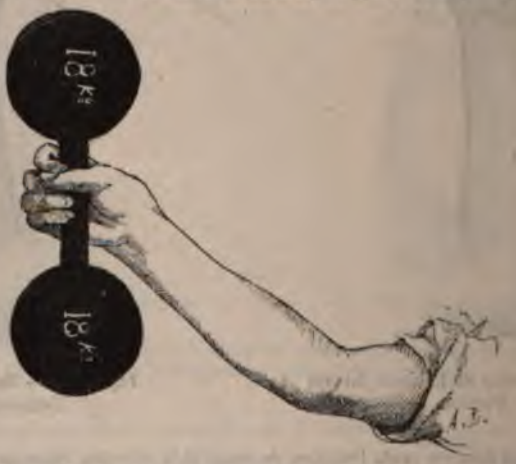

Fig. 272. — Forme de la main portant un haltère de 18 kilos. (*Photographie prise cinq ans après la résection*, 10 mars 1888.)

thoracique à soixante-deux ans. Six frères ou sœurs en bonne santé. Un frère mort au service (fièvre). Pas d'antécédents scrofuleux ; pas de syphilis ni d'alcoolisme. Il y a six ans, il a eu au poignet droit une affection qui paraît avoir été une hydropisie des gaines tendineuses : un médecin l'ouvrit et il en sortit un liquide filant, clair, et des grains riziformes. Après cette incision, la main fut abandonnée à elle-même ; ni pu-

1. En appuyant la main à plat sur une table, le bout du pouce peut être élevé à 32 millimètres, du côté sain, et à 30, du côté opéré. En appuyant l'avant-bras sur la table, la main en dépassant le bord, et suspendant des poids au pouce, on voit que les mouvements d'extension s'exécutent avec 500 gr. jusqu'à la moitié de leur course, mais qu'ils ne peuvent arriver à leur limite maximum qu'avec un poids de 250 à 300 grammes.

Du côté opéré, le même exercice se fait avec un poids de 400 gr. pour l'exécution partielle et de 200 pour l'exécution totale.

lette, ni pansement antiseptique. Suppuration par l'ouverture du bistouri; une seconde ouverture se fait spontanément quelque temps après vers le talon de la main. — Mouvements des deux derniers doigts extrêmement limités; leur extension complète impossible. Au bout de trois mois, guérison. Quatre mois plus tard, le malade ne pouvait pas encore complètement fermer le poing ni étendre les doigts. Cependant il reprit son travail au bout d'un certain temps. Il y a deux ans, l'incision devint le siège d'une fistule purulente qui persista deux mois. Il y a quatre mois, à la suite d'une chute sur le poignet droit : douleurs, gonflement à peu près en même temps; adénite suppurée axillaire gauche symptomatique. L'impotence fonctionnelle de la main est devenue à peu près complète. Actuellement la main est fléchie sur l'avant-bras. Les doigts sont dans la demi-flexion. Il est impossible de les redresser. Mouvements volontaires des doigts très limités, n'existant guère que pour les deux dernières phalanges. L'opposition du pouce existe encore cependant; le malade ne peut rien tenir à la main; douleurs très vives dans les mouvements provoqués; pas d'engorgement des ganglions épitrochléens; rien à l'auscultation pulmonaire.

Fig. 273.—Forme de la main les doigts étendus, cinq ans après la résection.

18 *mars* 1883. Opération. Ablation totale du carpe, résection superficielle et évidement du radius et du cubitus; résection de la base des quatre derniers métacarpiens. Cautérisation. Drainage bilatéral et dorso-palmaire, pansement antiseptique, attelle plâtrée. Suites simples.

10 *août* 1883. La mobilité des doigts est toujours assez peu satisfaisante. Cela se conçoit si l'on tient compte du mauvais état dans lequel se trouvait le membre au moment de l'intervention. L'opposition du pouce est toujours très faible. Le malade porte à peu près deux livres à bras tendu. L'état général est bon. Le malade demande à aller passer quelque temps à la campagne. Quelques mois après la guérison était complète. Le malade commençait alors à travailler la terre. L'année suivante, il fut nommé facteur rural dans l'Ardèche, emploi qu'il remplit encore aujourd'hui. Il y a 18 mois, à la suite de fatigues et de refroidissements répétés dans ses courses de montagne, il eut un abcès au niveau du cubitus qui se ferma tout seul, sans issue de séquestre, après avoir gêné les mouvements de la main pendant quatre ou cinq semaines. C'est le seul accident qu'il ait éprouvé dans le poignet opéré.

1er *mars* 1888. — Cet opéré est actuellement à la Clinique, où il est entré pour se faire traiter d'une sciatique rebelle. Son poignet est dans l'état suivant :

Le sujet tient avec la main opérée, pendant quatre à cinq secondes, un haltère de 18 kilos à bras tendu. En tenant de la même manière un haltère de 14 kilos, il exécute les mouvements de rotation du poignet. Ces mouvements représentent les trois quarts de l'excursion normale; la supination est à peu près complète; c'est du côté de la pronation que le mouvement est limité. L'humérus était exactement immobilisé pour la mensuration de ces mouvements.

La pression du dynamomètre exercée à pleine main donne :

Côté sain, 75 kilos. — Côté opéré, 17 kilos.

Cette différence s'explique par la raideur des doigts qui persiste toujours depuis la suppuration de la gaine des fléchisseurs.

La pression entre le pouce et l'index est de :

Côté sain, 29 kilos. — Côté opéré, 9 kilos.

Malgré cette gêne apportée aux mouvements des deux derniers doigts, Cuers se sert de sa main opérée pour tous les travaux de force et d'adresse qu'il exécutait autrefois. A l'occasion, il travaille la terre et ne recule devant aucun effort. Il ne peut pas assez fléchir les articulations métacarpo-phalangiennes pour faire le poing, mais il a repris toute la souplesse qu'il avait avant l'invasion de l'articulation du poignet. Les adhérences dues à l'ancienne affection des gaines n'ont pu être modifiées par la résection.

Cette observation est un nouvel exemple d'une lésion articulaire succédant à une inflammation des gaines des fléchisseurs. Le sujet de l'observation LXVIII avait présenté un cas de ce genre, et nous avons constaté cette succession des accidents chez plusieurs autres de nos opérés. Les rapports des gaines tendineuses avec le périoste dans la gouttière carpienne antérieure, au niveau des saillies de l'unciforme et du scaphoïde, expliquent la facilité de propagation de l'inflammation. Il est vrai aussi que l'hydropisie des gaines synoviales peut être symptomatique de l'irritation d'un des points osseux qui la limitent. Quoi qu'il en soit de l'origine de cette hydropisie, qu'on doit rattacher le plus souvent à la tuberculose, c'est là une complication fâcheuse qui empêchera le retour complet de la mobilité des doigts, l'ankylose tendineuse ne pouvant pas être guérie par la résection elle-même.

C. RÉSULTATS DE L'ABLATION DU CARPE AVEC RÉSECTION ÉTENDUE OU EXTIRPATION TOTALE D'UN OU DE PLUSIEURS MÉTACARPIENS ; RÉSECTION CARPO-MÉTACARPIENNE.

Dans le plus grand nombre de nos résections du poignet nous avons abrasé les métacarpiens ; mais, lorsque cette abrasion est superficielle et que la résection ne dépasse pas un centimètre, la main s'accommode très bien de cette perte de substance. Elle se ramasse sur elle-même, et devient plus trapue ; une articulation solide s'établit alors facilement entre l'extrémité réséquée et la masse fibreuse ou ostéo-fibreuse qui remplacera le carpe. Dans tous les cas, en conservant le revêtement périostéo-capsulaire de ces métacarpiens, on a toutes les garanties pour leur fixation ultérieure. Des résections plus étendues s'accompagnent d'une faiblesse prolongée des interosseux. L'atrophie de ces muscles, déjà plus ou moins avancée par le fait de l'altération osseuse qui a nécessité la résection, s'accentue encore pendant un certain temps après l'opération ; toutefois leur action peut se rétablir à la longue d'une manière suffisante pour fléchir les premières phalanges.

Quand les métacarpiens sont sectionnés à des niveaux différents, il en résulte des ascensions proportionnelles des doigts correspondants. Le périoste des métacarpiens est assez mal doué en propriétés ostéogéniques, surtout au niveau de leur moitié supérieure ; nous l'avons trouvé généralement stérile après les résections pour carie.

Quand on est obligé d'enlever la totalité d'un métacarpien, à moins

que ce ne soit le premier, il vaut mieux pratiquer l'amputation du doigt correspondant. Au premier métacarpien, la conservation est de règle, dût-on le désosser entièrement.

Observation LXXI. — *Ablation totale du carpe à gauche, chez un sujet profondément scrofuleux; résection de la base des métacarpiens et ablation totale du troisième qui est nécrosé. — Résection superficielle du cubitus. — Rétablissement de la santé générale. — Amputation consécutive du médius.*

État de l'opéré huit ans après la résection.

Costerg (Pierre), vingt-quatre ans, entré le 21 avril 1880, salle Saint-Sacerdos. Pas d'antécédents pathologiques collatéraux. Père vivant; mère morte à trente-neuf ans d'un refroidissement. A dix-huit ans, adénite cervicale suppurée. A vingt-deux ans, la main gauche commença à se tuméfier. Deux mois plus tard, collection purulente ouverte dans le second espace interdigital. Fistule palmaire. En février 1879, tuméfaction au niveau du deuxième métacarpien gauche. — A son entrée, tuméfaction uniforme

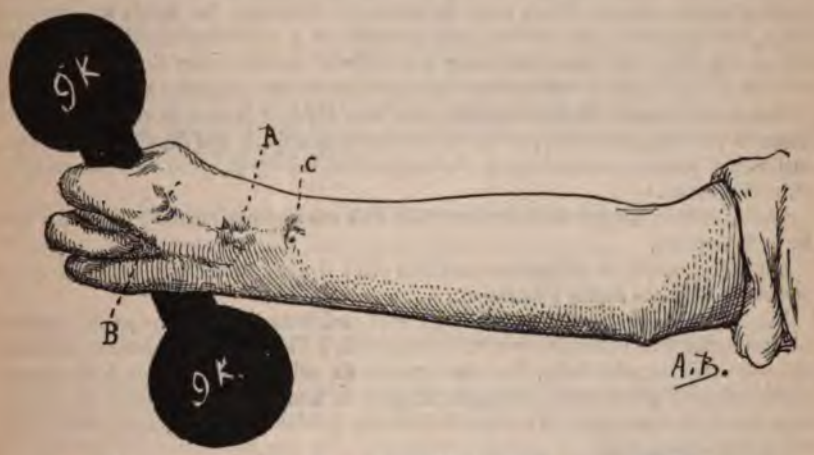

Fig. 274. — Forme de la main portnat un haltère de 9 kilos, après la résection du poignet gauche et l'amputation du médius; trois ans après l'opération.

A, incision principale pour l'ablation du carpe. — B, cicatrice profonde laissée par l'amputation du médius et les suppurations antérieures. — C, cicatrice répondant à un ancien foyer.

de la main gauche. Fistules dorsales et palmaires. Mouvements des doigts et du poignet complètement abolis. Le malade tousse, bien qu'il n'y ait pas de signes stéthoscopiques bien évidents; il est pâle, bouffi, et son état général est mauvais; mais le sujet paraît plutôt scrofuleux que phthisique; pas d'albumine dans l'urine.

26 avril 1880. Opération; procédé habituel: ablation du troisième métacarpien et de tous les os du carpe, résection superficielle de la base des 1er, 2e, 4e et 5e métacarpiens. D'un coup de scie on enlève l'apophyse styloïde et la surface articulaire du cubitus; on ne touche pas au radius. Excision et cautérisation des fongosités. Pansement de Lister, drainage. Attelle plâtrée. Suites assez simples.

4 août 1880. Amélioration progressive de l'état général et local.

Octobre 1880. Rétablissement de la santé générale. Flexion de la main sur l'avant-bras presque normale. Extension plus limitée. Pronation et supination complètes. Articulations métacarpo-phalangiennes un peu raides. Celles des phalanges ont la souplesse normale. Mouvements d'opposition du pouce à peu près normaux. — A la place du carpe, masse résistante parsemée de saillies très dures. Médius plus court que l'annulaire de deux centimètres; cela vient de l'ablation complète du métacarpien sur lequel il reposait et de l'absence de reproduction osseuse à ce niveau. Il se fléchit comme les autres doigts, mais ne peut s'étendre complètement. Le malade se sert du reste de la main pour soulever des poids relativement lourds. Il soulève de terre et porte à un mètre de hauteur environ quinze kilos. Il porte à bras tendu sept kilos, pendant quelques secondes en se servant seulement des doigts pour les tenir. Il a pu s'occuper aux travaux des champs tout le temps qu'il a passé chez lui avant de revenir à l'hôpital. L'état général est très satisfaisant.

Janvier 1884. Nous avons appris que l'amélioration s'était encore accentuée et que le malade se servait de mieux en mieux de sa main. Un an après la résection, M. Ollier avait pratiqué l'amputation du médius qui était resté très peu mobile et gênait le patient. Le malade gagne sa vie en travaillant comme simple ouvrier dans la fabrique de chocolat Ménier, à Noisiel-sur-Marne, où il est employé depuis plus d'une année. Il porte pendant trente secondes à bras tendu un haltère de huit kilos. Les doigts ont retrouvé toute leur souplesse; ils serrent énergiquement. Il a eu l'année dernière des ulcérations à la gorge qui avaient fait penser à la syphilis : aucune de ses cicatrices osseuses ne s'est rouverte lors de cette poussée qui paraît devoir être rapportée à la tuberculose.

Faisons remarquer, dit M. Gangolphe, *loc. cit.*, 1884, à propos de ce malade, qu'il gagne sa vie depuis trois ans par un travail manuel pénible, et que depuis cette époque, malgré une poussée tuberculeuse sur les muqueuses, le poignet opéré est resté complètement indemne.

Voici l'état de l'opéré le 2 février 1888, huit ans après la résection, constaté par M. le Dr Viennois.

Le poignet opéré est toujours en excellent état; il n'est survenu ni abcès ni autre symptôme d'ostéite depuis l'opération.

Les mouvements de flexion des doigts sont parfaitement libres; le pouce exécute son mouvement de circumduction et est opposable à l'index, à l'annulaire et n'atteint pas tout à fait le petit doigt. Les mouvements du poignet sont limités à 30 degrés maximum : 5 à peine pour l'extension, 25 pour la flexion. Le sujet porte 10 kilos à bras tendu du côté opéré; 15 kilos du côté sain (côté droit). Il n'a jamais interrompu son travail depuis 1883.

La pression entre le pouce et l'index est de :

Côté opéré, 15 kilos. — Côté sain, 40 kilos.

En saisissant le dynamomètre à pleine main, on arrive à :

Côté opéré (poignet gauche), 25 kil. — Côté sain, 140 kil.

Le membre opéré est raccourci de 5 centimètres, de l'olécrâne au bout de l'index.

Quand on a enlevé une partie d'un métacarpien, la moitié par exemple, le doigt correspondant remonte d'une quantité approximativement égale; mais cet organe peut recouvrer à peu près tous ses mouvements et être d'une grande utilité fonctionnelle, surtout s'il s'agit de l'index, comme dans le cas que nous figurons ici, et qui représente la forme de la main

deux ans après l'ablation totale des os du carpe et la résection de la moitié supérieure du second métacarpien (fig. 275). Avant l'opération, le doigt était déjà presque aussi raccourci, à la suite de l'expulsion d'un séquestre.

Fig. 275. — Forme de la main ouverte chez un sujet auquel on a enlevé tout le carpe et la moitié du métacarpien de l'index; ascension de la partie restante d'où résulte un raccourcissement apparent de l'index.

C'est par ce métacarpien que l'inflammation avait débuté; elle n'avait envahi que secondairement les articulations carpiennes.

D. DES RÉSECTIONS BORNÉES AUX SEULES EXTRÉMITÉS DES OS DE L'AVANT-BRAS.

Ces résections sont rarement indiquées dans les cas pathologiques; elles sont surtout applicables aux traumatismes, aux luxations avec plaies, aux fractures comminutives des extrémités des os de l'avant-bras et aux décollements diaphysaires qui s'accompagnent de fracture de l'épiphyse correspondante. Ce qui fait qu'elles ne sont guère applicables aux lésions chroniques spontanées, c'est que le carpe est rarement sain dans ces conditions; mais, dans des ostéites épiphysaires et juxta-épiphysaires, on pourra, en intervenant de bonne heure, se contenter de réséquer les renflements antibrachiaux malgré l'invasion de l'articulation radio-carpienne. Nous n'avons qu'un fait ancien à citer pour faire apprécier le résultat orthopédique de cette opération. Il remonte à 1874. Le radius fut scié à 4 centimètres de sa surface articulaire; le cubitus avait été réséqué quelque temps auparavant. Le sujet, âgé de 25 ans, quitta l'Hôtel-Dieu trois mois après l'opération, et laissa au bout de quelques jours l'attelle palmaire que nous lui avions conseillée. Il en résulta une attitude permanente en flexion légère. En 1877, trois ans après, il pouvait écrire toute la journée et remplissait les fonctions de clerc d'huissier.

Les mouvements de flexion propre du poignet étaient assez étendus et ceux des doigts parfaitement libres. Les mouvements de pronation et de supination étaient bien rétablis. Le carpe était articulé solidement avec le radius et la main n'avait pas subi de déplacement latéral. Il s'était reformé un centimètre au moins de substance osseuse à la place des quatre centimètres enlevés. Nous avons revu cet opéré, il y a quatre ou cinq ans, et son état n'avait pas changé[1].

C'est dans cette variété de résections qu'il faudra prendre le plus de précautions opératoires et post-opératoires pour prévenir la laxité de la néarthrose et les déviations tardives de la main. La convexité du carpe favorise son déplacement sur la surface opposée, si l'on n'a pas pu modeler une sorte de cavité de réception. Chez les jeunes sujets, la reproduction des renflements antibrachiaux favorise cette adaptation, mais la conservation de tous les éléments de la gaine périostéo-capsulaire est ici particulièrement indispensable. A cet âge, les saillies styloïdiennes se reproduisent très bien et le modelage d'une cavité condylienne est inutile.

1. Folet a présenté au congrès de Lille, en 1874, un cas de cette variété de résection dont il a complété l'histoire en 1880 (*Bulletin médical du Nord*, 1880, et *Thèse de Baraban*, 1885). Bien qu'il ne s'agisse pas d'une résection exclusivement radio-cubitale, le scaphoïde et le semi-lunaire ayant été enlevés avec le radius, le cas doit être rapproché de ceux dont nous nous occupons, parce que la résection des extrémités radio-cubitales, faite à 5 centimètres environ au-dessous de l'articulation, constitue l'élément important de l'opération.

Il s'agissait d'un charretier, âgé de 18 ans, atteint d'une ostéite épiphysaire et juxta-épiphysaire du radius qui avait donné lieu à une vaste caverne, spontanément ouverte à la face dorsale de l'os. Le scaphoïde et le semi-lunaire adhéraient au radius et furent enlevés avec lui, formant ensemble un fragment de 6 centimètres 1/2.

Folet pratiqua la résection par l'incision bilatérale, et, sans faire une opération sous-périostée régulière, il chercha à conserver les tendons et surtout les tendons extenseurs des doigts et du pouce.

Six ans après le malade était dans l'état suivant :

« Il s'est fait une légère subluxation en arrière et un peu en dehors des os de l'avant-bras. Le membre étant au repos, pendant au bout du bras étendu le long du corps, cette subluxation est fort apparente. Il y a une saillie postérieure et légèrement externe du radius et du cubitus qui fait une sorte de dos de fourchette très-marquée. Cette disposition a naturellement amené un raccourcissement de la longueur totale du membre. Ainsi, mesuré de l'épicondyle au bout du médius, la main en pronation, le membre sain a 45 centimètres, l'opéré 37 ; il y a 8 centimètres de différence, alors qu'après l'opération il n'y en avait que 4 1/2. Cette saillie postérieure des os du carpe nuit considérablement à l'élégance du poignet qui est assez difforme, mais ne nuit guère aux mouvements qui s'exécutent comme nous l'allons dire.

Mouvements communiqués au poignet. — La flexion de la main sur l'avant-bras se fait aisément jusqu'à l'angle droit, ce qui est la limite normale. L'extension est beaucoup plus limitée. La main ne dépasse guère en arrière le plan de l'axe anti-brachial. La supination s'exécute à moitié près du mouvement normal ; la position habituelle est la pronation.

Mouvements volontaires de la main sur l'avant-bras. — La flexion, l'extension, la pronation, la supination s'exécutent volontairement dans les mêmes limites que les mouvements communiqués. Le malade peut parfaitement et longtemps tenir la main horizontalement au bout de l'avant-bras. Comme vous le voyez, il soulève et maintient à bras tendu une chaise assez lourde. La saillie radio-cubitale s'accuse surtout dans la flexion de la main sur l'avant-bras.

Je crois que tous ces mouvements ne se passent pas dans une articulation nouvelle, dans une pseudarthrose parfaitement organisée avec néo-surfaces glissant les unes sur les autres; mais

E. DES CHANGEMENTS TARDIFS QUI PEUVENT S'OPÉRER DANS LES NÉARTHROSES DU POIGNET. APPAREILS DE SOUTIEN.

Avec l'âge, avec l'affaiblissement des muscles que peuvent produire un état général mauvais ou une inflammation locale, le résultat d'une résection du poignet, qui avait paru satisfaisant à un moment donné, peut changer de caractère et même devenir mauvais. Les défauts de la néarthrose tendent à s'aggraver; si elle était primitivement peu solide, elle manquera bientôt de fixité; si elle n'avait que des mouvements incomplets, elle pourra devenir de plus en plus rigide et sans force. Si, d'autre part, elle avait déjà une direction un peu vicieuse, cette direction s'accentuera de plus en plus. La main tombe du côté où elle penche, dès qu'elle n'est plus soutenue par des muscles assez forts pour pallier les défauts de la constitution anatomique, et tel sujet qui avait travaillé manuellement sans appareil, sans soutien d'aucune sorte, sera obligé, au bout de quelques années, de soutenir son poignet par un tuteur approprié.

Une mitaine en fort cuir, qu'on lace et qu'on serre plus ou moins, est l'appareil le plus simple pour soutenir la main. C'est le seul dont nous ayons eu besoin dans trois cas où la main s'infléchissait de plus en plus sur le bord cubital. Les malades s'en trouvent très bien, se disent soulagés, plus adroits, et sont capables de tirer un bon parti de leur main.

Ce qu'il y aurait de mieux, si ce moyen élémentaire ne suffisait pas, ce serait une mitaine en cuir bouilli, moulée sur le poignet redressé, qui maintiendrait le métacarpe et l'avant-bras solidement fixés l'un à l'autre et dans des rapports invariables. Cet appareil fera ce qu'aurait produit l'ankylose du poignet. Tout en soutenant le squelette du métacarpe et de l'avant-bras, il doit laisser leur libre jeu aux tendons des doigts. Indépendamment du redressement latéral de la main, cet appareil devra relever le métacarpe pour lui donner le degré de flexion

que ce sont des mouvements entre segments osseux reliés l'un à l'autre par des liens fibreux solides et serrés, et j'avoue que je suis surpris qu'un appareil aussi rudimentaire puisse donner un aussi bon fonctionnement.

Mouvements des doigts. — Les mouvements des trois derniers doigts sont absolument intacts. A l'index, l'extension est complète, mais la flexion laisse à désirer. Au pouce, l'abduction est impossible, mais l'extension est suffisante; l'adduction et la flexion se font bien. Le pouce est donc parfaitement opposable. L'opéré peut serrer avec force les objets, surtout les objets un peu volumineux; il serre très vigoureusement la main qu'on lui tend et l'empêche de s'échapper de ses doigts, quelque traction qu'on exerce. Il ne faut pas croire cependant qu'il soit inapte aux maniements des objets fins et aux fonctions de précision; il écrit convenablement de cette main.....

Pendant les deux premières années, l'articulation se fatiguait vite, et l'opéré était obligé de se reposer souvent, mais depuis quatre ans il n'éprouve plus aucune lassitude, même le soir des journées de grande et lourde besogne agricole, etc. » *Thèse de Baraban*, p. 119. — *Des résultats éloignés des Résections des grandes articulations.* Paris, 1883.

dorsale dont nous avons déjà fait sentir toute l'importance dans le fonctionnement de la main.

On trouve figurés dans les traités de chirurgie des appareils à plaques dorsale et palmaire reliées par des courroies ou des tiges métalliques. On peut varier à l'infini ces appareils; mais nous indiquons le plus simple, qui nous paraît en même temps devoir être le plus efficace pour maintenir les os et laisser jouer les tendons.

Un peu de compression périphérique est toujours utile dans ce but pour les ouvriers qui ont un travail pénible et régulier à fournir.

§ VII. Statistique. — Résultats généraux de la résection du poignet dans la chirurgie civile et la chirurgie d'armée.

La résection du poignet n'a pas encore été pratiquée dans des proportions comparables aux résections du coude et de l'épaule. C'est celle des six grandes résections articulaires qui compte le plus petit nombre d'exemples. Culbertson n'avait pu en réunir que 178 cas en 1876[1].

Les cas se sont multipliés dans ces cinq dernières années, et en France, en particulier, où l'on avait depuis si longtemps négligé cette opération, la faveur semble lui revenir de plus en plus[2]. Le mémoire de

1. Ces 178 cas comprennent 92 résections pathologiques, 70 résections pour plaies par armes à feu, 16 résections par d'autres genres de blessures. Les résections pathologiques ont surtout été pratiquées entre 15 et 25 ans; elles sont au nombre de 26 pour cette période. Neuf ont été pratiquées entre 9 et 15 ans. Le plus jeune est un opéré de Lister, réséqué à l'âge de 9 ans. Culbertson cite le fait dans ses tables, n° 84, mais oublie d'en tenir compte dans ses calculs statistiques qui ne portent sur aucun sujet au-dessous de dix ans.

2. La thèse de Metral (1882) a été bientôt suivie d'autres thèses intéressantes sur le même sujet. Nous devons signaler d'abord celle de Record, à Bordeaux (1883) qui relate plusieurs résections faites par MM. Dudon et Demons, et tout récemment celle de Chevassu-Perigny (26 décembre 1886). Celle-ci contient des observations de MM. Polaillon, Delorme, Schwartz, encore trop récentes pour que l'auteur ait pu en donner les résultats définitifs. La thèse de Record (*De la Résection du poignet; ses résultats sous le Lister*) contient des observations de Dudon dans lesquelles ce chirurgien a coupé les tendons du dos du poignet. Quelque temps après cependant les doigts pouvaient exécuter quelques petits mouvements d'extension. — Nous avons rappelé plus haut (p. 532) les heureux résultats que la méthode sous-périostée a fournis à Lyon, entre les mains de MM. Vincent, Poncet et Sabatier.

3. Parmi les recueils d'observations publiés à l'étranger, nous citerons une thèse faite à Kiel, par Hinsch, élève d'Esmarch (*Ueber Gelenkresectionen nebst Mittheil. über der artige auf die Kiele Chir. Klinik*). L'auteur rapporte 17 cas de résections du poignet pratiquées par Esmarch, de 1854 à 1880. Sur ces 17 cas, 7 sujets guérirent avec des mouvements actifs plus ou moins étendus de la main et des doigts ; 1 avec des mouvements actifs des doigts seulement; 3 avec des mouvements passifs de la main et des doigts. Il y a eu, entre outre, 2 morts; 2 amputations consécutives et 2 non-guérisons. Dans un cas (ablation du carpe, sauf le trapèze et le pisiforme), le sujet pouvait écrire sans difficulté et soulever des poids de plus de dix livres (obs. X).

Un travail important publié, par Bidder (de Manheim), a paru quelques années après dans les *Archiv für klinische Chirurgie; Band* 28, 4 *Heft*, 1883. Dans ce travail sont rapportées neuf observations empruntées à Langenbeck et à d'autres chirurgiens et trois personnelles à l'auteur. Examinant les résultats obtenus dans ces différentes observations, il s'attache à démontrer les inconvénients des articulations trop lâches et l'utilité des néarthroses serrées; il recommande dans ce but les résections aussi restreintes que possible.

E. Bœckel[1], publié en 1867, et le perfectionnement qu'il avait apporté au procédé opératoire, n'avaient pas réussi à vaincre les préjugés qu'entretenait la haute autorité de Malgaigne. On était, du reste, découragé par l'exposé des résultats définitifs que Nepveu avait rassemblés dans son travail publié dans la *Revue de Chirurgie*. C'est ce qui explique la nécessité où nous avons été de reprendre la question sur de nouvelles bases et avec des faits multipliés.

Nous avons fait, jusqu'au 31 décembre 1887, 43 résections du poignet[2] dans les conditions les plus diverses : 38 pathologiques, 2 pour ankylose, 3 traumatiques. Le plus jeune de nos opérés avait 13 ans, le plus âgé 65. Ils se répartissent de la manière suivante : de 10 à 20 ans, 7 cas ; de 20 à 30, 15 cas ; de 30 à 40, 9 cas ; de 40 à 50, 6 cas ; de 50 à 60, 3 cas ; au-dessus de 60, 2 cas. Le poignet droit a été réséqué 29 fois, le gauche, 11 fois ; dans 3 cas le côté n'a pas été noté.

Sur ce nombre, 5 opérés sont morts des suites de l'opération ou peu de temps après.

Mais, si nous les considérons suivant qu'ils ont été opérés avec les anciennes méthodes de pansement et depuis le pansement de Lister, nous trouvons : avant l'antisepsie, 2 morts sur 5 ; 1 de pyohémie franche, l'autre de septicémie ; depuis 1877, 3 morts sur 38, dont une de gangrène septique, chez une femme de 52 ans, très débilitée par les souffrances et de nombreuses maladies antérieures. C'est le seul qui soit directement imputable à l'opération, et il remonte à une époque où nous faisions encore une antisepsie incomplète ; un autre de choc traumatique, à la suite d'une chute de voiture (nous avions dû, dans la même séance, pratiquer l'amputation de la jambe) ; et un troisième, d'une infection septico-pyohémique qui avait débuté avant son entrée à la Clinique, et que l'ablation des os du carpe, faite trop tardivement, fut impuissante à arrêter.

Nos trente et une dernières résections pathologiques ou orthopédiques ne nous ont fourni aucun mort imputable à l'opération. Deux opérés cependant ont succombé à la tuberculose avant la cicatrisation complète de la plaie opératoire ; deux ont été perdus de vue et bien qu'ils aient quitté l'Hôtel-Dieu avec un état général amélioré, nous craignons qu'ils n'aient eu le même sort que les deux premiers. Cinq sont morts de 2 à 5 ans après l'opération ; trois après avoir été complètement guéris ; un après s'être servi pendant trois ans de son membre opéré sans jamais avoir obtenu une cicatrisation complète ; un autre a succombé à des hémoptysies répétées au moment où il se servait journellement de son

1. A Strasbourg, l'opération a toujours été en honneur depuis lors, et J. Bœckel en cite 4 nouveaux cas dans ses *Fragments de chirurgie antiseptique*.

2. Nous ne comptons que les résections totales ou demi-articulaires, ou bien les ablations totales du carpe. Nous laissons de côté les résections partielles ou les ablations isolées des os du carpe, ainsi que les excisions atypiques faites chez les enfants.

poignet opéré pour travailler la terre. Un autre enfin s'est suicidé avant sa guérison complète. Sur ces 13 sujets, 6 avaient été réséqués parce qu'ils avaient absolument refusé l'amputation que nous leur proposions. Aucun d'eux n'a succombé à des accidents dus à l'opération elle-même.

Tel est le bilan de nos propres opérations, et il est permis d'en conclure que, depuis l'antisepsie, la résection du poignet est une opération dont la gravité a considérablement diminué et qui ne doit que très rarement amener la mort chez un homme sain d'ailleurs, à moins d'accidents opératoires survenus en dehors des prévisions d'un chirurgien prudent (tels que le tétanos ou une maladie fébrile intercurrente).

Est-elle plus ou moins grave que l'amputation de l'avant-bras? Il est réellement bien difficile de répondre à cette question, par la raison que les calculs ne peuvent que difficilement porter sur des faits réellement comparables.

Folet, calculant le taux de la mortalité d'après les 70 cas qu'il avait pu rassembler, considère la résection comme étant en toutes circonstances moins grave que l'amputation de l'avant-bras. Il trouve une mortalité de 15,6 pour 100, tandis que celle de l'amputation de l'avant-bras était à la même époque de 33,3 pour 100 dans les hôpitaux de Paris. Mais cette comparaison pêche par la base; d'abord il ne faut pas comparer avec la mortalité d'une amputation dans les hôpitaux de Paris, la mortalité d'une opération qui a été pratiquée presque exclusivement ailleurs, c'est-à-dire dans des milieux tous plus favorables. Et puis le chiffre de 70 résections ne comprend pas toutes celles qui ont été pratiquées, mais celles dont l'observation a été publiée; or, il est bien admissible que beaucoup de faits malheureux aient été passés sous silence, surtout de la part des chirurgiens qui n'avaient fait que de loin en loin une opération de résection. On publiait le succès comme un cas rare; on négligeait de publier les insuccès.

Pour nous, en nous basant, non pas sur des calculs que nous ne pourrions pas établir avec assez de rigueur, mais sur l'impression que nous a laissée l'observation de nombreux cas d'amputation et de résection, nous admettons que la résection du poignet est, comme les résections des autres grandes articulations, plus grave dans certains cas, et moins dangereuse dans d'autres. Elle est plus grave dans les lésions diffuses et étendues accompagnées de désordres des parties molles qui peuvent être la cause de complications nouvelles; elle est moins grave, ou du moins elle n'est pas plus dangereuse, quand les lésions sont limitées aux cavités articulaires ou aux extrémités osseuses qui les délimitent.

Si l'antisepsie a supprimé pour ainsi dire la mortalité pour les résections pathologiques bien indiquées, elle l'a diminuée dans une aussi grande proportion pour les amputations de l'avant-bras. Nous croyons donc que le danger est à peu près égal après ces deux opérations, quand

on les pratique chez des sujets sains d'ailleurs, mais pour les cas graves, soit par l'étendue et la diffusion des lésions locales, soit par un mauvais état général de l'économie, nous n'hésitons pas à dire que l'amputation serait de beaucoup moins dangereuse.

L'amputation a sans doute un avantage sur la résection, c'est la rapidité de la guérison de la plaie ; mais qu'est-ce que la guérison par le sacrifice d'un membre? La conservation de la main vaut bien quelques mois de traitement. Si nous faisions consister, comme quelques chirurgiens, la guérison de la résection du poignet dans la cicatrisation de la plaie, nous aurions moins d'écart entre l'amputation et la résection. La cicatrisation de la résection du poignet peut être obtenue en quinze jours (dans les cas traumatiques ou orthopédiques) ; mais, comme nous l'avons déjà dit à propos d'autres résections, il est tout à fait irrationnel, pour ne pas dire puéril, de calculer ainsi. C'est avec la cicatrisation de la plaie que commence la partie la plus longue du traitement post-opératoire.

Pour les plaies par armes de guerre et pour les lésions traumatiques, nous croyons aussi que l'amputation est moins dangereuse quand on ne peut pas pratiquer une antisepsie rigoureuse.

C'est ce qui ressort des chiffres d'Otis, qui s'appliquent aux opérations traitées par les anciennes méthodes de pansement.

D'après Otis[1], 1007 amputations primitives de l'avant-bras ont donné 97 morts, soit une mortalité de 9,6 pour 100. D'autre part, 96 résections du poignet[2], primitives, intermédiaires ou secondaires, ont donné 15 morts, soit une mortalité de 15,6 pour 100.

Il est logique de conclure que, si l'on avait amputé primitivement les 96 sujets auxquels on a essayé de conserver le membre par la résection, on n'aurait pas eu plus de mortalité que dans la première série, soit 9,6 pour 100. On aurait donc sauvé plus de vies en amputant systématiquement.

Il est vrai que, en examinant 590 cas d'amputations de l'avant-bras pratiquées pour des blessures au poignet, Otis trouve une mortalité de 15,2 pour 100. Mais cette série comprend les amputations faites à toutes les périodes de la blessure. Les partisans de l'amputation peuvent donc encore répondre qu'elle est toujours moins grave que la résection.

Quant au traitement des blessures du poignet par l'expectation, Otis a trouvé seulement une mortalité de 9,3 pour 100.

Nous n'insisterons pas longtemps sur les résultats généraux, orthopédiques et fonctionnels, qu'a donnés jusqu'ici la résection du poignet en chirurgie de guerre. Nous les avons signalés chemin faisant, et nous

1. *Loc. cit.*, p. 978. Dans ce nombre sont comprises les réamputations.
2. Page 999. Dans cette statistique figurent 13 cas d'ablation d'un seul ou de plusieurs os du carpe qui ont donné lieu à 4 morts, soit 30.7 0/0.

pouvons les résumer en deux mots, en disant qu'ils ont été généralement mauvais[1]. Il est vrai que jusqu'ici les cas de ces résections sont beaucoup moins nombreux que pour le coude et l'épaule, les chirurgiens se trouvant encore, pour la plupart, sous l'influence pessimiste de Malgaigne, que les statistiques d'Otis et de Gurlt ont à peine diminuée. Mais dans ces statistiques, la résection sous-périostée n'était pas encore en cause; on ne s'en est guère occupé dans la guerre d'Amérique, et elle a été très imparfaitement appliquée dans la guerre franco-allemande.

Avec la méthode sous-périostée et les pansements antiseptiques, les résections du poignet pour plaies d'armes à feu marqueront, nous n'en doutons pas, comme les résections pathologiques et plus encore que ces dernières, un nouveau progrès de la chirurgie réparatrice.

1. « Sur les six résections complètes du poignet, une eut une issue fatale, après qu'on eut eu recours à l'amputation de l'avant-bras: les cinq autres guérirent avec les fonctions de la main considérablement altérées, mais, toute chose prise en considération, dans de meilleures conditions que s'ils avaient été soumis à l'amputation. Sur les quatre-vingt-dix résections partielles, l'une, dans laquelle les bouts du radius et du cubitus et deux os du carpe furent enlevés, se termina par la mort après l'amputation consécutive du bras. Quatre malades, qui subirent la résection des extrémités du radius et du cubitus, guérirent avec distorsion considérable de la main et enraidissement des doigts. Sur vingt-six malades chez lesquels l'extrémité inférieure du radius fut réséquée, deux moururent: l'un, après l'amputation du bras, l'autre après avoir été soumis à l'amputation de l'avant-bras. Sur les vingt et un cas dans lesquels la main fut préservée, presque tous guérirent avec ankylose et extrême difformité. Généralement la main était fortement inclinée vers le côté radial, souvent à angle droit, les doigts rigidement fixés dans la flexion ou l'extension, le bout du cubitus en saillie, recouvert d'une peau irritable et exposée à toutes les lésions accidentelles. Cependant deux des hommes furent incorporés de nouveau, et, chez plusieurs autres, la main a paru être préférable à tout appareil prothétique. Sur dix-neuf malades qui subirent la résection de la partie inférieure du cubitus, trois moururent; un fut amputé au-dessus du coude et un dans l'avant-bras; quatorze guérirent, presque tous avec ankylose et difformité. La main fut généralement moins déviée que dans les cas de la précédente catégorie; mais il y avait une égale proportion de cas de rigidité des doigts et plus d'exemples comparativement de paralysie et de névralgies douloureuses. Les six malades qui subirent la résection du bout du radius avec un ou plusieurs des os du carpe guérirent avec ankylose et difformité. Sur dix résections de l'extrémité du cubitus, avec ablation des os du carpe accompagnés ou non des métacarpiens correspondants, deux furent mortels. Sur les huit malades qui conservèrent au moins une portion de la main, l'un est un officier aujourd'hui en service, dont le poignet gauche, le pouce et l'index sont très utiles. Un autre guérit, avec une main très utile, et les six autres souffrent d'ankylose, de contracture des doigts, et autres difformités. Sur les treize résections, limitées au carpe, quatre eurent la mort pour résultat, une l'amputation de l'avant-bras. Sur les huit malades dont les mains furent sauvées, trois, dont l'un fut postérieurement tué sur un champ de bataille, conservèrent une mobilité considérable de la main; tandis que chez cinq l'ankylose survint avec beaucoup de difformité. Deux des onze résections du carpe avec éloignement d'un ou plusieurs métacarpiens, furent mortelles: l'une après l'amputation consécutive de l'avant-bras; trois autres aboutirent à l'amputation, deux dans la partie supérieure du bras et une dans l'avant-bras. Les six malades chez lesquels on put sauver quelques portions de la main souffrirent d'ankylose. Dans un ou deux cas, le coude et même la jointure de l'épaule furent enraidis; il y avait beaucoup de difformité dans presque tous les cas. » (Otis, *loc. cit.*, p. 1010.)

Nous avons fait cette citation pour donner une idée de ce que pouvaient être les résections du poignet avant les pansements antiseptiques. Nous ne mettons pas en doute l'amélioration de ces résultats dans les guerres futures, toutes les fois qu'on pourra se comporter suivant les règles modernes de l'antisepsie. Dans la dernière guerre turco-russe, Reyher pratiqua deux résections du poignet et sauva ses blessés (*Deuts. milit. Zeitsch.* 1879, p. 38). Nous ignorons le

Quant aux résultats généraux des résections pathologiques, à part quelques exceptions que nous avons signalées, ils n'ont guère été plus satisfaisants, tant qu'on a eu recours à la méthode ancienne[1]. L'ankylose secondaire était restée l'idéal de la plupart des chirurgiens, et leur paraissait la terminaison la plus favorable qu'on pût obtenir. Ce qu'on redoutait avant tout, et avec raison, c'était l'articulation branlante. Or, avec la méthode sous-périostée, nous n'avons pas eu encore d'articulation branlante et nous n'avons jamais eu besoin de chercher l'ankylose. Nous avons eu, même dans les trois cas où la main, déviée sur le bord cubital, a eu besoin d'être soutenue par une mitaine en cuir, une néarthrose assez fixe pour fournir au métacarpe, et secondairement aux doigts, des points d'appui solides et suffisamment mobiles pour augmenter avantageusement l'amplitude des mouvements de la main. Nous arrivons, dans un grand nombre de cas, à réaliser le type physiologique de l'articulation enlevée, ou au moins à nous en approcher dans une mesure qu'il paraissait impossible d'atteindre, quand on croyait devoir couper les insertions des muscles propres du poignet et sacrifier avec les os le périoste qui les entoure et les ligaments qui les unissent. On n'obtiendra pas toujours, sans doute, ce résultat. Dans certaines lésions profondes et étendues, la meilleure technique sera impuissante à redonner à la main sa force et sa souplesse, mais elle permettra de tirer parti de tout ce que la maladie aura respecté. Le résultat n'en sera pas moins des plus précieux, car, quelque imparfaite que soit la main qu'on aura pu conserver, elle sera toujours bien supérieure à l'appareil de prothèse le plus perfectionné. C'est un point de vue qu'il ne faut jamais oublier quand il s'agit d'apprécier la valeur d'une résection du poignet.

résultat définitif de ces opérations, mais le résultat immédiat est très intéressant à signaler; la vie sauvée, le résultat orthopédique et fonctionnel sera en rapport avec les soins que pourra recevoir le blessé.

1. Sur 53 opérations, suivies de guérison, recueillies jusqu'en 1870, et comprenant les faits de Lister qui forment la plus belle série connue à cette époque, Folet (*loc. cit.*) avait trouvé 14 terminaisons par ankylose, 22 par pseudarthrose, 9 indéterminées, et 12 récidives.

CHAPITRE XVI

DES RÉSECTIONS ET DES EXTIRPATIONS DES OS DE LA MAIN : MÉTACARPIENS ET PHALANGES

SOMMAIRE. — Rareté des documents sur les résultats définitifs des résections de la main et de ses appendices. Valeur relative des opérations conservatrices appliquées à ces différents organes. Supériorité de l'amputation dans un très grand nombre de cas.

Des résections et ablations des métacarpiens et des diverses opérations conservatrices qu'on peut pratiquer sur ces os. — Résection et ablation sous-périostée du métacarpien du pouce. — Désossement total du pouce ; amputation sous-périostée du métacarpien. — Manière de pratiquer l'extirpation ou la résection du premier métacarpien en conservant absolument tout l'appareil tendino-musculaire du pouce. — Traitement consécutif ; extension continue exercée sur la phalange ; moyens de la pratiquer. — De la résection de la tête du premier métacarpien dans les luxations irréductibles.

Résections et extirpations des quatre derniers métacarpiens.

Résection des articulations métacarpo-phalangiennes.

Résection des phalanges et de leurs articulations intermédiaires ; résections totales interphalangiennes. — Ablation totale des phalanges et désossement des doigts. — Résections dans les ostéites et nécroses des phalanges ; dans les ostéites et ostéo-arthrites tuberculeuses ; avantages de la cautérisation ignée dans cette catégorie de lésions chez les enfants.

Résections dans les néoplasmes bénins, dans les fractures compliquées et les luxations des doigts ; rareté des indications des résections dans les plaies par écrasement des dernières phalanges ; régularisation primitive ou secondaire des extrémités phalangiennes dans un but orthopédique. — Résection dans les difformités des doigts : déviations ou ankyloses.

Résection ostéoplastique des doigts. — Transplantation des fragments osseux. — Transposition des doigts. — Autoplasties complémentaires.

Ayant décrit l'ablation des os du carpe à propos des résections du poignet, nous ne comprendrons dans les résections de la main que celles du métacarpe et des phalanges. Bien qu'on ait pratiqué depuis longtemps ces différentes résections, il n'est pas facile de se faire une idée juste de leur valeur réelle d'après les documents que possède la littérature médicale[1]. Peu d'observations ont été publiées sur les résultats définitifs.

1. Dans les traités généraux de Médecine Opératoire (Velpeau, Lisfranc, Gunther, etc.) et dans les traités (Heyfelder) ou articles spéciaux consacrés à ces résections, toutes ces opérations sont indiquées et décrites, mais avec trop peu de documents ou d'appréciations critiques pour qu'on puisse se faire une opinion sur la valeur orthopédique ou fonctionnelle des doigts conservés. Ce qu'il y a à démontrer aujourd'hui, ce n'est pas la possibilité d'une opération régulière, ni sa bénignité : c'est le plus ou moins d'utilité esthétique ou fonctionnelle des appendices réséqués.

Il ne faut pas cependant mesurer l'intérêt de ces résections au volume des parties osseuses qu'on enlève. Les résections et les ablations de ces petits os soulèvent une foule de questions intéressantes au point de vue de la conservation de la main ou de ses appendices, et, bien que pour les doigts on soit généralement porté à simplifier la question par une amputation, il faut savoir ce qu'on peut obtenir par la conservation, en appliquant à ces petits os les règles générales qui nous ont servi à poser les indications des résections dans les segments du membre plus volumineux.

Tous les métacarpiens, et les doigts qu'ils supportent, ne présentent pas le même intérêt au point de vue de la conservation. Les métacarpiens latéraux ou les métacarpiens *chefs de file*, comme les appelle Farabeuf, c'est-à-dire le métacarpien du pouce et celui du petit doigt, ont plus d'importance et ne peuvent être remplacés par leurs voisins, comme les métacarpiens médians. Celui du pouce surtout, qui au point de vue de l'ostéogénie n'est qu'une phalange, est doué de mouvements d'opposition qui lui font jouer un rôle prédominant ou exclusif, dans certains mouvements de la main. Les phalanges ont tout autant de valeur au pouce que le métacarpien qui les supporte. Il faut donc les conserver à tout prix, quel que soit le temps qu'on doive mettre à arriver à son but. Dans les mêmes conditions pathologiques, les troisième et quatrième métacarpiens devraient être sacrifiés et amputés avec le doigt correspondant. Leur conservation ne vaudrait certainement pas le temps et la peine qu'il faudrait leur consacrer. Mais ici, comme toujours, c'est le malade qui, en définitive, est juge de la question. *Il sait mieux que personne ce qu'un doigt peut valoir pour lui, et, dès que ce n'est plus qu'une question de temps et de patience, il est libre de faire tous les sacrifices pour arriver à son but.* Au chirurgien seulement de lui dire si ce but peut être atteint et de lui en fournir les moyens. C'est pour cela qu'on ne peut pas poser de règles absolues, et qu'on se conduira autrement pour un homme riche et désœuvré qui a le temps de se soigner, que pour un ouvrier qui a besoin de se servir de ses doigts dans le plus bref délai possible. L'un préférera tout sacrifier à la satisfaction d'être entier, même en conservant un appendice inutile; l'autre demandera d'être débarrassé au plus tôt d'un organe qui ne peut plus lui servir.

§ I. Des résections et ablations des métacarpiens et des diverses opérations conservatrices qu'on peut pratiquer sur ces os.

On peut réséquer les diverses parties de ces os ou en pratiquer l'ablation totale. Les résections présentent trois variétés : résection de la tête, résection du corps de l'os, résection de la base. Ces trois variétés comportent de grandes différences au point de vue du résultat immédiat

et du résultat éloigné, selon qu'elles intéressent l'articulation phalangienne et qu'elles enlèvent l'organe d'accroissement de l'os.

A. — RÉSECTION OU ABLATION SOUS-PÉRIOSTÉES DU MÉTACARPIEN DU POUCE.

1. *Manière de pratiquer l'extirpation et la résection du premier métacarpien en conservant absolument tout l'appareil tendino-musculaire du pouce.*

L'extirpation sous-périostée du métacarpien du pouce est facile à cause de la position superficielle de cet os ; mais si l'on veut conserver absolument toute la musculature du pouce, ce qui est ici de première importance, il faut tracer son incision suivant des lignes déterminées. Or, deux voies permettent d'arriver sur la gaine périostique sans sacrifier aucun muscle ou tendon : c'est l'espace qui existe entre les deux extenseurs propres, le long et le court, ou bien la ligne qui suit le bord externe (radial) du court extenseur. En passant plus en dehors, on intéresserait les muscles de l'éminence thénar. Un des dangers de cette opération, c'est la lésion de l'artère radiale par la partie supérieure de l'incision, mais, si l'on n'en sent pas les battements, on n'a qu'à ne pas dépasser en haut la saillie du trapèze. En procédant par section du métacarpien à son milieu et par le renversement successif des deux fragments, on ne court pas le danger de léser ce vaisseau.

PROCÉDÉS OPÉRATOIRES POUR L'EXTIRPATION TOTALE DU PREMIER MÉTACARPIEN.

Voie dorso-externe ou inter-tendineuse. — La saillie du long extenseur étant prise pour point de repère, on dirige une incision entre ce tendon et celui du court extenseur. On écarte ces tendons, et l'on incise la gaine périostéo-capsulaire, en commençant en bas à 3 ou 4 millimètres au-dessous de l'interligne métacarpo-phalangien et en l'arrêtant en haut au niveau de l'articulation trapézo-métacarpienne. On dénude l'os à la partie moyenne ; on le sectionne à son milieu d'un coup de cisaille et l'on renverse chaque fragment vers son point d'attache en achevant sa dénudation avec le détache-tendon.

Voix externe ou antéro-tendineuse. — On suit le bord externe du court extenseur du pouce qu'on écarte en arrière, c'est-à-dire vers le bord radial, et l'on incise la gaine en suivant le bord externe de l'opposant du pouce. En haut, on passe entre le tendon du court extenseur et celui du long abducteur. On procède ensuite, comme dans le premier procédé, pour la section de l'os et la dénudation de ses segments.

Dans ces opérations on incise bien des expansions tendineuses, mais on ne sacrifie aucune attache ; tous les muscles continueront d'agir sur les segments qu'ils doivent mouvoir, une fois la plaie cicatrisée[1]. Le s

1. Dans son *Manuel des Résections*, si remarquable par la netteté des descriptions (page 675), Farabeuf dit, à propos de cette opération, qu'on est obligé de sacrifier l'insertion du long abducteur, de l'opposant et du premier interosseux ; mais cette réflexion ne peut s'appliquer qu'à la méthode ancienne. Quand on procède comme nous l'indiquons, ces muscles s'insèrent toujours sur la gaine périostéo-capsulaire.

cond procédé est préférable, surtout lorsqu'on opère sur des tissus déjà infectés. On ne découvre qu'un tendon et on est moins exposé aux fusées purulentes consécutives.

Si l'on veut faire une résection, on réduira proportionnellement l'incision longitudinale; on incisera la capsule articulaire dans une étendue suffisante pour dégager l'extrémité correspondante et la faire saillir, et l'on sectionnera l'os au niveau voulu avec une cisaille ou une petite scie. Si l'os est dur, il faut se servir de la cisaille; si l'os est tendre et friable, il vaut mieux le scier avec une petite scie fine pour éviter les éclats et l'expression de la moelle. Plusieurs fois, pour éviter cet accident, nous avons enlevé ses extrémités par excisions graduelles ou fragmentation avec le davier-gouge. On égalise ensuite avec une petite cisaille coudée la surface irrégulière laissée par le davier-gouge; c'est plus long, moins brillant aux yeux du public, mais plus sûr que l'emploi



Fig. 276. — Davier à dent de perroquet ou davier-canin de Farabeuf. — Ce davier se distingue des daviers ordinaires, à prise latérale, par la disposition de ses dents qui serrent d'avant en arrière et de haut en bas. — Nous avons fait construire sur le même principe un davier-érigne. Les dents ont le contour de celles du davier de Farabeuf, mais sont plus minces, plus pénétrantes et l'appareil est très léger.

de la scie ou de la cisaille, pour réséquer les petits os qu'on peut difficilement faire saillir. On ménage mieux les parties molles périphériques que lorsqu'on se sert de la scie, et l'on évite les fissures longitudinales qui, avec la cisaille ordinaire, peuvent se prolonger jusqu'à l'articulation. Pour soulever les os tendres, on se servira avec avantage des petits daviers-érignes; pour les os durs, un davier à dents courtes et multiples sera préférable; le petit davier en bec de perroquet, de Farabeuf, est excellent. Ces remarques s'appliquent à tous les petits os de la main, métacarpiens et phalanges.

Les résultats de l'extirpation totale ou de la résection étendue du premier métacarpien sont bons lorsqu'on a pratiqué l'opération comme nous venons de le dire, c'est-à-dire conservé la totalité de la gaine périostéo-capsulaire et ménagé toutes les insertions tendineuses. On ne doit s'attendre cependant à la reproduction d'une colonne osseuse, capable de servir de point d'appui fixe à la phalange, que lorsque le périoste

a été préalablement hyperplasié. Nous avons eu surtout de bonnes reproductions après des ostéites d'origine traumatique ou des fractures comminutives, mais jamais nous n'avons obtenu, même dans les cas les plus favorables, un os nouveau de la longueur de l'ancien. La gaine se retire sur elle-même et diminue immédiatement de la moitié de sa longueur; elle se réduit ensuite d'une quantité plus considérable encore, si l'on ne s'oppose pas à cette rétraction par l'extension continue.

2. *Traitement consécutif. — Extension continue exercée sur la phalange; moyens de la pratiquer.*

Pour pratiquer cette extension continue, qui doit être légère (car il s'agit de s'opposer à une nouvelle rétraction de la gaine périostique et non pas de lui faire regagner la longueur qu'elle a perdue), on prend un point d'appui sur la première phalange, au moyen d'une bandelette de diachylum à la glu qui maintient un fil de chaque côté. Ces fils seront noués à un crochet fixé sur la gouttière et disposé de telle sorte que la traction se fasse dans l'axe du métacarpien. Quand la traction doit être très légère, nous employons un moyen plus simple encore; nous perforons l'ongle et nous passons le fil à travers. Ce moyen est très bien supporté. Par cette traction, il est vrai, on allonge l'ongle, mais sans le déchausser; il pousse cependant plus vite dans le sens longitudinal et sa lunule devient bientôt plus convexe et plus longue.

Il ne faut pas exagérer ces tractions de crainte de n'avoir qu'un os grêle ou une série de noyaux osseux indépendants. Le périoste des métacarpiens en général et des autres os des doigts n'est pas doué de propriétés ostéogéniques bien énergiques; nous avons vu souvent manquer sa réossification dans les lésions traumatiques et dans les cas pathologiques qui ne l'avaient pas mis en sève. De sorte donc qu'il ne faut commencer les tractions que lorsque la gaine a déjà perdu par sa rétraction la moitié de sa longueur. Il vaut mieux avoir un petit os trapu qu'une aiguille sans résistance ou un chapelet informe, moitié osseux, moitié fibreux.

3. *Résultats orthopédiques et fonctionnels des diverses résections portant sur le premier métacarpien.*

Les deux extrémités articulaires du métacarpien n'ont pas la même importance au point de vue fonctionnel et ostéogénique. C'est l'extrémité supérieure ou trapézienne qui contient l'épiphyse et qui se trouve, par cela même, en rapport avec la partie de la diaphyse qui sert à l'accroissement de l'os en longueur. C'est, d'autre part, l'extrémité qui joue le rôle fonctionnel le plus important en exécutant les mouvements de

circumduction et d'opposition du pouce. La résection de cette extrémité au delà du cartilage de conjugaison nuit donc tout particulièrement à l'accroissement ultérieur de l'os. Les ostéites de l'extrémité supérieure de la diaphyse laissent un pouce raccourci et souvent difforme, lorsqu'elles ont donné lieu à une suppuration prolongée et ont été suivies de la nécrose de la portion juxta-épiphysaire.

Après la résection de l'extrémité supérieure de son métacarpien, les mouvements du pouce peuvent se rétablir d'une manière très satisfaisante, mais à la longue seulement. Le défaut de reproduction de la partie enlevée (si la perte de substance est peu étendue) ne peut que les favoriser, quand les insertions tendineuses ont été conservées ; mais la laxité de la néarthrose enlève alors à ces mouvements beaucoup de leur force. Dans un cas où le métacarpien s'était soudé consécutivement au trapèze et empêchait les mouvements d'opposition, nous avons constaté un résultat physiologique bien moins satisfaisant; mais il tendait à s'améliorer chaque jour par une mobilité supplémentaire du trapèze.

Les cas qui réclament l'extirpation *totale* du premier métacarpien sont assez rares, bien que l'indication de cette opération soit très nette dans certaines panostéites, aiguës ou chroniques, et dans quelques traumatismes atteignant les deux articulations limitantes. Nous ne l'avons pratiquée que deux fois[1]. Dans toutes les autres circonstances où nous avons eu à intervenir, nous avons conservé ou l'une ou l'autre de ses extrémités, et, d'après notre expérience, nous croyons que l'on pourra pour la plupart des cas se comporter ainsi dans les ostéites ou ostéo-arthrites. Cette ablation partielle nous a permis de conserver des doigts très utiles, mobiles et solidement articulés, quoique toujours plus ou moins raccourcis.

B. — DE L'AMPUTATION SOUS-PÉRIOSTÉE DU PREMIER MÉTACARPIEN ET DU DÉSOSSEMENT DU POUCE. — AVANTAGES SPÉCIAUX DE LA MÉTHODE SOUS-PÉRIOSTÉE POUR CONSERVER UN MOIGNON MOBILE.

Cette région est une de celles pour lesquelles nous avons particulièrement recommandé les désarticulations sous-périostées. Dans la première opération de ce genre que nous avons faite, il y a longtemps déjà, nous

1. Bien que tous les auteurs soient partisans de cette opération, proposée par Troccon en 1816, et pratiquée pour la première fois par Roux en 1821, on ne signale pas toujours des résultats très satisfaisants. Lefort (*Manuel de Médecine opératoire* de Malgaigne) cite un fait où le pouce resta sans usage après cette opération. Tout doit dépendre de la manière dont l'opération a été pratiquée et du nombre des insertions musculaires qu'on a pu ménager ; c'est pour ce motif que nous attachons une grande importance à l'ablation sous-capsulo-périostée, faite par un des procédés que nous avons décrits plus haut.

avons obtenu un moignon dur, contenant quelques grains osseux dans une corde fibreuse qui avait assez de résistance pour que le sujet pût tenir un objet de petit volume entre ce renflement et la paume de la main. Depuis lors nous avons fait des désossements complets ou à peu près complets du pouce, en conservant toujours avec soin le périoste : c'est ce qui distingue notre manière de faire de celle d'Huguier qui, dans son procédé d'*exossation du pouce*, ne tient pas compte du périoste[1].

Quel qu'ait été l'âge des sujets, nous avons toujours fait des amputations sous-périostées, c'est-à-dire que, quelque incision que nous ayons employée, et quelle qu'ait été l'étendue de tissus mous que nous ayons pu conserver, nous avons toujours détaché le périoste de l'os pour le laisser dans la plaie avec toutes les insertions tendineuses et ligamenteuses. C'est une application de notre méthode générale de désarticulation. On n'obtient pas toujours de l'os, nous le répétons, mais on a, dans tous les cas, un moignon épais sur lequel s'insèrent nécessairement tous les muscles et qui, par cela même, est mobile et ne ressemble en rien à ces masses informes et flottantes auxquelles Polaillon[2] fait allusion, quand il dit que les patients les trouvaient si incommodes qu'ils demandaient qu'on les en débarrassât.

Ces moignons cutanéo-périostiques se rétractent sans doute ; ils diminuent notablement de longueur et d'épaisseur, lorsqu'ils ne sont pas consolidés par des masses osseuses reproduites ; mais, dans ces cas-là encore, ils sont raffermis par le périoste, et comme ils sont toujours actionnés par les muscles, ils forment une pince des plus utiles. C'est dans les fractures par écrasement, suivies d'inflammation suppurative, qu'on aura particulièrement de bons résultats par ces opérations sous-périostées. Comme il est généralement possible de conserver des portions osseuses des phalanges et, dans les broiements du métacarpien, des esquilles adhérentes, on aura de ce chef une plus grande solidité.

C'est pour le pouce que nous devons être toujours partisan de la conservation la plus stricte. Contrairement à ce qui a lieu pour les autres

1. *Considérations anatomiques et physiologiques pour servir à la chirurgie du pouce* (Mémoire posthume d'Huguier) in *Archives générales de médecine*, 1873 et 1874.

Huguier ne parle nulle part dans son mémoire de l'ablation sous-périostée du squelette du pouce. Il rasait les os le plus possible, il est vrai, mais il divisait les tendons ainsi que les ligaments latéraux avec le bistouri. Il recommande bien de ne diviser les tendons du grand extenseur et du grand fléchisseur qu'à leur insertion sur la phalangette, mais il ne paraît pas se douter de la possibilité de conserver leur continuité avec la gaine périostique.

C'est dans ce mémoire que Huguier décrit l'opération qu'il avait imaginée pour remplacer le pouce par son métacarpien rendu mobile par l'agrandissement du premier espace interosseux. Nous reviendrons plus loin sur cette ingénieuse opération.

En 1868, M. Albert Masson, notre ancien interne, avait rappelé dans sa thèse sur les *Amputations à lambeaux périostiques* (Montpellier, 1868) nos idées générales sur la conservation du périoste dans les lambeaux d'amputation et en particulier dans les amputations du pied et de la main.

2. Article Doigt, du *Dictionnaire encyclopédique*, page 338.

doigts où la régularité de la forme a une importance majeure, on doit utiliser les restes les plus informes du pouce normal. Toute masse de chair qui le représente sert à diminuer la difformité et à améliorer les fonctions de la main.

C. — ÉVIDEMENT ET OPÉRATIONS ÉCONOMIQUES SUR LE PREMIER MÉTACARPIEN. — CAS RARE D'OSTÉITE NÉVRALGIQUE DE CET OS ; RÉSECTION DE TOUTE LA PORTION CENTRALE, NON ARTICULAIRE.

Quand les articulations limitantes sont saines, que le corps de l'os est le siège de l'altération et n'est pas malade dans toute son épaisseur, il ne faut pas faire de véritables résections. On doit mettre à nu les foyers tuberculeux ou nécrotiques, faire un évidement longitudinal et attendre le résultat de cette première opération. Ces foyers siègent surtout à la partie supérieure, au niveau de la portion juxta-épiphysaire. Nous avons fait assez souvent des opérations de ce genre ; quelquefois cependant nous avons dû réséquer le tiers ou la moitié, non pas de l'os, mais de la diaphyse plus ou moins séparée de son cartilage de conjugaison. En un mot, tant que les articulations sont libres, on doit borner l'opération à la diaphyse, et si une des articulations limitantes est envahie, conserver l'extrémité opposée. Les ostéites juxta-épiphysaires guérissent souvent d'elles-mêmes chez les enfants scrofuleux, à la suite de l'expulsion d'une partie séquestrale, mais elles laissent toujours un raccourcissement notable de l'os, lorsque le foyer s'est formé contre le cartilage de conjugaison et l'a plus ou moins détruit.

Ces ostéites, une fois le foyer ouvert, sont généralement indolentes, et l'on voit des enfants porter pendant plusieurs années des trajets fistuleux sans éprouver de souffrance dans l'os. Mais il n'en est pas toujours ainsi, et nous avons observé un cas d'ostéite à forme névralgique, dont nous ne connaissons pas d'autre exemple et dont voici l'histoire :

Observation LXXIII. — *Résection sous-périostée de la partie centrale du premier métacarpien sur une étendue de 28 millimètres sans toucher aux articulations limitantes, pour une ostéite névralgique rebelle qui avait résisté à la trépanation de l'os. — Reconstitution de l'os par une colonne osseuse représentant plus du tiers de la hauteur de la portion enlevée. — Rétablissement de tous les mouvements du pouce.*

Marie P***, 19 ans, entrée le 20 février 1873, salle Sainte-Marguerite, service de M. Ollier. Depuis 9 ans cette jeune fille souffre d'une ostéite du 1er métacarpien, d'origine traumatique (chute sur la paume de la main). L'os tuméfié est de temps à autre le siège de douleurs; un suintement séro-purulent continue toujours avec plus ou moins d'abondance par une fistule siégeant sur le côté externe du pouce. Cet orifice conduit le stylet dans une cavité centrale plus rapprochée de l'extrémité supérieure.

Le 1er mars, M. Ollier pratique l'évidement de la cavité; cautérisation au nitrate d'argent. Quelques jours après des douleurs intenses à caractère névralgique, plus aiguës que celles que la malade avait jamais éprouvées, se déclarèrent dans le métacarpien opéré. Rien ne put les calmer. Elles siégeaient principalement en dedans au niveau

du premier espace interosseux. — Le 21 mars, M. Ollier mit l'os à nu à ce niveau et appliqua une petite couronne de trépan qui pénétra dans la cavité de l'évidement primitif. La rondelle enlevée était compacte à la périphérie. Un drain perforant fut placé entre les deux ouvertures. La malade fut soulagée pendant quinze jours après cette perforation de l'os, mais les douleurs reprirent ensuite avec la même intensité et le même type intermittent.

Le 20 avril, M. Ollier fit une opération plus radicale, il enleva le corps de l'os en laissant en place les deux extrémités articulaires, c'est-à-dire l'épiphyse en bas, et en haut la portion articulaire de la diaphyse. La partie enlevée mesurait 28 millimètres. Après cette opération, les douleurs cessèrent définitivement.

Après la cicatrisation, la longueur du métacarpien se trouva diminuée de près de moitié. Sur les vingt-huit millimètres enlevés, une hauteur de 12 millimètres environ fut reproduite ; l'os resta plus court de 16 à 17 millimètres.

A l'examen de la pièce reséquée, on ne put se rendre compte de la cause des douleurs; l'os était fracturé au niveau de la trépanation, mais s'était consolidé par des couches nouvelles sous-périostiques. Il y avait au-dessus et au-dessous du trajet du trépan de petits espaces médullaires clos, remplis de moelle rouge. Peut-être aurait-on trouvé là la cause anatomique de l'étranglement d'un filet nerveux ?

Après cette résection, les douleurs disparurent définitivement. La malade quitte l'Hôtel-Dieu au bout de deux mois avec un métacarpien de 18 millimètres environ plus court que celui du côté sain, mais trapu et solide. Les mouvements du pouce, déjà diminués depuis longtemps par l'immobilité à laquelle il était condamné, revenaient peu à peu. Les articulations limitantes étaient libres, mais dans une petite étendue seulement.

La malade fut revue six mois après; son pouce était encore faible, mais jouissait de tous ses mouvements. La partie centrale de l'os était plus grosse que les extrémités. Il n'y avait plus de douleur, ni spontanée, ni à la pression. Les muscles de l'éminence thénar étaient toujours sensiblement atrophiés. L'atrophie, explicable par l'ancienneté de la lésion, portait du reste sur tout le système musculaire de la main.

Ce cas est tout à fait exceptionnel et d'autant plus intéressant que les ostéites névralgiques siègent généralement sur des os plus volumineux. On a de la peine à expliquer la persistance de ces douleurs avec le large débridement qu'avait opéré la trépanation. La cause en était-elle dans les petits espaces médullaires, indépendants du foyer de l'évidement, ou bien y avait-il là un autre exemple de ces douleurs persistantes dans un foyer ouvert (comme nous en avons cité un cas pour le radius), qui auraient été occasionnées dans le cas présent par la persistance d'un filet nerveux incomplètement détruit par la cautérisation? Il est difficile de répondre sur ce point, mais l'observation n'en est pas moins intéressante au point de vue des résections du premier métacarpien et du résultat fonctionnel obtenu.

D. — DE LA RÉSECTION DE LA TÊTE DU PREMIER MÉTACARPIEN DANS LES LUXATIONS IRRÉDUCTIBLES DU POUCE.

Quelque difficile que soit la réduction de certaines luxations de la première phalange du pouce, on n'est plus embarrassé aujourd'hui quand on est appelé peu de temps après l'accident. On anesthésie le

malade, on se livre aux tentatives de réduction que réclame le genre de la luxation et qui ont été bien réglées par Farabeuf, à la suite de ses recherches sur les causes anatomiques de l'irréductibilité; mais on ne s'appesantit pas trop longtemps sur les tractions énergiques qu'on se croyait autorisé à faire autrefois et qui ont amené plus d'un accident. Si l'on ne réussit pas par les moyens non sanglants, on mettra l'articulation à nu, pour aller à la recherche de l'obstacle; on sectionnera le ligament latéral externe et le ligament glénoïdien, et on réduira généralement la luxation sans qu'il soit nécessaire de couper l'autre ligament latéral ou une des brides de la boutonnière musculaire. Il ne peut plus être question aujourd'hui de sections sous-cutanées; on ne sait ce qu'on fait en pareil cas; avant tout, il faut voir clair pour ne couper que ce qui résiste.

Mais cette syndesmotomie à ciel ouvert n'est pas toujours efficace; elle devient insuffisante au bout de quelques jours, quand les parties se sont enflammées. Les tendons et les débris capsulaires sont agglutinés entre eux; les muscles rétractés et infiltrés ont perdu toute élasticité, et même après la section et l'excision du ligament glénoïdien, on ne peut pas réduire. Il est impossible de faire redescendre la phalange au niveau de la tête du métacarpien. C'est ce qui nous est arrivé dans le cas suivant :

Observation LXXIV. — *Luxation en arrière de la première phalange du pouce; tentatives infructueuses de réduction. — Résection de la tête du métacarpien 14 jours après l'accident.*

Résultat constaté sept ans et demi après la résection.

M. M***, de Saint-Georges-de-Reneins, âgé de 22 ans, fit dans son service militaire, le 20 octobre 1880, une chute sur la main et se luxa la première phalange du pouce Immédiatement après l'accident on fit plusieurs tentatives de réduction, mais sans succès; le malade n'avait pas été anesthésié. Nous le vîmes 7 jours après l'accident; le pouce était encore tuméfié et douloureux. Il présentait les signes classiques de la luxation complète en arrière de la première phalange.

Le lendemain nous lui administrâmes de l'éther et nous fîmes de nouvelles tentatives de réduction en employant tous les procédés possibles, et nous n'arrivâmes à aucun résultat. Il n'y eut pas d'accidents cependant, malgré la force que nous dûmes employer et qui avait occasionné quelques ecchymoses autour de la deuxième phalange.

Nous laissâmes reposer le malade six jours, et nous essâyames de réduire la luxation par l'ouverture de l'articulation et la section à ciel ouvert des obstacles qui s'opposaient à la réduction. A cause de la contusion des parties produite par la double tentative de réduction, nous n'avions pas cru prudent d'intervenir avant.

Nous fîmes sur le bord radial de l'articulation une incision de 3 à 4 centimètres pour mettre à nu la tête du métacarpien. Nous incisâmes d'abord le ligament latéral externe et la capsule glénoïdienne; mais nous ne pûmes pas remettre les os en place. Nous vîmes alors que les os étaient retenus dans leur situation anormale par l'épaississement inflammatoire et la fusion de tous les tissus périphériques. Nous enlevâmes le sésamoïde externe qui nous semblait apporter un obstacle réel, et en passant entre les os nous allâmes couper le ligament latéral interne; mais, malgré ces sections, il nous fut impossible de

réduire. Il aurait fallu couper encore les tendons insérés sur la première phalange. Nous nous décidâmes alors à la résection : nous fîmes saillir la tête du métacarpien; nous la dépouillâmes de son périoste et du reste des insertions musculaires et ligamenteuses et nous la sectionnâmes avec une cisaille à 12 millimètres au-dessus du point le plus saillant de sa surface articulaire. La phalange fut alors ramenée sans peine dans sa direction normale. — Pansement de Lister; réunion immédiate, pas de fièvre, pas d'accidents locaux.

Les mouvements se rétablirent peu à peu et bientôt le malade se servit de sa main sans gêne et sans fatigue pour tous les usages de la vie.

Nous l'avons revu récemment, 20 mars 1888, c'est-à-dire sept ans et demi après l'opération, et nous l'avons trouvé dans l'état suivant :

Le pouce opéré est raccourci d'un centimètre; mais, à part cette diminution de longueur, il est aussi gros, aussi fort, aussi souple et aussi mobile que celui du côté opposé. L'articulation métacarpo-phalangienne se fléchit et s'étend également des deux côtés.

Forme de la main après la résection de l'extrémité phalangienne du premier métacarpien dans un cas de luxation irréductible de la première phalange.

Fig. 277. — Pouce dans l'extension active.

Fig. 278. — Figure montrant le degré de flexion volontaire de l'articulation métacarpo-phalangienne.

Passivement et activement, l'articulation a la même souplesse. Malgré la perte de l'os sésamoïde externe, au niveau duquel la cicatrice présente une dépression sensible, la phalange est très solidement fixée au métacarpien. Il n'y a pas plus de mobilité latérale que du côté sain. Quoique l'opération ait eu lieu à gauche, la force est presque aussi grande dans la main opérée pour les mouvements du métacarpien et des phalanges du pouce. Au dynamomètre, la pression entre le pouce et l'index marque :

A gauche, côté opéré, 9 kil.	A droite, côté sain, 10 kil.

La pression a pleine main donne :

à gauche, 40 kil.	à droite, 42 kil.

Pour aucun mouvement (flexion, extension, circumduction, opposition), il n'y a de différence appréciable entre les deux mains.

Cette observation montre la perfection du résultat fonctionnel qu'on peut obtenir par la résection de la tête métacarpienne. On craint généralement l'ankylose après cette opération, et elle devait être observée presque fatalement autrefois, quand la plaie suppurait et devenait le point de départ d'inflammations diffuses. Mais aujourd'hui, avec l'antisepsie, et en ayant soin de retrancher une assez grande longueur du métacarpien, 10 à 12 millimètres environ (suivant le degré d'ascension de la phalange), on pourra compter sur une articulation mobile et solide à la fois, la conservation de tous les tissus fibreux articulaires assurant les relations ultérieures des os contigus.

Il ne sera pas nécessaire d'enlever toujours une pareille hauteur; au début, il suffirait de réséquer une tranche de 6 ou 7 millimètres, c'est-à-dire ce qui est nécessaire pour permettre la réintégration de la phalange; mais lorsqu'on trouve des tissus déjà hyperplasiés, il est prudent de retrancher une plus grande longueur, dans le but de prévenir l'ankylose consécutive. Ici, comme partout, en évitant la suppuration, on verra les produits inflammatoires se résorber plus tard ou au moins s'assouplir assez pour permettre la mobilité de la néarthrose. La raideur ne sera que temporaire, et grâce à la persistance d'une des surfaces cartilagineuses, on n'aura plus ces soudures définitives qu'amènent les arthrites suppurées suivies de la destruction du cartilage diarthrodial.

§ II. Résection et extirpation des quatre derniers métacarpiens. — Évidement et opérations économiques dans les lésions diaphysaires. — Désossement complet du métacarpe.

A. — PROCÉDÉ OPÉRATOIRE POUR LA RÉSECTION ET L'EXTIRPATION SOUS-PÉRIOSTÉE DES MÉTACARPIENS.

L'extirpation de l'un ou l'autre des quatre derniers métacarpiens se fait par une incision dorsale; directement dorsale par le troisième et le quatrième; dorsale interne pour l'index; dorsale externe pour le petit doigt (nous supposons la main en pronation). Pour les deux doigts du milieu, on écartera les tendons extenseurs et on incisera la gaine périostique tout le long de l'os ou proportionnellement à la partie qu'on veut en réséquer. Sur chaque lèvre de la plaie, on mettra à l'abri, avec des crochets mousses pendant tout le temps de l'acte opératoire, les tendons extenseurs entre lesquels on aura tracé l'incision périostique.

Il est assez laborieux dans certains cas d'enlever en totalité un des métacarpiens médians; mais, en le sectionnant préalablement par le milieu, et en relevant chaque fragment vers l'articulation correspondante, on dénude avec le détache-tendon leur face palmaire et on détache du centre de l'os vers l'articulation leur insertion capsulaire. Il faut donner avec précaution le coup de cisaille qui le divise en deux et

qui doit être précédé de la dénudation de l'os avec une petite rugine courbe, introduite aussi loin qu'elle peut aller. L'os sectionné et un de ses fragments relevés, le périoste se détache naturellement tout seul, s'il s'agit d'un enfant ou, d'une manière générale, d'un périoste hyperplasié. Quand le périoste est adhérent, on insinue la rugine au-dessous de l'os à mesure qu'on le relève avec le davier. Les premiers coups de rugine, qui doivent être donnés avec lenteur et prudence, facilitent le soulèvement de l'os, lui donnent du jeu, et l'opération se termine ensuite avec facilité. On peut aussi, dans certains cas, pour ne pas faire éclater l'os avec la cisaille, l'user dans toute son épaisseur au moyen des petites tricoises ou des pinces-gouges. Ce mode de section par *excision parcellaire* permet d'entamer l'os profondément; un coup de cisaille achève ensuite la section.

Les cas qui réclament le plus souvent la résection des métacarpiens sont les ostéites tuberculeuses ou autres de la partie inférieure de la diaphyse (parties juxta-épiphysaires) propagées soit en haut, le long du canal médullaire, soit en bas, vers la tête de l'os.

B. — INCONVÉNIENTS DE L'ABLATION OU DE LA RÉSECTION DES MÉTACARPIENS AU POINT DE VUE DE LA FORME DE LA MAIN. — ARRÊT DE DÉVELOPPEMENT CONSÉCUTIF A LA DESTRUCTION DE LEUR CARTILAGE DE CONJUGAISON. — AVANTAGES DES ÉVIDEMENTS ET AUTRES OPÉRATIONS ÉCONOMIQUES DANS LES LÉSIONS BORNÉES A LEURS DIAPHYSES.

Tant que l'articulation est saine, il faut se borner à des opérations plus conservatrices, à la trépanation et au nettoyage de la cavité, à l'évidement longitudinal et, dans quelques cas de foyer circonscrit, à la perforation de l'os de part en part et au passage d'un drain qu'on laisse à demeure.

Nous avons fait dans ces dernières années beaucoup de ces opérations conservatrices, qui sont plus difficiles, plus délicates que la résection ou l'extirpation, mais qui donnent des résultats bien plus satisfaisants, quoique le temps de la cure soit généralement beaucoup plus long.

L'ablation ou simplement la résection des métacarpiens laisse toujours une difformité irréparable. Le doigt se raccourcit, sa base se rapproche du carpe, et la phalange s'insinue plus ou moins loin entre les métacarpiens adjacents. Nous n'avons jamais vu un métacarpien se reproduire avec sa longueur primitive, même chez les enfants dont le périoste présentait le degré d'hyperplasie le plus favorable pour une bonne ossification. Bientôt, du reste, l'inégalité augmente entre l'os opéré et l'os sain du côté opposé : celui-ci continuant de grandir, et celui-là n'ayant plus de cartilage pour s'accroître.

Nous ferons remarquer cependant que malgré ce raccourcissement, qui peut aller jusqu'à 3 centimètres et plus, et occasionner une difformité

très choquante à la vue, le doigt correspondant au métacarpien réséqué reste quelquefois d'une très grande utilité. C'est surtout lorsque l'épiphyse du métacarpien a été conservée. Le doigt conserve un point d'appui pour la première phalange, et, si ses deux autres articulations interphalangiennes sont saines, il peut exécuter avec adresse tous les mouvements. Les opérés peuvent arriver à jouer passablement du piano et exécuter de petits ouvrages délicats presque aussi bien que si la main était intacte. Malheureusement, quand l'articulation métacarpo-phalangienne est malade, les tendons fléchisseurs des doigts sont plus ou moins adhérents, et il y a là une cause qui peut gêner longtemps le rétablissement fonctionnel; mais, à la longue, l'articulation s'assouplit, et au bout de quelques années le doigt peut arriver à se fléchir et à s'étendre comme à l'état normal.

En dehors de la question d'accroissement, il est tellement important de conserver la tête articulaire inférieure que, plusieurs fois, nous l'avons évidée sans pénétrer dans l'articulation métacarpo-phalangienne, et nous avons été assez heureux pour conserver dans quelques cas une articulation très mobile[1].

Le siège d'élection des ostéites spontanées, infectieuses aiguës ou tuberculeuses, c'est le tiers inférieur de l'os, c'est-à-dire la région juxta-épiphysaire. Pour les premières, le foyer est en général uniquement diaphysaire; il ne dépasse pas le cartilage de conjugaison; mais pour les ostéites tuberculeuses, il est quelquefois à cheval sur l'épiphyse et la diaphyse, et c'est dans ce cas qu'il faut creuser l'épiphyse pour enlever tous les produits tuberculeux.

C'est dans cette dernière lésion, lorsqu'on a affaire à une ostéite diffuse, mal limitée, que l'articulation est toujours menacée. Nous avons dû plusieurs fois réséquer plus tard la tête que nous avions essayé de préserver dans un premier évidement. En pareil cas, du reste, il vaut mieux enlever le doigt correspondant, si le malade tient à être guéri rapidement et sûrement.

Quand l'épiphyse métacarpienne a dû être enlevée, l'ascension du doigt est plus marquée, et la difformité plus choquante par cela même. Mais, dans ce cas-là encore, les opérés arrivent à tirer bon parti de leur doigt quand les muscles sont sains et les tendons mobiles.

C'est ce qui fait que, si les quatre métacarpiens étaient malades simultanément et altérés dans toute leur longueur, il ne faudrait pas craindre de faire un désossement complet du métacarpe plutôt que d'amputer au-dessus du poignet.

La main serait difforme sans doute, trapue, ramassée sur elle-même,

1. Nous avons pratiqué cet évidement diaphyso-épiphysaire du cinquième métacarpien chez la jeune fille réséquée du coude dont l'observation est rapportée à la page 364. Les mouvements de l'articulation métacarpo-phalangienne ont été complètement préservés.

mais les doigts pourront arriver à s'étendre et à se fléchir assez bien pour rendre les plus grands services. C'est à la suite d'une ostéo-arthrite carpo-métacarpienne que les métacarpiens pourront être envahis dans leur plus grande longueur par l'affection tuberculeuse. On pourrait alors retrancher les deux tiers, les trois quarts de leur longueur, et cette série de têtes métacarpiennes devrait constituer un organe très utile[1] pour la fixation et le fonctionnement des doigts.

§ III. Résection totale des articulations métacarpo-phalangiennes. — Inconvénients spéciaux de cette opération chez les enfants. — Résections orthopédiques.

Nous avons fait un certain nombre de ces résections, mais malheureusement nous avons perdu de vue nos malades et nous ignorons les résultats éloignés de l'opération pour la plupart des cas. Nous avons eu des doigts nécessairement raccourcis et généralement raides ou du moins à mouvements très limités; les rapports de l'articulation avec les gaines tendineuses expliquent cette raideur.

Ce n'est qu'au pouce que l'opération est à l'abri de toute objection. Pour les doigts du milieu, médius et annulaire, il vaut mieux toujours les amputer plutôt que de faire une résection *totale* qui enlèverait les deux renflements osseux contigus. Nous avons cependant pratiqué la résection métacarpo-phalangienne à l'index et au petit doigt, le raccourcissement de ces doigts chefs de file étant moins disgracieux que celui des doigts du milieu. Pour faire cette opération par la méthode sous-périostée et ménager tous les éléments de reconstitution de l'articulation, il faut bien se rappeler la direction des ligaments latéraux, et faire pour cela l'incision latéro-dorsale, de manière qu'elle soit parallèle à ces ligaments.

Cette résection soulève une grave objection chez les jeunes sujets. *L'articulation métacarpo-phalangienne des quatre derniers doigts est formée par deux épiphyses contiguës :* l'épiphyse du métacarpien, qui est à la partie inférieure de l'os et qui forme le segment supérieur de

1. Nous avons retranché quelquefois dans la résection du poignet une portion notable (15 ou 25 millimètres) d'un ou de plusieurs des métacarpiens, mais nous n'avons pas trouvé l'indication de faire de désossement plus étendu du métacarpe. Dans un cas traumatique (*Traité de la régén. des os*). nous avions enlevé la presque totalité des troisième et quatrième métacarpiens en conservant les doigts correspondants. Toutes ces opérations, lorsqu'elles sont faites à des niveaux différents, ont pour inconvénient une grande différence de longueur des doigts. Lorsqu'il n'y a qu'un seul métacarpien et même deux de compromis, il vaut mieux enlever le doigt en même temps. C'est une grande simplification dans la situation du blessé.

2. Parmi les faits cités par les auteurs des Traités de médecine opératoire (Chassaignac, Malgaigne) nous rappellerons ceux de Fricke. Ce chirurgien réséqua trois fois l'articulation métacarpo-phalangienne du pouce et une fois celle du doigt médius. La mobilité des doigts se serait rétablie presque complètement.

l'articulation; l'épiphyse de la phalange qui est à la partie supérieure de l'os et forme le segment inférieur de l'articulation.

Cette considération anatomique nous explique pourquoi la résection de cette articulation chez les enfants est suivie d'un raccourcissement considérable. Bien que les mouvements puissent se rétablir, le doigt reste en retard pour son accroissement, et il fera plus tard un effet si disgracieux entre les autres doigts qu'on pourra se repentir de ne pas l'avoir sacrifié d'emblée.

Nous avons fait dans un cas une résection de l'articulation métacarpo-phalangienne de l'index, pour pouvoir suturer les tendons extenseurs divisés par le coup de couteau qui avait ouvert l'articulation et amené la suppuration. Les bouts de tendons retirés dans leur gaine ne pouvaient être rapprochés; il nous fallut retrancher un centimètre environ sur le métacarpien. Cette section faite, nous redressâmes le doigt et suturâmes les tendons. Malheureusement la plaie, qui suppurait déjà, ne put être suffisamment désinfectée et la suppuration continua. Quand le malade quitta l'Hôtel-Dieu, il avait quelques mouvements, mais nous avons appris plus tard que l'ankylose s'était produite.

C'est au pouce que nous avons eu les meilleurs résultats fonctionnels, grâce aux soins que nous avons pris pour réussir, et au modelage de l'organe, auquel nous nous sommes particulièrement attaché. Mais si l'on peut avoir une mobilité complète dans les résections semi-articulaires, c'est-à-dire dans les résections d'une seule des deux extrémités constituant l'articulation, il n'en est pas toujours ainsi dans les résections totales. Nous avons eu, dans ces derniers cas, des articulations peu flexibles, mais malgré cela très utiles, quand la phalange terminale restait libre.

§ IV. Résection des phalanges et de leurs articulations intermédiaires; résections interphalangiennes. — Désossement complet d'un doigt.

Les phalanges sont si petites qu'on a rarement l'occasion de les réséquer sans toucher aux articulations correspondantes; cependant, quand la chose est possible, il vaudrait mieux n'enlever que le corps de l'os, c'est-à-dire la partie intermédiaire aux deux renflements terminaux.

C'est à ces résections que s'adressent particulièrement les réflexions que nous avons faites au commencement de ce chapitre sur les points de vue divers, et souvent absolument opposés, auxquels se placent les malades atteints de lésions des phalanges. D'une manière générale, dans les ostéo-arthrites inter-phalangiennes suppurées, il faut simplifier la question en leur proposant l'amputation et en leur en montrant tous les avantages; mais quand ils ne veulent pas sacrifier leur doigt, voici comment il faut se comporter pour le leur conserver. Avec du

temps, de la patience, beaucoup de persévérance et de docilité de leur part, on pourra arriver sans doute à des résultats dont ils se féliciteront un jour. Mais, pour cela, il faut qu'ils n'aient en quelque sorte qu'à s'occuper de leur doigt et soient assez intelligents pour se panser et se soigner eux-mêmes. Il leur faut, en effet, des pansements variés et successifs pour modeler le doigt, l'empêcher de se raccourcir, de se dévier et aussi de s'enraidir. Il faut le soutenir tantôt par les côtés, tantôt d'avant en arrière; imprimer à la phalange de petits mouvements de flexion et d'extension, en soutenant latéralement toute la charpente de l'organe. Grâce à ces manœuvres et à ces appareils, on peut arriver à modeler un doigt d'une manière passablement satisfaisante au point de vue esthétique, quand le périoste a conservé assez d'éléments ostéogènes pour fournir quelques renflements ou régulariser les inégalités des colonnes osseuses.

Le problème varie selon qu'il y a une, deux ou trois phalanges à enlever, selon qu'il faut réséquer ou extirper deux phalanges contiguës ou simplement leurs renflements articulaires, c'est-à-dire suivant qu'il faut faire des résections partielles, des extirpations totales ou des résections articulaires interphalangiennes.

Cinq variétés principales de lésions sont à examiner au point de vue des résections :

Ostéites et nécroses, suite d'inflammation aiguë (ostéo-myélite aiguë, panaris sous-périostique).

Ostéites ou ostéo-arthrites tuberculeuses.

Néoplasmes bénins des phalanges (enchondrome).

Fractures et luxations.

Difformités des doigts, ankylose ou pseudarthrose des phalanges.

A. — OSTÉITES AIGUES ET NÉCROSE DES PHALANGES. — ABLATION DE LA PHALANGE TERMINALE. DÉSOSSEMENT DU DOIGT.

Ce qui complique la situation et rend la conservation si précaire dans les cas d'ostéite aiguë ou de nécrose des phalanges, c'est la suppuration des gaines tendineuses correspondantes et, par cela même, la propagation de l'inflammation aux autres phalanges du même doigt. Au pouce et au petit doigt, ces suppurations auront une gravité spéciale à cause de leur propagation vers les grandes gaines des fléchisseurs. Ces ostéites, lorsqu'elles sont primitives, débutent le plus souvent, comme dans les autres os, par la portion juxta-épiphysaire, c'est-à-dire par la partie supérieure de la phalange, l'épiphyse se trouvant toujours, pour toutes les phalanges, à l'extrémité la plus rapprochée du tronc. Cette observation se rapporte aux ostéites des jeunes sujets.

1. *Ablation de la dernière phalange des doigts dans les cas d'ostéite aiguë suppurée (panaris osseux). — Forme de l'incision la plus favorable pour la reconstitution d'une phalange. — Grandes incisions hâtives pour prévenir la nécrose au début de l'ostéite.*

L'ostéite suppurée, ou panaris sous-périostique, peut amener la nécrose totale de la phalange, et d'autres fois la raréfaction avec nécrose partielle seulement. Au début, malgré l'acuité des symptômes, la nécrose est rarement totale. Les malades, obéissant à de vieux préjugés, attendent souvent que le séquestre se détache et s'élimine tout seul. Pendant ce temps le doigt suppure, le périoste se détruit et, lorsque le séquestre est tombé, il se produit un moignon difforme recouvert d'un ongle recourbé, quelquefois d'un ongle irrégulier ou rudimentaire, si la matrice unguéale a été détruite ou par l'inflammation ou par un traitement irrationnel.

C'est dans ces circonstances qu'une intervention opportune peut conserver une extrémité digitale non seulement des plus utiles, mais des plus régulières.

Il faut deux conditions : d'abord que l'inflammation aiguë n'ait pas détruit le périoste; et ensuite que la suppuration chronique n'ait pas achevé cette destruction.

L'intervention hâtive est donc ici très nettement indiquée : il faut sans délai inciser largement jusqu'à l'os. Aux incisions antérieures longitudinales ou en I (A. Guérin) ou en fer à cheval (Maisonneuve), nous préférons une double incision latérale, parce qu'elle ouvre plus largement la gaine périostique que l'incision antérieure, et qu'elle n'expose pas à la rétraction isolée des lambeaux comme dans l'incision périunguéale en fer à cheval[1]. Plus tard, quand on se trouve en présence d'un panaris osseux qui a déjà amené la dénudation de l'os et qui entretient une suppuration du bout du doigt, il faut immédiatement mettre l'os à nu, enlever les séqestres et débrider tous les tissus enflammés.

En opérant de bonne heure, on évitera souvent l'invasion de l'articulation correspondante, qui restera protégée par une lamelle de 1 ou 2 millimètres.

Chez les jeunes sujets cet isolement est la règle; il est dû à la persistance de la lamelle cartilagineuse qui sépare la diaphyse de l'épiphyse.

1. Les incisions en I ou en fer à cheval facilitent certainement l'extraction de la phalange et la rendent plus rapide, mais la cicatrice qui succède à l'incision en I reste quelquefois douloureuse et s'accompagne d'une atrophie de la pulpe du doigt. L'incision en fer à cheval paraît plus favorable à ce dernier point de vue, mais il arrive quelquefois que le lambeau antérieur s'atrophie de bas en haut, se retire vers sa base et laisse une phalange très effilée. C'est pour éviter ce retrait et cette atrophie que nous n'interrompons pas la continuité de la peau au niveau de son extrémité terminale. En arrière, l'adhérence du derme sous-unguéal au périoste forme une attelle solide qui empêche sa rétraction, quand l'ongle persiste.

Au pouce, où la phalange a une plus grande importance que dans les autres doigts pour le fonctionnement utile de l'organe, l'épaisseur de l'épiphyse est plus grande, et l'articulation se trouve relativement mieux protégée.

C'est surtout dans les panaris aigus des jeunes sujets qu'il faut intervenir avec l'espoir de conserver une phalange élégante et utile. Dans les panaris cachectiques survenant chez les adultes, et surtout au delà de cinquante ans, les conditions de reconstitution de la phalange sont très désavantageuses, mais ce n'est pas une raison pour s'abstenir. En intervenant hâtivement, non seulement on conserve une meilleure forme de la phalange, mais on empêche l'ostéite de gagner l'articulation et de produire des désordres qui bientôt réclameraient l'amputation.

Dans les cas où l'on résèque la phalangette avant l'invasion de l'articulation (si petite que soit la lamelle qui la protège), on peut faire reconstituer une extrémité digitale à peu près normale ; et dans les cas où l'on est obligé d'enlever absolument toute la phalangette, on peut encore obtenir un moignon régulier qui sera sans doute plus court que le segment phalangétien du côté sain, mais qui n'aura rien de disgracieux si la matrice de l'ongle correspondant n'a pas été envahie par l'inflammation. L'ongle poussera alors régulièrement et servira à consolider le bout du doigt.

Il se reproduira dans ce petit moignon un osselet véritable qui remplacera la phalangette enlevée, mais qui ne fera que prolonger la phalangine dans les cas où la surface cartilagineuse de celle-ci aura été détruite par la suppuration.

Nous avons revu récemment une dame à qui nous avons enlevé, en mars 1867, la phalangette du pouce, et qui possède un segment phalangétien aussi long que celui du côté opposé, un peu plus sec seulement et légèrement incliné en dehors, mais parfaitement mobile et muni d'un ongle régulier. Elle avait trente-neuf ans au moment de l'opération. Nous avions trouvé un périoste épais, doublé déjà en quelques points d'une couche ostéoïde de nouvelle formation.

On n'obtient pas toujours de régénération après des opérations semblables ; c'est lorsque le périoste et les tissus fibreux qui le doublent se sont mortifiés dans le cours de l'inflammation osseuse. Le segment phalangétien reste alors fibreux, plus ou moins souple et se ratatine à la longue.

L'état de l'enveloppe périostique nous donne l'explication de la diversité des résultats.

Ce qui rend compte de la reconstitution des phalanges chez les adultes, c'est, outre le retour des propriétés ostéogéniques dans le périoste irrité, la présence d'aiguilles, de lamelles sous-périostiques encore saines et qui restent adhérentes au périoste après l'ablation des

Au point de vue de la reproduction osseuse, on constate que la phalangine est remplacée par une masse osseuse qui s'est soudée à la phalangette et qui la continue. La masse formée par les deux phalanges réunies a 8 millimètres de moins que les deux phalanges saines. Elle est articulée avec la masse osseuse développée à la place de la première phalange. Celle-ci est plus épaisse que la phalange normale, cylindrique et plus courte de 13 millimètres environ; elle s'articule si bien avec le métacarpien, qu'on dirait que l'épiphyse est restée en place[1]. Cette phalange de nouvelle formation n'est pas aussi régulière à sa partie inférieure; elle présente une surface oblique à la phalangine, de sorte que celle-ci est remontée un peu en haut et ne s'articule pas exactement bout à bout.

Bien que ce doigt ne rende aucun service réel, ce malade se déclare très satisfait de l'avoir conservé.

Tel est le résultat qu'on doit espérer après ces désossements étendus du doigt; on ne peut pas mieux obtenir, croyons-nous, lorsque les tendons fléchisseurs ont été détruits; aussi, malgré la satisfaction de notre opéré, croyons-nous toujours préférable d'amputer l'index en pareil cas, quand le malade accepte l'opération. La forme du doigt s'est maintenue sans changement notable depuis six ans, depuis le moment où il a été dessiné; il n'y a qu'une légère inclinaison en dedans de la phalangine, due à l'abandon trop hâtif des appareils de soutien.

Dans un autre cas, également à l'index, nous avons fait le désossement complet du doigt, sauf de l'épiphyse de la première phalange que nous avions laissée en place. Il se reforma une tige osseuse continue dans la gaine périostéo-capsulaire, mais le doigt était raccourci de moitié. Nous proposâmes l'amputation au malade, qui la refusa et partit avec son moignon encore incomplètement ossifié, mais qui ne pouvait jamais lui être d'une utilité réelle[2]. C'est donc une opération à rejeter. L'amputation est à tous les points de vue infiniment préférable.

B. — DES OPÉRATIONS CONSERVATRICES APPLICABLES A LA DACTYLITE FONGUEUSE OU SPINA-VENTOSA.

La dactylite tuberculeuse se présente sous trois formes qui se mêlent souvent, mais qui peuvent être au début bien distinctes :

L'ostéo-myélite ou périostite tuberculeuse,

La synovite articulaire tuberculeuse,

La vaginalite fongueuse ou affection tuberculeuse de la gaine des tendons des doigts.

L'ostéite tuberculeuse constitue le *spina-ventosa*, qu'on observe si

1. Cette articulation est si souple, si bien conformée, que, malgré les détails de l'observation recueillis pendant le séjour du malade à l'hôpital, et très explicites à cet égard, nous nous demandons s'il n'est pas resté un opercule épiphysaire isolant l'articulation. La pièce enlevée ayant été égarée, nous n'avons pu vérifier le fait.

2. Nous ne savons pas si des tentatives semblables ont été déjà faites dans les mêmes conditions, et surtout nous en ignorons le résultat. D'après Chassaignac (*Traité des opérations chirurgicales*, t. I, p. 621), Malgaigne aurait extrait toutes les phalanges d'un même doigt. — Voy. aussi *Gaz. méd. de Paris*, 1840, p. 541.

Observation LXXV. — *Désossement complet des deux premières phalanges de l'index pour une ostéite aiguë avec suppuration des articulations interphalangiennes et de la gaine des fléchisseurs.*

État de l'opéré huit ans après.

Roidelet, vingt ans, entré à la Clinique en décembre 1879 pour une inflammation de l'index consécutive à la pénétration d'une écharde de bois au niveau de l'articulation phalangino-phalangétienne. — Suppuration de la gaine des fléchisseurs; abcès palmaire. Le 1er janvier 1880, incision des abcès, bains phéniqués. — Les accidents se calment, mais toutes les articulations du doigt étaient en suppuration et les phalanges dénudées. Le malade ayant refusé l'amputation, M. Ollier lui pratiqua le 18 janvier le désossement complet des deux premières phalanges par une incision antérieure au niveau de la gaine des fléchisseurs, dans l'intérieur de laquelle flottaient les tendons nécrosés. On laissa la troisième phalange en place. Du côté dorsal des deux phalanges enlevées il y avait déjà quelques plaques ostéoïdes sous-périostiques. — Le périoste fut conservé avec soin et le doigt soumis au traitement décrit plus haut pour conserver sa forme et

Fig. 279. — Résultat du désossement des deux premières phalanges atteintes d'ostéite nécrotique.

Le moignon phalangino-phalangetien forme une masse unique indépendant de la phalange.

rétablir autant que possible ses fonctions. La cicatrisation fut complète au bout de deux mois, et le malade sortit de l'hôpital avec un doigt assez régulier de forme, soutenu par une colonne osseuse de nouvelle formation, et déjà susceptible d'être fléchi légèrement par l'action des interosseux qui agissaient sur la première phalange reconstituée. Les articulations phalango-phalanginiennes et phalangino-phalangétiennes persistaient encore, mais n'étaient que passivement mobiles. — Entre la phalangette normale et le noyau phalangien de nouvelle formation, la mobilité même passive était très limitée.

Le malade fut revu en octobre 1881, et dessiné à cette époque. L'articulation phalango-métacarpienne s'était rétablie d'une manière remarquable, avec une mobilité active dépassant la moitié de l'excursion normale. La nouvelle articulation phalango-phalanginienne s'était maintenue, mais n'était que passivement mobile dans la flexion. La nouvelle phalangine était à peu près soudée à la phalangette.

Nous avons revu ce malade le 1er février 1888, huit ans après l'opération ; il était dans l'état suivant :

L'index est raccourci de 32 millimètres par rapport à l'index sain ; la deuxième phalange est un peu déviée en dedans et a remonté légèrement sur la première. La première phalange est parfaitement mobile sur le premier métacarpien, activement et passivement. Les deux autres suivent le métacarpien et ne jouissent d'aucun mouvement de flexion propre, les tendons fléchisseurs ayant été détruits par la suppuration et enlevés par lambeaux nécrosés au moment de l'opération. Les interosseux agissent seuls. Les mouvements d'extension persistent; quand on fléchit passivement les phalanges, elles sont activement relevées; la gaine des extenseurs était restée intacte.

Au point de vue de la reproduction osseuse, on constate que la phalangine est remplacée par une masse osseuse qui s'est soudée à la phalangette et qui la continue. La masse formée par les deux phalanges réunies a 8 millimètres de moins que les deux phalanges saines. Elle est articulée avec la masse osseuse développée à la place de la première phalange. Celle-ci est plus épaisse que la phalange normale, cylindrique et plus courte de 13 millimètres environ; elle s'articule si bien avec le métacarpien, qu'on dirait que l'épiphyse est restée en place[1]. Cette phalange de nouvelle formation n'est pas aussi régulière à sa partie inférieure; elle présente une surface oblique à la phalangine, de sorte que celle-ci est remontée un peu en haut et ne s'articule pas exactement bout à bout.

Bien que ce doigt ne rende aucun service réel, ce malade se déclare très satisfait de l'avoir conservé.

Tel est le résultat qu'on doit espérer après ces désossements étendus du doigt; on ne peut pas mieux obtenir, croyons-nous, lorsque les tendons fléchisseurs ont été détruits; aussi, malgré la satisfaction de notre opéré, croyons-nous toujours préférable d'amputer l'index en pareil cas, quand le malade accepte l'opération. La forme du doigt s'est maintenue sans changement notable depuis six ans, depuis le moment où il a été dessiné; il n'y a qu'une légère inclinaison en dedans de la phalangine, due à l'abandon trop hâtif des appareils de soutien.

Dans un autre cas, également à l'index, nous avons fait le désossement complet du doigt, sauf de l'épiphyse de la première phalange que nous avions laissée en place. Il se reforma une tige osseuse continue dans la gaine périostéo-capsulaire, mais le doigt était raccourci de moitié. Nous proposâmes l'amputation au malade, qui la refusa et partit avec son moignon encore incomplètement ossifié, mais qui ne pouvait jamais lui être d'une utilité réelle[2]. C'est donc une opération à rejeter. L'amputation est à tous les points de vue infiniment préférable.

B. — DES OPÉRATIONS CONSERVATRICES APPLICABLES A LA DACTYLITE FONGUEUSE OU SPINA-VENTOSA.

La dactylite tuberculeuse se présente sous trois formes qui se mêlent souvent, mais qui peuvent être au début bien distinctes :

L'ostéo-myélite ou périostite tuberculeuse,

La synovite articulaire tuberculeuse,

La vaginalite fongueuse ou affection tuberculeuse de la gaine des tendons des doigts.

L'ostéite tuberculeuse constitue le *spina-ventosa*, qu'on observe si

1. Cette articulation est si souple, si bien conformée, que, malgré les détails de l'observation recueillis pendant le séjour du malade à l'hôpital, et très explicites à cet égard, nous nous demandons s'il n'est pas resté un opercule épiphysaire isolant l'articulation. La pièce enlevée ayant été égarée, nous n'avons pu vérifier le fait.

2. Nous ne savons pas si des tentatives semblables ont été déjà faites dans les mêmes conditions, et surtout nous en ignorons le résultat. D'après Chassaignac (*Traité des opérations chirurgicales*, t. I, p. 621), Malogo aurait extrait toutes les phalanges d'un même doigt. — Voy. aussi *Gaz. méd. de Paris*, 1840, p. 541.

souvent chez les enfants scrofuleux. Elle s'accompagne parfois d'un gonflement énorme de la phalange qui a fait comparer le doigt à une bouteille dont la phalange malade serait le ventre et la phalange saine le goulot. Qu'elle débute dans le tissu spongieux ou sous le périoste, elle présente deux degrés ou plutôt deux variétés très importantes au point de vue des indications opératoires : la forme fongueuse et la forme nécrotique.

Les fongosités articulaires sont tantôt primitives (synovite fongueuse initiale), tantôt consécutives (synovite fongueuse secondaire) et, dans ce dernier cas, qui nous paraît le plus fréquent, elles sont le résultat de l'extension de la tuberculose des phalanges. La vaginalite est aussi primitive ou secondaire.

Chez les enfants scrofuleux, ces affections guérissent parfaitement au début par l'ignipuncture et le traitement général (thalassothérapie, huile de morue, etc.), mais l'abrasion des foyers fongueux dans les cas rebelles hâte considérablement la guérison. L'ignipuncture au niveau des articulations et des gaines, la tunellisation ignée de la phalange, c'est-à-dire sa perforation d'un côté à l'autre par le fer rouge, sont les moyens auxquels on doit recourir d'abord et qui suffisent généralement. Les indications des vraies résections sont très rares; on a d'ailleurs par les opérations économiques (abrasion, tunellisation) des résultats orthopédiques meilleurs dans les phalangites de l'enfance que par de véritables résections.

En perforant avec le cautère actuel ces phalanges augmentées de volume, on modifie profondément les fongosités périostiques ou médullaires, et on établit une voie pour l'élimination spontanée des séquestres, vasculaires ou non, qui peuvent se trouver sous le périoste ou dans l'intérieur de l'os; le traitement général activera la cure. On peut secondairement pratiquer l'excision phalangienne à titre orthopédique pour redresser des doigts déviés par suite de l'usure inégale d'une extrémité phalangienne ou pour enlever une partie nécrosée dont la chute spontanée est lente à se produire.

Chez les sujets qui ont dépassé l'adolescence, et à plus forte raison chez les adultes plus âgés, la tuberculose digitale est beaucoup plus grave. Il est préférable d'amputer immédiatement le doigt, surtout lorsque les gaines des tendons sont plus ou moins envahies. Quand le chirurgien a toute liberté d'action, il ne doit pas hésiter à le faire.

Plusieurs fois, chez de jeunes femmes pour qui le temps n'était rien, et qui voulaient absolument conserver leur doigt, nous avons obtenu, soit à l'articulation phalangino-phalangétienne, soit à l'articulation phalango-phalanginienne, des articulations mobiles par la résection superficielle des extrémités articulaires, suivie de la cautérisation des fongosités. Mais la résection n'est indispensable que dans les formes osseuses,

avec séquestres tuberculeux de l'extrémité articulaire; dans la forme fongueuse, la cautérisation ignée peut suffire comme chez les enfants. C'est ici, nous le répétons, qu'il faut beaucoup de minutie dans le traitement et une patience à toute épreuve.

La résection interphalangienne hâte la guérison sans doute, mais comme elle est suivie d'un raccourcissement du doigt proportionnel à la hauteur d'os enlevée, elle n'atteint pas le but que poursuivent généralement ceux qui tiennent à tout prix à conserver leur doigt. Il ne faut pas compter sur une reproduction longitudinale étendue. En la cherchant, on s'exposerait à avoir des articulations flottantes et des déviations secondaires très disgracieuses de la phalange inférieure.

Le cartilage de conjugaison, qui fournit la plus grande partie des éléments d'accroissement longitudinal de la phalange, se trouvant très près de son extrémité supérieure, il faut s'éloigner le plus possible de cette extrémité dans les cautérisations et les tunellisations de l'os. Sans cette précaution, on pourrait emporter les éléments d'accroissement qui se trouvent encore sains au milieu des fongosités, et sont par cela même susceptibles de reprendre plus tard leurs propriétés végétatives.

Toutes ces lésions, traitées ou non, peuvent amener du reste des arrêts d'accroissement très disgracieux de l'os. Le siège de l'ostéite au voisinage plus ou moins immédiat du cartilage d'accroissement nous en donne la raison. La chute d'un séquestre central ou la transformation fongueuse du tissu osseux peuvent laisser des déficits irréparables à la partie centrale de l'os. On voit alors les deux extrémités de la phalange rester flottantes l'une sur l'autre.

C. — DES RÉSECTIONS DES PHALANGES DANS LES CAS DE LÉSIONS NÉOPLASIQUES.

Ce n'est que pour les chondromes, les ostéomes ou quelques fibromes périostiques bénins qu'une opération conservatrice peut être mise en question. Les chondromes en particulier fourniront souvent l'occasion de la pratiquer. Tous les chirurgiens sont d'accord aujourd'hui sur ce point. Les chondromes uniques, ou même multiples, lorsqu'ils sont peu nombreux et uniques sur un seul doigt, doivent être traités par l'évidement de la phalange. Tant qu'il y a une bande intacte de l'os, il faut se borner à cette opération conservatrice, dût-on ouvrir une des articulations limitantes. Le chondrome des doigts est le plus bénin des néoplasmes de cette région. Il faut donc pousser la conservation de ces organes le plus loin possible.

Ces opérations, qu'on a l'occasion de pratiquer surtout chez les adolescents, ne sont pas suivies de récidive. Nous avons eu récemment des nouvelles d'un de nos opérés, chez lequel la guérison ne s'est pas démentie depuis vingt-sept ans et demi. En octobre 1860, nous lui

avons évidé la phalange du petit doigt pour un chondrome de la grosseur d'une noix pénétrant jusqu'au delà du centre de l'os. L'articulation phalango-phalanginienne s'est ankylosée, mais il n'y a jamais eu de symptôme de récidive.

D. — DES RÉSECTIONS DES PHALANGES DANS LES CAS DE LUXATIONS ET DE FRACTURES COMPLIQUÉES. — RÉGULARISATION ET ADAPTATION DES EXTRÉMITÉS DÉPLACÉES. — RECONSTRUCTION DU DOIGT; SUTURES TENDINEUSES COMPLÉMENTAIRES. — RÉSECTIONS SECONDAIRES ORTHOPÉDIQUES.

Il y a quelques années encore, les plaies contuses des doigts étaient l'occasion de nombreuses amputations; aujourd'hui on n'en fait pour ainsi dire plus. Tout le monde est d'accord pour conserver les bouts de doigts les plus broyés, pour peu que les lambeaux de chairs et d'os tiennent par un pédicule. On les place sous un pansement antiseptique et l'on attend. Autrefois l'irrigation continue, puis l'occlusion ouatée ont permis de mener à bien ces tentatives conservatrices, et aujourd'hui le pansement de Lister, l'iodoforme ou autres pansements antiseptiques permettent plus sûrement encore de conserver des lambeaux de doigts déjà refroidis et privés de la plus grande partie de leurs vaisseaux. Tous ces lambeaux ne reprennent pas sans doute, mais on en conserve beaucoup plus que ne le faisaient supposer les idées qui avaient cours il y a trente ans.

Il faut donc conserver intégralement ces doigts en lambeaux et laisser à la nature le soin de faire la part de ce qui doit vivre et de ce qui est condamné à se mortifier. Mais faut-il être spectateur passif de ce travail de délimitation naturelle et s'abstenir de toute intervention? Nous ne le pensons nullement. Par une intervention sage, mesurée, nous pouvons favoriser la reconstitution des doigts suivant leur forme naturelle et dans des conditions qui assureront leur mobilité future. Il ne faut pas toucher aux parties molles, bien entendu; on les conserve intégralement; mais souvent il est indiqué de faire des résections plus ou moins étendues des extrémités phalangiennes dénudées ou fracturées. En retranchant des portions d'os luxées ou irrégulièrement fracturées, et qu'on ne peut pas maintenir en place à cause du danger qu'il y a toujours d'exercer une pression permanente sur les parties contuses, on met en rapport exact des extrémités phalangiennes qui s'adapteront naturellement, si les parties molles périphériques ne se mortifient pas. En combinant ces excisions avec la suture des divers tendons arrachés ou divisés, on peut rétablir la mobilité des phalanges fracturées; on met au moins les doigts dans les meilleures conditions pour leur fonctionnement ultérieur. Ces résections orthopédiques préventives, faites avec mesure, nous ont donné d'excellents résultats dans un grand nombre de cas.

Mais si l'on ne peut pas au premier abord déterminer les parties qu'il faut exciser, à cause de l'incertitude où l'on est sur le degré de vitalité de l'os lui-même, on doit se réserver de faire ces résections orthopédiques secondairement, quand, après l'ablation du premier pansement, il sera possible de distinguer les parties qui continueront à vivre. On égalise alors les fragments saillants, les phalanges luxées; on redresse les doigts; *on les reconstruit* pour ainsi dire en plaçant bout à bout les portions d'une même phalange et en rapprochant les phalanges adjacentes.

On continue ensuite ce modelage dans les pansements subséquents; et la vitalité des tissus des doigts est telle qu'on finit quelquefois par tirer de ce chaos des organes à peu près réguliers et mobiles.

Pour des plaies plus limitées, bornées à un seul doigt et surtout à une seule articulation, on obtient plus facilement encore que dans ces désordres complexes la cicatrisation de la plaie.

Dans les luxations sans fracture compliquées de plaies, la réduction sera la règle, mais la résection de l'extrémité luxée ne sera pas suivie d'ankylose si l'on prévient la suppuration. Contrairement à ce qu'on pensait autrefois, on aura une articulation mobile et régulière. Nous avons revu dans ces derniers temps plusieurs opérés auxquels nous avons réséqué une extrémité ou une moitié de la phalange, et nous avons constaté, au bout de plusieurs années, la persistance de la mobilité entre les phalanges contiguës. Nous avons retrouvé, entre autres, un homme à qui nous avions réséqué il y a huit ans la moitié de la phalangine de l'index pour une fracture par écrasement avec plaie articulaire. La forme du doigt était régulière, malgré son raccourcissement. La flexion était presque aussi complète qu'à l'état normal; l'extension seule était peu énergique, le tendon extenseur ayant été rompu.

E. — DES RÉSECTIONS ORTHOPÉDIQUES DANS LES DIFFORMITÉS DES DOIGTS.

On peut avoir à pratiquer des résections orthopédiques dans les déviations des phalanges d'origine pathologique ou traumatique, dans les pseudarthroses et surtout dans les ankyloses des articulations phalangiennes. Cependant on y a recours rarement, pour les mêmes raisons qui restreignent le nombre des opérations conservatrices sur ces appendices qu'on préfère amputer plutôt que de soumettre le malade à un traitement long et incertain. Mais ici encore les règles générales, relatives aux indications et à la technique des résections, trouvent un champ d'application parfaitement rationnel, si l'on juge que le but à atteindre vaille la gêne que la cure imposera au malade et le temps qu'il devra y consacrer.

Les déviations des phalanges nécessiteront la résection de l'extrémité

qui se trouve mal en équilibre ou qui est sortie de sa place naturelle. La conservation de la gaine périostéo-capsulaire suivie d'une immobilité suffisante préparera les meilleures conditions pour le rétablissement d'une néarthrose mobile et bien fixée.

Les pseudarthroses sont rares après les fractures simples des phalanges, et nous n'en avons pas vu qui pussent nécessiter une intervention; nous n'avons observé que deux cas de pseudarthrose fibreuse serrée qui gênaient à peine les fonctions de la main[1]. Les défauts de réparation, après le spina-ventosa terminé par nécrose de la partie centrale de la première phalange, pourront être traités par l'avivement et la suture des deux bouts[2]. La longueur relative de la phalange légitimerait ici cette restauration.

Quant aux ankyloses, qui sont beaucoup plus fréquentes, elles sont rarement traitées par la résection, parce qu'étant le résultat de suppurations articulaires ayant envahi les gaines voisines, il n'y a pas seulement ankylose osseuse, mais ankylose tendineuse, et qu'il ne servirait de rien de rétablir une articulation que les tendons adhérents ne pourraient plus faire mouvoir. Nous n'avons jamais fait la résection dans ces conditions, n'ayant rencontré que des cas où le retour de l'ankylose nous paraissait inévitable. On ne peut alors que changer la position des phalanges, les redresser ou les plier, si le malade préfère avoir un doigt en crochet dans le but de l'utiliser pour certains travaux.

Si les gaines étaient restées saines, on pourrait essayer de rétablir les mouvements en retranchant une colonne osseuse de 6 à 7 millimètres, et on s'opposerait au rapprochement des surfaces de section par des tractions continues.

L'indication la plus rationnelle au point de vue des résections orthopédiques est celle que présentent les flexions permanentes des doigts dues à des rétractions cicatricielles, à des brides sous-cutanées ou à des rétractions des gaines tendineuses sans soudure des tendons eux-mêmes, comme on les observe dans certaines formes de la rétraction de l'aponévrose palmaire. Le squelette du doigt se trouve trop long pour les parties molles qui l'entourent. Il n'y a alors qu'à raccourcir ce squelette si l'on veut redresser le doigt. En employant une technique appropriée, d'après les règles générales que nous avons déjà exposées au sujet des ankyloses, on pourra arriver à lui rendre ses mouvements. Verneuil a récemment appelé l'attention sur cette opération qu'il a pratiquée avec succès.

On ne fera, en pareil cas, qu'une résection semi-articulaire, afin

1. Dans un de ces cas, la consolidation finit par s'effectuer.

2. Nous ne connaissons qu'un cas de résection diaphysaire des phalanges pour pseudarthrose. C'est celui de Szymanowsky; il aviva les bouts flottants, les sutura, mais ne parvint pas à les faire reprendre. (Polaillon, *Article* Doigt du *Dict. Encycl.*)

d'avoir une surface cartilagineuse pour mieux rétablir l'articulation. On sectionnera tantôt l'os supérieur, tantôt l'os inférieur, selon la déformation éprouvée par les surfaces et le siège des adhérences. Pour les articulations phalango-phalanginiennes et phalangino-phalangétiennes, nous croyons préférable de réséquer l'os supérieur; on conserve de cette manière une surface cartilagineuse présentant deux petites cavités glénoïdes, qui seront plus aptes à s'articuler avec le bout de l'os sectionné que l'extrémité inférieure de la phalange.

Les luxations anciennes non réduites indiqueraient tout particulièrement ce genre de résection.

§ V. Des résections ostéoplastiques des doigts. — Transplantation de fragments osseux. — Transposition des doigts. — Autoplasties complémentaires.

Dans les cas d'écrasement de la main, lorsque les doigts pendent en lambeaux informes, on ne doit jamais les sacrifier d'emblée pour les raisons que nous avons déjà exposées, et aussi dans un autre but. Il faut voir si, en les assemblant, on ne pourrait pas faire un moignon résistant au pouce ou à l'index, c'est-à-dire reconstituer une des branches de la pince, ou bien encore se servir de la peau pour coiffer les extrémités des phalanges dénudées.

La vitalité de la peau des doigts et le succès qu'on obtient par la conservation simple nous autorisent à faire ces tentatives de restauration osseuse, soit pour remplacer des pièces absentes, soit pour recouvrir celles qui restent et qui devraient être sacrifiées sans cela.

L'importance du pouce dans le fonctionnement de la main a fait chercher, dans le cas où il était réduit à son simple métatarsien, le moyen de rendre ce métatarsien plus mobile. Huguier[1] a eu l'excellente idée de le libérer par l'incision du premier espace interosseux et de donner ainsi à ce support du pouce la mobilité de ses phalanges. La section verticale de l'adducteur du pouce permet au premier métacarpien de s'écarter du second beaucoup plus qu'à l'état normal et de rétablir la pince que la perte des phalanges du pouce avait supprimée. Plus tard Guermonprez[2] a cherché à refaire le pouce avec l'index ou le médius. Transportant un de ces deux doigts (il a opéré sur le médius, l'index ayant été détruit) à la place du pouce, il a suturé ensuite le ligament gléno-sésamoïdien du pouce à la portion phalangienne, c'est-à-dire au bout inférieur du tendon de l'index. Il

1. *Archives générales de médecine*, 1874. — Huguier pratiqua pour la première fois cette opération en 1852.
2. *Notes sur quelques résections et restaurations du pouce*. Paris, 1887.

a obtenu à la place du pouce un moignon fixe, immobile, mais qui constituait un point d'appui utile pour les doigts restants.

L'important, dans des tentatives de ce genre, serait de pouvoir se servir des tendons du pouce et de les fixer sur le fragment du doigt déplacé. On pourrait même plus, et, dans les cas où le pouce aurait été retranché un peu au-dessous de son articulation carpienne et où il resterait des débris de l'index, essayer de faire l'opération suivante, qui serait une véritable résection ostéoplastique. On scierait le métacarpien de l'index pour le suturer à ce qui reste du métacarpien du pouce. Dès que cette suture aurait réussi, on achèverait de dégager les débris de l'index de manière à les faire actionner par ce qui resterait dans le moignon des attaches des muscles du pouce. Des opérations complémentaires seraient toujours nécessaires pour rendre au nouveau pouce son indépendance et assurer sa mobilité.

Ce qu'on pourrait pratiquer encore, dans les cas de ces délabrements osseux si variés que produisent les machines de l'industrie, serait de suturer ce qui resterait des tendons du pouce à ce qu'on pourrait conserver de l'index, os et parties molles, et, d'une manière générale, de greffer à la place du pouce les portions de doigt qui seraient inutiles ailleurs.

Quand, dans ces traumatismes, les phalanges des doigts sont dépouillées totalement de la peau et de leurs parties molles et qu'elles font saillie, isolées au milieu des chairs, on ne peut guère les conserver. Si elles échappent à la nécrose, elles constituent un appendice inutile et gênant. Au pouce cependant il faut tout faire pour éviter d'amputer la phalange dénudée. On doit essayer de la recouvrir avec la peau des parties voisines, s'il y en a de libre; mais si cette peau se mortifie, il faut ou amputer secondairement la phalange, ou faire ce qui nous a réussi dans le cas suivant :

Il y a quelques années, en 1873, nous trouvant en présence d'une deuxième phalange du pouce complètement dépouillée de son revêtement cutané et réduite à son périoste, qui n'aurait jamais pu lui fournir les éléments d'une cicatrice épidermique souple et stable, nous étions dans la nécessité ou de sacrifier cette phalange (peut-être même une partie de la première qui était également découverte), ou de lui trouver un revêtement dermo-épidermique. Nous pensâmes à le prendre sur les doigts voisins, à la base de l'index, mais il nous fallait trop de peau, et, comme l'index était parfaitement sain dans son squelette et ses tendons, nous ne pouvions songer à le sacrifier. Nous eûmes alors recours à l'autoplastie par la *Méthode italienne*, et nous prîmes la peau sur la poitrine. Après avoir creusé une loge sous-cutanée au-dessous du sein du côté opposé, nous y insinuâmes le pouce, et nous l'y laissâmes jusqu'à ce qu'il eut contracté des adhérences avec la peau. Puis nous

incisâmes peu à peu cette peau, de manière à ne la séparer tout à fait que lorsque nous fûmes bien sûr de la vitalité du revêtement du pouce, et nous eûmes la satisfaction de réussir. Le bout du pouce resta recouvert d'une enveloppe cutanée qui permit à notre opéré de se servir de sa main. Nous ne pouvons pas dire malheureusement ce qu'est devenue cette greffe dans la suite du temps. Notre opéré était employé aux ateliers de chemins de fer en 1874, et nous ne savons pas ce qu'il est devenu depuis; nous l'avons cherché inutilement. Pendant six mois, sa greffe avait résisté aux pressions et aux frottements et paraissait même s'assouplir de plus en plus.

On aurait pu recourir ici aux larges greffes cutanées que nous avons décrites[1] sous le nom de *Greffes cutanées autoplastiques*. Mais, bien que ces greffes persistent indéfiniment sur des parties découvertes (front et tempe), comme nous avons pu nous en assurer encore récemment[2], il n'était pas probable qu'elles pussent résister aux pressions et aux frottements auxquels les eût soumises le fonctionnement du pouce dans un travail manuel. On pourrait aujourd'hui, avec l'antisepsie, essayer de greffer des lambeaux cutanés encore plus larges et plus épais; mais la greffe par approche sera toujours plus sûre.

1. *Comptes rendus de l'Académie des sciences*, 18 mars 1872, et *Bulletin de l'Académie de médecine*, 7 avril 1872.

2. Nous avons vu ces greffes autoplastiques persister au bout de douze ans avec leur volume et leur coloration. Elles avaient conservé leurs poils.

CHAPITRE XVII

DE LA CROISSANCE DU MEMBRE SUPÉRIEUR APRÈS LES DIVERSES RÉSECTIONS, ET DES CAUSES MULTIPLES QUI PEUVENT AMENER DES PERTURBATIONS DANS L'ACCROISSEMENT LONGITUDINAL DE SES DIVERS SEGMENTS.

SOMMAIRE. — Vérification de la loi d'accroissement des os des membres par les résultats des résections. — Importance de l'arrêt d'accroissement après les résections ultra-épiphysaires de l'épaule et du poignet pratiquées dans l'enfance ; faible gravité des résections du coude au point de vue de la croissance ultérieure du membre.

Des causes multiples qui peuvent amener des perturbations dans l'accroissement des os après les résections ultra-épiphysaires. — Effets de la soustraction des cartilages de conjugaison aggravés par l'inactivité fonctionnelle. — Atrophie progressive de la racine à l'extrémité du membre ; causes qui peuvent la prévenir. — Allongement atrophique ; sa fréquence. — Allongement hypertrophique, sympathique, par congestion active ; sa rareté.

De l'allongement de l'humérus après les résections du coude chez les enfants. — Hyperplasie compensatrice du cartilage de conjugaison supérieur. — Insuffisance de la néoformation longitudinale au niveau de l'extrémité inférieure. — Conditions et degré de l'hyperplasie compensatrice dans les divers os du membre ; son absence après les résections ultra-épiphysaires de l'extrémité féconde de l'os, à l'épaule et au poignet.

Nous avons déjà, dans l'Introduction et dans le chapitre x du tome Ier, exposé notre théorie générale de l'accroissement normal et pathologique des os ; puis, dans les divers chapitres consacrés aux résections du membre supérieur, nous avons, chemin faisant, examiné l'influence de chaque résection sur l'accroissement du membre. Mais nous avons dû passer rapidement sur certains faits qu'il nous paraît important de revoir et de confirmer dans une étude synthétique. Nous avons, du reste, à compléter certaines propositions et à les rendre plus précises, en nous appuyant sur les nouvelles expériences que nous avons faites depuis lors.

A. VÉRIFICATION DE LA LOI D'ACCROISSEMENT DES OS DES MEMBRES PAR LES RÉSULTATS DES RÉSECTIONS. — IMPORTANCE DE L'ARRÊT D'ACCROISSEMENT APRÈS LES RÉSECTIONS ULTRA-ÉPIPHYSAIRES DE L'ÉPAULE ET DU POIGNET PRATIQUÉES DANS L'ENFANCE ; FAIBLE GRAVITÉ DES RÉSECTIONS DU COUDE AU POINT DE VUE DE LA CROISSANCE ULTÉRIEURE DU MEMBRE.

Prévenu par les résultats de nos expériences, nous avons toujours[1]

1. C'est en 1861 (*Comptes rendus de l'Académie des sciences*) que, nous basant sur la loi d'accroissement des os des membres, nous avons indiqué la gravité proportionnelle des différentes

recommandé de faire le moins possible de résections ultra-épiphysaires de l'épaule et du poignet dans le jeune âge; c'est pour ce motif que nous n'avons pas d'opérations personnelles à citer, portant sur de très jeunes enfants. Nous avons cependant à présenter des faits de résections observés sur des sujets opérés à l'âge de douze ans, qui sont suffisants pour démontrer la concordance des résultats cliniques avec nos résultats expérimentaux. Les altérations pathologiques, les ostéites juxta-épiphysaires avec destruction du cartilage de conjugaison, prouvent du reste surabondamment l'inconvénient qu'il y a de stériliser ou de supprimer d'une manière quelconque le cartilage qui est l'organe principal et prédominant de l'accroissement longitudinal de l'os.

Nous avons cité (chap. XI, page 96) le fait de cette jeune fille opérée de la résection de la moitié supérieure de l'humérus à l'âge de quinze ans et qui, cinq ans plus tard, malgré la reproduction presque intégrale de la longueur retranchée, avait un raccourcissement de 6 centimètres, imputable, en majeure partie, à la suppression du cartilage de conjugaison supérieur.

Un jeune sujet que nous avons opéré il y a trois ans, à l'âge de douze ans, a aujourd'hui son humérus réséqué plus court qu'au moment où il a été opéré, tandis que l'humérus sain s'est allongé de 3 centimètres.

Au moment de l'opération, l'humérus malade se trouvait raccourci de 15 millimètres. Il mesurait 255 millimètres contre 270 pour l'humérus sain. La lésion principale consistait dans un foyer rempli de matière caséeuse, intra-épiphysaire, limité en bas par le cartilage de conjugaison. Une hauteur de 3 centimètres fut retranchée et l'on put conserver en dedans la partie périphérique du cartilage de conjugaison sous forme d'anneau incomplet. Après cette opération, il se reforma une masse osseuse renflée, représentant la tête de l'humérus, qui, un moment, put faire espérer une néoformation longitudinale suffisante pour compenser approximativement la longueur enlevée. Mais, à mesure que la néarthrose se consolida et que les tissus furent mis au net par la disparition de l'œdème inflammatoire, on vit que la néoformation longitudinale était d'un centimètre seulement. Aujourd'hui, trois ans après la résection, nous

résections des grandes articulations au point de vue de l'accroissement ultérieur du squelette. Cette proposition a été encore plus développée dans le mémoire que nous avons publié, quelques semaines plus tard, dans le *Journal de la Physiologie*, de Brown-Séquard (*De la part proportionnelle qui revient à chaque extrémité des os des membres dans leur accroissement en longueur*), 1er avril 1861. C'est dans ce travail que nous avons exposé les faits expérimentaux sur lesquels est basée la loi d'accroissement des os des membres, dont les expériences anciennes de Duhamel, Hunter et celles plus récentes de Flourens, n'avaient pu donner l'idée, puisque ces illustres physiologistes avaient seulement observé que le tibia s'accroît plus par en haut que par en bas. Ils ne pouvaient conclure de cet unique fait que les os des membres ont chacun leur mode d'accroissement spécial. La répétition trop fréquente de cette erreur historique nous force à la rectifier encore ici.

trouvons l'humérus opéré plus court de 15 millimètres qu'avant l'opération, et plus long seulement de 15 millimètres qu'après la résection. De sorte que, soit par la néoformation longitudinale, soit par la prolifération de son cartilage de conjugaison inférieur, il n'a récupéré en tout que la moitié du déficit osseux, 15 millimètres, dont les deux tiers (10 millimètres) doivent être attribués à la reproduction osseuse, un tiers seulement (5 millimètres) au cartilage de conjugaison inférieur[1].

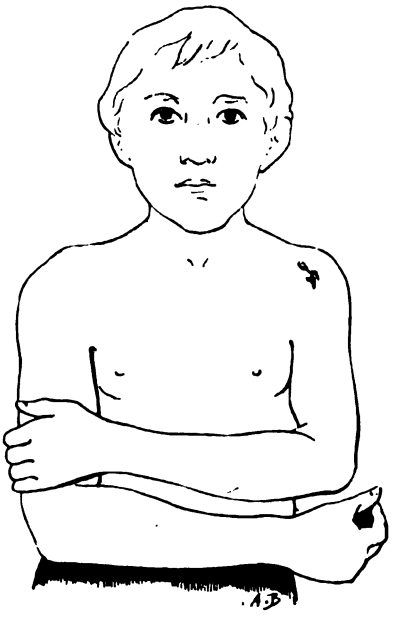

Fig. 280. — Différence de longueur des membres supérieurs trois ans après la résection de la tête de l'humérus pratiquée sur un garçon de 12 ans.

Pendant ce temps-là, l'humérus sain grandissait de 3 centimètres, et il est aujourd'hui plus long de 6 centimètres que l'humérus du côté opéré. D'où cette inégalité qu'accuse nettement la figure 280 et qui ne fera que s'accentuer jusqu'à l'achèvement de la croissance. — Le cubitus du côté opéré présente une diminution de 5 millimètres.

1. La part entre ces deux sources de réparation du déficit osseux ne peut se faire rigoureusement. Mais nous avons au moins 10 millimètres pour la reproduction osseuse, puisque nous les avons trouvés quelques mois après la résection. La persistance d'une petite portion du cartilage de conjugaison supérieur sous forme d'anneau incomplet, à la partie interne de l'os, a pu fournir quelques éléments d'accroissement à ce niveau, et diminuer encore en réalité la part que nous attribuons au cartilage de conjugaison inférieur.

Ces faits sont suffisants pour nous confirmer dans nos craintes relatives à la gravité de la résection ultra-épiphysaire de la tête humérale chez les enfants, et pour nous rendre de plus en plus opposé à cette opération lorsqu'elle n'est pas impérieusement nécessitée par l'intérêt vital. A l'appui de ces craintes, nous rappellerons nos expériences de résections chez les divers animaux : une fois l'extrémité humérale réséquée au-dessous de son cartilage de conjugaison, l'os ne grandit plus, et il s'établit entre les membres supérieurs une inégalité progressive jusqu'au terme de la croissance[1].

Fig. 281. — Arrêt d'accroissement du membre après la résection totale du poignet.

Jeune fille opérée en 1881, à l'âge de 14 ans, de la résection totale du poignet et dont les os de l'avant-bras n'ont plus grandi depuis lors. — Photographie prise six ans et demi après l'opération. L'arrêt d'accroissement avait déjà commencé avec la maladie du poignet, quelques mois avant l'opération, mais il a été absolu à partir du moment où les renflements carpiens des os de l'avant-bras, transformés en bouillie tuberculeuse, ont été enlevés avec ce qui restait des cartilages de conjugaison.

Pour le poignet, nous constatons des résultats analogues. Nous avons figuré (chap. xv, p. 512) le résultat d'une résection traumatique des extrémités carpiennes des os de l'avant-bras, pratiquée à l'âge de treize

1. C'est à l'étranger qu'on pourra trouver la confirmation directe de nos propositions à l'égard de la résection de la tête humérale. On y a fait un certain nombre de ces résections dans l'enfance, et il serait du plus grand intérêt de mesurer aujourd'hui les membres opérés. Nous faisons encore une fois appel au zèle scientifique de nos confrères étrangers.

ans. A la fin de la croissance, le membre opéré s'est trouvé raccourci de 8 centimètres dont 6 imputables à la soustraction du cartilage de conjugaison, les deux autres pouvant représenter l'écart entre la partie retranchée et la hauteur reproduite.

Nous ajoutons ici un autre exemple, pris sur une jeune fille opérée à l'âge de quatorze ans et qui a fait sa poussée principale entre quinze et dix-huit ans. Elle a aujourd'hui vingt-deux ans et présente 8 centimètres de différence entre les deux avant-bras (fig. 281, page 289).

Des résections faites à un âge plus précoce seraient encore plus démonstratives ; mais les faits que nous venons de citer nous paraissent prouver clairement qu'il faut s'abstenir des résections typiques, quand il est possible de guérir les malades par des opérations plus économiques. Plus l'opération sera faite de bonne heure, plus l'arrêt d'accroissement sera grand, non seulement à cause de la suppression de l'organe essentiel de l'accroissement longitudinal, mais à cause des troubles trophiques secondaires sur lesquels nous reviendrons plus loin.

Quand on pratique la résection au moment où l'une des épiphyses de l'os est sur le point de se souder[1], on ne compromet pas gravement son accroissement, parce que, une fois le travail de soudure commencé à une extrémité, le cartilage opposé, quoique encore doué de propriétés végétatives, ne jouit plus d'une grande activité. Sa fécondité est pour ainsi dire épuisée. Le surplus d'accroissement dû à l'épiphyse qui se soude la dernière n'est donc jamais très considérable ; la grande poussée est généralement faite au moment où le travail de soudure commence à s'effectuer dans le cartilage accessoire ou à maturité précoce[2].

Par contre, nous observons au coude des résultats tout à fait différents ; la résection de cette articulation peut être pratiquée dès l'enfance sans faire courir de grands dangers à l'accroissement ultérieur du membre.

Nous avons réséqué, en 1874, la totalité de l'articulation du coude droit à un enfant de quatre ans, atteint d'ankylose bilatérale de cette articulation à la suite de la variole ; et treize ans plus tard, quand le sujet avait achevé sa croissance, nous avons trouvé seulement un raccourcissement de 25 millimètres pour l'humérus seul et de 4 centimètres pour toute la longueur du membre, bras et avant-bras (57 centimètres pour le membre non opéré, 53 pour le membre opéré, de l'acromion à l'apophyse styloïde du cubitus). Comme nous avions enlevé une hauteur de

1. C'est-à-dire vers l'âge de quatorze à seize ans pour le coude, et de dix-huit à vingt pour l'épaule et pour le poignet.

2. Pour distinguer les deux cartilages d'accroissement d'un os bi-épiphysaire, nous désignons sous le nom de *cartilage principal, cartilage fécond*, celui qui contribue pour la plus grande part à l'accroissement longitudinal de l'os, et nous appelons *cartilage accessoire, à maturité précoce ou à fécondité limitée*, celui qui ne joue qu'un rôle secondaire.

3 centimètres comprenant les épiphyses contiguës de l'humérus et des os de l'avant-bras, et que nous avions fait l'ablation d'une zone de périoste huméral pour empêcher la production de l'os à ce niveau et prévenir le retour de l'ankylose, il en résulte que le membre n'a éprouvé qu'un très faible arrêt d'accroissement par le fait de cette résection. Sur d'autres enfants (voy. le *Chapitre final*, t. III) réséqués au même âge, nous avons trouvé, deux ou trois ans après, des raccourcissements insignifiants, pour l'humérus surtout ; de sorte donc que l'ensemble de ces faits vient confirmer les déductions que nous avons tirées de nos anciennes expériences sur la destruction ou la soustraction des cartilages de conjugaison. Mais le problème que soulèvent les résections de l'enfance ne se réduit pas à la seule appréciation de cette cause de raccourcissement : il est beaucoup plus complexe, et, pour interpréter les faits cliniques qui paraissent quelquefois se contredire, nous avons dû recourir à de nouvelles expériences.

B. DES CAUSES MULTIPLES QUI PEUVENT AMENER DES PERTURBATIONS DANS L'ACCROISSEMENT DES OS APRÈS LES RÉSECTIONS. — EFFETS DE LA SOUSTRACTION DU CARTILAGE AGGRAVÉS PAR L'INACTIVITÉ FONCTIONNELLE. — ATROPHIE PROGRESSIVE DE LA RACINE A L'EXTRÉMITÉ DU MEMBRE. — ALLONGEMENT ATROPHIQUE ; ALLONGEMENT HYPERTROPHIQUE, SYMPATHIQUE OU PAR CONGESTION ACTIVE.

Ce qui rend si difficile la solution des problèmes que soulève l'accroissement pathologique des os, c'est qu'il faut toujours compter, après une résection, comme après tout traumatisme grave d'un membre, avec les causes multiples qui peuvent accélérer ou retarder l'accroissement physiologique. Ce qui complique encore le problème, c'est que la même cause n'agit pas également sur tous les os du membre et qu'elle peut accélérer l'accroissement dans un os et le retarder dans les os voisins.

Nous avons examiné ces diverses questions dans le chapitre x du tome Ier, et nous y renvoyons le lecteur, notre but étant seulement de compléter dans ce chapitre ce que nous avons à dire pour l'accroissement du membre supérieur.

Un premier point à rappeler ici, c'est que tout accroissement ultérieur du squelette, après une résection de l'enfance, est subordonné en grande partie au rétablissement des fonctions normales du membre. Quand on enlève, chez deux animaux du même âge, la même longueur des extrémités osseuses, les mêmes cartilages de conjugaison, on peut avoir des résultats tout différents, bien qu'on opère sur une articulation comme le coude, où les cartilages de conjugaison ne jouent qu'un rôle secondaire dans l'accroissement longitudinal du membre. En dirigeant la technique de la résection de manière que, chez un des sujets, le coude se rétablisse régulièrement et se reconstitue en articulation serrée, tandis

que, chez l'autre, on n'obtienne qu'une pseudarthrose ballante, on constatera au bout de quelques mois que le membre du premier sujet aura peu souffert dans son accroissement, mais que le second sera considérablement raccourci.

Aussi, à propos des résections du coude dans le cas de luxation irréductible, avons-nous dit que cette opération pouvait être pratiquée chez l'enfant sans trop grand dommage pour la longueur du bras, si l'on assurait par une technique rationnelle la reconstitution d'une néarthrose mobile sur le type de l'articulation enlevée.

Si la main reprend ses fonctions, l'avant-bras continuera de s'accroître, et, comme il aura conservé son cartilage principal d'accroissement, il arrivera à l'âge adulte sans être trop sensiblement raccourci.

Les effets de la soustraction du cartilage de conjugaison sont considérablement aggravés par l'inactivité fonctionnelle. Dès qu'un membre ne remplit pas ses fonctions, qui sont la locomotion ou le déplacement de ses divers segments par la contraction musculaire, il s'atrophie, et, au lieu de suivre l'augmentation des autres parties du corps, ses muscles diminuent et disparaissent même, si l'inactivité est absolue. Tous les autres tissus ressentent plus ou moins cette influence, et le squelette lui-même s'arrête dans son développement, malgré la présence de ses cartilages d'accroissement. Cette atrophie devient d'autant plus marquée que le segment est plus éloigné du tronc; si l'avant-bras est en retard, la main reste relativement plus petite.

A mesure qu'on s'éloigne du tronc, la nutrition diminue d'activité, la circulation se ralentit, les artères se rapetissent et les échanges organiques s'effectuent moins bien. Voilà pourquoi, indépendamment de la puissance ostéogénique des cartilages de conjugaison supprimés, les résections de l'épaule seront plus graves que celles du coude, et celles-ci plus graves que celles du poignet, au point de vue de l'accroissement total du membre[1].

1. Mais ici encore, l'activité fonctionnelle pourra modifier les résultats de la résection et interrompre cette progression descendante de l'atrophie. L'exercice d'un métier manuel développera les muscles de l'avant-bras, malgré l'atrophie du bras et de l'épaule qui pourrait être entretenue par une ankylose ou une pseudarthrose. Partout l'activité musculaire peut, dans une certaine mesure, prévenir et neutraliser les causes d'atrophie. Dans les ankyloses du coude et de l'épaule, les muscles de l'avant-bras peuvent présenter un développement normal. Hippocrate avait déjà remarqué, à propos des luxations non réduites, que l'os le plus voisin de la luxation était celui qui souffrait le plus dans son accroissement. Cette proposition est généralement exacte, si l'on entend par l'os le plus près l'os qui est au-dessous, c'est-à-dire celui qui, dans la terminologie actuelle, doit être considéré comme l'os déplacé. Mais elle est incomplète, car, comme le fait remarquer Malgaigne, en critiquant ce passage d'Hippocrate, les os au-dessus de la luxation s'atrophient également. Les accidents inflammatoires qui suivent la luxation, et empêchent le retour ultérieur des fonctions du membre, sont, avec les lésions propres du cartilage de conjugaison au niveau de l'extrémité luxée, les principaux facteurs de ces perturbations. Voici du reste le passage d'Hippocrate.

« Pour ce qui regarde l'accroissement des os, voici comment les choses se passent. Dans la luxation de la jambe, vers le cou-de-pied, les os du pied, plus proches voisins de la lésion,

Nous n'envisageons ici que le résultat définitif; car, peu de temps après la résection, on peut observer des proportions bien différentes dans l'accroissement des diverses pièces du squelette.

L'allongement atrophique que nous avons signalé (*Introduction*, p. 117), comme une conséquence des résections dans le jeune âge, n'est le plus souvent qu'un phénomène temporaire. Il ne persiste pas en général; il disparaît au bout d'un certain temps et se perd dans l'atrophie totale. Nous l'avons déjà noté dans plusieurs observations. Le jeune homme réséqué de la diaphyse humérale en 1867, à l'âge de 7 ans (t. II, p. 157), présentait cinq mois après un allongement atrophique du cubitus de 9 millimètres; mais cet allongement n'a pas persisté : 18 ans après, nous avons trouvé les deux cubitus parfaitement égaux. D'autres fois cet allongement persiste. Chez la jeune fille (t. II, p. 105) réséquée de l'épaule en 1868, nous avons constaté un allongement du cubitus de 9 millimètres relativement au cubitus du côté sain, trois ans après la résection, et nous avons retrouvé le même allongement quinze ans après.

Il est difficile d'expliquer pourquoi cet allongement persiste dans cer-

sont ceux qui s'accroissent le moins; les os de la jambe au contraire, se développent presque aussi bien que de coutume; mais les chairs sont amaigries. Si la luxation s'est faite au genou, c'est l'os de la jambe qui est le plus près de la lésion, qui perd son développement légitime, et qui d'habitude devient plus court. Alors il y a bien aussi quelque diminution des os du pied, mais moindre que dans le premier cas, attendu que l'articulation du pied demeure intacte. Et si les sujets pouvaient se servir de leur pied, comme, par exemple, quand la jambe est inclinée au dehors, la diminution des os du pied serait encore moins considérable.

« Mais à ceux qui ont la hanche luxée, c'est le fémur plus proche de la lésion qui ne prend point son accroissement régulier; et qui devient plus court que celui de l'autre côté. Toutefois, ni les os de la jambe, ni les os du pied ne sont empêchés dans leur développement; ce qui provient de ce que les jointures du genou et du pied ont gardé leur rapport naturel; seulement, les chairs de tout le membre sont moins développées. Et si les blessés pouvaient se servir de leur membre, les os prendraient plus d'accroissement encore ainsi que je l'ai dit tout à l'heure (à l'exception du fémur), et les chairs seraient mieux nourries, bien que toujours beaucoup moins qu'au membre sain. Nous en avons un exemple dans ceux qui, dès la naissance ou avant d'avoir atteint leur développement complet, ont eu le bras luxé, et en gardent ce que l'on appelle le *coude de belette*. A ceux-là, l'os du bras est fort court, mais l'avant-bras et la main sont seulement un peu plus grêles que ceux du côté sain; et la cause est celle que nous avons dite, savoir, que l'humérus est le plus proche de la lésion, ce qui entraîne son raccourcissement; l'avant-bras au contraire, souffre moins, parce que la jointure du coude est intacte, et la main est plus éloignée encore du siège du mal que l'avant-bras; et voilà pourquoi certains os sont beaucoup plus arrêtés dans leur accroissement, et d'autres ne le sont pas à un égal degré. Du reste l'exercice fait beaucoup pour restituer à la main et au bras un développement plus complet. Ainsi, ceux qui ont le *coude de belette* font le plus souvent du membre luxé les mêmes œuvres manuelles que du membre sain, et tout aussi bien de l'un que de l'autre. Le bras, en effet, n'a pas à supporter le poids du corps comme la jambe, et il s'emploie à des travaux plus légers. L'exercice fait donc que, chez ceux qui ont le *coude de belette*, les chairs ne perdent rien ni à la main ni à l'avant-bras, et le bras même ne va pas sans en retirer quelque chose pour un plus complet développement; tandis que chez ceux où, dès la naissance, ou même dans la première enfance, la hanche a souffert une luxation en dedans, par exemple, les chairs s'amaigrissent davantage qu'au bras, parce que la cuisse ne saurait servir de même. — Περὶ ἄρθρων ».

tains cas et disparaît dans d'autres. On serait porté à penser qu'il disparaît lorsque l'atrophie s'est accentuée sur tous les tissus du membre; mais cette explication, quoique juste pour la plupart des cas, n'est pas toujours admissible et ne rend pas compte de tous les faits, puisque, chez le réséqué de la diaphyse humérale que nous venons de citer, comme exemple de la disparition de cet allongement, la nutrition du membre est parfaite et que les muscles de l'avant-bras sont sensiblement aussi développés que ceux du côté sain.

Indépendamment de cet allongement atrophique que nous avons constaté dans la plupart de nos pièces expérimentales, on peut observer exceptionnellement, chez les jeunes sujets, au-dessus ou au-dessous d'un os irrité et atteint lui-même d'hyperostose, une autre variété d'allongement que nous appelons *allongement hypertrophique, sympathique* ou *par congestion active*. Il est le résultat de l'accélération de la nutrition dans un membre où la persistance d'un foyer inflammatoire, sur un de ses segments, amène une hypertrophie partielle ou même générale de son squelette.

Dans certains cas d'ostéite chronique et persistante du tibia, lorsque l'irritation est entretenue par la présence d'un séquestre central, on trouve quelquefois le fémur du côté malade plus long que celui du côté opposé. Nous avons autrefois signalé ce fait chez l'homme, et Haab (de Zurich) l'a constaté plusieurs fois et particulièrement signalé dans ses expériences[1]. Il a trouvé le fémur allongé après des irritations portant uniquement sur le tibia; mais cet allongement est toujours très peu marqué. D'après notre propre observation, on ne le rencontre que très exceptionnellement à un degré qui puisse influer d'une manière sensible sur la longueur totale du membre.

Ces deux modes d'allongement sont bien différents l'un de l'autre, et on les distingue très bien dans les pièces expérimentales.

L'os atteint d'allongement atrophique est plus mince, plus droit, moins sinueux, plus léger que l'os du côté sain, tandis que l'os qui a éprouvé l'allongement hypertrophique, par un effet sympathique ou par suite d'une congestion active, a la structure d'un os normal. C'est un os hypertrophié par la présence d'une irritation siégeant sur un autre point du squelette, et qui, à part une légère augmentation en longueur et quelquefois en épaisseur, a les caractères anatomiques de l'os sain.

Mais s'il est facile de distinguer ces os sur la table d'amphithéâtre, on ne peut le faire au milieu des tissus vivants, et, dans certains cas, on est

1. *Experiment. Studien ueber das normale und pathol. Waehsthum der Knochen.* Leipzig, 1875. — Haab a constaté l'allongement sympathique du fémur après la fracture ou la périostite du tibia. Il fait remarquer que cet effet se produit tardivement et qu'il faut trois mois environ pour qu'il devienne appréciable chez les mammifères. Chez les pigeons, il deviendrait apparent au bout de trois semaines.

obligé de rester dans le doute. Ce qui permet d'admettre sur le vivant l'allongement atrophique, c'est la moindre épaisseur de l'os, lorsqu'on peut la constater à travers les parties molles, et la coexistence d'autres atrophies dans les divers tissus du membre ou dans d'autres parties de son squelette.

Ces deux variétés d'allongement peuvent persister ou disparaître; mais nous ne pouvons rien préciser à cet égard. L'allongement hypertrophique, par sympathie, a été trop rarement observé pour qu'on sache comment il se comporte. Théoriquement il paraît devoir être plus stable que l'allongement atrophique. Mais, chez les jeunes sujets qui ont beaucoup à grandir, la différence de longueur peut s'équilibrer au bout de quelques années, quand l'épine qui entretenait l'irritation a disparu. Nous nous bornons, du reste, à signaler ici cet allongement hypertrophique par sympathie. Il est rare et nous ne l'avons jamais encore constaté dans les autopsies d'anciens réséqués. L'allongement atrophique est celui qu'on observe généralement et qui mérite surtout notre attention au point de vue des résections.

Cet allongement de l'os situé, soit au-dessus, soit au-dessous du siège de la résection, peut compenser dans une certaine mesure le déficit osseux.

Si les troubles de nutrition des membres réséqués augmentent l'atrophie due à la soustraction des cartilages de conjugaison, la persistance d'un point d'irritation dans l'os réséqué peut produire un effet contraire, et activer l'accroissement du cartilage de conjugaison de l'autre extrémité de l'os.

Mais ici, il y a des distinctions à établir. La persistance de la suppuration dans le foyer de la résection articulaire, la récidive des fongosités et de l'arthrite sont des causes permanentes de l'atrophie réflexe. Quand le retour de ces accidents empêche le membre de fonctionner, l'atrophie s'accentue et s'opère d'autant plus rapidement qu'il y a plus de douleur et que l'immobilité doit être plus sévèrement gardée. Il se passe là ce qu'on constate journellement dans les arthrites avant toute intervention chirurgicale.

Cette cause neutralise souvent, mais non d'une manière constante, l'influence que la persistance d'un foyer d'irritation, intra-osseux ou sous-périostique, développé dans un point quelconque d'un os, peut avoir sur l'accroissement longitudinal de cet os. Dès que ce foyer n'empêche pas le fonctionnement du membre, ne met pas obstacle aux mouvements de la néarthrose, il peut exercer une irritation indirecte sur le cartilage de conjugaison restant et activer la prolifération de ses éléments ossifiables.

Nous devons rappeler ici notre théorie de l'irritation directe et indirecte des cartilages de conjugaison. L'irritation directe, celle qui porte

immédiatement sur leurs éléments anatomiques, ralentit leur prolifération et retarde ou arrête l'accroissement de l'os, selon le degré de son intensité. L'irritation indirecte, au contraire, celle qui s'exerce à distance par l'intermédiaire du périoste et de la moelle, est le moyen le plus puissant pour activer la prolifération des éléments cartilagineux et la rendre féconde au point de vue de l'accroissement longitudinal de l'os. D'où nous devons penser que la persistance d'un foyer d'ostéite pourra contre-balancer dans une mesure calculable les effets de la soustraction du cartilage de conjugaison après certaines résections. Mais nous avons déjà fait remarquer (chap. x) que cette action était très incertaine et restait le plus souvent sans effet appréciable.

Nous trouvons la principale raison de ces différences dans le résultat fonctionnel procuré par la résection. S'il ne s'est pas reformé une néarthrose solide et mobile, c'est-à-dire fonctionnant d'après son type normal, les irritations locales de l'os resteront stériles, à moins qu'elles ne persistent longtemps et avec un degré d'intensité suffisant. L'atrophie par inactivité fonctionnelle ou l'atrophie réflexe annihileront l'effet de ces irritations locales et le squelette ne grandira pas (Voy. *Introduction*, p. 115).

Les différents os du membre supérieur ne se comportent pas de la même manière en présence des causes qui, indépendamment de la soustraction du cartilage de conjugaison, peuvent activer ou ralentir leur accroissement après une résection. Si les causes atrophiantes se font surtout sentir sur les segments éloignés du tronc, les causes hyperostosantes trouvent un terrain plus favorable sur les os plus rapprochés du centre circulatoire. C'est sur l'humérus surtout que nous avons constaté, soit avant, soit après l'opération, des allongements dont nous sommes mieux à même aujourd'hui d'expliquer le mécanisme.

C. DE L'ALLONGEMENT DE L'HUMÉRUS APRÈS LES RÉSECTIONS DU COUDE CHEZ LES ENFANTS. — HYPERPLASIE COMPENSATRICE DU CARTILAGE DE CONJUGAISON SUPÉRIEUR. — INSUFFISANCE DE LA NÉOFORMATION LONGITUDINALE AU NIVEAU DE L'EXTRÉMITÉ INFÉRIEURE. — CONDITIONS ET DEGRÉ DE L'HYPERPLASIE COMPENSATRICE DANS LES DIVERS OS DU MEMBRE; SON ABSENCE APRÈS LES RÉSECTIONS ULTRA-ÉPIPHYSAIRES DE L'EXTRÉMITÉ FÉCONDE DE L'OS, A L'ÉPAULE ET AU POIGNET.

Chez un de nos réséqués du coude dont nous avons rapporté l'autopsie (chap. XIII, p. 314), nous avons signalé un léger allongement de l'humérus, relativement au côté sain, bien que nous eussions, sept ans avant, retranché 3 centimètres de cet os. N'ayant pas pu mesurer les deux humérus après dissection, puisqu'on ne nous avait accordé qu'une autopsie partielle, nous étions resté dans le doute sur l'exactitude de nos mensurations. Ces mensurations avaient été prises cependant par

plusieurs observateurs différents, et leur moyenne nous donnait une différence de quelques millimètres en faveur de l'humérus opéré.

En négligeant cette différence et en admettant seulement l'égalité entre les deux os, nous nous demandâmes immédiatement si la reproduction de la partie enlevée avait été exubérante; mais, au lieu de trouver une plus grande reproduction en hauteur, nous constatâmes seulement une couche nouvelle atteignant à peine trois centimètres d'épaisseur. Il y avait donc tout au plus compensation, et, quelque faible que puisse être l'accroissement longitudinal par le cartilage inférieur ou accessoire, enlevé par la résection, il n'était pas admissible que ce cartilage, laissé intact sur le membre sain, y fût resté stérile depuis l'âge de dix ans. Comment donc l'humérus avait-il pu grandir? Il aurait pu y avoir sur le membre malade un allongement de l'humérus antérieur à l'opération, comme nous l'avons déjà constaté chez plusieurs sujets; mais nous n'en étions pas certain, car l'observation était muette à cet égard, et nos souvenirs n'étaient pas assez précis. Y avait-il un accroissement compensateur dû à l'hyperplasie du cartilage de conjugaison supérieur? C'était probable; mais dans l'impossibilité où nous étions d'éclaircir le fait, nous avons entrepris des expériences que nous allons exposer. Un autre point était à remarquer dans cette autopsie. L'humérus seul avait récupéré sa longueur; le radius et le cubitus étaient sensiblement plus courts, et la main un peu plus petite, bien que le sujet eût recouvré un coude très régulièrement articulé et un membre très fort. Nous avions déjà constaté sur le vivant, chez plusieurs sujets, ce retard relatif des os de l'avant-bras, bien que nous eussions pris les mêmes précautions pour conserver le périoste des divers os réséqués.

Pour résoudre les questions que soulevait cette autopsie, nous avons fait diverses expériences sur le chien et le lapin. Voici celles qui ont trait au membre supérieur.

Chez de jeunes animaux, nous plantons des clous de plomb sur les deux membres, à droite et à gauche, au milieu de l'humérus d'une part, du radius ou du cubitus de l'autre. Nous laissons guérir la petite plaie nécessitée par cette opération; puis, au bout de quelques jours, nous pratiquons la résection totale du coude d'un côté, en laissant l'autre intact, et nous notons exactement à quelle distance du clou les divers os ont été sectionnés. Nous sacrifions l'animal quelques mois après, lorsqu'il a eu le temps de grandir notablement, et voici ce que nous constatons :

L'humérus du côté opéré peut être aussi long que l'humérus du côté sain, surtout quand on a conservé avec soin le périoste, mais la longueur qu'il a gagnée n'est pas due à la reproduction d'une masse osseuse égale à la partie enlevée, et à plus forte raison supérieure à cette partie,

Elle est due à un accroissement compensateur opéré par le cartilage de conjugaison supérieur de l'humérus.

Ce qui le prouve, c'est la mensuration du clou dans les deux humérus. Le clou est beaucoup plus éloigné de la tête humérale du côté réséqué que du côté sain, et, comme il n'a pas pu se déplacer lui-même (toutes précautions ayant été prises contre sa chute dans le canal médullaire), l'extrémité supérieure de l'humérus n'a pu s'éloigner de lui que par la formation de couches nouvelles plus abondantes au niveau du cartilage de conjugaison supérieur.

C'est là un fait que nous n'avions pas constaté dans nos expériences antérieures et qui nous paraît de la plus haute importance pour la détermination du mode de croissance des os réséqués. Il prouve que ce n'est pas tant par la reproduction de la partie enlevée que par un accroissement supplémentaire, dû à l'hyperplasie du cartilage supérieur, que l'équilibre s'établit. Nous pouvions, du reste, déjà soupçonner la théorie, dès que le fait de l'égalité des humérus était constaté, car nous savons que si, peu de temps après l'opération, la partie reproduite peut être égale à la partie enlevée, elle est bientôt au-dessous de la partie analogue du membre sain, puisqu'elle ne grandit plus ou presque plus, dans les cas les plus favorables.

Si nous examinons ensuite les os de l'avant-bras, nous trouvons des résultats différents : l'accroissement compensateur est insignifiant, et peut même être remplacé par un arrêt d'accroissement, malgré le retour des principales fonctions du membre. L'irritation traumatique et l'excitation fonctionnelle sont insuffisantes pour combattre les causes d'atrophie. Dans les observations expérimentales que nous rapportons plus loin, le surplus d'accroissement ne s'est élevé qu'à un millimètre dans un cas, et a fait complètement défaut dans l'autre, quoique cependant nous eussions laissé à ces os leur cartilage de conjugaison principal. Ce fait nous explique pourquoi chez l'homme, après des résections du coude portant à peu près également sur l'humérus et les os de l'avant-bras, ces derniers restent plus courts; ils subissent particulièrement l'influence atrophique qui, toutes choses égales d'ailleurs, se prononce d'autant plus que la partie est plus éloignée du tronc.

Voici, du reste, ces deux expériences, faites l'une sur le lapin, l'autre sur le chien, qui montreront comment se comportent l'humérus et les os de l'avant-bras après des résections du coude pratiquées sur de jeunes sujets. Elles montrent d'une manière évidente un excès d'accroissement longitudinal de l'humérus du côté de la résection.

Expérience I. — Lapin de un mois et demi. — *Le 29 novembre* 1887, on mesure les os du membre supérieur :

Humérus,	52^{mm}
Cubitus,	53^{mm}

et de chaque côté, on plante des clous de plomb sensiblement au milieu des diaphyses, soit :

pour les humérus, à 26mm de chaque extrémité;
pour les cubitus, à 26mm,5 de chaque extrémité.

Le 17 *décembre* 1887, on fait la résection sous-périostée des extrémités supérieures

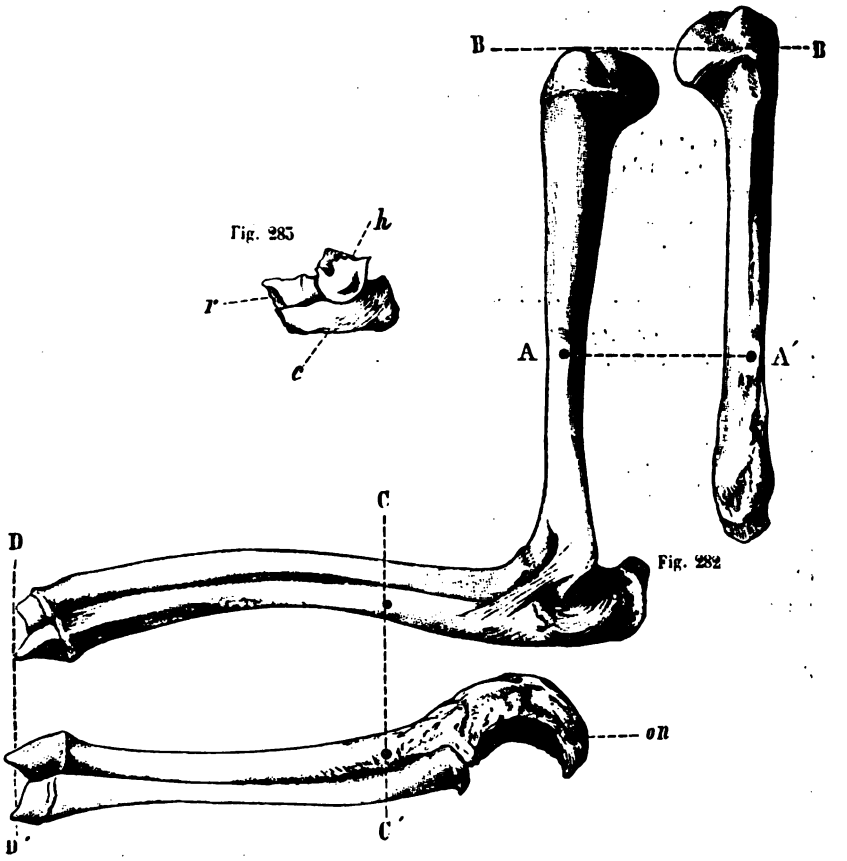

Fig. 282 et 283. — Figures démontrant le surplus d'accroissement longitudinal par le cartilage supérieur de l'humérus après une résection du coude chez le lapin. Cet excès d'accroissement équivaut au tiers de l'accroissement physiologique durant la durée de l'expérience. La figure 282 représente le membre sain et le membre opéré ; la fig. 283, les portions osseuses enlevées dans la résection du coude qui avait été faite sous-périostée au niveau du cubitus et du radius, extra-périostée au niveau de l'humérus. De là l'explication de la belle reproduction qu'on constate sur le crochet olécrânien, et l'absence de reproduction au niveau de la poulie humérale.

AA' — Niveau des clous plantés au milieu de l'humérus.
BB' — Niveau de l'extrémité supérieure de l'humérus sain; ce qui dépasse cette ligne dans la figure de droite indique le surplus d'accroissement longitudinal de l'humérus réséqué.
CC' — Niveau des clous plantés au milieu du cubitus.
DD' — Niveau de l'extrémité inférieure du cubitus du côté sain ; le cubitus du côté réséqué présente un allongement d'un millimètre environ.

du cubitus et du radius droits, et non sous-périostée pour l'humérus droit. Les hauteurs enlevées sont les suivantes :

Humérus, 9mm
Cubitus, 18mm
Radius, 6mm

30 *mars* 1888. — L'animal se sert depuis longtemps de son membre pour la marche, mais appuie sur sa face externe, la patte fléchie et portée en dedans. On sacrifie le lapin et on prend les mensurations suivantes.

Du clou de plomb à l'extrémité supérieure de l'humérus :

Côté sain, 40mm
— réséqué, 47mm

il y a donc eu, par l'extrémité réséquée, un accroissement plus grand de 7 millimètres qui représente le tiers de l'accroissement physiologique : l'os sain a grandi par cette extrémité de 14 millimètres (26 + 14 = 40) ; l'os opéré, de 21 (26 + 21 = 47).

Du clou à l'extrémité de l'apophyse styloïde du cubitus :

Côté sain, 49mm
— réséqué, 50mm

soit un accroissement de 1 millimètre plus fort que du côté sain.

L'os opéré tout en étant plus long, est resté, comme dans les cas déjà indiqués d'allongement atrophique, plus grêle que l'os sain. Il est en même temps plus droit, et ses saillies sont moins accusées.

La figure 282 permet d'apprécier immédiatement l'excès d'accroissement qui se produit à l'extrémité supérieure de l'humérus, et qui ne peut être du qu'à une hyperplasie du cartilage de conjugaison correspondant. Cette hyperplasie compense une partie du déficit osseux résultat immédiat de la résection, et, dans le cas présent, ce déficit n'a pu être comblé par la reproduction de l'extrémité inférieure de l'humérus, puisque nous avons intentionnellement enlevé le périoste à ce niveau.

Le degré de cet accroissement compensateur varie suivant les différents sujets, et la proportion que nous signalons dans l'observation précédente ne doit pas être acceptée comme une moyenne. Elle est un peu moindre dans l'expérience II, et nous l'avons trouvée beaucoup plus faible dans certains cas, surtout lorsque le résultat fonctionnel de la résection avait été défectueux.

Expérience II. — Sur un chien de six semaines, on plante le 3 juillet 1887 des clous de plomb dans la diaphyse de l'humérus à :

et à : 35mm,5 de l'extrémité supérieure,
39mm,5 de son extrémité inférieure,
40mm de chaque extrémité du cubitus.

Puis on fait la résection du coude, très imparfaitement sous-périostée. Les hauteurs enlevées sont :

Humérus, 22mm
Cubitus, 27mm,5
Radius, 10mm

Dans la même séance, on plante de l'autre côté des clous diaphysaires :

à 37mm de chaque extrémité de l'humérus ;
à 37mm de l'extrémité supérieure du cubitus ;
et 43mm de son extrémité inférieure.

Le 15 *novembre* 1887, l'animal est sacrifié; il se servait de son membre réséqué sans peine aucune, mais il avait cependant un équinisme prononcé.

On prend alors les mensurations suivantes :

Les humérus se sont accrus par leur extrémité supérieure :

Côté sain, 43mm
— réséqué, 52mm,5

soit un excès d'accroissement de 9mm,5 par l'extrémité non réséquée.

Les cubitus ont grandi par leur extrémité supérieure, de :

Côté sain, 58mm
— réséqué, 56mm

il y a donc, contrairement à ce qui existe pour l'humérus, un léger arrêt d'accroissement par l'extrémité non réséquée, bien qu'elle contienne le cartilage principal de l'accroissement longitudinal.

Comme dans l'expérience précédente, l'humérus allongé est plus mince, plus droit et présente les caractères de l'allongement atrophique.

Des expériences analogues nous ont démontré un autre fait aussi important pour l'accroissement du membre supérieur. Si l'humérus est susceptible d'éprouver un accroissement compensateur après la résection de son extrémité inférieure, il ne présente rien de semblable après la soustraction de son cartilage supérieur. Quand on retranche son extrémité scapulaire avec le cartilage de conjugaison qu'elle contient, il ne grandit pour ainsi dire plus ; il ne s'accroît du moins que d'une manière insignifiante par l'action de son cartilage inférieur, qui ne subit pas d'hyperplasie compensatrice. C'est son cartilage le plus fécond qui ressent seul cette excitation hyperplasique ; son cartilage accessoire ou à fécondité limitée reste stérile.

De là une nouvelle démonstration de la gravité des résections de l'épaule au point de vue de l'accroissement ultérieur du membre. Le cartilage de conjugaison supérieur, qui est naturellement le plus fécond, est le seul qui puisse, après le rétablissement des fonctions du membre, acquérir une suractivité compensatrice.

Comment expliquer cette activité nouvelle dans un cartilage éloigné de l'extrémité réséquée. Ce ne peut être que le mécanisme de l'excitation indirecte de ce cartilage, due à l'irritation qui est la conséquence du traumatisme et des processus plastiques qu'il a provoqués. Mais cet accroissement longitudinal n'entraîne pas une augmentation de volume et de poids de la partie ainsi allongée. Cette partie est plus étroite que la partie saine et représente un volume moindre ; elle est en même temps d'un poids plus faible. *Elle présente ainsi tous les caractères distinctifs de l'allongement atrophique.* Comme dans les descriptions que nous avons déjà données des os ayant éprouvé ce dernier mode d'allongement, l'humérus est plus grêle, plus droit ; ses saillies sont moins accusées. Si l'accroissement par le cartilage de conjugaison a été surexcité, *l'accroissement périostique, ou en épaisseur, s'est trouvé notablement ralenti.* En coupant, au niveau du clou et dans des condi-

tions aussi comparables que possible, les deux humérus du lapin de l'expérience I, nous avons vu que l'os opéré, quoique plus long de 7 millimètres, pèse 40 centigrammes de moins ($2^{gr},87$, contre $3^{gr},27$). Il a en même temps un volume un peu moindre ($2^{cmc},308$ contre $2^{cmc},449$). D'où nous concluons que l'hypertrophie n'est qu'apparente, et qu'il y a en réalité une atrophie relative, due au ralentissement de l'accroissement en épaisseur.

Quoi qu'il en soit de la théorie, le travail compensateur se produit après la résection du coude, et nous pouvons comprendre à présent comment un humérus privé de son extrémité inférieure par une résection, peut, au bout de quelque temps, compenser une partie et même la totalité du déficit qu'il a subi.

Quelles que soient la réalité de cette action compensatrice et sa fréquence dans les résections pratiquées chez les animaux sains, il ne faudrait pas la considérer comme constante chez l'homme. Loin de là, dans les résections pathologiques, les troubles trophiques antérieurs à l'opération ont changé tellement les conditions de la nutrition du membre que l'irritation indirecte du cartilage fécond ne peut produire d'hyperplasie appréciable et que les causes atrophiantes continuent à prédominer. De là un arrêt plus ou moins marqué de la totalité du squelette du membre et, comme conséquence des mêmes causes, l'impossibilité pour les muscles d'atteindre jamais le volume des muscle du côté sain. Cette atrophie, comme nous l'avons déjà dit, ne disparaît jamais complètement[1].

1. M. Mondan a recherché cliniquement et expérimentalement le degré relatif de l'atrophie musculaire, ou plutôt de la diminution de circonférence du membre, après les diverses résections des grandes articulations du membre supérieur. Malheureusement on ne peut mesurer sur le vivant, et en dehors des dissections, que l'atrophie apparente et non l'atrophie réelle des muscles, à moins qu'il ne s'agisse de sujets maigres et secs. Voici une note qu'il nous a remise sur le résultat de ses recherches.

« Suivant le siège de la résection, tel ou tel segment du membre est plus ou moins atrophié. Dans la résection du coude, c'est toujours le bras, et la différence de sa circonférence comparée à celle du bras sain dans un point strictement le même, peut être du tiers.

Tous cas réunis, je trouve les variations suivantes dans la circonférence des différents segments du membre :

Pour les résections du coude :		
	Atrophie de l'épaule,	1/12,4.
	— du bras,	1/7,63.
	— de l'avant-bras,	1/12,68.
Pour les résections de l'épaule :		
	Atrophie de l'épaule,	1/8,2.
	— du bras,	1/11,19.
	— de l'avant-bras,	1/12,86.
Pour le poignet :		
	Atrophie de l'épaule,	1/15,3.
	— du bras,	1/12,66.
	— de l'avant-bras,	1/7,90.

Ces chiffres, résultat de mensurations faites sur des sujets pris au hasard, confirment ce que

L'intervention des diverses influences que nous venons d'examiner explique les résultats contradictoires qu'on constate dans des faits en apparence semblables. Ces influences peuvent se neutraliser et rester par cela même sans effet. Il est impossible de prévoir et de déterminer *a priori* le rôle qu'elles joueront, surtout en ce qui concerne les atrophies réflexes et les processus de réaction. Mais nous savons que la reconstitution de l'articulation enlevée et le retour des fonctions du membre sont les meilleures conditions pour prévenir l'atrophie générale de l'os et susciter les hyperplasies compensatrices[1].

Les résections diaphysaires peuvent donner lieu aux mêmes hyperplasies compensatrices du côté des cartilages de conjugaison. Nous avons vu qu'après une résection de la diaphyse humérale, sur une étendue de 4 centimètres, il s'était produit à la longue une compensation de près de 2 centimètres (chap. XII, p. 160). Le rétablissement de la continuité de l'os et le retour des fonctions du membre sont toujours la condition nécessaire à l'apparition de cette hyperplasie compensatrice. S'il reste une pseudarthrose entre les fragments réséqués, et si l'inactivité fonctionnelle en est le résultat, les cartilages de conjugaison éprouvent, au lieu d'une hyperplasie compensatrice, une diminution de leur activité physiologique.

l'on devait supposer *a priori*, mais ils ne peuvent cependant pas donner la notion exacte de la réalité et ne doivent être acceptés que comme une approximation.

Les autopsies me manquent pour apprécier les questions de l'atrophie maximum par rapport aux extenseurs et aux fléchisseurs. Sur des pièces expérimentales, j'ai trouvé, après la résection de l'épaule, une atrophie de 0gr,30 par gramme de muscle sur les extenseurs, tandis que sur les fléchisseurs, elle montait à 0gr,36 par gramme. D'autre part, dans une résection expérimentale du coude, je trouve que le long abducteur du bras (biceps) présente une atrophie de 1/2,4 et le triceps de 1/2,2. Dans le même cas, l'atrophie des divers muscles rotateurs de l'épaule varie entre 1/3 et 1/4, tandis que, pour une résection de l'épaule, l'atrophie de ces mêmes muscles se trouve de 1/2,25, 1/2,33 et de 1/3,15. Pour une résection diaphysaire du cubitus, l'atrophie des muscles de l'épaule oscille entre 1/21 (sous-scapulaire) et 1/2,5 (sous-épineux), tandis qu'elle est pour le petit rond de 1/6,33 et pour le sus-épineux de 1/5. Il est à peu près impossible, chez l'animal de disséquer isolément la portion deltoïdienne du trapèze, pour la peser comparativement. Il n'est pas moins vrai que, chez l'homme, c'est assurément le muscle qui est le plus rapidement la proie de l'atrophie, dans les lésions de l'épaule, ou peut-être celui sur lequel elle est le plus vite et le mieux apparente.

Quoi qu'il en soit, j'ai toujours été extrêmement frappé de l'inégale répartition de l'atrophie ; dans l'examen des extenseurs et des fléchisseurs, je ne crois pas que le dernier mot ait été dit, et ce n'est pas, en tout cas, au membre supérieur qu'on pourrait trancher la question ; la complexité des mouvements dont il jouit (rotation surtout) s'oppose à cette recherche qui, bien plus utilement, doit être faite sur la cuisse et la jambe. En tout cas je pense, en généralisant ma manière de voir, que, toutes choses égales d'ailleurs, les muscles sont frappés proportionnellement à leur masse; ceci se rapproche beaucoup d'ailleurs de l'opinion émise par M. Pozzi, que l'atrophie est proportionnelle à l'importance physiologique du muscle qu'elle envahit. »

1. Ceci paraît en désaccord avec la théorie de la diminution de pression comme cause première de l'allongement atrophique, mais la contradiction n'est qu'apparente, car, dans tout membre qui a subi une résection articulaire, la pression réciproque des os est pendant quelque temps annihilée ou considérablement diminuée, et reste longtemps, si ce n'est toujours inférieure à l'état normal. L'irritation indirecte du cartilage, combinée à la diminution de pression, nous paraît toujours la théorie la plus rationnelle.

Malgré le fait que nous avons cité, la diminution de longueur des os réséqués est la règle, et l'on doit n'accepter qu'avec la plus grande réserve les observations dans lesquelles on signale l'égalité des membres après les résections ultra-épiphysaires des articulations. Quand il n'y a pas eu avant l'opération ou qu'il ne reste pas dans l'os une épine irritative, capable d'entretenir une activité anormale dans les cartilages d'accroissement, le raccourcissement s'accentue graduellement dans la majorité des cas et devient de plus en plus évident à la mensuration après les résections pour ostéo-arthrite pratiquées dans l'enfance. L'irritation indirecte, quelque éloigné que soit le point osseux qui en est le siège, *produit régulièrement l'hyperplasie des cartilages d'accroissement quand l'os est entier;* mais elle est exceptionnelle et demande des conditions spéciales pour se produire quand l'os a perdu une partie de sa longueur, soit par la résection d'une de ses extrémités, soit par une mutilation quelconque.

FIN DU TOME DEUXIÈME.

TABLE DES MATIÈRES

DU TOME DEUXIÈME.

DEUXIÈME PARTIE

RÉSECTIONS EN PARTICULIER

SECTION PREMIÈRE

DES RÉSECTIONS DU MEMBRE SUPÉRIEUR

CHAPITRE XI. — De la résection de l'épaule et des diverses opérations conservatrices qu'on peut pratiquer sur cette articulation. 4

§ Ier. — Historique de la résection de l'épaule. — Imperfection des anciens procédés et insuffisance des résultats obtenus avant la méthode sous-périostée. 5

§ II. — Technique de la résection de l'épaule. — Description des procédés opératoires. 11

A. — De l'articulation de l'épaule considérée au point de vue des résections. — Structure de la tête humérale aux divers âges. — Direction du cartilage de conjugaison. 11

B. — Procédés opératoires applicables à la résection de la tête humérale et à la résection totale de l'épaule. 15

1° Procédé d'élection pour la résection de l'extrémité supérieure de l'humérus. 17

2° Autres procédés de la méthode sous-périostée applicables à la résection totale de l'épaule et à certains cas particuliers. — Esquillotomie, résections partielles; extraction des projectiles enfoncés dans la tête humérale. . . . 22

C — Pansement et traitement consécutif de la résection de l'épaule. 29

1° Modifications du pansement selon la nature de la lésion. — Réunion immédiate et cicatrisation aseptique. 29

2° Appareil de contention; position à donner au membre. 30

3° Traitement consécutif; électrisation hâtive du deltoïde; mobilisation de l'articulation; mouvements d'abduction, de rotation de l'humérus. . . . 32

§ III. — Indications de la résection de l'épaule et des autres opérations conservatrices applicables à cette région. 36

A. — De la résection de l'épaule dans les ostéo-arthrites aiguës ou chroniques. 36

1° De la suppression de la tête humérale pour faire cesser les accidents infectieux de l'arthrite suppurée. — Insuffisance et danger des simples incisions et des excisions trop économiques. 36
2° Ostéite épiphysaire et juxta-épiphysaire de la tête humérale envisagée au point de vue de la résection. — Scapulalgie glénoïdienne. 37
3° Indications de la résection de la tête humérale aux divers âges de la vie. 40
4° Des résections longitudinales de la tête humérale et de leur influence sur l'accroissement ultérieur de l'os. — Comparaison des résections longitudinales épiphyso-diaphysaires avec les destructions partielles du cartilage de conjugaison au point de vue de l'allongement de l'os. 41
5° De la résection de l'épaule dans certaines formes d'ostéite non suppurée. — Tubercules centraux de la tête ; carie sèche ; ostéite atrophique des adolescents. 44
B. — Des résections traumatiques de la tête humérale dans la chirurgie civile et dans la chirurgie d'armée. 45
1° Du traitement des plaies avec fracture ou luxation de l'articulation scapulo-humérale. — Fractures comminutives par arme à feu. — Cas qui réclament la résection. — Résection immédiate et résection retardée. . . . 46
2° Manière de pratiquer les résections dans les fractures comminutives de la tête humérale. — Esquillotomie et résection typique. 48
3° Du degré de régénération osseuse qu'on doit attendre après les résections de la tête humérale aux diverses périodes de la blessure. — Amélioration du rendement ostéogénique des résections primitives par le fait de l'antisepsie. 50
4° Des fractures comminutives de l'extrémité supérieure de l'humérus avec fissures et esquilles se prolongeant jusqu'à la partie inférieure de l'os ; cas dans lesquels la moitié ou les trois quarts de l'humérus sont réduits en esquilles nombreuses. — Indications de la résection et de l'amputation. — Désarticulations sous-périostées et amputation dans la continuité du bras totalement ou partiellement désossé. — Résection de l'épaule avec amputation du bras dans la continuité. 52
C. — Indications de la résection de l'épaule dans les affections néo-plasiques. . . 55
D. — Indications des résections orthopédiques de l'épaule. 59
1° De la résection de l'articulation de l'épaule dans les cas d'ankylose. — Ostéotomie sous-trochitérienne. — Résection cunéiforme. 59
Procédés pour la résection de l'épaule ankylosée. 65
De l'ostéotomie et de la résection cunéiforme sous-trochitériennes dans les cas d'ankylose en mauvaise position. 66
2° De la résection de l'épaule dans les cas de luxations irréductibles. . . 67
3° De la production d'une ankylose de l'épaule par avivement des surfaces articulaires dans les cas de laxité extrême de l'articulation à la suite de la paralysie du deltoïde. . . . . .

§ V. — Des moyens de réparer ou de pallier les résultats défectueux des résections de l'épaule.. 7
1° Membres flottants par défaut de régénération osseuse. — Appareils de soutien et opérations réparatrices. 78
2° Articulations enraidies par l'exubérance ou l'irrégularité de l'ossification nouvelle. 81

§ VI. — Des résultats orthopédiques et fonctionnels fournis par les résections de l'épaule. 81
A. — Rapports de la tête humérale dans les néarthroses obtenues par la résection sous-périostée ; reconstitution d'une articulation énarthrodiale ; variétés anatomiques ; forme du moignon de l'épaule ; relief deltoïdien. 85
B. — Etat fonctionnel du membre ; mouvements propres de l'articulation huméro-glénoïdienne. — Observations de résections anciennes. 93

§ VII. — Statistique personnelle. — Statistiques antérieures. — Résultats généraux. 116

CHAPITRE XII. — Des résections de la diaphyse de l'humérus et des diverses opérations conservatrices qu'on y pratique. — Opérations applicables aux lésions de la totalité de l'os. 124

§ Ier. — **Historique. — Rareté relative des résections proprement dites de la diaphyse humérale. — Faits de Larghi. — Résultats de la guerre d'Amérique.** 124

§ II. — **Manuel opératoire des résections et des autres opérations conservatrices qui se pratiquent sur la diaphyse de l'humérus.** 127

A. — De la résection partielle ou totale de la diaphyse de l'humérus occupant sa place normale. 127

B. — Procédés applicables aux résections latérales, à l'évidement et à la trépanation de l'humérus. 130

§ III. — **Indications des résections dans les lésions traumatiques de la diaphyse humérale. — Fractures et disjonctions diaphysaires.** 131

A. — Fractures par armes à feu; fractures avec issue des fragments à travers la peau. 132

B. — De la résection dans les décollements diaphysaires de l'humérus. — Cas où la réduction doit être opérée; drainage préventif de la gaine périostique au point opposé à sa déchirure. — Lésion des vaisseaux et nerfs voisins. — Cas de mort foudroyante 28 jours après la résection, due probablement à la déchirure de l'artère humérale par une pointe osseuse. 138

§ IV. — **Des résections et autres opérations conservatrices dans les ostéites aiguës ou chroniques de la diaphyse humérale. — De l'ablation de l'humérus tout entier.** 141

A. — Ostéites aiguës de l'humérus; ostéites de la période de croissance. — Ostéites juxta-épiphysaires supérieure et inférieure; pandiaphysite; ostéite bipolaire. — Ostéites aiguës infectieuses des adultes. 141

B. — Nécrose invaginée de la diaphyse humérale. — Lésions hyperplasiques consécutives à l'ostéite nécrotique. — Hyperostose. — Manière de traiter les reliquats de l'inflammation aiguë. — Erreurs des chirurgiens qui ont réséqué toute l'épaisseur de la diaphyse humérale en pareil cas. — Utilité des trépanations multiples et étagées tout le long de la diaphyse humérale. 148

C. — Des opérations applicables aux ostéites chroniques et aux lésions tuberculeuses de la diaphyse humérale. 152

D. — Du traitement opératoire des ostéites de l'humérus caractérisées par la persistance et l'intensité de la douleur. — Ostéite névralgique ou ostéalgie rebelle. 153

§ V. — **Des résections de la diaphyse humérale dans les cas d'exostose et de lésion néoplasique bénigne.** 156

§ VI. — **De l'influence des résections diaphysaires de l'humérus sur l'accroissement ultérieur de l'os. — Hyperplasie compensatrice des cartilages de conjugaison, après les pertes de substance de la diaphyse suivies d'une réunion immédiate des fragments osseux.** 161

§ VII. — **Des résections orthopédiques de la diaphyse humérale.** 163

A. — Pseudarthroses; interposition musculaire et nerveuse. — Procédé pour faciliter la soudure des bouts réséqués; double collerette périostique. . . . 163

B. — Danger des lésions des nerfs dans les opérations de pseudarthrose de l'humérus; section du radial; moyen de mettre ce nerf à l'abri d'un accident opératoire. 167

C. — Résections et ostéotomies pour cals vicieux. — Dégagement des nerfs englobés dans le cal. 168

§ VIII. — **Résection préliminaire de l'humérus dans le but de pratiquer la suture nerveuse, après une perte de substance d'un nerf ou la cicatrisation à distance de ses bouts, ou bien pour faciliter le rapprochement des muscles après de larges pertes de substance de ces organes.** 172

§ IX. — **De l'excision du moignon saillant après l'amputation du bras. Des causes spéciales qui amènent la saillie consécutive de l'os après les amputations du bras pratiquées dans le jeune âge; continuation de l'accroissement de l'humérus par le cartilage conjugal supérieur.** . . 173

Addition au chapitre XII. 175

CHAPITRE XIII. — DE LA RÉSECTION DU COUDE ET DES DIVERSES OPÉRATIONS CONSERVATRICES QU'ON PEUT PRATIQUER SUR CETTE ARTICULATION. 179

§ Ier. — **Historique. — Insuffisance et défectuosités fondamentales des anciens procédés. — Changement complet dans les résultats depuis l'adoption de la méthode sous-périostée.** 180

§ II. — **Manuel opératoire de la résection du coude et des opérations plus économiques applicables à cette articulation.** 187

A. — Considérations anatomiques sur l'articulation du coude envisagée au point de vue de la résection. — Constitution des extrémités articulaires aux divers âges. 187

1° Rapports des parties qui peuvent être intéressées dans la résection du coude; degré de résistance des différents tissus. 187

2° Constitution des extrémités osseuses du coude aux divers âges. 190

B. — Des procédés applicables aux diverses résections du coude. 192

1° Résection totale du coude. — Procédé applicable aux articulations mobiles dont les os ont leurs rapports normaux et particulièrement aux ostéo-arthrites fongueuses et aux fractures comminutives par armes à feu. . . . 193

2° Remarques pratiques sur la technique de la résection du coude. . . . 197

3° Comparaison de l'incision brisée postéro-externe avec l'incision médiane postérieure, et les diverses incisions longitudinales rétro-olécrâniennes. — Des zones d'incision. 198

4° Des différentes variétés de résections du coude suivant le niveau où les os ont été sectionnés. 203

5° Procédés pour la résection semi-articulaire et les résections partielles du coude.. 204

Résection semi-articulaire supérieure ou humérale du coude. 204

Résection semi-articulaire inférieure ou anti-brachiale du coude. . . . 205

Résections partielles du coude. 206

6° Procédés applicables aux ankyloses osseuses du coude. 206

7° Procédés applicables aux luxations irréductibles. — Résections semi-articulaires et résections totales. — Limites de la résection. 210

C. — De la résection temporaire de l'olécrâne pour explorer l'articulation et en exciser les parties altérées. 212

D. — Du modelage des extrémités réséquées et de la conservation des saillies osseuses servant aux insertions musculaires. 213

E. — Procédés applicables à l'arthrotomie, à l'abrasion et aux autres opérations économiques qu'on peut pratiquer sur l'articulation du coude. — Syndesmotomie et myo-syndesmotomie pour la réduction des luxations irréductibles. . . 215

§ III. — **Traitement post-opératoire de la résection du coude.** 216

A. — Pansement et traitement de la plaie jusqu'à la cicatrisation complète. . . 216

B. — De la position à donner au membre et des moyens de diriger la reconstitution de la néarthrose. — Temps durant lequel le coude doit être soutenu dans des appareils. 220

C. — Règles de la mobilisation active et passive après la résection du coude. — Abus des mouvements; erreurs répandues à ce sujet. 224

1° Avantages et inconvénients de la mobilisation du coude après les résections; lenteur nécessaire dans la constitution de la néarthrose; danger et inutilité des mouvements tant qu'il y a de la douleur. 225
2° Du moment où l'on doit commencer la mobilisation passive. — Combinaison de la mobilisation active et de la mobilisation passive. — Appareils de mouvements. 226
3° Moyen de traiter les néarthroses déjà enraidies. — Danger de la rupture brusque : cas où elle est applicable. — Amélioration graduelle des néarthroses primitivement enraidies : danger des néarthroses lâches au début ou trop hâtivement mobilisées. 229
§ IV. — **Des indications de la résection du coude**. 231
A. — Indications de la résection du coude et des autres opérations conservatrices dans les arthrites et ostéo-arthrites aiguës ou chroniques. 231
1° De la résection dans les arthrites aiguës suppurées. — Inconvénients des incisions simples au point de vue de l'avenir de l'articulation. 232
2° De la résection du coude dans les arthrites chroniques. — De la valeur des opérations économiques dans les différentes formes de la tuberculose du coude; synovite fongueuse; foyers tuberculeux des extrémités articulaires; lésions osseuses para-articulaires. 233
3° Différence de gravité des lésions fongueuses selon les âges. — Indication des opérations économiques dans la première enfance. — Nécessité de distinguer les formes synoviales des formes osseuses. 236
3° De la résection semi-articulaire dans les ostéo-arthrites fongueuses; rareté relative de ses indications. — Conservation du crochet olécrânien. . 238
4° Du siège des lésions dans les ostéo-arthrites fongueuses. — Lésions osseuses; lésions de la synoviale. — Origine cubitale de la plupart des ostéo-arthrites fongueuses. — Lésions juxta-épiphysaires dans les ostéites aiguës de la période de croissance. — Gravité de l'ostéite juxta-épiphysaire olécrânienne. 239
5° Du niveau où il faut pratiquer la résection des os dans les ostéo-arthrites du coude. — Moyens de limiter l'étendue de la résection. — Rareté des cas qui demandent la résection ultra-bulbaire. 242
B. — Indications des résections traumatiques du coude. — Résections semi-articulaires et résections partielles; résection humérale et cubito-radiale. — Résection simultanée du coude et de l'épaule. — Désarticulation sous-périostée du coude; ablation d'un des os de l'avant-bras dans les moignons d'amputation au-dessus du poignet. 244
C. — Indications des résections orthopédiques du coude : ankyloses; luxations irréductibles. — Difformités congénitales ou acquises. 252
1° Des résections dans les ankyloses osseuses du coude; ankylose rectiligne, ankylose dans la position fléchie. 253
2° Des conditions anatomiques, des diverses ankyloses du coude envisagées au point de vue de la résection. — État des muscles dans les ankyloses anciennes; proportion de l'atrophie dans les différents muscles. — Ossifications parostales; prolongement des ossifications périostiques dans les cloisons et insertions tendineuses péri-articulaires. 260
3° De l'ankylose bilatérale du coude et des indications opératoires qu'elle comporte. 264
4° Des ankyloses congénitales du coude; des particularités qu'elles présentent au point de vue de l'atrophie des muscles. — Résection des deux coudes dans un cas d'ankylose bilatérale sur un enfant de deux ans. . . . 270
5° De la résection du coude dans les luxations irréductibles. — Luxations totales; luxations du radius seul. — De la syndesmotomie sous-cutanée et à ciel ouvert. — Des obstacles à la réduction dus à l'ossification de la gaine périostique décollée dans les luxations. 273
Des luxations du coude qu'on doit traiter par la résection. — Assouplissement graduel des luxations non réduites. — Résultat éloigné des pseudo-réductions obtenues par le décollement du cartilage olécrânien chez les enfants. . . . . .

Indications de la résection totale et de la résection semi-articulaire dans les luxations du coude. 278
Technique opératoire dans le but de prévenir la raideur de la néarthrose, tout en lui assurant une grande solidité. — Inconvénient des résections économiques et des résections modelantes. 284
De la syndesmotomie et de la myotomie péri-articulaires pour la réduction des luxations; conditions favorables aux succès de cette opération; technique opératoire; déformation rapide des extrémités luxées chez les enfants. 285
Luxations isolées de la tête du radius 289
Des obstacles apportés à la réduction des luxations du coude par l'articulation des extrémités luxées avec des masses osseuses nouvelles, formées dans la gaine périostique humérale décollée et entraînée par l'appareil ligamenteux. 292
3° De la résection dans les difformités du coude par rétraction musculaire ou adhérences inextensibles. 296

§ V. — Des moyens de pallier et de réparer les résultats défectueux de la résection du coude. — Appareils prothétiques; opérations correctrices. 297

A. — Des appareils prothétiques applicables après les résections du coude. . . . 297
B. — Des opérations correctrices après la résection du coude pour combattre la raideur ou la trop grande laxité de la néarthrose. 300
1° Excision des saillies ostéophytiques qui font obstacle à certains mouvements; régénération exubérante. 301
2° Opérations destinées à donner de la solidité aux membres flottants et à diminuer les inconvénients du déficit osseux. — Réadaptation et suture des extrémités réséquées dans les néarthroses à mouvements douloureux; causes de ces mouvements douloureux. 303

§ VI. — De la régénération osseuse et de la constitution de la néarthrose après les résections du coude. 304

A. — Nouvelles autopsies de coudes réséqués par la méthode sous-périostée. — Forme et constitution de la néarthrose. — État des muscles; répartition de l'atrophie dans les différents muscles péri-articulaires. — Autopsie d'une femme réséquée à soixante-douze ans et morte trois ans après. 305
B. — Démonstration du processus de la régénération osseuse par les pièces enlevées sur le vivant dans les réexcisions ou résections itératives du coude. . . 327
C. — Autopsies empruntées à divers chirurgiens. 329
D. — Autopsies de résections par la méthode ancienne; absence d'articulation entre les extrémités réséquées. — Fait exceptionnel de Syme. 334
E. — Temps nécessaire à la régénération osseuse après les résections du coude. — Détermination sur le vivant du degré réel de la régénération osseuse. — Causes anatomiques de la variété et de l'irrégularité du processus ossifiant. . . 338
1° Marche de l'ossification; indépendance plus ou moins prolongée des points de réossification condyliens et olécrâniens. — Néoformation latérale et néoformation longitudinale. — Reproduction de la tête radiale. 338
2° Variétés dans la constitution des extrémités osseuses de nouvelle formation. — Causes anatomiques de l'irrégularité du processus ossifiant. 343

§ VII. — Des résultats orthopédiques et fonctionnels de la résection du coude. 344

A. — Examen fonctionnel des néarthroses du coude. 345
B. — Des variétés physiologiques et du degré d'utilité des néarthroses obtenues après la résection du coude. 348
C. — Des changements tardifs qui s'opèrent dans les coudes réséqués. — Anciennes observations. 367

§ VIII. — Des résultats de la résection du coude pratiquée dans diverses conditions, tenant à la nature de la lésion osseuse ou à l'âge du sujet. 375

A. — De la résection du coude chez les tuberculeux et d'une cause particulière de laxité dans les néarthroses qui suivent certaines de ces opérations. — Moyen de concilier les exigences de la méthode sous-périostée avec la nécessité d'enlever tous les tissus dégénérés. — Résection multiple chez les tuberculeux. . 375

Des résections du coude pratiquées chez des sujets tuberculeux qu'il eût été plus rationnel d'amputer. 378

Des résections du coude chez les tuberculeux présentant d'autres arthropathies de même nature; résections multiples simultanées ou successives. 379

B. — Des résections du coude chez les jeunes enfants. 381

C. — Résultat de nos propres résections du coude dans les plaies par armes à feu dans la guerre de 1870-71. — Résection dans un cas de division complète de l'artère humérale par le projectile. — Résection partielle du coude. — Difficulté d'organiser les ambulances militaires au point de vue des résections. . 386

D. — Des résections du coude accompagnées de l'ablation plus ou moins complète des os de l'avant-bras. — Ablation complète de la diaphyse du cubitus. . 396

E. — Des résections itératives ou des réexcisions du coude. — Résections totales; résections isolées du radius. — Danger des réexcisions trop hâtives. 400

Résections itératives dans les cas d'ankylose secondaire. 401

Résections itératives dans les suppurations des anciennes néarthroses à surfaces éburnées. 403

§ IX. — Des troubles trophiques observés après les résections du coude et autres résections du membre supérieur. — Erreurs répandues à ce sujet. 403

§ X. — Statistique. Résultats généraux de la résection du coude dans la chirurgie civile et la chirurgie d'armée. 407

CHAPITRE XIV. — RÉSECTIONS DIAPHYSAIRES DES OS DE L'AVANT-BRAS ET AUTRES OPÉRATIONS CONSERVATRICES. — EXTIRPATION TOTALE. 415

§ Ier. — Historique. Ancienneté de ces opérations; erreurs d'interprétation occasionnées par le titre peu rigoureux des observations. — Date récente des extirpations totales des os de l'avant-bras. — Abus des résections de l'avant-bras dans la guerre d'Amérique. 415

§ II. — Des procédés opératoires pour les résections et l'extirpation totale des os de l'avant-bras. 417

A. — Considérations anatomiques applicables à ces opérations. — Rapports des épiphyses du radius et du cubitus. 417

B. — Résections et extirpations sous-périostées des os de l'avant-bras : cubitus, radius. 418

§ III. — Indications des résections et des diverses opérations conservatrices qu'on peut pratiquer sur la diaphyse des os de l'avant-bras. — Cas qui réclament l'extirpation totale. 422

A. — Résections dans les ostéo-myélites aiguës ou chroniques des os de l'avant-bras. — Rareté de leurs indications. — Dangers de la stérilité du périoste dans les cas où il n'a pas été préalablement hyperplasié. 422

B. — Des ostéites juxta-épiphysaires du radius et du cubitus, et des indications qu'elles comportent. 425

C. — Des résections traumatiques des os de l'avant-bras. — Résection portant sur les deux os à la fois. 426

D. — Des résections et des extirpations des os de l'avant-bras dans le cas de lésions néoplasiques. 428

E. — Des déformations occasionnées par les résections et les ablations complètes d'un des os de l'avant-bras. — Expériences sur les animaux et faits cliniques. 429

§ IV. — Des résections orthopédiques des os de l'avant-bras et des opérations applicables aux cas de synostose étendue du radius et du cubitus 431

A. — Ostéotomie et résections dans les cals vicieux et les déformations des os de l'avant-bras. 431

B. — Des opérations applicables aux diverses variétés de pseudarthrose ou de soudure latérale des os de l'avant-bras. 436

C. — De la résection du coude pour remédier aux inconvénients propres de la synostose des os de l'avant-bras. — Des moyens d'empêcher la ressoudure des os de l'avant-bras après la division de la synostose. — Griffes divergentes. . . 438

§ V. — De la chondrectomie orthopédique, ou de l'excision des cartilages de conjugaison pour corriger les difformités produites par l'accroissement inégal des os de l'avant-bras 439

§ VI. — Des résections ostéoplastiques des os de l'avant-bras dans les cas de perte de substance de ces os 445

CHAPITRE XV. — DES RÉSECTIONS DU POIGNET ET DES AUTRES OPÉRATIONS CONSERVATRICES APPLICABLES A CETTE RÉGION. 447

§ Ier. — Historique. — Rareté relative des résections du poignet. — Causes qui ont retardé l'adoption de ces opérations; erreurs répandues à leur sujet. 447

§ II. — Technique de la résection du poignet. — Procédés opératoires. . . 452

A. — Considérations sur la disposition et la structure des parties constituantes du poignet au point de vue des résections. 453

1° Manchon périostéo-capsulaire ; surface périostique du carpe. — Assemblage des os du carpe considéré comme un os court et unique. 454

2° Structure aux divers âges des différentes pièces osseuses qui constituent l'articulation du poignet. 455

B. — Technique opératoire. — Procédé-type applicable à l'ablation des os du carpe et à la résection totale du poignet dans les ostéo-arthrites suppurées et les lésions traumatiques. — Procédé pour la résection antibrachiale du poignet. 458

Procédé pour la résection sous-périostée totale du poignet. 460

Procédé pour la résection des extrémités carpiennes du radius et du cubitus, incision bilatérale, radiale et cubitale, permettant au besoin l'extraction consécutive de tout le carpe. 465

Procédés de la résection du poignet dans les cas d'ankylose. — Séparation au ciseau et ablation en masse du carpe ankylosé. 467

C. — De quelques particularités dans la technique de la résection du poignet. — Manière d'excaver et de modeler les extrémités antibrachiales. — Canalisation de l'extrémité radiale. — De la section des tendons extenseurs et de leur raccourcissement dans le but de favoriser l'action musculaire. 470

D. — Pansement de la plaie produite par la résection radio-carpienne. — Lenteur de la cicatrisation chez certains tuberculeux. — Modifications à exercer sur les fongosités. — Danger du nitrate d'argent au point de vue des hémorrhagies. 474

§ III. — Du traitement orthopédique après les résections du poignet. — Position de la main; gouttière pour relever le métacarpe; mobilisation des doigts; exercices d'opposition du pouce. 476

§ IV. — Des indications de la résection du poignet et des diverses opérations conservatrices applicables à cette région. 482

A. — Résection dans les ostéo-arthrites aiguës et chroniques. — Préférence à donner aux opérations plus économiques dans l'enfance. — Ablation partielle du

carpe; grattage et évidement de la loge carpienne. — Procédés de cautérisation applicables aux arthrites fongueuses du poignet. 482
B. — De la résection du poignet chez les tuberculeux. — Causes qui ont pu faire croire à la gravité plus grande de cette résection. — Cas où l'amputation de l'avant-bras doit être pratiquée; résultats de la résection dans les formes graves de la tuberculose pour lesquelles il eût été plus rationnel d'amputer. 486
C. — Des résections semi-articulaires et partielles du poignet dans les ostéo-arthrites suppurées. — Ablations isolées d'un os ou de plusieurs os du carpe. — Résection d'une des extrémités antibrachiales. 489
D. — Du siège des lésions osseuses dans les ostéo-arthrites du poignet. 490
E. — Indications des résections traumatiques du poignet. — Plaies par armes à feu; esquillotomie et résections typiques. — Restauration des muscles et des tendons dans les cas de vastes plaies concomitantes des parties molles. 491
F. — Des résections du poignet dans les cas de luxation avec plaie ou de disjonction diaphysaire des extrémités carpiennes des os de l'avant-bras. 496

§ V. — De la reconstitution des articulations du poignet après les résections. — Remplacement du carpe par une masse ostéo-fibreuse mobile. — Autopsies d'anciens réséqués; masse osseuse nouvelle enlevée dans une opération correctrice. 506

§ VI. — Des résultats orthopédiques et fonctionnels de la résection du poignet. — Relation d'observations anciennes. 520
A. — Des ablations du carpe seul, avec ou sans abrasion des surfaces limitantes, mais sans excision qui change la forme et les rapports de ces parties. 523
B. — Résultats orthopédiques et fonctionnels des résections radio-cubito-carpiennes, c'est-à-dire de l'ablation totale du carpe, accompagnée de la résection d'une étendue plus ou moins considérable des os de l'avant-bras. 533
1° Des déviations primitives ou consécutives de la main après la résection du poignet : causes et mécanisme de ces déviations. 533
2° Des mouvements d'extension et d'abduction du pouce. — Déplacement fréquent du tendon du long extenseur du pouce après la résection de l'extrémité du radius. — Moyen de prévenir ce déplacement. 535
3° Du degré de solidité des néarthroses du poignet obtenues par la résection sous-périostée. — Fréquence des mains ballantes et avantages de l'ankylose carpienne après les résections par la méthode ancienne. 535
C. — Résultats de l'ablation du carpe avec résection étendue ou extirpation totale d'un ou de plusieurs métacarpiens; résection carpo-métacarpienne. 544
D. — Des résections bornées aux seules extrémités des os de l'avant-bras. . . . 547
E. — Des changements tardifs qui peuvent s'opérer dans les néarthroses du poignet. — Appareils de soutien. 549

§ VII. — Statistique. — Résultats généraux de la résection du poignet dans la chirurgie civile et la chirurgie d'armée. 550

CHAPITRE XVI. — DES RÉSECTIONS ET DES EXTIRPATIONS DES OS DE LA MAIN : MÉTACARPIENS ET PHALANGES. 556

§ Ier. — Des résections et ablations des métacarpiens et des diverses opérations conservatrices qu'on peut pratiquer sur ces os. 557
A. — Résection et ablation sous-périostée du métacarpien du pouce 558
1° Manière de pratiquer l'extirpation et la résection du premier métacarpien en conservant absolument tout l'appareil tendino-musculaire du pouce. 558
Procédé opératoire pour l'extirpation totale du premier métacarpien. 558
2° Traitement consécutif. — Extension continue exercée sur la phalange; moyens de la pratiquer. 560
3° Résultats orthopédiques et fonctionnels des diverses résections portant sur le premier métacarpien. 560
B. — De l'amputation sous-périostée du premier métacarpien et du désossement

du pouce. — Avantages spéciaux de la méthode sous-périostée pour conserver un moignon mobile. 561

C. — Évidement et opérations économiques sur le premier métacarpien. — Cas rare d'ostéite névralgique de cet os ; résection de toute la portion centrale, non articulaire. 563

D. — De la résection de la tête du premier métacarpien dans les luxations irréductibles du pouce. 564

§ II. — Résection et extirpation des quatre derniers métacarpiens. — Évidement et opérations économiques dans les lésions diaphysaires. — Désossement complet du métacarpe. 567

A. — Procédé opératoire pour la résection et l'extirpation sous-périostée des métacarpiens. 567

B. — Inconvénients de l'ablation ou de la résection des métacarpiens au point de vue de la forme de la main. — Arrêt de développement consécutif à la destruction de leur cartilage de conjugaison. — Avantages des évidements et autres opérations économiques dans les lésions bornées à leurs diaphyses. 568

§ III. — Résection totale des articulations métacarpo-phalangiennes. — Inconvénients spéciaux de cette opération chez les enfants. — Résections orthopédiques. 570

§ IV. — Résection des phalanges et de leurs articulations intermédiaires ; résections interphalangiennes. — Désossement complet d'un doigt. . 571

A. — Ostéites aiguës et nécrose des phalanges. — Ablation de la phalange terminale. 572

1° Ablation de la dernière phalange des doigts dans les cas d'ostéite aiguë suppurée (panaris osseux). — Forme de l'incision la plus favorable pour la reconstitution d'une phalange. — Grandes incisions hâtives pour prévenir la nécrose au début de l'ostéite. 573

2° De l'ablation de deux phalanges contiguës et du désossement du doigt dans les cas où plusieurs phalanges sont envahies. 575

B. — Des opérations conservatrices applicables à la dactylite fongueuse ou spina-ventosa. 577

C. — Des résections des phalanges dans les cas de lésions néoplasiques. . . . 579

D. — Des résections des phalanges dans les cas de luxations et de fractures compliquées. — Régularisation et adaptation des extrémités déplacées. — Reconstruction du doigt ; sutures tendineuses complémentaires. — Résections secondaires orthopédiques. 580

E. — Des résections orthopédiques dans les difformités des doigts. 581

§ V. — Des résections ostéoplastiques des doigts. — Transplantation de fragments osseux. — Transposition des doigts. — Autoplasties complémentaires. 585

CHAPITRE XVII. — DE LA CROISSANCE DU MEMBRE SUPÉRIEUR APRÈS LES DIVERSES RÉSECTIONS, ET DES CAUSES MULTIPLES QUI PEUVENT AMENER DES PERTURBATIONS DANS L'ACCROISSEMENT LONGITUDINAL DE SES DIVERS SEGMENTS. 586

A. — Vérification de la loi d'accroissement des os des membres par les résultats des résections. — Importance de l'arrêt d'accroissement après les résections ultra-épiphysaires de l'épaule et du poignet pratiquées dans l'enfance ; faible gravité des résections du coude au point de vue de la croissance ultérieure du membre. 586

B. — Des causes multiples qui peuvent amener des perturbations dans l'accroissement des os après les résections. — Effets de la soustraction du cartilage de conjugaison aggravés par l'inactivité fonctionnelle. — Atrophie progressive de la racine à l'extrémité du membre. — Allongement atrophique; allongement hypertrophique, sympathique ou par congestion active. 591

C. — De l'allongement de l'humérus après les résections du coude chez les enfants. — Hyperplasie compensatrice du cartilage de conjugaison supérieur. — Insuffisance de la néoformation longitudinale au niveau de l'extrémité inférieure. — Conditions et degré de l'hyperplasie compensatrice dans les divers os du membre; son absence après les résections ultra-épiphysaires de l'extrémité féconde de l'os, à l'épaule et au poignet. 596

FIN DE LA TABLE DU TOME DEUXIÈME.

15679. — Imprimerie A. Lahure, 9, rue de Fleurus, Paris.

LANE MEDICAL LIBRARY

To avoid fine, this book should be returned on or before the date last stamped below.

NOV 2 5 1955

M553 Ollier,L.X.E.L. 15407
051 Traité des résections
t.2
1889

NAME	DATE DUE
V. A Long Beach	NOV 2 5 1958

M553
051
T.2
1889